

*высшее*

*образование*

А.Е. Хомутов, С.Н. Кульба

# **АНАТОМИЯ ЦЕНТРАЛЬНОЙ НЕРВНОЙ СИСТЕМЫ**



*Высшее образование*


---

А. Е. Хомутов, С. Н. Кульба

# АНАТОМИЯ ЦЕНТРАЛЬНОЙ НЕРВНОЙ СИСТЕМЫ

*Учебное пособие*

*Издание четвертое*



Ростов-на-Дону  
«Феникс»  
2008

УДК 611(075.8)

ББК 28.706я73

КТК 1871

X 76

#### Рецензенты:

зав. кафедрой анатомии и физиологии НГПУ, доктор медицинских наук, проф. В.И. Щербаков;

зав. кафедрой социальной педагогики, психологии и предметных методик НГПУ, доктор психологических наук, проф. Т. М. Сорокина.

**Хомутов А. Е.**

X 76     Анатомия центральной нервной системы : учебное пособие / А.Е. Хомутов, С.Н. Кульба. — Изд. 4-е. — Ростов н/Д : Феникс, 2008. — 315, [1] с. : ил. [8] л. ил. — (Высшее образование).

ISBN 978-5-222-13964-6

Учебное пособие написано в соответствии с требованиями государственного образовательного стандарта к курсу анатомии центральной нервной системы по специальности 020400 «Психология». В нем рассматриваются вопросы общей анатомии, эволюции и онтогенеза нервной системы. В пособии также представлен материал по анатомии сенсорных систем. Пособие имеет краткий словарь основных анатомических терминов и набор тестов для контроля знаний.

Изложение материала направлено на создание у студентов прочной материальной базы для изучения психических проявлений деятельности мозга. Пособие содержит значительное количество иллюстраций, облегчающих восприятие учебного материала. Оно может использоваться в самостоятельной работе студентов по изучению анатомии мозга человека.

Пособие предназначено для студентов высших учебных заведений, специализирующихся в области психологии, а также для всех интересующихся анатомией нервной системы.

ISBN 978-5-222-13964-6

УДК 611(075.8)

ББК 28.706я73

© Хомутов А. Е., Кульба С. Н., 2008

© Оформление, ООО «Феникс», 2008

---

---

# 1. ОБЩАЯ НЕЙРОЛОГИЯ

Организм — самостоятельно существующая единица органического мира, представляющая собой саморегулирующуюся систему, реагирующую как единое целое на различные изменения внешней среды. Каждый живой организм отвечает на раздражения из окружающего его мира соответствующими реакциями, которые связывают организм с внешней средой. Протекающий в самом организме обмен веществ в свою очередь обуславливает ряд раздражений, на которые организм также реагирует. Связь между участком, на который падает раздражение, и реагирующим органом в высшем многоклеточном организме осуществляется нервной системой. Проникая своими разветвлениями во все органы и ткани, нервная система связывает все части организма в единое целое, осуществляя его объединение, интеграцию.

## 1.1. ФИЛОГЕНЕЗ НЕРВНОЙ СИСТЕМЫ

У простейших одноклеточных организмов (амеба) нервной системы еще нет, а связь с окружающей средой осуществляется при помощи жидкостей, находящихся внутри и вне организма, — это гуморальная, донервная форма регуляции. В дальнейшем, когда возникает нервная система, появляется и другая форма регуляции — нервная. По мере развития нервной системы нервная регуляция все больше подчиняет себе гуморальную, так что образуется единая нейрогуморальная регуляция при ведущей роли нервной системы, которая в процессе филогенеза проходит ряд основных этапов:

> 1-й этап — *сетевидная (диффузная) нервная система.*



На этом этапе (кишечнополостные) нервная система, например гидры, состоит из нервных клеток, многочисленные отростки которых соединяются друг с другом в разных направлениях, образуя сеть, диффузно пронизывающую все тело животного (рис. 1). При раздражении любой точки тела возбуждение разливается по всей нервной сети, и животное реагирует движением всего тела. Отражением этого этапа у человека является сетевидное строение интрамуральной нервной системы.

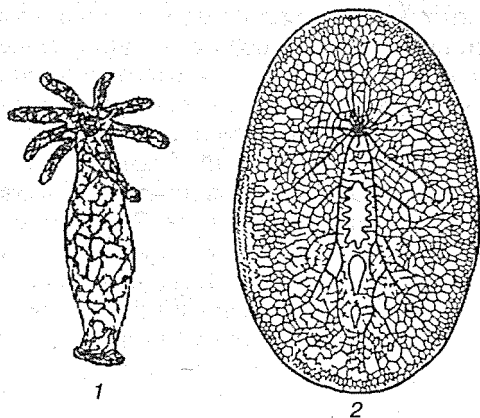


Рис. 1. Сетевидная нервная система:

1 — диффузная нервная система пресноводной гидры; 2 — диффузно-узловая нервная система турбеллярии.

### 2-й этап — узловая нервная система.

На этом этапе (высшие черви) нервные клетки сближаются в отдельные скопления или группы, причем из скопления клеточных тел получаются нервные узлы — центры, а из скоплений отростков — нервные стволы — нервы. При этом в каждой клетке число отростков уменьшается, и они получают определенное направление. Соответственно сегментарному строению тела животного, например у кольчатого червя, в каждом сегменте имеются сегментарные нервные узлы и нервные стволы. Последние соединяют узлы в двух направлениях: поперечные стволы связывают узлы данного сегмента, а продольные — узлы разных сегментов. Благодаря этому нервные импульсы, возникающие в какой-

либо точке тела, не разливаются по всему телу, а распространяются по поперечным стволам данного сегмента. Продольные стволы связывают нервные сегменты в одно целое (рис. 2).

На головном конце животного, который при движении вперед соприкасается с различными предметами окружающего мира, развиваются органы чувств, в связи с чем головные узлы развиваются сильнее остальных, являясь прообразом будущего головного мозга (рис. 3). Отражением этого этапа является сохранение у человека примитивных черт (разбросанность на периферии узлов и микроганглиев) в строении вегетативной нервной системы.

3-й этап — *трубчатая нервная система*.

По мнению известного невролога Е.К. Сеппа на первоначальной ступени развития животных особенно большую роль играл аппарат движения, от совершенства которого зависит основное условие существования животного — питание.

У низших многоклеточных развился перистальтический способ передвижения, что связано с гладкой мускулатурой

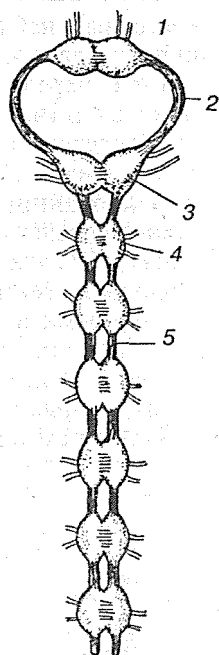


Рис. 2. Узловая нервная система дождевого червя:

1 — надглоточный узел; 2 — окологлоточная коннектива; 3 — подглоточный узел; 4 — брюшной узел; 5 — брюшная коннектива

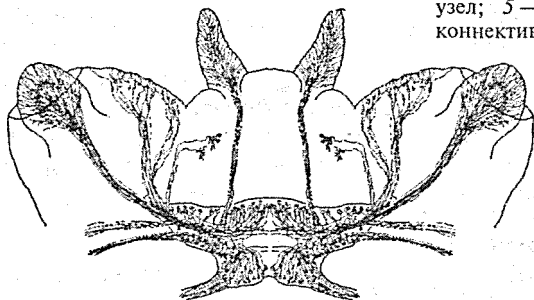


Рис. 3. Головные ганглии и нервы морского кольчатого червя немертины

и ее местным нервным аппаратом. На более высокой степени перистальтический способ сменяется скелетной моторикой, т. е. передвижением с помощью жестких рычагов — поверх мышц (членистоногие) и внутри мышц (позвоночные). Следствием этого явилось образование поперечно-полосатой мускулатуры и центральной нервной системы (ЦНС), координирующей перемещение отдельных рычагов моторного скелета.

Такая ЦНС у хордовых (ланцетник) возникла в виде метамерно построенной нервной трубки с отходящими от нее сегментарными нервами ко всем сегментам тела, включая и аппарат движения — туловищный мозг. У позвоночных и человека туловищный мозг становится спинным. Таким образом, появление туловищного мозга связано с усовершенствованием в первую очередь моторного вооружения животного.

Наряду с этим уже у ланцетника имеются рецепторы (обонятельный, световой). Дальнейшее развитие нервной системы и возникновение головного мозга обусловлено преимущественно усовершенствованием рецепторного вооружения.

Так как большинство органов чувств возникает на том конце тела животного, который обращен в сторону движения, то для восприятия поступающих через них внешних раздражений развивается передний конец туловищного мозга и образуется головной мозг, что совпадает с обособлением переднего конца тела в виде головы — *цефализация* (рис. 4).

На первом этапе развития головной мозг состоит из трех отделов: заднего, среднего и переднего, причем из этих отделов в первую очередь (у низших рыб) развивается задний, или ромбовидный, мозг. Развитие заднего мозга происходит под влиянием рецепторов

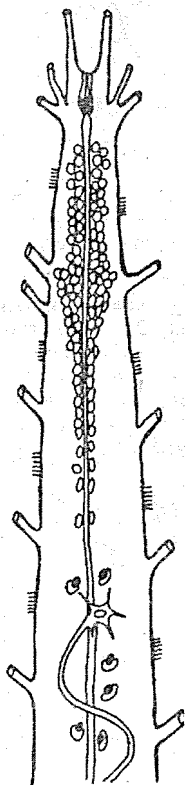


Рис. 4. Передний отдел центральной нервной системы ланцетника

акустики и статики, имеющих ведущее значение для ориентации в водной среде.

В дальнейшей эволюции задний мозг дифференцируется на продолговатый мозг, являющийся переходным отделом от спинного мозга к головному, и собственно задний мозг, из которого развиваются мозжечок и мост.

В процессе приспособления организма к окружающей среде путем изменения обмена веществ в заднем мозге как наиболее развитом на данном этапе отделе ЦНС, возникают центры управления жизненно важными процессами, связанными, в частности, с жаберным аппаратом (дыхание, кровообращение и т. д.). Эти жизненно важные центры остаются в продолговатом мозге человека, чем объясняется смертельный исход при его повреждении. На следующем этапе, еще у рыб, под влиянием зрительного рецептора особенно развивается средний мозг. В связи с окончательным переходом животных из водной среды в воздушную усиленно развивается обонятельный рецептор, воспринимающий содержащиеся в воздухе химические вещества, сигнализирующие своим запахом о добыче, опасности и других жизненно важных явлениях окружающей среды. Под влиянием обонятельного рецептора развивается передний мозг, вначале имеющий характер чисто обонятельного. В дальнейшем передний мозг разрастается и дифференцируется на промежуточный и конечный.

В конечном мозге как высшем отделе ЦНС появляются центры всех видов чувствительности. Однако нижележащие центры не исчезают, а сохраняются, подчиняясь центрам вышележащего этажа. Следовательно, с каждым этажом эволюции возникают новые центры, подчиняющие себе старые. Происходит как бы передвижение функциональных центров к головному концу и одновременное подчинение филогенетически старых зачатков новым. В результате центры слуха, впервые возникшие в заднем мозге, имеются также в среднем и переднем, центры зрения, возникшие в среднем, имеются и в переднем, а центры обоняния — только в переднем.

Под влиянием обонятельного рецептора развивается небольшая часть переднего мозга, называемая обонятельным мозгом, который покрыт корой серого вещества — старой корой.

Совершенствование рецепторов приводит к прогрессивному развитию переднего мозга, который постепенно становится органом, управляющим всем поведением животного. Различают две формы поведения животного: инстинктивное, основанное на видовых реакциях (безусловные рефлексы), и индивидуальное, основанное на опыте индивида (условные рефлексы). Соответственно этим двум формам поведения в конечном мозге развиваются две группы центров серого вещества: подкорковые узлы, имеющие строение ядер (ядерные центры), и кора серого вещества, имеющая строение сплошного экрана. При этом вначале развивается «подкорка», а потом кора. Кора возникла при переходе животных от водного к наземному образу жизни и обнаруживается отчетливо у амфибий и рептилий. Дальнейшая эволюция нервной системы характеризуется тем,

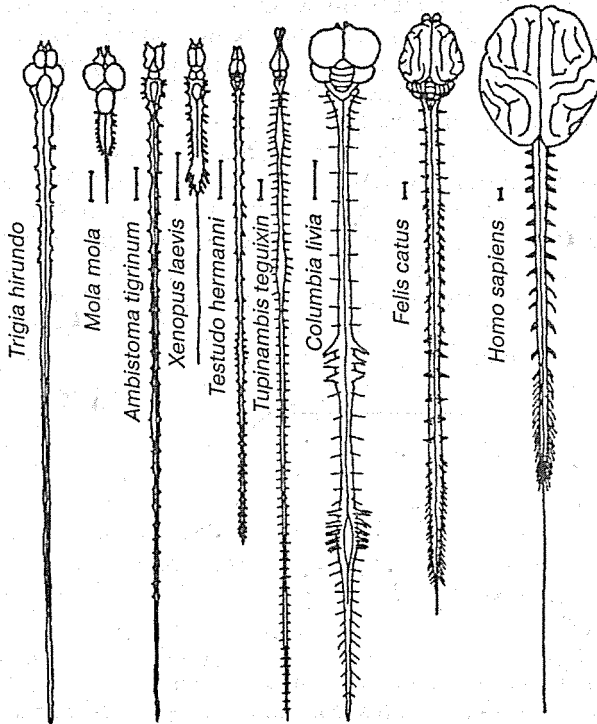


Рис. 5. Центральная нервная система некоторых позвоночных. Масштаб равен 1 см

что кора головного мозга все более и более подчиняет себе функции нижележащих центров, происходит постепенная кортиколизация функций (рис. 5).

Необходимой формацией для осуществления высшей нервной деятельности является новая кора, расположенная на поверхности полушарий и приобретающая в процессе филогенеза шестислойное строение. Благодаря усиленному развитию новой коры конечный мозг у высших позвоночных превосходит все остальные отделы головного мозга, покрывая их как плащом. Развивающийся новый мозг отесняет в глубину старый обонятельный мозг, который как бы свертывается в виде аммонова рога, остающегося по-прежнему обонятельным центром. В результате плащ (новый мозг) резко преобладает над остальными отделами мозга.

## 1.2. ОТДЕЛЫ НЕРВНОЙ СИСТЕМЫ

Традиционно по топографическому принципу в нервной системе выделяют два основных отдела: центральную и периферическую нервную систему. Исторически название *центральная нервная система* закрепилось за спинным и головным мозгом потому, что эти крупные структуры лежат внутри костных образований: головной мозг находится внутри черепа, а спинной в спинномозговом канале позвоночника. К периферическому отделу нервной системы относятся нервы, нервные сплетения и узлы (рис. 6).

Деление на центральную и периферическую части достаточно условно, так как нервная система едина. Разница в строении состоит в том, что центральная часть нервной системы содержит скопление нервных клеток, носящих название центров, или ядер; *периферическая часть нервной системы* представлена главным образом нервами, т. е. отростками нервных клеток, тела которых находятся в центральной части нервной системы.

Функционально нервная система делится на *соматический* и *вегетативный отделы*, каждый из которых имеет центральную и периферическую части.

К *центральной части соматической нервной системы* относятся структуры головного и спинного мозга, к *периферической* — черепно-мозговые и спинномозговые нервы.

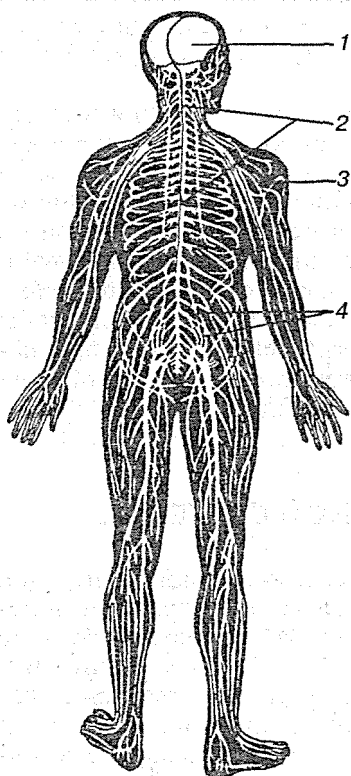


Рис. 6. Нервная система человека:

1 — головной мозг; 2 — спинной мозг; 3 — плечевое сплетение; 4 — пояснично-крестцовое сплетение

Соматический отдел нервной системы иннервирует тело и некоторые внутренние органы — язык, гортань, глотку, мышцы глазного яблока, среднего уха.

Вегетативный отдел нервной системы состоит из симпатической и парасимпатической частей, которые включают скопления клеток, расположенных в головном и спинном мозге, узлы, сплетения и вегетативные нервы, иннервирующие внутренние органы.

В нервной системе можно выделить *афферентный* и *эфферентный* отделы. Первый отдел отвечает за поступление информации в нервную систему из внешней и внутренней среды, а второй обеспечивает управляющие воздействия нервной системы на организм.

В основе деятельности нервной системы лежит рефлекс. «Это значит, что в тот или иной рецепторный нервный прибор ударяет тот или иной агент внешнего или внутреннего мира орга-

низма. Этот удар трансформируется в нервный процесс, в явление нервного возбуждения. Возбуждение по нервным волокнам, как по проводам, бежит в центральную нервную систему и оттуда благодаря установленным связям по другим проводам приносится к рабочему органу, трансформируясь в свою очередь в специфический процесс этого органа» (И.П. Павлов) (рис. 7).

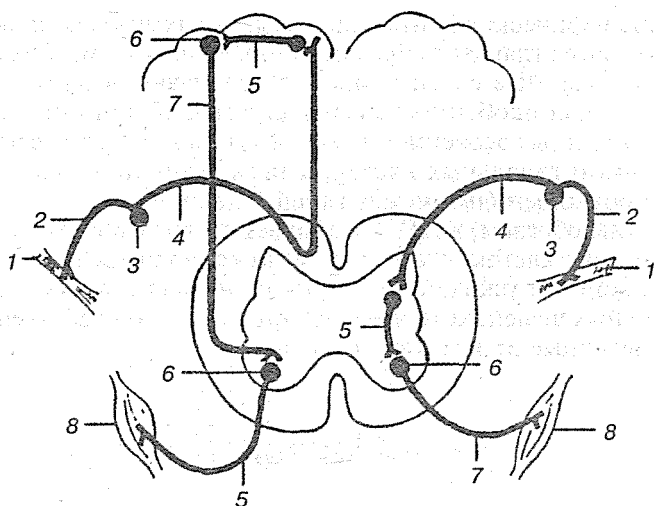


Рис. 7. Рефлекторные дуги — простая справа и сложная слева:

1 — ткани организма; 2 — дендрит афферентного нейрона; 3 — тело афферентного нейрона; 4 — аксон афферентного нейрона; 5 — вставочный нейрон; 6 — тело эфферентного нейрона; 7 — аксон эфферентного нейрона; 8 — органы-исполнители (мышцы, железы и др.)

### 1.3. НЕРВНАЯ ТКАНЬ

Нервная система состоит из нервной ткани. Ткань — это совокупность клеток и межклеточного вещества, сходных по строению, происхождению и выполняемым функциям. Особенностью нервной ткани является практически полное отсутствие межклеточного вещества.

Нервная ткань состоит из нервных клеток — *нейронов* с отходящими от них отростками и вспомогательных клеток — *нейроглии* (от греч. *glia* — клей). Функцию глии по отношению к нейрону можно охарактеризовать как вспомогательную, способствующую реализации специфической функции нервной клетки. Клетки глии и нервные клетки тесно соприкасаются всей своей громадной, часто сложно устроенной поверхностью.

Для строения нервной ткани характерно, что ее главные клеточные элементы — нейроны — соединены в очень сложную систему. Взаимодействие между нейронами в ме-



сте специфических контактов, называемых *синапсами*, осуществляется главным образом химическим путем. Сложно организованные связи нейронов реализуются на основе целого ряда особенностей структуры нервной системы, обусловленных особенностями формы входящих в ее состав нервных и глиальных клеток, а также функциональными взаимоотношениями между глией и нейронами.

Таким образом, в ЦНС возникает столь компактное переплетение клеток, что между ними остается только сложный лабиринт узких, хотя и функционально важных, межклеточных щелей, которые представляют собой собственно внеклеточные пространства мозга.

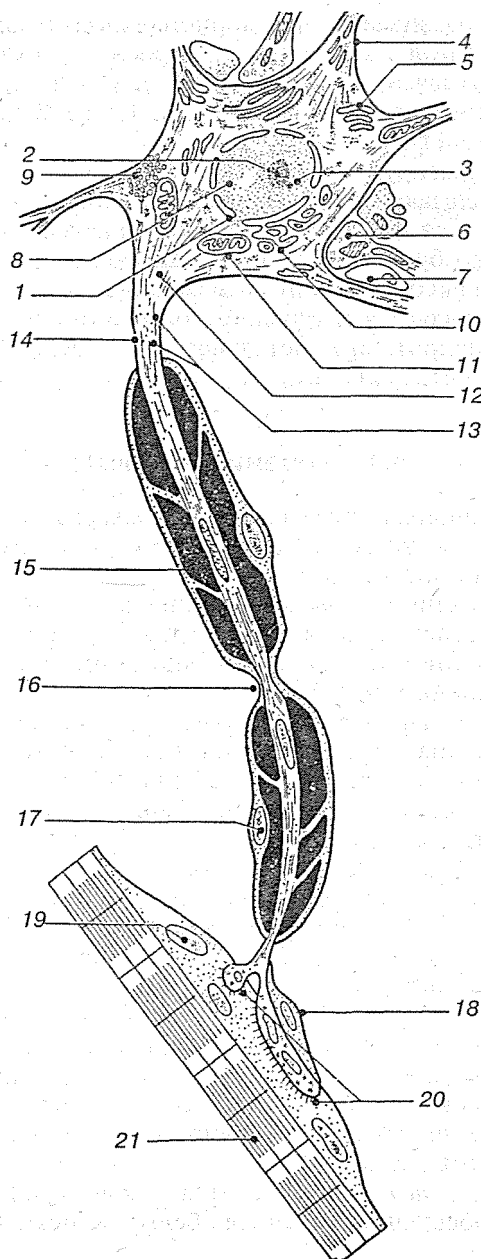
## 1.4. НЕЙРОН

*Нейрон (neuron)* — это нервная клетка со всеми ее отростками. Она специализирована в такой степени, что способна принимать определенные формы сигналов, отвечать специальными сигналами, проводить раздражение и в то же время создавать специфические функциональные контакты с другими нейронами, эффекторами или рецепторами. Согласно «нейронной доктрине», сформулированной крупнейшим испанским нейроанатомом Сантьяго Рамон-и-Кахалом, нейрон является основной структурной и функциональной единицей нервной системы. Нейрон можно рассматривать как базисную элементарную структуру в анатомическом, генетическом и функциональном аспектах. В нервной системе человека более  $10^{11}$  нейронов.

С морфологической точки зрения нейрон является высокоспециализированной клеткой, имеющей ядро, цитоплазму и органеллы, типичные для любой животной клетки (рис. 8).

Рис. 8. Строение нейрона: ▶

1 — ядро; 2 — ядрышко; 3 — сателлит ядрышка; 4 — дендрит; 5 — эндоплазматическая сеть с гранулами РНК (тигроидное вещество Ниссля); 6 — синаптическое окончание; 7 — ножка астроцита; 8 — гранулы ДНК; 9 — липофусцин; 10 — аппарат Гольджи; 11 — митохондрия; 12 — аксонный холмик; 13 — нейрофибриллы; 14 — аксон; 15 — миелиновая оболочка; 16 — перехват Ранвье; 17 — ядро шванновской клетки; 18 — шванновская клетка в области нервно-мышечного синапса; 19 — ядро мышечной клетки; 20 — нервно-мышечный синапс; 21 — мышечное волокно



Нейрон развивается из эмбриональной нервной клетки — *нейробласта*. Особенности строения и метаболизма нейрона, его связи с другими клетками в значительной степени генетически детерминированы. Таким образом, нейрон — это генетическая единица.

Нейрон реагирует как самостоятельная функциональная единица, обладающая специфическими проявлениями возбудимости. Для него характерно поляризованное распространение возбуждений большей частью от дендрита к аксону (закон аксопетальной полярности).

Нейрон является и трофической единицей, ибо после перерезки нейрита его дистальная часть распадается, в то время как центральная культя регенерирует.

### 1.4.1. Строение нейрона

Тело нервной клетки человека — *перикарион*, или *сома*, — имеет размеры от 5 до 150 мкм и состоит из клеточной оболочки, ядра и цитоплазмы.

Снаружи нейрон покрыт клеточной мембраной — *нейролеммой*, которая обеспечивает транспортную и рецепторную функции. Важнейшей функцией нейролеммы является проведение нервного импульса.

Ядро, занимающее центральное положение, содержит мало хроматина и потому представляется светлоокрашенным. В нем находится резко окрашивающееся ядрышко, в котором сосредоточен хроматин. В ядре сосредоточен генетический аппарат клетки.

*Нейроплазма* состоит из гиалоплазмы с органеллами и включениями. К мембранным органеллам относятся митохондрии, лизосомы, аппарат Гольджи и эндоплазматический ретикулум (гранулярный и агранулярный). Гранулярный (зернистый) эндоплазматический ретикулум состоит из мембран с фиксированными рибосомами. Комплексы таких мембран под световым микроскопом видны как особое зернистое («тигроидное») вещество, сильно окрашивающееся и не одинаковое в клетках разного типа. Тигроид, или вещество Ниссля, отражает активность белково-синтетических процессов в клетке.

*Рибосомы* и *полисомы* относятся к немембранным органеллам и обеспечивают синтез белка. К немембранным

органеллам относятся также фибриллярные компоненты цитоплазмы: микротрубочки, микрофиламенты и микрофибриллы. Эти фибриллы, или нейрофибриллы, пронизывают плазму клетки и образуют ее опорный аппарат — цитоскелет. В качестве включений в нейронах встречаются липидные капли, гранулы липофусцина, меланина и др.

От нервных клеток отходят отростки, концы которых можно назвать специализированными соответственно выполняемой клеткой роли. От клетки отходят многие протоплазматические отростки, ветвящиеся наподобие дерева и поэтому названные дендритами. В них входят тигроидные зерна и нейроплазма; непосредственно связанная с окружающей клеточное ядро плазмой. Дендриты образуют дендритическую зону, представляющую главное рецепторное поле нейрона, обеспечивающее конвергентную систему сбора информации, которая к ним поступает или через синапсы от других нейронов, или от специализированных рецепторов.

Для дендритов нейронов характерным является наличие на их поверхности тонких шипикообразных отростков длиной до 2—3 мкм. Шипики являются местом синаптического контакта дендритов. Они не встречаются в месте отхода дендритов из перикариона. Шипиками наиболее богаты клетки Пуркинью в мозжечке, пирамидные клетки мозговой коры (остальные клетки в коре имеют мало шипиков). На поверхности разветвления дендрита клетки Пуркинью шипики располагаются более равномерно, чем в пирамидных нейронах коры. На 10 мкм поверхности здесь приходится около 15 шипиков; всего в одной клетке Пуркинью находится около 40 000 шипиков, поверхность дендритов, включая отростки шипиков, составляет около 220 000 мкм<sup>2</sup>.

Перикарион и дендриты покрыты только *невриммой* и образуют серое вещество нервной системы (*substantia grisea*).

Кроме дендритов от клетки отходит единственный длинный нитевидный отросток — *нейрит*, который является основой нервного волокна. Длина такого отростка может достигать 1 м. Нейрит начинается в виде голого нейроплазматического продолжения клетки — осевого цилиндра, или *аксона*. На относительно большом удалении от сомы аксон может ветвиться. Аксон служит для проведения нервных импульсов от тела клетки к другим нейронам или эффекторным органам. Цитоплазма (аксоплазма) аксона ограничена мембра-

ной (аксолеммой) и содержит микротрубочки, нейрофиламенты, митохондрии, эндоплазматическую сеть, синаптические пузырьки и плотные тельца. Перемещение аксоплазмы в нейронах (1—5 мм / сут.) способствует непрерывному обновлению структурных белков (например, при регенерации аксона). Диаметр аксона относительно постоянен по всей длине, прямо пропорционален размеру тела нейрона и зависит от его функции. Начальный сегмент аксона — аксонный холмик — наиболее возбудим и является местом генерации нервных импульсов. Концевые разветвления аксона (терминали) образуют синаптические контакты с другими нейронами, мышечными или железистыми клетками.

На некотором расстоянии от сомы у аксона появляются оболочка, которые развиваются позднее возникновения самого аксона. Непосредственно к нему прилегает миелиновая, или мякотная, оболочка. Миелиновая ткань имеет консистенцию жира и — для невооруженного глаза — белую окраску. Нейриты образуют белое вещество мозга (*substantia alba*) — проводящие пути спинного и головного мозга, а также периферические нервы.

#### 1.4.2. Классификация нейронов

Классификация нейронов, исходящая из их функций (детерминированных анатомическим расположением), различает чувствительные, кондукторные (вставочные, интернунциальные) и двигательные нейроны.

К *чувствительным* (сенсорным) *нейронам* относятся первичные рецепторные нейроны (первичные клетки органов чувств) и псевдоуниполярные клетки, дендриты которых представляют собой свободные чувствительные окончания.

*Вставочные нейроны* можно разделить исходя из способа подключения их аксонов (нейритов) к определенным отделам ЦНС: проекционные нейроны посылают свой нейрит на определенное расстояние в ростральном или дистальном направлении; нейриты комиссуральных нейронов направляются к соответствующим областям противоположной половины мозга; разветвления интритических аксонов ограничены той же областью.

Двигательные нервные клетки (мотонейроны) можно обозначить исходя из их положения на эфферентном пути как клетки конечные («ультиматные») и предпоследние («пенультиматные»), которые встречаются в автономной системе позвоночных.

С точки зрения химической характеристики веществ, выделяемых нейроном, нервные клетки можно разделить на холинергические, пептидергические (нейросекреторные), норадренергические, допаминергические, серотонинергические и т. д.

Наиболее часто встречающаяся морфологическая классификация нейронов исходит из количества и характера отростков, отходящих от тела клетки. С этой точки зрения нейроны делятся на униполярные, псевдоуниполярные, биполярные и мультиполярные (рис. 9).

Самый распространенный тип — мультиполярные нейроны. Нейрон такого типа состоит из тела и отростков двух видов. Отростки первого вида — это многочисленные ден-

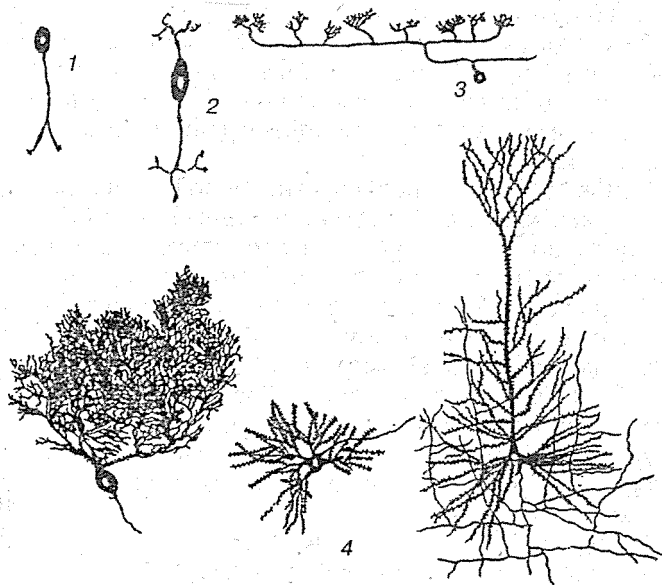


Рис. 9. Типы нервных клеток:

1 — униполярный нейрон; 2 — биполярный нейрон; 3 — псевдоуниполярный нейрон; 4 — различные формы мультиполярных нейронов

дриты, которые обычно широко разветвляются и проводят раздражение по направлению к клеточному телу (целлюлопетально). Вторым типом отростков является нейрит или аксон, который бывает только один. Он выходит обычно от тела нервной клетки, реже — от дендрита. Раздражение аксон проводит в целлюлофутальном направлении (от клеточного тела к периферии). Нейрит выходит из небольшого конуса на теле нервной клетки. Миелиновая оболочка начинается не сразу у места отхождения аксона, его короткий начальный участок остается обнаженным. Эта обнаженная часть вплоть до места, где начинается миелиновая оболочка, называется *инициальным сегментом*. По длине аксона мультиполярные нейроны делятся на клетки Гольджи I (длинный аксон) и клетки Гольджи II (короткий аксон).

*Биполярный нейрон* имеет продолговатое тело, с каждой стороны которого отходит отросток, имеющий с функциональной и структурной точки зрения характер аксона. Периферическая ветвь заканчивается дендритом. В нервной системе человека к биполярным клеткам относятся нейроны сетчатки и статоакустических ганглиев. Тела биполярных клеток статоакустических ганглиев обладают той особенностью, что не только вокруг нейрита, но и на поверхности сомы находится миелиновая оболочка, которая в данном случае создает сателлитные клетки (модифицированная шванновская оболочка).

Разновидностью биполярных нейронов являются *псевдоуниполярные клетки*. Псевдоуниполярные нейроны у высших позвоночных находятся в спинальных ганглиях и в чувствительных ганглиях черепномозговых нервов. От шарообразного или яйцевидного тела отходит один отросток, который делится в форме буквы «Т» на две длинные ветви, одна из которых направляется в ЦНС, другая — на периферию. Каждая из них обычным способом оканчивается в виде нежных древовидных разветвлений, которые в ЦНС соответствуют телодендриям (эфферентный участок), а на периферии — чувствительным нервным окончаниям (дендриты).

От шарообразного клеточного тела *униполярного нейрона* отходит только один отросток, от которого в стороны отходят мелкие веточки. Такого вида нейроны обнаруживаются в нервной трубке зародыша. В постнатальном периоде у человека истинные униполярные нейроны отсутствуют.

### 1.4.3. Нервное волокно

Нервное волокно (*neurofibra*) — это отросток нейрона. Нервные волокна составляют периферическую нервную систему и проводящие пути в ЦНС.

Диаметр нервного волокна колеблется от 0,5 до 1700 мкм, длина может превышать 1 м. Мякотные (миелинизированные) нервные волокна покрыты шванновской и миелиновой оболочками, а безмякотные (немиелинизированные) — только шванновской. В зависимости от скорости проведения возбуждения, длительности фаз потенциала действия и диаметра у теплокровных животных и у человека выделяют три основных группы нервных волокон, обозначаемых А, В и С. Диаметр двигательных и чувствительных нервных волокон группы А — до 22 мкм, скорость проведения — до 120 м/с; группы В (преимущественно преганглионарные волокна) — соответственно до 3,5 мкм и до 18 м/с, группы С (преимущественно постганглионарные волокна) — до 2 мкм, скорость — до 3 м/с. Скорость распространения нервных импульсов по нервному волокну прямо пропорциональна его толщине. С утолщением аксона она увеличивается и всегда выше в миелинизированных волокнах. В них импульс распространяется не непрерывно, как в безмякотных, а скачками, от одного перехвата Ранвье к другому (сальтаторное проведение).

Нервы состоят из пучков нервных волокон, окруженных соединительнотканной оболочкой — *эпиневрием*. Каждый такой пучок окружен наружной соединительнотканной оболочкой — *периневрием*. Направленные внутрь выросты перинервия, называемые *эндонервием*, делят пучок нервных волокон на более мелкие пучки (рис. 10).

Нервы делят на два типа в зависимости от того, в каком направлении они передают импульсы. Сенсорные, или афферентные, нервы (такие как обонятельный, зрительный, слуховой) передают импульсы в ЦНС, а эфферентные (такие как глазодвигательный, отводящий, блоковый) — от ЦНС к периферии. Смешанные нервы передают импульсы в обоих направлениях, например, тройничный, лицевой, языкоглоточный, блуждающий и все спинномозговые нервы).

**Миелиновая оболочка** (*myelos* — мозг) — оболочка, окружающая отростки нервных клеток в мякотных волокнах. Она состоит из белого белково-липидного комплекса — ми-



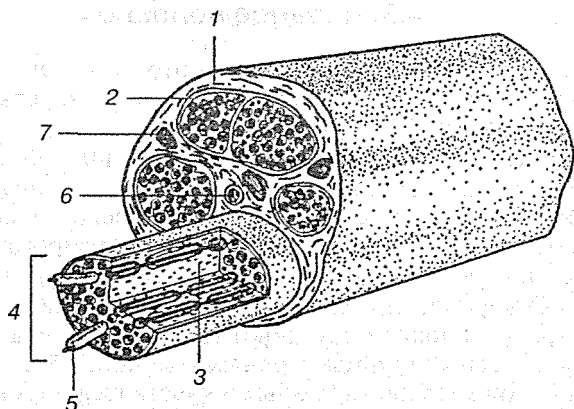


Рис. 10. Строение нерва:

1 — эпиневрй; 2 — периневрий; 3 — эндоневрий; 4 — пучок нервных волокон; 5 — миелиновое нервное волокно; 6 — артерия; 7 — вена

елина, в периферической нервной системе образуется вследствие многократного обертывания отростка шванновской клеткой. Миелин состоит приблизительно на 80 % из липидов и на 20 % из белка. Один из основных липидов — холестерол, а такие вещества, как цереброзиды и фосфолипиды, содержатся также в разных тканях и у разных видов животных в различных количествах.

При образовании миелиновой оболочки ядро и цитоплазма шванновской клетки оттесняются на периферию, а ее плазмалемма двойным слоем как бы забинтовывает (до 100 слоев) центральный цилиндр, образуя упорядоченную пластинчатую структуру миелина. Периферическая зона волокна, содержащая оттесненную сюда цитоплазму и ядра, называется *шванновской оболочкой*. В ЦНС миелиновые оболочки имеют такую же структуру, но образованы клетками олигодендроглии. Зоны разрежения наслоений миелина называются насечками миелина. По ходу миелиновой оболочки видны узловые перехваты Ранвье, соответствующие границе между шванновскими клетками. Миелиновые оболочки выполняют изолирующую, опорную, барьерную, возможно, трофическую и транспортную функции.

Миелиновая оболочка поддерживается в цельном виде второй — наружной оболочкой, представляющей собой

тонкий соединительнотканый футляр, называемый *неврилеммой*. Миелиновая оболочка имеет дискретный характер и прерывается через определенные расстояния перехватами Ранвье.

*Перехват Ранвье* — участок аксона, не покрытый миелиновой оболочкой; промежуток между двумя шванновскими клетками, образующими миелиновую оболочку нервного волокна в периферической и центральной нервной системе позвоночных. Длина каждого перехвата Ранвье — от 0,5 у толстых — до 2,5 мкм у тонких волокон, расстояние между ними — 1,5—2,0 мм. Длина межперехватных участков примерно пропорциональна диаметру волокна. Число перехватов Ранвье, возникающих во время миелогенеза, остается постоянным; двигательное нервное волокно протяженностью от спинного мозга до мышц пальцев руки у человека достигает 800. Облегченное формирование ионных токов в перехватах Ранвье способствует возникновению в них потенциалов действия, которые как бы «прыгают» с одного перехвата на другой.

Образование миелиновой оболочки вокруг нейритов происходит не одновременно по всей нервной ткани и подчиняется известным закономерностям. Например, принадлежащие к разным проводящим путям головного и спинного мозга нейриты получают миелиновую оболочку в разное время, и таким образом эти пути отличаются один от другого не только началом, положением, функцией, но и сроками миелинизации. Этот процесс заканчивается лишь около 20-летнего возраста.

## 1.5. НЕЙРОГЛИЯ

В любой точке на нервной клетке могут соседствовать два вида элементов, обращенных к ней через внеклеточную щель. Первый вид — отросток другой нервной клетки, или *волокно*. Второй — не нервные клетки. Этот второй вид называется *нейроглией*, или просто *глией*. Такое название им дал знаменитый немецкий невропатолог Рудольф Вирхов, который в 1856 г. обнаружил некое аморфное вещество, окружающее нервные клетки, и присвоил ему название «нейроглия», что означает «нервный клей». Ряд работ, про-

веденных в начале нашего столетия при помощи светового микроскопа, показал, что нейроглия состоит из особого рода клеток. Теперь это доказано электронно-микроскопическими исследованиями, в которых получена полная характеристика разных типов таких клеток.

Нейроглиальных клеток очень много; в некоторых отделах нервной системы их в 10 раз больше, чем собственно нервных клеток. Одним из главных типов является астроцит, имеющих множество отростков, расходящихся от тела клетки во всех направлениях, придавая ей вид звезды. В ЦНС некоторые отростки заканчиваются концевой ножкой на поверхности кровеносных сосудов. Астроциты, лежащие в белом веществе головного мозга, называются *фиброзными астроцитами* из-за наличия множества фибрилл в цитоплазме их тел и ветвей. В сером веществе астроциты содержат меньше фибрилл и называются *протоплазматическими астроцитами*. На электронных микрофотографиях в астроцитах виден несколько более темный цитоплазматический слой и множество нейрофиламентов (это те же фибриллы, которые видны в световом микроскопе; все это элементы, отличающие астроциты от нервных клеток). У астроцитов имеется также несколько видов соединений, связывающих их друг с другом и с нервными клетками (рис. 11).

**Астроциты** выполняют следующие функции: 1) служат опорой для нервных клеток; 2) обеспечивают репарацию нервов после повреждения; 3) изолируют и объединяют нервные окончания; 4) участвуют в метаболических процессах, модулирующих ионный состав, медиаторы и метаболиты, играющие важную роль в активности нервных клеток и их синапсов. В настоящее время во многом отвергнуты прежние предположения о том, что астроциты образуют часть гематоэнцефалического барьера или что они принимают участие в транспорте питательных веществ от кровеносных сосудов к нервным клеткам. В ЦНС позвоночных клетки особого вида, названные *радиальной глией*, существуют только в эмбриональном периоде и служат «путеводными нитями», по которым следуют мигрирующие нейроны.

У некоторых глиальных клеток заметно меньше ветвей, и они тоньше, чем у астроцитов; такие клетки называются *олигодендрокитами*. С помощью электронного микроскопа установлено, что в них мало нейрофиламентов и гранул гликогена, но много трубочек. Их ветви часто бывает трудно

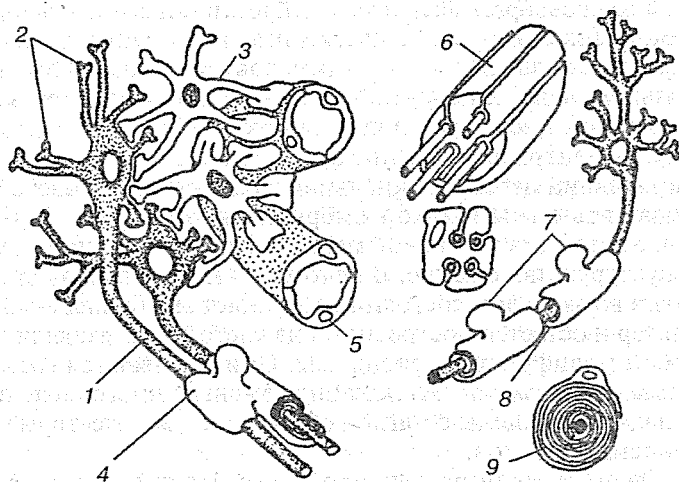


Рис. 11. Функции глиальных клеток в ЦНС:

1 — аксон; 2 — дендриты; 3 — астроглия; 4 — олигодендроглия; 5 — капилляр; 6 — немиелинизированное волокно; 7 — шванновские клетки; 8 — перехват Ранвье; 9 — миелинизированное волокно

отличить от отростков нервных клеток, но их можно дифференцировать по тому признаку, что они никогда не образуют синапсов. Функции олигодендроцитов еще не полностью изучены; убедительные данные говорят о том, что они образуют миелин вокруг аксонов в ЦНС; предполагается также, что они симбиотически связаны с некоторыми нервными клетками, осуществляя с ними сложный метаболический обмен.

Третий основной тип глиальных клеток — клетки микроглии. Эти мелкие клетки рассеяны по всей нервной системе. Где бы ни возникли повреждения или дегенерация, эти клетки пролиферируют, движутся к очагу поражения и превращаются в крупные макрофаги, которые удаляют и фагоцитируют продукты распада. Тем самым они, видимо, выполняют в нервной системе такую же роль, как макрофаги в ретикулоэндотелиальной системе, служащие защитой против воспаления и инфекции.

Имеющиеся в ЦНС полости и каналы — центральный канал спинного мозга, желудочки головного мозга — вы-

сланы своеобразной формой нейроглии, называемой *эпендимой*. Эпендимальные клетки имеют вид эпителиальной ткани с базальными отростками, достигающими в эмбриональном периоде наружной поверхности нервной трубки. В некоторых местах реснички клеток эпендимы погружены внутрь центрального канала, возможно, они участвуют в циркуляции цереброспинальной жидкости. У человека они бывают заметны только в эмбриональном периоде. Но вообще эпендима в большой мере удерживает эмбриональную структуру и положение. В некоторых местах тонкая стенка мозга во взрослом состоянии сохраняет эпителиальный характер и остается построенной из клеток, представляющих собой модификацию эпендимы. Они называются *сосудистыми пластинками*. Эти клетки сложены в многочисленные складки и сращены с мягкой оболочкой и множеством кровеносных сосудов.

Очень важная роль нейроглии состоит в образовании особых оболочек вокруг длинных аксонов, соединяющих разные части нервной системы. Эти оболочки защищают не только аксоны, но также тесно связаны с их структурными модификациями, необходимыми для проведения сигналов на большие расстояния.

В самом простом случае одиночный аксон или группа аксонов погружены в глиальную клетку. Так чаще всего происходит с очень тонкими волокнами и у беспозвоночных, и у позвоночных животных. Клетки, образующие эти оболочки периферических нервов, представляют собой видоизмененные глиальные клетки, называемые *шванновскими*. Точка, в которой мембраны шванновской клетки сходятся, окружая аксон или аксоны, называется *мезаксоном* — по аналогии с мезентерием (брыжейкой) кишки. Аксоны, заключенные в такой покров, называются *немиелинизированными*, или *безмякотными*.

Несколько сложнее структура там, где аксон окружают несколько свободных складок мембраны шванновской клетки. Это характерно для многих более крупных аксонов беспозвоночных.

В самых сложных случаях один нейрон плотно покрыт слоями мембран шванновских клеток. Эти слои создаются спиральным закручиванием мембраны шванновской клетки в процессе развития. Вследствие своей плотной упаковки и видоизмененного состава такие слои образуют особую ткань,

называемую *миелином*. Эта структура имеет настолько важное значение, что вообще все нервные волокна делятся на немиелинизированные и миелинизированные, или мякотные.

Одна шванновская клетка в периферическом нерве снабжает миелином аксон на протяжении 1 мм. На границах этого участка слои миелина перекрывают друг друга. Соседние миелинизированные участки разделены просветом — перехватом Ранвье. Миелин встречается почти исключительно у позвоночных. Это позволяет думать, что он представляет собой существенный элемент в высших нервных функциях, присущих позвоночным. Главный вклад миелина, вероятно, состоит в том, что он обеспечивает эффективное проведение сигнала на большие расстояния. Этим создаются условия для точной интеграции информации, приходящей из далеких друг от друга областей, что, надо думать, необходимо для эволюции высших нервных функций. Природа этих функций, кроме того, зависит от синаптических взаимодействий внутри самих этих областей.

## 1.6. СИНАПС

С этимологической точки зрения термин «синапс» означает соединение между двумя клетками. Но в нейробиологии это обозначение применяется только для межклеточных соединений, при которых осуществляется перенос специфической нервной информации. В этом смысле его впервые употребил Шеррингтон, определивший синапсы как специализированные контакты, через которые осуществляется поляризованная передача из нейрона возбуждающих или тормозящих влияний на другой клеточный элемент.

Очевидно, что передача нервной информации может осуществляться не только прямо, через специализированные межклеточные контакты, но и в тех случаях, когда обе клетки более или менее удалены друг от друга: перенос происходит при посредстве жидкостей тела (крови, тканевой жидкости, ликвора).

Естабле (1966) определяет синапсы как «все функциональные соединения между мембранами двух клеток, из которых обе или по крайней мере одна является нейроном». Несмотря на то, что это широкое определение охватывает

все известные до сих пор способы передачи нервной информации, в последнее время преобладает стремление различать две группы связей, которые называют *синаптической* и *несинаптической иннервацией*. Синаптическая иннервация осуществляется через специализированные синаптические контакты, электрические и химические. Несинаптическая иннервация, например в периферической вегетативной системе или при феномене нейросекреции, происходит путем гуморального переноса информации при посредстве жидкостей тела.

### 1.6.1. Структура синапсов

По анатомическому строению все синаптические образования подразделяются на электрические и химические синапсы. Оба способа синаптической передачи имеются и в нервной системе беспозвоночных, и у позвоночных, тем не менее у высших организмов преобладает химический способ передачи информации. Там, где необходима быстрая передача возбуждения, выгоднее электрические синапсы: здесь не бывает синаптической задержки, и электрическая передача проходит большей частью в обоих направлениях, что особенно удобно для одновременного возбуждения нескольких участвующих в процессе нейронов.

Совокупность синаптических контактов данного нейрона называют *синаптическим спектром*, который можно разделить на афферентный синаптический спектр (т. е. все синапсы, идущие от других нейронов и находящиеся на рецепторной поверхности данного нейрона) и на эфферентный синаптический спектр (т. е. все синапсы, которые данный нейрон сам образует на других нейронах). На поверхности одного нейрона может находиться несколько единиц или несколько тысяч синапсов. Так, 1 г коры головного мозга морской свинки содержит около  $4 \cdot 10^{11}$  синапсов, в мозге человека содержится около  $10^{18}$  синапсов.

*Электрический синапс* по своей ультраструктуре отличается от химического синапса, в особенности своей симметричностью и тесным контактом обеих мембран. Физиологические и морфологические наблюдения показывают, что суженная синаптическая щель в месте электрического контакта перекрыта тонкими каналцами, делающими возмож-

ным быстрое продвижение ионов между нервными клетками. Интересно, что в электрических синапсах часто встречаются синаптические пузырьки, как в пре-, так и в постсинаптических окончаниях, или же с обеих сторон. Предполагают, что в электрическом синапсе, где невозможна химическая передача, пузырьки могут служить для переноса трофических веществ.

Необходимо отметить, что существуют также смешанные синапсы, где электрический контакт занимает только часть площади синапса, тогда как остальная часть обладает морфологическими и функциональными свойствами химического синапса (например, чашеобразные окончания в цилиарном ганглии цыпленка, синапсы в гранулярном слое мозжечка электрических рыб).

У млекопитающих электрические синапсы были описаны пока только в некоторых областях ЦНС, но у низших позвоночных они встречаются часто и образуют здесь аксо-соматические, аксо-дендритические, аксо-аксональные, дендро-дендритические, дендро-соматические и сомато-соматические контакты, делающие возможным одновременное возбуждение соответствующих нейронов.

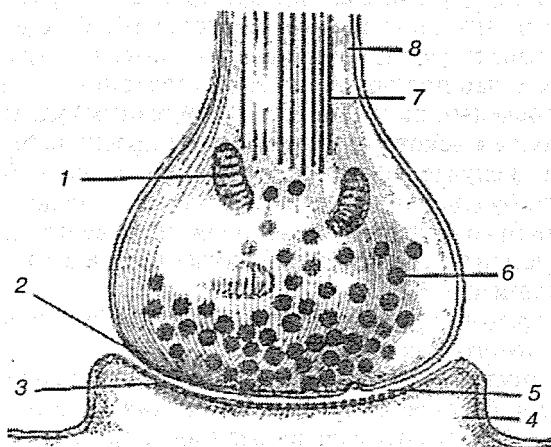


Рис. 12. Схема химического синапса:

1 — митохондрия; 2 — пресинаптическая мембрана; 3 — постсинаптическая мембрана; 4 — дендрит; 5 — синаптическая щель; 6 — синаптический пузырек; 7 — микротрубочки; 8 — аксон



*Химический синапс* (рис. 12) представляет собой специфический и несимметричный контакт между клеточными мембранами двух нейронов. Эта структура включает как пре-, так и постсинаптические элементы с их синаптическими мембранами. Синаптической мембраной можно назвать всю поверхность отдельного контакта между пре- и постсинаптическим элементом. Часть этой поверхности занимают специализированные зоны контакта. Синаптическую мембрану постсинаптического элемента иногда называют субсинаптической. Большой частью синапсы образуются между окончанием аксона (досинаптический элемент) и рецепторной поверхностью другого нейрона. Но в сущности любой участок нейрона может быть как пре-, так и постсинаптическим элементом.

Синапсы с химической передачей включают следующие морфологические компоненты: пресинаптический элемент (окончание), специализированные зоны контакта (синаптические комплексы), постсинаптический элемент, медиаторы, связанные с функцией пресинаптического окончания.

Пресинаптическое окончание характеризуется более или менее значительным расширением по ходу нейрита или на его конце. В литературе его обозначают синонимами: мешок, узелок, пуговка, в случае расположения пресинаптических элементов по ходу нейрита говорят о бутонах. Кроме того, существуют еще обозначения, которые возникли в связи с тем, что под оптическим микроскопом при применении определенной гистологической техники удается различить только некоторые компоненты пресинаптического элемента. В случае наличия нейрофибрилл говорят о кольцевидных, булавовидных или сетевидных окончаниях.

Независимо от формы и расположения все пресинаптические элементы содержат различные количества следующих составных частей:

а) окруженные мембраной пузырьки без осмиофильного содержимого, так называемые:

- 1) агранулярные пузырьки. Они присутствуют во всем пресинаптическом элементе, но характерны их скопления вдоль специализированной зоны контактов синаптической мембраны. Можно различать крупные (500 Å) и более мелкие (400 Å) круглые пузырьки. В отдельных пресинаптических элементах находится

- смешанная популяция пузырьков, но существует ряд бутонов, в которых преобладает тот или иной тип;
- 2) мелкие гранулярные пузырьки ( $500 \text{ \AA}$ ) с густым центром, присутствуют в окончаниях моноаминергических нейронов;
  - 3) крупные гранулярные пузырьки ( $800 - 1000 \text{ \AA}$ );
  - 4) элементарные гранулы находятся в нейросекреторных клетках;

б) большинство пресинаптических элементов содержит по крайней мере по одной, но, как правило, очень многочисленные митохондрии;

в) скопление микроволоконца наблюдается в ЦНС только в ничтожном количестве бутонов. В нервной системе имеются области, где микроволоконца в бутонах вообще отсутствуют. В двигательных ядрах спинного мозга и в продолговатом мозге они встречаются сравнительно чаще;

г) другие составные части, такие как цистерны гладкого эндоплазматического ретикулума или комплексные везикулы, принадлежат к постоянному оснащению пресинаптических элементов. Цитосомы в физиологических условиях встречаются лишь изредка, чаще при патологических состояниях. Гранулы гликогена в бутонах, как и в остальных частях нейрона, находятся у низших позвоночных.

Специализированные зоны контакта занимают только часть синаптической мембраны. Их образуют парамембранозное протеиновое вещество и особая синаптическая щель. Эта морфологическая дифференциация вместе со скоплениями синаптических везикул называется *синаптическим комплексом*, или активной зоной синапса.

Вдоль площади контакта пресинаптического элемента внутри оболочки сосредоточен осмиофильный материал, который распространяется на определенное расстояние между синаптическими пузырьками, заполняющими это пространство. Такие бугорки расположены гексагонально и соединены между собой узкими хребтами. Полагают, что данные образования могут проводить отдельные пузырьки к мембране, где они опорожняются в синаптическую щель (экзоцитоз).

Синаптическая щель в месте синаптического комплекса несколько шире, чем обычное межклеточное пространство, и более или менее заполнена осмиофильным матери-

алом, который нередко выглядит как микроволоконца, расположенные поперек щели.

Размеры синаптического комплекса по площади различны, в большинстве случаев имеют 0,2—0,5 мкм в поперечнике. На крупных синаптических мембранах часто образуются несколько небольших синаптических комплексов. Иногда наблюдаются кольцевидные или подкововидные образования.

Субсинаптическая мембрана выполнена из гранулярного, или филаментозного, материала, однако не такого плотного, как противолежащий пресинаптический участок. Кроме того, наблюдаются существенные различия от синапса к синапсу. Здесь имеются переходы от простого утолщения мембраны, часто дополненной еще одной полоской ламеллярного или глобулярного вида, и до субсинаптической «филаментозной пряжи», функция которой еще не изучена.

Субсинаптическая мембрана с электрофизиологической точки зрения невозбудима и служит только каналом-посредником. Другая ее особенность — присутствие молекулярных рецепторов различных медиаторов. Медиатор является химическим веществом, осуществляющим передачу информации в химических синапсах.

### 1.6.2. Типы синапсов

В 1959 г. Грэй, работавший в Лондоне, получил данные о наличии в коре полушарий головного мозга двух морфологических типов синапсов. В настоящее время почти единодушно считают, что такое разделение на два типа вполне оправданно, несмотря на то, что имеется множество незначительных вариаций и отклонений от основных типов.

Различительные признаки можно суммировать следующим образом: тип 1 — синаптическая щель примерно 30 нм, сравнительно большая зона контакта (1—2 мкм в поперечнике), заметное накопление плотного матрикса под постсинаптической мембраной (т. е. асимметричное уплотнение двух смежных мембран); тип 2 — синаптическая щель шириной 20 нм. Сравнительно небольшая зона контакта (менее 1 мкм в поперечнике), уплотнения мембран выражены умеренно и симметричны.

Во многих отделах мозга синапсы типа 1 ассоциируются с наличием больших сферических везикул (диаметром

30—60 нм), которые обычно присутствуют в большом количестве. Напротив, синапсы типа 2 характеризуются небольшими (диаметром 10—30 нм) везикулами, которые не столь многочисленны и, что важно, принимают различные эллипсоидные и уплощенные формы.

Синапсы типа 1 и 2 характеризуются сравнительно небольшими площадями контакта между нейронами. Это простые синапсы. Они типичны для контактов, образуемых небольшими терминалями, как аксонными, так и дендритными, а также для контактов, образуемых телами нейронов и дендритами, когда эти части нейрона играют роль пресинаптических элементов. Таково большинство синапсов головного мозга. Этим выражен важный принцип организации мозга — выход нейрона распределяется по многим синапсам на множество нейронов, и наоборот, на одном данном нейроне сходятся синапсы от множества источников. Это существенный фактор, способствующий сложным процессам переработки информации в головном мозге.

Кроме того, во многих отделах нервной системы имеются гораздо более сложные по структуре синапсы, которые можно квалифицировать как специализированные синапсы. Примером из периферической нервной системы являются нервно-мышечные синапсы. Что касается ЦНС, то пример таких синапсов можно найти в сетчатке, где крупные терминали рецепторных клеток образуют контакты с несколькими постсинаптическими нейронами; внутри терминали синаптические везикулы группируются вокруг небольшой плотной полоски.

Терминальные структуры можно описывать с точки зрения их геометрических особенностей. Терминаль может быть небольшой и образовывать единичный синапс на единственной постсинаптической структуре. Такие терминали могут классифицироваться как простые терминали. С другой стороны, может быть крупная терминаль, отличающаяся сложной конфигурацией, которую можно квалифицировать как специализированную. Примером могут служить нервно-мышечные соединения, а также окончания корзинчатых клеток вокруг клеток Пуркинье. Во многих отделах мозга крупные терминали образуют синапсы на нескольких постсинаптических структурах. В качестве примера можно назвать уже упоминавшиеся выше терминали рецепторных клеток в сетчатке. Другим примером являет-

ся большая терминальная розетка мшистого волокна в мозжечке, которая образует до 300 синаптических контактов на постсинаптических структурах.

В пределах мозга встречаются всевозможные комбинации синапсов и терминалей. Простые синапсы могут быть образованы любой частью нейрона — терминалью, стволом дендрита или телом клетки. Простые синапсы могут образовываться также специализированными терминалями. Вместе с тем, специализированные синапсы могут быть образованы небольшими терминалями, как в случае шипиковых синапсов гиппокампа. И, наконец, специализированные синапсы могут формироваться специализированными терминалями, как в случае рецепторов сетчатки.

Синапсы классифицируются также в зависимости от того, чем они образованы. Например, контакт, образуемый аксоном на теле (соне) клетки, называется аксосоматическим синапсом, а контакт на дендрите называется аксодендритным синапсом, а контакт между двумя аксонами называется аксо-аксонным синапсом, контакт между двумя дендритами — дендро-дендритным (рис. 13).

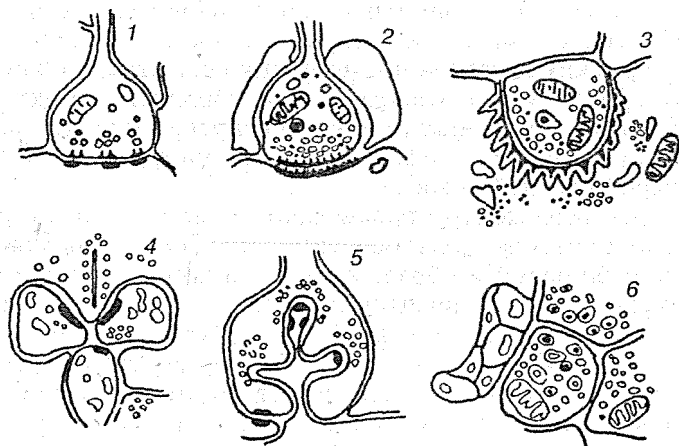


Рис. 13. Типы синапсов:

1 — аксосоматический, второй тип; 2 — аксодендритный, первый тип; 3 — нервномышечный; 4 — сложный синапс фоторецептора и нескольких нейронов; 5 — синапс с несколькими активными зонами; 6 — терминали нейросекреторных клеток

В мозге редко встречаются изолированные одиночные синапсы. Обычно несколько синапсов складываются в тот или иной тип групповой синаптической связи. Простейший из таких типов, когда два или несколько синапсов расположены рядом друг с другом и ориентированы в одном направлении; все они бывают аксодендритными. Более сложен тип, в котором отросток «а» образует синапс на отростке «б», а отросток «б» — на отростке «в». Такие синапсы называются последовательными; их примерами могут служить аксо-аксодендритные последовательности.

Еще в одном типе отросток «а» соединяется с отростком «б», а последний — с отростком «а». Такой синапс принято называть *реципрокным*. Если два таких синапса расположены рядом, то их называют *реципрокной парой*. Если два синапса удалены один от другого, то возникает реципрокное устройство. Наконец, есть такие типы синаптических соединений, когда тесно сближена целая группа терминалей. Этот тип называется *синаптической гломерулой*.

## 1.7. ОНТОГЕНЕЗ НЕРВНОЙ СИСТЕМЫ

Нервная система происходит из наружного зародышевого листка, или *эктодермы*. Эктодерма образует продольное утолщение, называемое медуллярной пластинкой. Медуллярная пластинка скоро углубляется в медуллярную бороздку, края которой (медуллярные валики) постепенно становятся выше и затем срастаются друг с другом, превращая бороздку в нервную трубку (рис. 14). Мозговая трубка представляет собой зачаток центральной части нервной системы. Задний конец трубки образует зачаток спинного мозга, передний же — ее расширенный конец — путем перетяжек расщеляется на три первичных мозговых пузыря: передний, средний и задний. Из них развиваются три главных отдела головного мозга: 1) передний мозг (*prosencephalon*), 2) средний мозг (*mesencephalon*); 3) ромбовидный мозг (*rhombencephalon*) (рис. 15).

В последующем передний и задний пузыри расщеляются каждый на два отдела, в результате чего образуются пять мозговых пузырей. Из них развиваются: 1) конечный мозг (*telencephalon*), 2) промежуточный мозг (*diencephalon*), 3) сред-

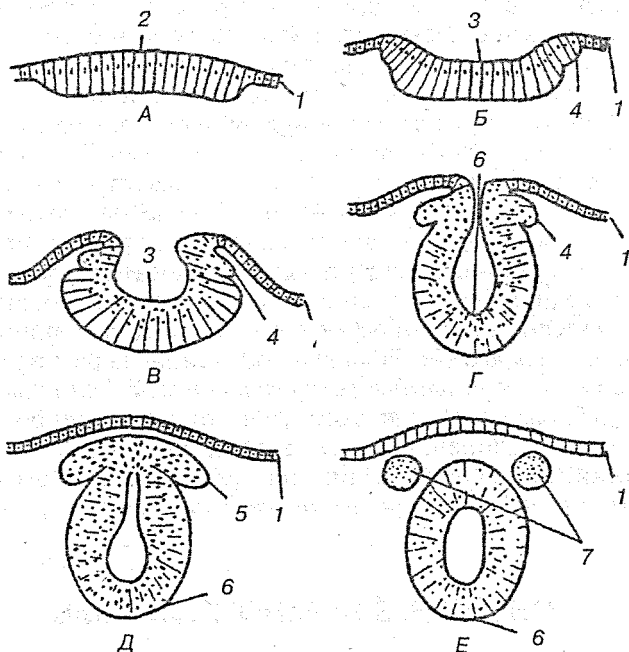


Рис. 14. Схема формирования первичной нервной трубки:

А — стадия медуллярной пластинки; Б, В — стадия медуллярной бороздки; Г, Д, Е — стадия мозговой трубки; 1 — кожный, или роговой, листок эктодермы; 2 — нейроэктодерма, или медуллярная пластинка; 3 — медуллярная бороздка; 4 — ганглиозная пластинка, образуется при слиянии медуллярных валиков; 5 — ганглиозная пластинка, образуется при слиянии медуллярных валиков; 6 — мозговая трубка

ний мозг (*mesencephalon*), 4) задний мозг (*metencephalon*) и 5) продолговатый мозг (*myelencephalon*). В процессе развития эти отделы образуют три изгиба. Последующее сложное дифференцирование головного мозга, образование изгибов, утолщений и т. п. получается в результате неравномерного роста отдельных его частей. Так же изменяется и центральный канал мозговой трубки, из которого образуется ряд щелевидных полостей.

Очень узкий центральный канал спинного мозга переходит вверх, в области продолговатого мозга, в расширение, названное IV желудочком (*ventriculus quartus*). Из IV желудочка можно проникнуть в узкий канал среднего

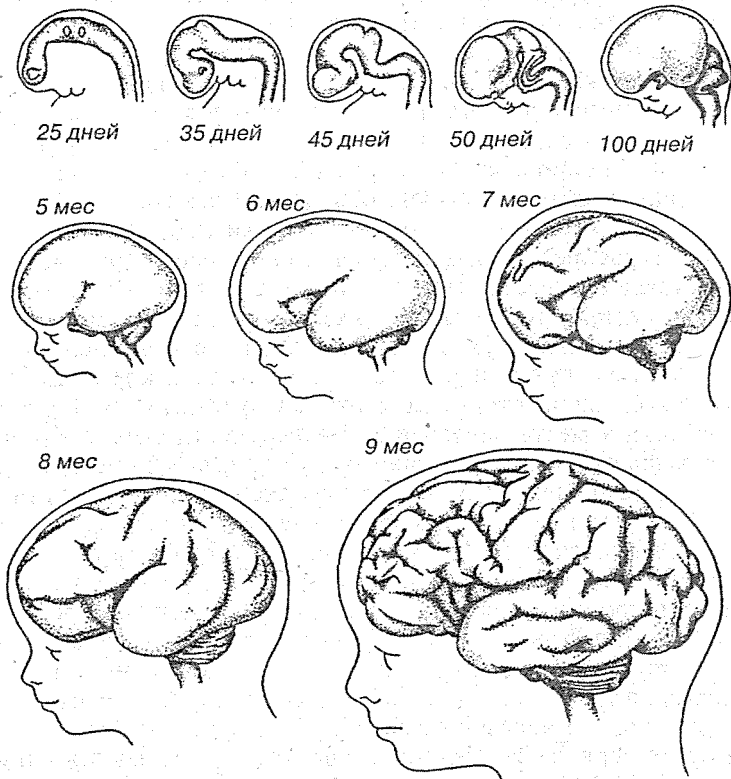


Рис. 15. Развитие мозга человека в пренатальном периоде

мозга — в так называемый *мозговой (сильвиев) водопровод*, переходящий в непарную щелевидную полость промежуточного мозга — III желудочек (*ventriculus tertius*), который в свою очередь соединяется впереди посредством парного межжелудочкового отверстия (*foramen interventriculare*) с обширными щелевидными полостями полушарий мозга — боковыми желудочками (*ventriculi lateralis*). Все четыре желудочка, сильвиев водопровод и центральный канал спинного мозга заполнены цереброспинальной жидкостью (*liquor cerebrospinalis*).

Медуллярная пластинка первоначально состоит только из одного слоя эпителиальных клеток. Во время замыкания ее



в нервную трубку количество клеток в стенке трубки увеличивается, так что возникает три слоя: внутренний, обращенный в полость трубки, из которого происходит эпителиальная выстилка мозговых полостей (эпендима) центрального канала спинного мозга и желудочков головного; средний, из которого развивается серое вещество мозга (нервные клетки — нейробласты); наружный, почти не содержащий клеточных ядер, развивающийся в белое вещество (отростки нервных клеток — нейриты). Пучки нейритов нейробластов распространяются или в толще нервной трубки, образуя белое вещество мозга, или же выходят в мезодерму и затем соединяются с молодыми мышечными клетками (миобластами). Таким путем возникают двигательные нервы.

Чувствительные нервы возникают из зачатков спинномозговых узлов, которые заметны уже по краям медуллярной бороздки у места перехода ее в кожную эктодерму. Когда бороздка смыкается в нервную трубку, зачатки смещаются на ее дорсальную сторону, располагаясь по средней линии. Затем клетки этих зачатков перемещаются вентрально и располагаются вновь по бокам мозговой трубки в виде так называемых *ганглиозных валиков*. Оба ганглиозных валика перешнуровываются четкообразно по сегментам дорсальной стороны зародыша, вследствие чего получается на каждой стороне ряд спинномозговых узлов. В головной части мозговой трубки они доходят до области заднего мозгового пузырька, где образуют зачатки узлов чувствительных головных нервов. В ганглиозных зачатках развиваются нейробласты, принимающие вид биполярных нервных клеток, один из отростков которых вырастает в мозговую трубку, другой идет на периферию, образуя чувствительный нерв. Благодаря сращению на некотором протяжении от начала обоих отростков получают из биполярных псевдоуниполярные клетки с одним отростком, делящимся в форме буквы «Г». Такие отростки характерны для межпозвоночных узлов взрослого. Центральные отростки клеток, проникающие в спинной мозг, составляют задние корешки спинномозговых нервов, а периферические отростки, разрастаясь вентрально, образуют смешанный спинномозговой нерв. Из ганглиозных валиков возникают также зачатки вегетативной нервной системы.

---

## 2. ЧАСТНАЯ НЕЙРОЛОГИЯ

### 2.1. СПИННОЙ МОЗГ

#### 2.1.1. Филогенез спинного мозга

Филогенетически спинной мозг (туловищный мозг ланцетника) появляется на третьем этапе развития нервной системы (трубчатая нервная система). В это время головного мозга еще нет, поэтому туловищный мозг имеет центры для управления всеми процессами организма, как вегетативными, так и анимальными (висцеральные и соматические центры). Соответственно сегментарному строению тела туловищный мозг имеет сегментарное строение, он состоит из связанных между собой невромеров, в пределах которых замыкается простейшая рефлекторная дуга. Метамерное строение спинного мозга сохраняется и у человека, чем обуславливается у него наличие коротких рефлекторных дуг.

С появлением головного мозга (этап цефализации) в нем возникают высшие центры управления всем организмом, а спинной мозг попадает в подчиненное положение. Спинной мозг не остается только сегментарным аппаратом, а становится проводником импульсов от периферии к головному мозгу и обратно, и в нем развиваются двусторонние связи с головным мозгом. Таким образом, в процессе эволюции спинного мозга образуются два аппарата: один, более старый, сегментарный аппарат собственных связей спинного мозга, и второй, более новый, надсегментарный аппарат двусторонних проводящих путей к головному мозгу. Такой принцип строения наблюдается и у человека.

Решающим фактором образования спинного мозга является приспособление к окружающей среде при помощи движения, поэтому строение спинного мозга отражает способ передвижения животного. Так, например, у пресмыкающихся, не имеющих конечностей и передвигающихся с

помощью туловища (например, у змей), спинной мозг развит равномерно на всем протяжении и не имеет утолщений. У животных, пользующихся конечностями, возникают два утолщения; при этом если более развиты передние конечности (например, крылья птиц, передние конечности летучих мышей, гиббона и орангутанга), то преобладает переднее утолщение спинного мозга; если более развиты задние конечности (например, у страусов, кенгуру), то увеличено заднее (поясничное) утолщение. Если в ходьбе одинаково участвуют и передние и задние конечности (четвероногие млекопитающие), то одинаково развиты оба утолщения. У человека в связи с более сложной деятельностью рук шейное утолщение спинного мозга дифференцировалось сильнее, чем поясничное.

Крайней степени поясничное утолщение достигало у ископаемых динозавров, у которых головной мозг был ничтожным по сравнению с их огромным телом, тогда как утолщенный поясничный участок спинного мозга имел внушительные размеры, превосходившие размер головного мозга.

В отличие от других млекопитающих у взрослого человека спинной мозг заканчивается на уровне I—II поясничных позвонков, причем первоначальная длина его в онтогенезе равняется длине позвоночного канала, и в филогенезе такое состояние было исходным. До сих пор оно сохранилось у утконоса и некоторых грызунов. У приматов происходит постепенное укорочение спинного мозга. У лемура его конец достигает VII поясничного позвонка, у игрунки он доходит до VI поясничного, у макаки — до IV. Спинной мозг курьезной морской луны-рыбы не длиннее ее головного мозга.

## 2.1.2. Топография спинного мозга

Спинной мозг (*medulla spinalis*) лежит в позвоночном канале и у взрослых представляет собой длинный (45 см у мужчин и 41—42 см у женщин), несколько сплюснутый спереди цилиндрический тяж, который вверху (краниально) непосредственно переходит в продолговатый мозг, а внизу (каудально) оканчивается заостренным конусом (*conus medullaris*) на уровне II поясничного позвонка (рис. 16).

От спинномозгового конуса отходит книзу концевая нить (*filum terminale*), представляющая атрофированную нижнюю часть спинного мозга, которая состоит из продолжения оболочек спинного мозга и прикрепляется ко II копчиковому позвонку.

Спинальный мозг на своем протяжении имеет два утолщения, соответствующих корешкам нервов верхних и нижних конечностей: верхнее из них называется шейным утолщением (*intumescentia cervicalis*), а нижнее — поясничным (*intumescentia lumbalis*). Из этих утолщений более обширно поясничное, но более дифференцировано шейное, что связано с более сложной иннервацией руки. Образовавшимися вследствие утолщения боковых стенок спинномозговой трубки и проходящими по средней линии передней и задней продольными бороздками, глубокой (*fissura mediana anterior*), и поверхностной (*sulcus medianus posterior*), спинной мозг делится на две симметричные половины — правую и левую; каждая из них в свою очередь имеет слабо выраженную продольную бороздку, идущую по линии входа задних корешков. Она называется *sulcus lateralis posterior*.

Названная бороздка и место выхода передних корешков из мозга подразделяют каждую половину спинного мозга на три продольных канатика: передний (*funiculus anterior*), боковой (*funiculus lateralis*) и задний (*funiculus posterior*). Задний канатик в шейном и верхнегрудном отделах делится еще промежуточной бороздкой (*sulcus intermedius posterior*) на два пучка: *fasciculus gracilis* (пучок Голля) и *fasciculus cuneatus* (пучок Бурдаха). Оба эти пучка под теми же назва-

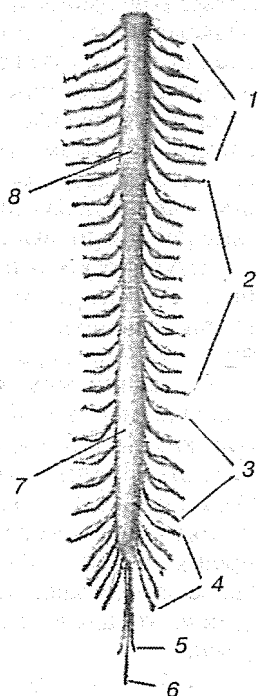


Рис. 16. Спинальный мозг:

1 — шейный отдел; 2 — грудной отдел; 3 — поясничный отдел; 4 — крестцовый отдел; 5 — копчиковый нерв; 6 — концевая нить; 7 — пояснично-крестцовое утолщение; 8 — шейное утолщение

ниями переходят вверх на заднюю сторону продолговатого мозга.

На той и другой стороне из спинного мозга выходят двумя продольными рядами корешки спинномозговых нервов. Передний корешок (*radix ventralis*) состоит из нейритов двигательных (эфферентных) нейронов, клеточные тела которых лежат в спинном мозге. Задний корешок (*radix dorsalis*) содержит отростки чувствительных (афферентных) нейронов, тела которых лежат в спинномозговых (межпозвоночных) узлах.

На некотором расстоянии от спинного мозга двигательный корешок прилегает к чувствительному, и они вместе образуют ствол смешанного спинномозгового нерва. Этот ствол очень короткий, так как после выхода из межпозвоночного отверстия он распадается на свои основные ветви.

В межпозвоночных отверстиях, вблизи места соединения обоих корешков, задний корешок имеет утолщение — спинномозговой, или межпозвоночный, узел — *ganglion spinale*, содержащий псевдоуниполярные нервные клетки (афферентные нейроны) с одним отростком, который делится потом на две ветви: одна из них, центральная, идет в составе заднего корешка в спинной мозг, другая, периферическая, продолжается в спинномозговой нерв. Таким образом, в спинномозговых узлах отсутствуют синапсы, так как здесь лежат клеточные тела только афферентных нейронов. Этим названные узлы отличаются от вегетативных узлов периферической нервной системы, так как в последних вступают в контакты вставочные и эфферентные нейроны. Спинномозговые узлы крестцовых корешков лежат внутри крестцового канала, а узел копчикового корешка — внутри мешка твердой мозговой оболочки.

Вследствие того, что спинной мозг короче позвоночного канала, место выхода нервных корешков не соответствует уровню межпозвоночных отверстий. Чтобы попасть в отверстия, корешки направляются не только в стороны от мозга, но еще и вниз и при этом тем отвеснее, чем ниже они отходят от спинного мозга. В поясничной части нервные корешки спускаются к соответствующим межпозвоночным отверстиям параллельно конечной нити, облекая ее густым пучком, который носит название конского хвоста — *cauda equina*.

### 2.1.3. Внутреннее строение спинного мозга

Спинной мозг состоит из серого вещества, содержащего нервные клетки, и белого вещества, состоящего из миелиновых нервных волокон (рис. 17).

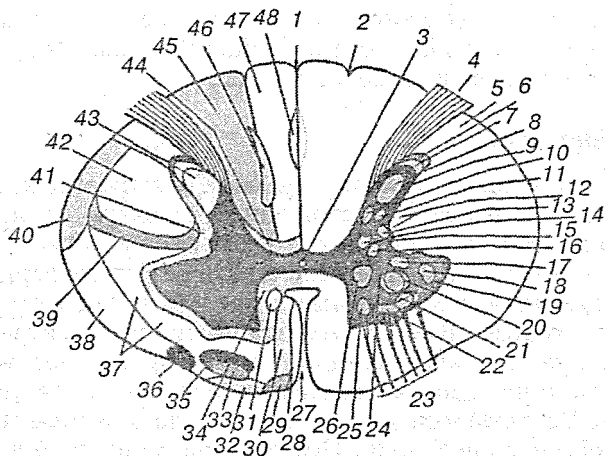
#### Серое вещество

Серое вещество (*substantia grisea*), развившееся из мозговой трубки, из среднего слоя эпителиальных клеток, заложено внутри спинного мозга и окружено со всех сторон белым веществом. Серое вещество образует две вертикальные колонны, помещенные в правой и левой половине спинного мозга. В середине его заложен узкий центральный канал (*canalis centralis*) спинного мозга, проходящий по всей длине спинного мозга и содержащий спинномозговую жидкость. Центральный канал является остатком полости первичной нервной трубки. Поэтому вверху он сообщается с IV желудочком головного мозга, а внизу, в области конуса, заканчивается небольшим расширением — концевым желудочком (*ventriculus terminalis*). С возрастом центральный канал суживается и местами совсем зарастает, так что после 40 лет в 93 % случаев он перестает быть сплошным каналом.

Серое вещество, окружающее центральный канал, носит название промежуточного вещества (*substantia intermedia centralis*). В каждой колонне серого вещества различают два столба: передний (*columna grisea anterior*) и задний (*columna grisea posterior*).

На поперечных разрезах спинного мозга эти столбы имеют вид рогов: переднего, расширенного (*cornu anterius*), и заднего, заостренного (*cornu posterius*). Благодаря этому общий вид серого вещества, выделяющегося на фоне белого, напоминает букву «Н».

Серое вещество состоит из нервных клеток, группирующихся в ядра, расположение которых в основном соответствует сегментарному строению спинного мозга и его первичной трехчленной рефлекторной дуге. Первый чувствительный нейрон этой дуги лежит в спинномозговых узлах, периферический отросток его идет в составе нервов к органам и тканям и вступает там в связь с рецепторами, а центральный в составе задних чувствительных корешков проникает через заднюю боковую борозду в спинной мозг, где вступа-



**Рис. 17.** Схема распределения серого и белого вещества на поперечном разрезе спинного мозга:

1 — задняя срединная борозда; 2 — задняя промежуточная борозда; 3 — центральный канал; 4 — задний корешок; 5 — дорсолатеральный путь; 6 — губчатая зона; 7 — желатинозная субстанция; 8 — собственное ядро заднего рога ( $C_1-C_{01}$ ); 9 — задний рог; 10 — грудное ядро ( $Th_1-L_{II}$ ); 11 — центральное промежуточное вещество ( $Th_1-L_{III}$ ); 12 — ретикулярная формация; 13 — боковое промежуточное вещество ( $Th_1-L_{III}$ ); 14 — боковой рог; 15 — центральное ядро; 16 — крестцовое парасимпатическое ядро ( $S_{II}-S_{IV}$ ); 17 — заднелатеральное ядро ( $C_{VIII}-Th_1$ ); 18 — дорсолатеральное ядро; 19 — передний рог; 20 — ядро диафрагмального нерва ( $C_{IV}-C_{VII}$ ); 21 — переднелатеральное ядро ( $C_{IV}-C_{VIII}$ ,  $L_{II}-C_1$ ); 22 — ядро добавочного нерва ( $C_1-C_{IV}$ ); 23 — передний корешок; 24 — поясничное дорсальное ядро ( $L_{III}-C_1$ ); 25 — переднемедиальное ядро ( $C_{II}-L_{IV}$ ); 26 — заднемедиальное ядро ( $Th_1-S_{II}$ ); 27 — передняя срединная щель; 28 — перегородочно-краевой пучок; 29 — покрышечно-спинальный путь; 30 — передний корково-спинальный путь; 31 — медиальный ретикуло-спинальный путь; 32 — вестибуло-спинальный путь; 33 — передний спино-таламический путь; 34 — передний собственный пучок; 35 — передний ретикуло-спинальный путь; 36 — оливо-спинальный путь; 37 — спинно-тентальный путь; 38 — передний спинно-мозжечковый путь; 39 — рубро-спинальный путь; 40 — боковой спинно-мозжечковый путь; 41 — боковой собственный пучок; 42 — боковой кортико-спинальный путь; 43 — продольный пучок заднего столба; 44 — задний собственный пучок; 45 — клиновидный пучок; 46 — межпучковый путь; 47 — тонкий пучок; 48 — септо-маргинальный пучок

ет в связь с клетками задних рогов. Благодаря этому вокруг верхушки заднего рога образуется пограничная зона белого вещества, представляющая собой совокупность центральных отростков клеток спинальных ганглиев, заканчивающихся в спинном мозге. Клетки задних рогов образуют отдельные группы или ядра, воспринимающие из тела различные виды чувствительности — соматически чувствительные ядра.

Среди них выделяются: ядро основания заднего рога (грудное ядро) — *nucleus thoracicus* (столб Кларка—Штиллинга), наиболее выраженное в грудных сегментах мозга; находящееся на верхушке рога студенистое вещество, *substantia gelatinosa*, а также так называемые собственные ядра — *nuclei proprii*.

Аксоны других пучковых клеток делятся на восходящую и нисходящую ветви, которые оканчиваются на клетках передних рогов нескольких выше- и нижележащих сегментов. Вследствие этого раздражение, идущее из определенной области тела, может передаваться не только на соответствующий ей сегмент спинного мозга, но захватывать и другие. В результате простой рефлекс может вовлекать в ответную реакцию целую группу мышц, обеспечивая сложное координированное движение, остающееся, однако, безусловнорефлекторным.

Передние рога содержат третьи, двигательные, нейроны, аксоны которых, выходя из спинного мозга, составляют передние, двигательные корешки. Эти клетки образуют ядра эфферентных соматических нервов, иннервирующие скелетную мускулатуру — соматически—двигательные ядра. Такие ядра имеют вид коротких колонок и лежат в виде двух групп — медиальной и латеральной. Медиальные иннервируют мышцы, развившиеся из дорзальной части миотомов (мускулатура спины), а латеральные — мышцы, происходящие из вентральной части миотомов (вентролатеральные мышцы туловища и мышцы конечностей). При этом чем дистальнее находятся иннервируемые мышцы, тем латеральнее лежат иннервирующие их клетки (рис. 18).

Наибольшее число ядер содержится в передних рогах шейного утолщения спинного мозга, откуда иннервируются верхние конечности.

Передний и задний рога в каждой половине спинного мозга связаны между собой промежуточной зоной серого



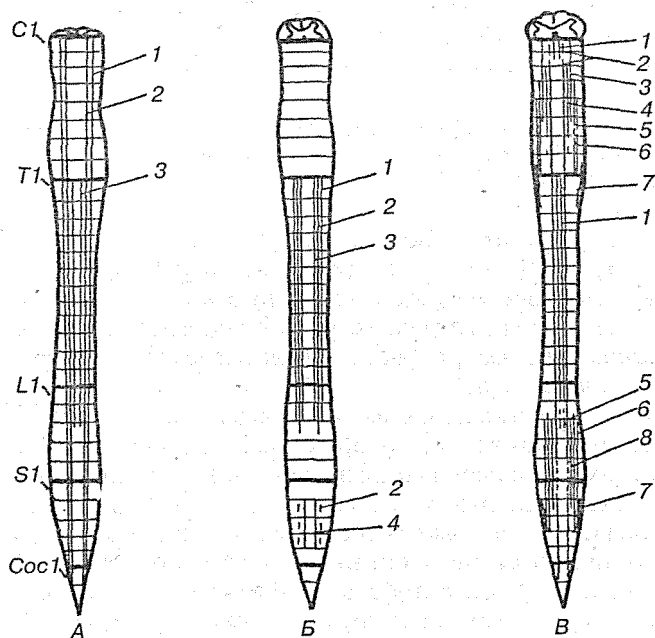


Рис. 18. Отношение ядерных колонок к сегментам на уровне задних (А), боковых (Б) и передних (В) рогов спинного мозга:

А: 1 — желатинозная субстанция; 2 — собственное ядро заднего рога; 3 — дорсальное ядро; Б: 1 — интермедиолатеральное (симпатическое) ядро; 2 — вегетативное сенсорное ядро; 3 — интермедиомедиальное ядро; 4 — нижнее интермедиолатеральное (парасимпатическое) ядро; В: 1 — дорсомедиальное ядро; 2 — вентромедиальное ядро; 3 — добавочное ядро; 4 — диафрагмальное ядро; 5 — вентролатеральное ядро, 6 — дорсолатеральное ядро; 7 — ретродорсолатеральное ядро; 8 — пояснично-крестцовое ядро

вещества, которая в грудном и поясничном отделах спинного мозга, на протяжении от I грудного до II — III поясничных сегментов, особенно выражена и выступает в виде бокового рога — *cornu laterale*. Вследствие этого в названных отделах серое вещество на поперечном разрезе приобретает вид бабочки. В боковых рогах заложены клетки, иннервирующие вегетативные органы и группирующиеся в ядро, которое несет название *nucleus intermediolateralis*. Аксоны клеток этого ядра выходят из спинного мозга в составе передних корешков.

### **Белое вещество**

Белое вещество (*substantia alba*) спинного мозга состоит из нервных отростков, которые составляют три системы нервных волокон:

- 1) короткие пучки ассоциативных волокон, соединяющих участки спинного мозга на различных уровнях (афферентные и вставочные нейроны);
- 2) длинные афферентные (чувствительные) волокна;
- 3) длинные двигательные (эфферентные) волокна.

Первая система (короткие волокна) относится к собственному аппарату спинного мозга, а остальные две системы (длинные волокна) составляют проводниковый аппарат двусторонних связей с головным мозгом.

Собственный аппарат включает серое вещество спинного мозга с задними и передними корешками и собственными основными пучками белого вещества, окаймляющими серое в виде узкой полосы. По развитию собственный аппарат является образованием филогенетически более старым и поэтому сохраняет примитивные черты строения — сегментарность, отчего его называют также сегментарным аппаратом спинного мозга в отличие от остального несегментированного аппарата двусторонних связей с головным мозгом.

Так как собственный сегментарный аппарат спинного мозга возник тогда, когда еще не было головного, то функция его — осуществление тех реакций в ответ на внешнее и внутреннее раздражение, которые в процессе эволюции возникли раньше, т. е. врожденных реакций, или безусловных рефлексов.

Аппарат двусторонних связей с головным мозгом является филогенетически более молодым. По мере развития последнего разрастались кнаружи и проводящие пути, связывающие спинной мозг с головным. Этим объясняется тот факт, что белое вещество спинного мозга как бы окружило со всех сторон серое вещество.

Благодаря проводниковому аппарату собственный аппарат спинного мозга связан с аппаратом головного мозга, который объединяет работу всей нервной системы. Нервные волокна группируются в пучки, а из пучков составляются видимые невооруженным глазом канатики: задний, боковой и передний. В заднем канатике, прилежащем к зад-

нему (чувствительному) рогу, лежат пучки восходящих нервных волокон; в переднем канатике, прилежащем к переднему (двигательному) рогу, лежат пучки нисходящих нервных волокон; в боковом канатике находятся и те и другие.

Задние канатики содержат волокна задних спинномозговых корешков, слагающиеся в две системы:

- а) медиально расположенный нежный пучок Голля — *fasciculus gracilis* (Goll);
- б) латерально расположенный клиновидный пучок Бурдаха — *fasciculus cuneatus* (Burdach).

Пучки Голля и Бурдаха проводят от соответствующих частей тела к коре мозга сознательную проприоцептивную (мышечно-суставное чувство) и кожную (чувство стереогноза — узнавание предмета на ощупь) чувствительность, имеющую отношение к определению положения тела в пространстве, а также тактильную чувствительность.

Боковые канатики содержат следующие пучки:

А. Восходящие к заднему мозгу:

- 1) задний спинно-мозжечковый путь Флексига — *tractus spinocerebellaris posterior* (Flechsig), располагается в задней части бокового канатика по его периферии;
- 2) передний спинно-мозжечковый путь Говерса — *tractus spinocerebellaris anterior* (Gowers), лежит вентральнее предыдущего. Оба спинно-мозжечковых тракта проводят бессознательные проприоцептивные импульсы (бессознательная координация движений).

К заднему мозгу:

- 3) боковой спинно-среднемозговой (спинно-тектальный) путь — *tractus spinotectalis*, прилегает к медиальной стороне.

К промежуточному мозгу:

- 4) боковой спинно-таламический путь — *tractus spinothalamicus lateralis*, прилегает с медиальной стороны к пучку Говерса. Он проводит в дорсальной части тракта температурные раздражения, а в вентральной — болевые;
- 5) передний спинно-таламический путь — *tractus spinothalamicus anterior*, аналогичен предыдущему, но располагается спереди от соименного латерального и является путем проведения импульсов осязания, прикосновения (тактильная чувствительность).

Б. Нисходящие. От коры большого мозга:

1) боковой корково-спинальный (пирамидный) путь — *tractus corticospinalis (pyramidalis) lateralis*. Этот тракт является сознательным эфферентным двигательным путем.

От среднего мозга:

2) рубро-спинальный (красноядерный-спинномозговой) путь Монакова — *tractus rubrospinalis (Monakow)*. Он является бессознательным эфферентным двигательным путем.

От заднего мозга:

3) оливо-спинальный путь — *tractus olivospinalis*, лежит вентральнее пучка Говерса, вблизи переднего канатика.

Передние канатики содержат следующие нисходящие пути:

От коры головного мозга:

1) передний (корково-спинальный) пирамидный путь — *tractus corticospinalis (pyramidalis) anterior*. Путь составляет с боковым пирамидным пучком общую пирамидную систему.

От среднего мозга:

2) текто-спинальный путь — *tractus tectospinalis* — лежит медиальнее пирамидного пучка. Благодаря ему осуществляются рефлекторные защитные движения при зрительных и слуховых раздражениях — зрительно-слуховой рефлекторный тракт.

Ряд пучков идет к передним рогам спинного мозга от различных ядер продолговатого мозга, имеющих отношение к равновесию и координации движений;

3) от ядер вестибулярного нерва — *tractus vestibulospinalis* — лежит на границе переднего и бокового канатиков;

4) от ретикулярной формации — *tractus reticulospinalis* — лежит в средней части переднего канатика;

5) собственные пучки — *fasciculi proprii* — непосредственно прилегают к серому веществу и относятся к собственному аппарату спинного мозга.

#### 2.1.4. Сегмент спинного мозга

Нервный сегмент — это поперечный отрезок спинного мозга и связанных с ним правого и левого спинномозговых нервов. Он состоит из горизонтального слоя белого и серо-

го вещества (задние, передние и боковые рога), содержащего нейроны, отростки которых проходят в одном парном (правом и левом) спинномозговом нерве и его корешках (рис. 19).

По всей длине спинного мозга от него метамерно отходит 31 пара нервов, связывающих его с разными частями тела, каждая пара этих нервов в основе принадлежит определенному сегменту спинного мозга — невротому — и иннервирует соответствующий сегмент тела. Из них 8 пар принадлежат шейной области, 12 — грудной, 5 — поясничной, 5 — крестцовой и 1 — копчиковой. Число шейных нервов больше числа шейных позвонков; первым шейным считается нерв, выходящий между затылочной костью и атлантом. Нервы спинного мозга не выходят из его толщи сразу в форме шнуров, как многие нервы головного мозга, а появляются в виде многочисленных тонких нитей, составляющих корешки. Каждый спинномозговой нерв начинается

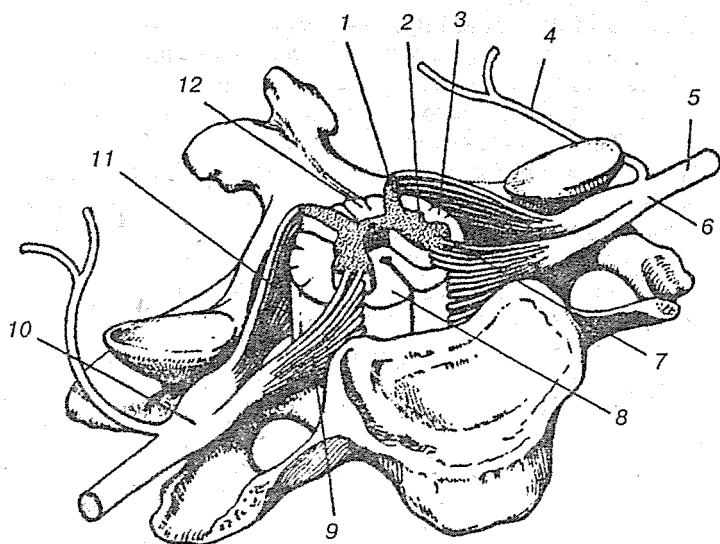


Рис. 19. Сегмент спинного мозга:

1 — задний столб; 2 — боковой столб; 3 — боковой канатик; 4 — задняя ветвь; 5 — передняя ветвь; 6 — спинномозговой нерв; 7 — передний столб; 8 — передний канатик; 9 — передний корешок; 10 — спинномозговой узел; 11 — задний корешок; 12 — задний канатик

двумя корешками, из которых один выходит из области передней латеральной борозды (вентральный двигательный корешок, а другой — из задней латеральной (дорсальный чувствительный корешок).

Пучки корешков, выйдя из мозга, направляются к межпозвоночным отверстиям. Здесь задний корешок образует яйцевидное вздутие — спинномозговой ганглий (*ganglion spinale*) — и тотчас соединяется с передним корешком в один смешанный нерв.

Смешанный нерв делится на 4 ветви: спинную, брюшную, соединительную и оболочечную. Спинная ветвь направляется к спинной стороне тела, иннервируя глубокие мышцы спины и соответствующие участки кожи. Более толстая передняя ветвь иннервирует мышцы и кожу брюшной и боковых поверхностей тела, а также конечностей.

Соединительная ветвь связывает спинной мозг с симпатическими узлами (ганглиями) от I грудного до II поясничного нерва.

Тонкая оболочечная ветка возникает от соединения нескольких волокон, происходящих частью из смешанного нерва, частью — из соединительной ветки. Оболочечная ветка возвращается к мозгу через межпозвоночное отверстие, иннервируя оболочки спинного мозга и стенки позвоночного канала.

Первые две ветви — спинная и брюшная — играют основную роль в иннервации стенок тела и конечностей. Каждая из них делится на поверхностную, или кожную, и глубокую, или мышечную.

Подходя к иннервируемым органам, эти ветви продолжают давать все более тонкие разветвления, заканчивающиеся в воспринимающих (рецепторных) или рабочих (эффektorных) органах. Кожная ветвь состоит из афферентных и эфферентных, главным образом чувствительных волокон, но включает в себя ветки секреторного и вазомоторного характера и веточки, направляющиеся к гладкой мускулатуре волос.

Разнообразен состав глубокой ветви: по ней проходят двигательные волокна к поперечно-полосатым мышцам, а также ряд нитей, приносящих раздражение из мышц, сухожилий и костей. Таким образом, каждый периферический нерв является смешанным в самом широком смысле. Он несет эфферентные и афферентные волокна, соматические

и висцеральные, мякотные и безмякотные. Состав периферического нерва обычно осложнен еще и тем, что к ним примешиваются волокна из соседних нервов. Только II—XI грудные нервы сохраняют посегментное распределение ветвей, тогда как шейные, а также поясничные и крестцовые вентральные ветви входят в постоянные связи между собой, образуя сплетения: шейное, плечевое, поясничное, крестцовое. В них происходит перегруппировка волокон соседних сегментов, так что периферический нерв, вышедший из сплетения, содержит волокна двух, трех и даже четырех вентральных веток.

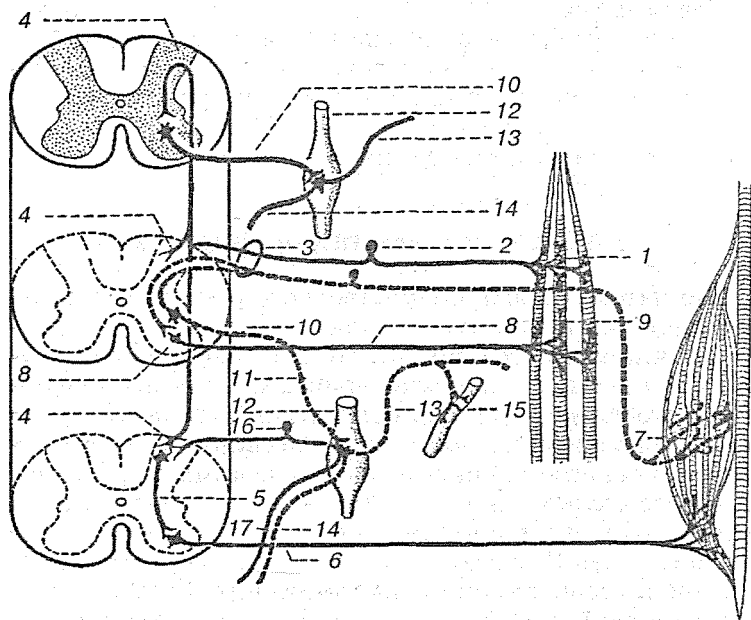
Все волокна в периферическом нерве идут параллельным пучком, одетые общей плотной соединительной оболочкой — эпиневрием. На поперечном разрезе нерва видно его разделение на пучки с помощью тонких перегородок — периневриев, представляющих продолжение эпиневрия в глубь нервного ствола.

### 2.1.5. Рефлекторная дуга

Рефлекторная дуга формируется в пределах двигательного пула (двигательным пулом считается группа нейронов, находящихся в различных ядрах и сегментах спинного мозга, но объединенных функционально), а не сегмента спинного мозга. Это связано с тем, что в иннервации одной поперечно-полосатой мышцы принимают участие многие мотонейроны, разбросанные по нескольким сегментам спинного мозга, но объединяющиеся в функциональную единицу — двигательный пул (рис. 20).

В состав рефлекторной дуги входят как чувствительные, так и двигательные нейроны. Эта связь возникла на разных этапах эволюции и представляет собой часть цепи обратной связи. Благодаря подобному механизму переключения нервных импульсов сокращение мышцы зависит от силы импульсов, поступающих в двигательные пулы из двигательных ядер спинного мозга, а не только от величины предложенной нагрузки, т. е. силы раздражения.

При раздражении рецепторов рефлекторные сигналы по афферентным нервам поступают в первую очередь на вставочные нейроны задних столбов спинного мозга, которые переключают импульсы исключительно на мелкие мотонейроны передних столбов, передающие по спинномозговым



**Рис. 20.** Соматическая и вегетативная рефлекторные дуги на уровне двигательного пула:

1 — рецепторы; 2 — чувствительная клетка спинного мозга; 3 — задний корешок; 4 — задний столб спинного мозга; 5 — вставочный нейрон заднего столба; 6 — волокна малого мотонейрона, иннервирующие, интрафузальные мышечные волокна; 7 — первичный (аннулоspirальный) рецептор миотрубки; 8 — крупные  $\beta$ -мотонейроны переднего столба; 9 — моторные бляшки; 10 — преганглионарные симпатические волокна; 11 — белые соединительные ветви симпатической системы; 12 — симпатический узел; 13 — постганглионарные симпатические волокна (серые соединительные ветви); 14 — постганглионарные симпатические волокна к внутренним органам; 15 — кровеносный сосуд; 16 — чувствительная клетка спинномозгового узла; 17 — афферентное висцеральное волокно

нервным волокнам импульсы для возбуждения интрафузальных мышечных веретен. Их сокращение приводит к растяжению мышечной трубки и возбуждению ее первичного (аннулоspirального) рецептора. Импульсы, возникшие в этой трубке и уловленные первичным рецептором, передаются по чувствительному нервному волокну непосредственно для возбуждения крупных мотонейронов передних столбов спинного мозга, иннервирующих только экстрафузальные мышечные волокна. После сокращения мышцы (эк-



страфузальных мышечных волокон) возбуждение первичного рецептора (вследствие снятия растяжения мышечной трубки инфрафузальными волокнами) ослабевает и наступает постепенное затухание возбуждения крупных мотонейронов. Этот рефлекторный механизм постоянно координируется механизмом торможения.

### 2.1.6. Онтогенез спинного мозга

До пятого месяца внутриутробного развития спинной мозг полностью заполняет спинномозговой канал и корешки спинномозговых сегментов по топографии соответствуют уровню сегментов позвоночника. С V месяца эмбрионального периода спинной мозг начинает отставать в росте от позвоночника, но связь сегментов спинного мозга с соответствующими спинномозговыми нервами сохраняется. У новорожденного спинномозговой конус располагается на уровне III поясничного позвонка, а в 18 лет — на уровне верхнего края II поясничного позвонка. Несоответствие в уровне и расположении спинномозговых и позвоночных сегментов имеется во всех отделах спинного мозга, но особенно значительно оно выражено в нижней его части. Так, в шейном и грудном отделах спинномозговые сегменты располагаются выше на один позвонок. Например, VII грудной позвонок лежит на уровне дужки VI грудного. Все поясничные сегменты концентрируются на уровне XI грудного позвонка, а все крестцовые и копчиковые сегменты соответствуют XII грудному и I поясничному позвонкам.

У новорожденного длина спинного мозга — 14 см, масса — около 3 г, нижний конец соответствует верхнему краю III поясничного позвонка. После рождения быстрее растет грудной отдел, затем шейный и медленнее всех поясничный и крестцовый отделы. Масса спинного мозга к 6 месяцам удваивается, к 11 — утраивается. К 3 годам он становится в 4 раза больше, чем у новорожденного, к 6 годам — в 5 раз больше, а к 20 годам приобретает тот вес, который сохраняется на протяжении жизни.

На горизонтальных распилах видно, что относительные размеры позвоночного канала у новорожденных по отношению к мозгу велики. Лишь к 5—6 годам устанавливаются те пропорциональные размеры, которые мы наблюдаем у

взрослых. Центральный канал пропорционально шире в диаметре, чем у взрослого. Хорошо выражена передняя продольная борозда, а боковая борозда выражена нечетко. Корешки, отходящие от спинного мозга, у новорожденных имеют более горизонтальное направление, чем у детей старшего возраста и у взрослых. На поперечном срезе спинного мозга детей разного возраста отмечается преобладание размеров передних рогов над задними. Существенные отличия наблюдаются во внутренней структуре спинного мозга. У детей до 4—7 лет происходит процесс миелинизации нервных волокон канатиков белого вещества, кроме переднего пирамидного пучка, волокна которого к моменту рождения уже покрыты миелиновой оболочкой. До 8-летнего возраста в клетках серого вещества отмечается включение пигмента и развитие глиальных элементов.

### 2.1.7. Морфология спинного мозга

Длина спинного мозга колеблется от 36 до 46 см, достигая в среднем 45 см у мужчин и 41—42 см у женщин. Вариации размера очень широкие и тесно коррелируют с длиной позвоночного столба (т. е. с длиной туловища). В среднем длина спинного мозга составляет около 65 % длины позвоночного столба и около 25 % длины тела. С момента рождения спинной мозг удлинняется в 2,7 раза. Разные его отделы растут непропорционально: грудные сегменты увеличиваются в 3 раза, остальные в 2,0—2,4 раза. Масса спинного мозга взрослого человека равна 26—38 г (2 % от веса головного мозга; у макаки-резуса — 12 %); его объем 28—30 см<sup>3</sup>. С возрастом относительная масса спинного мозга у человека уменьшается: если у 4-месячного плода масса составляет 0,35 % от массы тела, то у новорожденного — 0,08 %, а у взрослого — 0,04 %.

Площадь поперечного сечения серого вещества у взрослого человека равна 0,20 см<sup>3</sup>, а общий объем — 5 см<sup>3</sup>. За период от новорожденного до взрослого площадь в целом увеличивается в 2 раза, а объем в 5 раз. В сером веществе спинного мозга человека насчитывают около 13 млн нервных клеток. Большая их часть принадлежит задним столбам; в передних столбах находится 1,5—2 % клеток от общей массы нервных элементов серого вещества.

Нервные клетки в передних столбах крупнее, чем в задних: их размеры варьируют от  $15 \times 40$  до  $60 \times 100$  мкм. У них хорошо развиты дендриты. Площадь их поверхности может превышать площадь поверхности сомы в два раза. Дендриты ветвятся в массе клеток «своего» или бокового столба и даже проникают в толщу соседнего белого вещества.

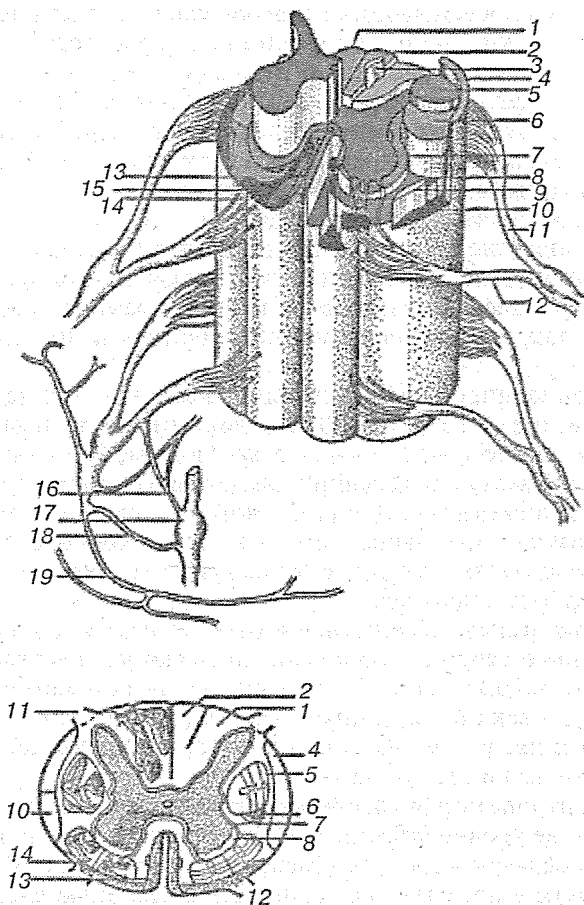
### 2.1.8. Проводящие пути спинного мозга

Белое вещество спинного мозга образует проводящие пути. Непосредственно к серому веществу примыкает наиболее древний филогенетический комплекс проводниковых систем — собственный аппарат спинного мозга. Он представляет собой направленные вверх и вниз на расстоянии 2—4 сегментов аксоны клеток спинного мозга, осуществляющие межсегментные контакты. Остальную часть белого вещества занимают длинные волокна, образующие восходящие и нисходящие пути (рис. 21). Пути, связывающие правую и левую половины мозга, называют комиссуральными.

В задних канатиках локализованы восходящие пути, образованные восходящими коллатеральными центральными отростков ганглиозных клеток. Пути задних канатиков — наиболее филогенетически молодые части восходящих систем спинного мозга — у взрослого человека занимают около 20 % площади поперечного сечения канатика. Их волокна имеют диаметр 3 — 5 мкм, около 10 % более тонкие — до 1 мкм, в нежном пучке встречаются волокна диаметром до 7—9 мкм, а в клиновидном — до 11—12 мкм.

В составе боковых канатиков идут два восходящих спинномозговых пути (задний и передний) и спино-таламический.

Нисходящие пути спинного мозга проходят по передним и боковым канатикам. Передние канатики образованы передним корково-спинномозговым и текто-спинномозговым путями. Первый из них — пирамидный. Он начинается от пирамидных клеток коры больших полушарий (преимущественно передней центральной извилины). Филогенетически он моложе всех других путей. На вентральной стороне продолговатого мозга, у границы со спинным, он дает частичный перекрест и делится на два тракта. Около 70—80 % его волокон попадает в боковой канатик спинного мозга, остальные спускаются в его переднем канатике и перекре-



**Рис. 21.** Схема расположения проводящих путей в спинном мозге:

1 — тонкий пучок (путь Голля); 2 — клиновидный пучок (путь Бурдаха); 3 — пучок для проведения общей чувствительности; 4 — задний спинномозжечковый путь; 5 — корково-спинальный путь; 6 — красное ядро-спинномозговой путь; 7 — собственные пути спинного мозга; 8 — латеральный спино-таламический путь; 10 — спино-тектальный путь; 11 — передний спино-мозжечковый путь; 12 — задний корешок; 13 — передний корешок; 14 — передний кортико-спинальный путь; 15 — вестибуло-спинальный путь; 16 — передний спино-таламический путь; 17 — передняя соединительная ветвь; 18 — симпатический узел; 19 — серая соединительная ветвь; 20 — спинномозговой нерв (вентральная ветвь); 21 — спинномозговой нерв (дорсальная ветвь)

шиваются посегментно, составляя большую часть передней белой спайки. Непосредственно над перекрестом у взрослого человека пирамидный путь занимает 9—12 мм<sup>2</sup>, т. е. 30 % площади поперечного сечения данного уровня. Общая масса волокон здесь колеблется от 700 тыс. до 1 млн. Большая часть волокон пирамидного пути у человека (55 %) заканчивается в нижних шейных сегментах, 20 % волокон в грудных и 25 % в поясничных.

Количество волокон пирамидного пути, приходящихся на единицу массы мышечной ткани, в сегментах, связанных с иннервацией шеи и головы, в четыре раза больше, чем в сегментах, причастных к управлению нижними конечностями.

Весьма широк диапазон калибра волокон от 1 до 21 мкм в диаметре. Около 70—80 % волокон имеют диаметр 1—4 мкм, около 8—10 % — от 5 до 11 мкм, 2 % — от 11 до 21 мкм. Сверху вниз средний диаметр волокон пирамидного пути увеличивается. В пирамидном пути скорость проведения возбуждения выше, чем в не прямых корково-спинномозговых путях, имеющих промежуточные переключения в подкорковых центрах.

В онтогенезе абсолютная и относительная площадь поперечного сечения пирамидного пучка увеличивается за счет его миелинизации. В верхних шейных сегментах взрослого человека пирамидный пучок составляет 30 % площади сечения, у ребенка 1—2 лет — 18, у новорожденного — 15, у 8-месячного плода — 12 %.

У антропоморфных обезьян на долю пирамидного пути на том же уровне приходится 20 % сечения, у низших узконосых обезьян — до 15 %. Численность волокон в пирамидном пути у приматов коррелирует со степенью сложности рисунка борозд и извилин на поверхности больших полушарий. Можно думать, что развитие пирамидного пути и способность к тонкокодифференцированным движениям, в первую очередь к движениям конечностей, тесно коррелируют и взаимообуславливают друг друга.

## 2.2. ГОЛОВНОЙ МОЗГ

### 2.2.1. Филогенез головного мозга

Нервная система развивается, как правило, из эктодермы, т. е. из листка, связанного более непосредственно и многообразно, чем другие, с внешней средой. И только у кишечнополостных, где имеется широкий доступ внешней среды к энтодерме, нервные элементы образуются и из последней, а у иглокожих, — в связи с формированием у них водно-сосудистой системы — нервные элементы происходят из перитонеального эпителия, следовательно, из мезодермы. В различных типах животного мира нервная система построена по-разному, в полном соответствии со способами их передвижения и строением, сложившимися в процессе эволюции, или исторического развития, на основе экологических особенностей каждой данной группы: типа, класса, отряда и т. д. вплоть до популяции и ее членов-индивидов.

Из простейших нервные органоиды, вероятно, имеются только у наиболее сложно организованных, энергично передвигающихся и быстро реагирующих, как инфузории, в виде нитей или волоконцев. У губок нервные элементы с достоверностью не найдены, и реакции в их теле протекают крайне медленно (от 0,5 до 1 см в минуту). У низших кишечнополостных, таких как полипы, нервная система имеет вид диффузной сети, лучше развитой в эктодерме и слабее в энтодерме, переходящей одна в другую по краю рта: таким образом, уже здесь можно говорить о «соматических» и «висцеральных» нервных сплетениях и элементах, следовательно, о функциональных компонентах этой крайне примитивной нервной системы. Сгущение нервных элементов наблюдается в виде околоротового кольца, иногда — на щупальцах, всегда — на подошве. У медуз наряду с диффузным сплетением наблюдаются кольцевые тяжи, у гидромедуз — эксумбреллярный чувствительный и субумбреллярный двигательный и даже у сцифомедуз, рыхлые ганглии у основания краевых чувствительных телесц (роналиев). Передача раздражения достигает скорости 4—15 см в 1 с. Нервная система гребневиков имеет вид субэпителиального сплетения, образующего сгущения вокруг рта и соответственно меридиональным рядам гребных пластинок.

У ресничных червей нервная система представлена головным (церебральным) узлом и двумя сплетениями: поверхностным диффузным подэпителиальным и глубоким, формирующимся в радиально расположенные (относительно головного ганглия) продольные тяжи — до 11 пар, соединенные поперечными комиссурами в прямоугольно-решетчатого вида «ортогон». Эволюция идет в направлении углубления под эпителий головного узла («эндон») и преимущественного развития у ползающих форм ventральной пары нервных тяжей. Нервная система трематод в связи с их паразитизмом упрощается, и только появление узелков в присосках несколько ее усложняет и специализирует. У ленточных червей число продольных стволов достигает 10—12, из них особенно значительны два боковых тяжа; кроме мозгового узла и узлов присосок имеются половые ганглии и нервы.

У немертин головной мозг образован парой дорсальных и парой ventральных ганглиев, связанных комиссурами, и содержит (в дорсальных ганглиях) мелкоклеточные скопления — аналоги ассоциативных «стебельчатых тел». Из четырех продольных тяжей: дорсального, ventрального и двух боковых преимущественно развиты боковые; для них характерен уход в глубь тела: или только под эпителий покровов (палеонемертины и гетеронемертины), или в толщу мышц тела (мезонемертины), или даже внутрь от мышечного слоя (метанемертины). Здесь впервые ventральные ганглии головного мозга дают два нерва к переднему отделу кишечника — эквивалент стоматогастрической нервной системы вышеорганизованных групп (кольцецы, моллюски, членистоногие).

Для нервной системы круглых червей характерно количественное постоянство клеток: для аскариды в 40 см длины — около 200 клеток. В околопищеводном кольце аскариды содержатся 162 клетки, из которых 90 двигательных, 50 чувствительных и 22 ассоциативных. От нервного околопищеводного кольца идут вперед 3 пары нервов (соответственно к трем мышечным и эпителиальным секторам пищевода и трем губам) и назад 4 пары (соответственно к четырем секторам тела). Формируются висцеральные («симпатические») нервы в области глотки аналогично стомато-гастрическим нервам немертин, кольцецов и др.

Кольчатые черви имеют хорошо развитый головной мозг простомиального происхождения, состоящий из трех пар узлов: передний, иннервирующий пальпы, вкусовые ямки; средний, часто разделенный на два отдела соответственно латеральным антеннам и глазам, и задний — соответствующий первой паре брюшных ганглиев и иннервирующий непарную антенну и затылочный обонятельный орган; этот отдел дает также стоматогастрические нервы — висцеральные нервы пищеварительной системы. В головном мозге колец дифференцируются стебельчатые или грибовидные тела — высшие ассоциативные центры, занимающие до 30 % (у афродиты) общего объема мозга. Туловищный мозг представлен сегментарными парными узлами, соединенными продольными коннективами и поперечными комиссурами, и имеет вид или нервной лестницы, или, при сближении узлов каждого сегмента, — нервной цепочки; от каждого сегментарного участка отходят 5—7 пар нервов. Лучше всего развиты передние узлы нервной лестницы или цепочки, менее — задние, наименее — средние: обычный градиент чувствительности двусторонне симметричных животных. Поверхностное нервное сплетение отсутствует. У пиявок из трех пар нервов, идущих от каждого ганглия, передняя и задняя пары — преимущественно двигательные, а средняя — чувствительная. Большинство колец обладают гигантскими нейронами: 8 пар гигантских клеток расположены посегментно, начиная со 2-го (клетки 2—4-го сегментов достигают 150 мкм, последующие мельче, 30—35 мкм). На основе изучения строения нервной системы трохофоры высказано мнение, что двусторонняя нервная система колец развивается из радиального типа строения.

Нервная система членистоногих по общему характеру строения принадлежит к тому же типу, что и нервная система колец. В отличие от последней головной мозг здесь значительно сложнее, прогрессируя в связи с тенденциями к переходу от гомономного к гетерономному строению туловищного отдела брюшной нервной цепочки, в свою очередь обусловленному функциональным, а затем и морфологическим «метаморфозом» периферии. Правда, у первичнотрахеальных нервная система представлена еще тяжами, а не узлами, но начиная с ракообразных она имеет вид лестницы, преобразующейся и в филогенезе, и в онто-



генезе в цепочку, и обнаруживает важное свойство узлов концентрации, особенно выраженной у ракушковых рачков, веслоногих, крабов, из хелицеровых — у мечехвостов, сенокосцев, клещей, из насекомых — у некоторых жуков, мух и клопов.

Прогрессивные изменения головного мозга членистоногих проявляются прежде всего в относительном и абсолютном увеличении размеров. Головной мозг насекомых разделен на три части: наибольший по размерам, более древний и сложный протоцеребрум; позднее присоединившийся нервный центр сегментарного значения — дейтоцеребрум и еще позднее вошедший в состав головного мозга, тоже сегментарный центр — тритоцеребрум. Как особенность головного мозга можно отметить его состав преимущественно (а для протоцеребрума — исключительно) из чувствительных и ассоциативных клеток и малые размеры ассоциативных нейронов, а также большое количество хроматина в их ядрах.

К протоцеребруму принадлежат громадные зрительные доли парных глаз и нервы дорсальных, мелких простых глаз; к нему же относятся ассоциативные центры — стебельчатые или грибовидные тела, развитие которых тем более значительно, чем более сложную и разностороннюю деятельность обнаруживают животные. Дейтоцеребрум содержит обонятельные и антеннальные доли; тритоцеребрум, вошедший последним в процессе цефализации в состав головных узлов, развит относительно слабее, но дает начало усложняющейся стоматогастрической (висцеральной) системе. К висцеральной системе относятся также непарный нерв, наиболее развитый в брюшных сегментах и иннервирующий дыхальца (трахейные стигмы), и хвостовая, или каудальная, симпатическая система, иннервирующая задний отдел кишечника, половые органы и связанная с непарным нервом. У ракообразных обнаружена и сосудистая (собственно симпатическая) нервная система, во всяком случае установлена иннервация сердца.

Заслуживают внимания двигательные нервные окончания членистоногих, которые принадлежат к двум типам: соматическим, когда нервы оканчиваются в особых вздутиях саркоплазмы, содержащих ядра и носящих названия дойеровых бугорков, и висцеральные, где нервные окончания

имеют вид нитей с пуговчатыми утолщениями в местах прикосновения к клеткам и тканям.

Нервная система моллюсков представлена двумя типами: нервными тяжами (у боконервных) и узлами (у остальных классов). Узловая система содержит 5 пар узлов: 1) церебральную, посылающую нервы к голове и органам чувств; 2) pedalную, иннервирующую мышцу ноги; 3) плевральную, дающую нервы к передней половине мантии; 4) париетальную, посылающую нервы к задней половине мантии и жабре; 5) висцеральную — к внутренним органам.

Три пары узлов связаны комиссурами: церебральной, pedalной, висцеральной, и коннективами: цереброплевральной, цереброpedальной, плевроpedальной и плевровисцеральной. Любопытным обстоятельством у брюхоногих является перекрест плевропариетальных коннективов в связи с перемещением париетальных узлов: правого на левую сторону тела и левого — на правую; происхождение перекреста связано с нарушением двусторонней симметрии благодаря винтовым процессам роста. У пластинчатожаберных имеется только 3 пары узлов, так как церебральные узлы сливаются с плевральными, а висцеральные — с париетальными. У головоногих околопищеводная нервная масса содержит: пару церебральных узлов со слуховыми, обонятельными и зрительными нервами; плевральные узлы с мощными мантийными нервами; pedalные ганглии, обычно дифференцированные на брахиальный и инфундибулярный (ганглии рук и воронки); висцеральные ганглии иннервируют внутренности и жабры. Имеется также стоматогастрическая система в виде двух пар буккинальных (щечных) и желудочкового узлов.

Иглокожие в связи со слабым развитием органов чувств имеют низкоорганизованную нервную систему типа нервных тяжей, которая в соответствии с общим строением иглокожих состоит из нервного кольца и радиальных тяжей. Замечательной особенностью иглокожих является развитие у них трех нервных систем:

- 1) эктоневральной нервной системы, лучше выраженной у подвижных форм — морских звезд, змеехвосток, морских ежей и голотурий, имеющей эктодермальное происхождение;
- 2) энтоневральной, или апикальной (аборальной), происходящей из мезодермы и достигающей исключи-

тельного развития у морских лилий, однако отсутствующих у голотурий; это древняя нервная система в противоположность более прогрессивной эктоневральной;

- 3) гипоневральной, тесно связанной с псевдогемальной сосудистой системой, достигающей наибольшего развития у офиур.

Высшая нервная деятельность узловых нервной системы (кольцецы, моллюски, членистоногие) никогда не поднимается выше уровня инстинктивной деятельности и в этом отношении принципиально отличается от высшей нервной деятельности позвоночных, особенно млекопитающих. Туловищный мозг членистых и позвоночных обнаруживает в своем гистологическом строении большое и даже детальное сходство независимо от принадлежности к тому или иному филогенетическому ряду, но в соответствии с относительной высотой организации.

Если нервная система беспозвоночных даже высшего, узлового типа развивается из эктодермы путем конденсации (сгущения) диффузных субэпителиальных нервных сплетений, расположенных по всей поверхности тела, то нервная система хордовых, в противоположность этому, формируется только на спинной стороне тела животного, из эктодермального пласта. При этом средняя полоска образует желобок, замыкающийся в канал и дающий трубчатую нервную систему, а прилегающие боковые участки превращаются в черепно- и спинномозговые чувствительные ганглии и в эффекторные узлы симпатической нервной системы.

Развитие ЦНС путем замыкания краев нервной борозды с образованием нервной трубки встречается, кроме хордовых, у мшанок и кишечнодышащих. Нервная система хордовых дифференцирована, как у кольцецов и членистоногих, на центральный и периферический отделы. А головной, в свою очередь, на три мозговых пузыря — передний, средний и ромбовидный мозг (прозенцефалон, мезенцефалон, ромбоенцефалон). Из них первый и третий подразделяются каждый на две части, в результате чего получается пять отделов головного мозга: конечный мозг (мезенцефалон), задний, или мозжечок (метенцефалон), и продолговатый мозг (миеленцефалон); за последним следует туловищный, или спинной, мозг, аналогичный брюшному мозгу кольцецов и членистоногих. С эмбриологической точки

зрения головной мозг подразделяется на древний и более новый отделы: архенцефалон, или протенцефалон, в составе переднего и промежуточного мозга, и девтеренцефалон (девтенцефалон), включающий остальные отделы (рис. 22).

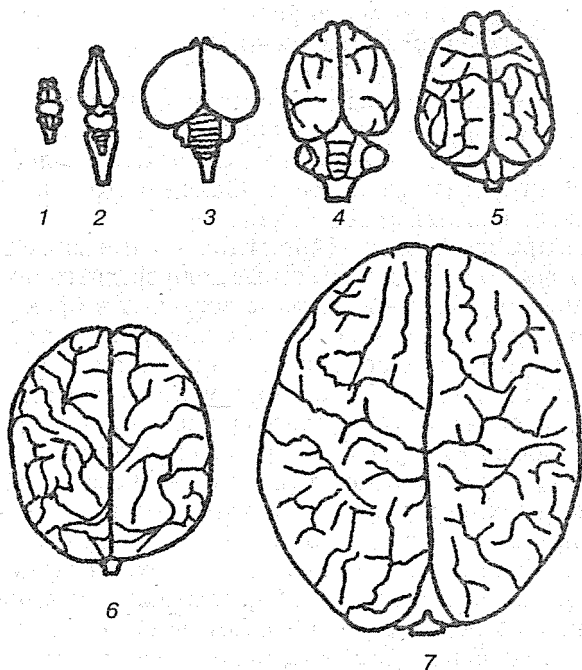


Рис. 22. Внешний вид головного мозга различных позвоночных: 1 — рыбы; 2 — рептилии; 3 — птицы; 4 — сумчатые млекопитающие; 5 — хищные; 6 — приматы; 7 — человек

Архенцефалон представляет собой отдел, связанный с органами чувств наиболее древнего, нервно-эпителиального типа, свойственного еще беспозночным. Конечный, или большой, мозг стоит в связи с органами обоняния, и дистантного и контактного; промежуточный — с органами зрения; как светочувствительными (непарными — пинеальный и теменной глаза), так и образными (парными). К архенцефалону, заднему его отделу — промежуточному мозгу, следует отнести также передний отдел крыши среднего

мозга — зрительные доли ихтиопсид и передние холмики четверохолмия млекопитающих, поскольку здесь расположены зрительные центры наряду с центрами в зрительных буграх промежуточного мозга. Конечный мозг характеризуется развитием двух структур:

- 1) базальных ганглиев в виде полосатых тел — важного ассоциативного центра прочных стабильных нервных связей типа инстинктов;
- 2) коры головного мозга — обширного центра лабильных ассоциаций условно-рефлекторного характера.

И. П. Павлов расценивал оба отдела архенцефалона как чувствительную и ассоциативную области мозга, лишенные собственных двигательных центров.

Оба центра зрительных восприятий — зрительные бугры промежуточного мозга и зрительные доли среднего мозга — принципиально отличны. Первые вступают в преимущественную и прогрессивную связь с мощным ассоциативным аппаратом коры большого мозга, и она становится у млекопитающих главным образом зрительной корой, неограниченно развивающейся и усложняющейся, и оттесняет древнюю обонятельную кору пресмыкающихся. Вторые (зрительные доли) вступают в более тесную связь с общим и основным локомоторным аппаратом туловища, именно — со срединным продольным спинномозговым пучком, прогрессивно развивающимся у пресмыкающихся и птиц, т. е. у животных с особенно большими зрительными долями: обе эти группы, в особенности птицы, замечательны быстротой реакции на зрительные раздражения без участия обширного ассоциативного аппарата полушарий, здесь недоразвитого.

Средний мозг имеет двойственный характер. Благодаря наличию в нем зрительных долей он принадлежит к архенцефалону. Однако в большей мере развиты, превалируют в нем, структуры типа девтеренцефалона. Во-первых, все основание среднего мозга палеозэнцефалического характера, является иным, чем впереди лежащие отделы, так как здесь появляются двигательные центры: ядра III и V пар черепно-мозговых нервов и красное ядро со срединным продольным пучком — важнейшим древним локомоторным путем. Вместе с тем со среднего мозга начинается продолжающееся через продолговатый и весь спинной мозг разграничение нервной трубки на дорсальный чувствительный отдел и вентральный — двигательный. Во-вторых, и крыша

среднего мозга в своем заднем примыкающем к продолговатому мозгу отделе становится «двтеренцефалической», так как в ней развиваются слуховые ядра — задние холмики четверохолмия млекопитающих, находящиеся в непосредственной связи с ядрами слухового нерва продолговатого мозга.

Ромбовидный мозг представляет основной отдел девтеренцефалона. Относительно мало измененная в процессе эволюции позвоночных его часть — продолговатый мозг — является типичным туловищным мозгом первично-хордового, еще допозвоночного организма. Он имеет оба отдела, чувствительный и двигательный, разделенные пограничной бороздой. От чувствительного и ближайшего к нему висцерально-двигательного берут начало (или оканчиваются в нем) мощно развитые дорсальные нервы, называемые в голове висцеральными. Кроме висцеральных (рецепторных и эффекторных) они содержат также соматорецепторные компоненты (слуха, равновесия и др.). От двигательного отдела трубки, всей вентральной части берут начало менее развитые соматоэффекторные нервы (III и XII пары). Сильно изменчивая часть ромбенцефалона — мозжечок, или малый мозг, развивающийся из переднего поперечного валика продолговатого мозга, представляет важнейший ассоциативный центр мышечного чувства и равновесия, развивается тем значительнее, чем более сильна и разнообразна работа локомоторного аппарата.

Вслед за общей характеристикой ЦНС хордовых рассмотрим более конкретные особенности строения ЦНС в эволюционном ряду данного типа.

У оболочников нервная система принимает в известной мере типичный для хордовых характер. У аппендикулярий и личинок асцидий она закладывается в виде продольного спинного желобка, замыкающегося в нервную трубку, которая погружается под кожу и дифференцируется на два отдела. Передний из них, несколько утолщенный, может быть назван головным мозгом, так как находится в связи с такими органами чувств, как мерцательная ямка,статоцист и у личинок асцидий глазок. Задний представлен более тонким нервным тяжем с несколькими мелкими ганглиозными вздутиями — это туловищный мозг. Оба отдела отдают эффекторные нервы телу и получают от него рецепторные.

У головохордовых (ланцетник) ЦНС имеет вид не вполне замкнутой трубки: канал ее превращается на переднем конце в расширенную полость, которую сравнивают с третьим мозговым желудочком позвоночных. Передний конец мозга образует непарный выступ — обонятельную лопасть, связанную с обонятельной ямкой нервом. Стенки мозга состоят из более мелких эпендимных и более крупных и глубже расположенных нервных клеток, среди которых выделяются гигантские мультиполярные клетки с гигантскими волокнами. На нижней стенке головного мозга близ переднего конца находится группа чувствительных клеток, так называемый *инфундибулярный орган*. Позади третьего желудочка имеется еще одно расширение нервной трубки, сравниваемое с четвертым желудочком.

У круглоротых нервная система имеет уже позвоночный тип строения, правда, весьма примитивного характера в связи с их морфофизиологическими особенностями и систематически низким положением. У них очень сильно развиты обонятельные отделы конечного мозга при незначительных размерах самого конечного мозга, оставляющего поэтому открытым промежуточный мозг. С последним находятся в связи непарные глаза — пинеальный и теменной — и воронка с сосудистым мешком. Средний мозг с его зрительными долями — нервными центрами парных глаз — остается на низком уровне развития, но еще менее развит мозжечок, имеющий вид валика, в связи с морфологически и физиологически примитивными способами и органами передвижения. Спинной мозг имеет сплюснутую в дорсовентральном направлении форму. В нем еще отсутствует, как и у ланцетника, деление на серое и белое вещество, а равным образом дифференцировка дорсальных и вентральных рогов. Связующий аппарат представлен системой мюллеровых волокон, берущих начало от 8 гигантских клеток, располагающихся в среднем и продолговатом отделах мозга.

Селахии характеризуются:

- 1) подобно круглоротым — прогрессирующим развитием и дальнейшей дифференцировкой обонятельных отделов мозга в связи с той большой ролью, какую имеют здесь органы обоняния, как дистантного биохимического чувства;
- 2) в отличие от круглоротых — увеличением среднего мозга в связи с возрастающей ролью парных органов зрения;

3) резким увеличением и дифференциацией мозжечка, обусловленным значительной локомоторной активностью этих рыб. В спинном мозге обозначается дифференциация серого и белого вещества, а также дорсальных и вентральных рогов.

Мозг двудышащих рыб подобен мозгу селажий относительно развитием его размеров. Конечный мозг с крупными обонятельными долями: обоняние играет все еще более значительную роль, чем зрение. Однако мозжечок в отличие от селажий очень мал в очевидной связи с локомоторной пассивностью представителей этой группы рыб.

Мозг ганоидов и костистых рыб эволюционирует в соответствии с эволюцией этих групп рыб. Для них характерно относительно ослабление обонятельных отделов мозга и прогрессирующее развитие зрительных отделов, в частности зрительных долей среднего мозга, что, естественно, связано с увеличением роли парных глаз в жизни рыб. Наряду с этим больших размеров достигает и мозжечок — центр мышечной чувствительности и равновесия, а вместе с тем и локомоторной координации. В продолговатом мозге формируются у костистых рыб висцеральные доли в соответствии с прогрессивным развитием органов вкуса. Доминирование в головном мозге ганоидов и костистых рыб задних его отделов можно связать со столь характерным для этих групп ослаблением структур конечного мозга, и в особенности его крыши, которая зачастую принимает вид эпителиальной, без участия нервной ткани. Главная масса конечного мозга представлена базальными ядрами — полосатыми телами — ассоциативными, относительно стабильными отделами мозга, прогрессивное развитие которых, быть может, следует поставить в связь со столь характерными для многих ганоидов и костистых миграционными тенденциями. В спинном мозге дифференцируются дорсальные и вентральные рога и развиваются наряду с имеющимся уже у селажий продольным срединным, или центральным, пучком моторного характера также гигантские маутнеровские волокна, принадлежащие паре гигантских клеток, расположенных в продолговатом мозге.

Эти специализированные структуры водного образа жизни отсутствуют у земноводных, и головной мозг имеет у них довольно примитивное строение с нормальным развитием переднего, промежуточного и среднего мозга. Столь харак-



терное для амфибий недоразвитие, сравнительно с рыбами; мозжечка стоит в явной связи с их незначительной локомоторной активностью и напоминает мозжечок круглоротых и двудышащих. Спинальный мозг отличается от такового рыб появлением обоих утолщений: в области передних и задних конечностей.

Рептилии обладают значительно выше организованным головным мозгом в связи с их в основном сухопутным образом жизни. Особенно хорошо развит конечный мозг, в котором большое значение имеет обонятельная кора, а следовательно, новый высший лабильный координационный центр, играющий существенную роль наряду с более старым и стабильным полосатым телом. В среднем мозге прогрессивно развиваются зрительные доли, относительно увеличен и мозжечок. В спинном мозге хорошо выражены дорсальные и вентральные рога и, как правило, оба утолщения: шейное и пояснично-крестцовое; у некоторых ископаемых (стегозавр) крестцовые утолщения в 8—10 раз превосходили сечение головного мозга.

Конечный мозг птиц в известной мере повторяет, хотя и на более высоком уровне, соотношения, имеющиеся в конечном мозге костистых рыб; как и там, в нем ослаблена кора и непомерно увеличены и усложнены древние основные центры — полосатые тела. Ослабление, вплоть до редукции, обонятельных структур птиц коррелятивно обусловлено — сначала функционально, затем и морфологически — весьма значительным развитием зрительных отделов среднего мозга, непосредственно связанных с хорошо выраженным у птиц продольным медиальным пучком спинного мозга. Сильно развит также мозжечок в связи с овладением птицами воздушной стихией. Сходство птиц с костистыми рыбами в соотносительном развитии производных конечного, среднего и заднего отделов мозга можно характеризовать как своего рода экологоморфологический параллелизм. Обе группы овладели различными, но однородными средами: рыбы — водной, птицы — воздушной, которые ставили относительно минимальные преграды для проявления одного из важнейших свойств животных — передвижения. Сухопутные животные встречали, наоборот, многообразные преграды, часто непреодолимые.

Спинальный мозг птиц отличается длинным шейным отделом и двумя сильными утолщениями соответственно обе-

им парам конечностей; из них крестцовое очень велико и включает расширение центрального канала, так называемый *ромбовидный синус*. Дорсальные и вентральные рога хорошо выражены.

Центральная нервная система млекопитающих, в том числе и человека, характеризуется прежде всего своеобразным развитием трех ее областей: конечного, промежуточного и заднего мозга на фоне весьма значительного увеличения размеров головного мозга в целом. Особенно увеличивается конечный мозг, получивший название большого, и задний мозг, уступающий ему по размерам и названный малым, или мозжечком. Промежуточный мозг имеет относительно меньшие размеры, и его особенности не столько количественного, сколько качественного характера.

На первом месте по своеобразию находится конечный, или большой, мозг благодаря прогрессивному и преимущественному развитию его коры, или плаща, генетически нового образования, представляющего ассоциативное поле высших корковых зрительных, слуховых, осязательных (стереогностических) центров, вклинивающихся в качестве неопаллиума между древними обонятельными корковыми полями — архипаллиумом и палеопаллиумом, оттесняя их одно — дорсомедиально, в качестве аммонова рога, другое — вентрально, в качестве грушевидной доли. Вторым важным моментом явилось образование новой комиссуры, связанной с новым плащом, — мозолистого тела, потеснившего комиссуру обонятельной коры — так называемый *свод*. Промежуточный мозг заслуживает особого внимания потому, что его зрительные бугры, а не зрительные доли среднего мозга, содержат у млекопитающих первичные зрительные центры; именно их связи с новым ассоциативным полем, неопаллиумом, определили всю дальнейшую эволюцию млекопитающих, в конечном счете человека, благодаря широким возможностям в установлении временных нервных связей типа условных рефлексов.

Значительные изменения испытал у млекопитающих и мозжечок. К двум структурам заднего мозга — боковым ушкам (клочкам) и срединному червяку, — составляющим вместе палеocerebellum, прибавляются полушария, представляющие неocerebellarные части. С соседними отделами мозга мозжечок связывается тремя парами ножек. Спинной мозг продолжает развиваться прогрессивно — кроме

хвостового его отдела, как в структурах серого вещества, образующих ядра, так в производных белого вещества — проводящих путях. У мелких животных преимущественное развитие получает серое вещество, так как в связи с малыми размерами проводящие пути также относительно коротки; у крупных, особенно гигантов, больше развивается белое вещество, пронизывая даже столбы серого вещества.

### 2.2.2. Топография головного мозга

Головной мозг (*encephalon*) заполняет черепную коробку, располагаясь разными своими отделами в разных ямках черепа. Три основные части заметны в мозге при беглом обзоре: полушария, мозжечок и мозговой ствол. Полушария заполняют переднюю и среднюю ямки, а мозжечок лежит в задней ямке вместе с мостом и продолговатым мозгом. Эта часть мозга отделена от полушарий отростком твердой мозговой оболочки, образующей шатер мозжечка (*tentorium cerebelli*). Через вырезку вентрального края этой оболочки проходит средний мозг (рис. 23).

Дорзо-латеральная, или верхнее-боковая, поверхность мозга имеет яйцевидную форму и представляет собой только полушария, отделенные одно от другого глубокой продольной щелью (*fissura longitudinalis*). Освобожденная от оболочек поверхность полушарий обнаруживает покрывающую ее мозговую кору (*cortex cerebri*), или серое вещество, изрезанное многочисленными бороздами, которые отделяют одну от другой извилины поверхности мозга.

Вентральная поверхность, или основание мозга, соответствует неровностям основания черепа. На этой стороне выступает продолговатый мозг, соединяющийся через большое затылочное отверстие со спинным мозгом. Продолговатый мозг расположен на средней линии между обеими половинами мозжечка. Впереди него выступает широкий идущий поперечно пучок волокон, справа и слева погружающийся в мозжечок. Это мост, называемый *варолиевым мостом*. Дорсально от моста и продолговатого мозга находится мозжечок, поверхность которого, покрытая многочисленными параллельными бороздами, резко отличается от соседних частей. Из переднего края моста выступает пара крупных веревкообразных тел, расходящихся в стороны по направлению к нижней поверхности полушарий. Это нож-

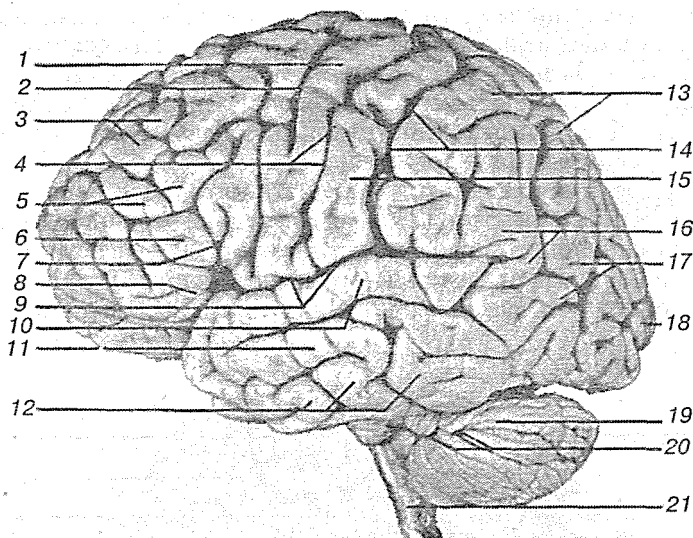


Рис. 23. Головной мозг, левое полушарие (вид сбоку):

1 — прецентральная извилина; 2 — прецентральная борозда; 3 — верхняя лобная извилина; 4 — центральная борозда; 5 — средняя лобная извилина; 6 — нижняя лобная извилина; 7 — восходящая ветвь латеральной борозды; 8 — горизонтальная ветвь латеральной борозды; 9 — задняя ветвь латеральной борозды; 10 — верхняя височная извилина; 11 — средняя височная извилина; 12 — нижняя височная извилина; 13 — теменная доля; 14 — постцентральная борозда; 15 — постцентральная извилина; 16 — надкраевая извилина; 17 — угловая извилина; 18 — затылочная доля; 19 — мозжечок; 20 — горизонтальная щель мозжечка; 21 — продолговатый мозг

ки мозга, входящие в состав среднего мозга. Спереди они пересечены уплощенными лентами зрительных трактов, которые сходятся впереди, пересекаясь в виде буквы X, образуя зрительный перекрест (*chiasma opticum*), или перекрест зрительных нервов.

Углубленная площадка ромбической формы, ограниченная в передней половине трактами, в задней — расходящимися ножками, вмещает в себя четыре хорошо оформленных образования: воронку, серый бугор, сосцевидные тела и продырявленную субстанцию. Непосредственно позади зрительного перекреста находится серый бугор, вытянутый в виде узкой трубки — воронки, на конце которой, как ягодка на стебельке, висит нижняя мозговая железа, или гипофиз. На самом деле гипофиз не висит свободно, а помещается в углублении основания черепа, называемом *турецким*

седлом (*sella turcica*). Позади серого бугра выступают два грушевидных белых тельца — мамиллярные, или сосцевидные, тела. За ними находится ограниченная с боков ножками мозга глубокая ямка, дно которой унизано многочисленными мелкими отверстиями; оно называется *задним продырявленным веществом* (рис. 24).

Впереди зрительного перекреста находится передняя часть основания мозга, лежащая в передней черепной ямке. Здесь явно видна продольная щель, разделяющая оба полушария. Ближко от медиального края каждого полушария проходит почти параллельно ему глубокая бороздка, назы-

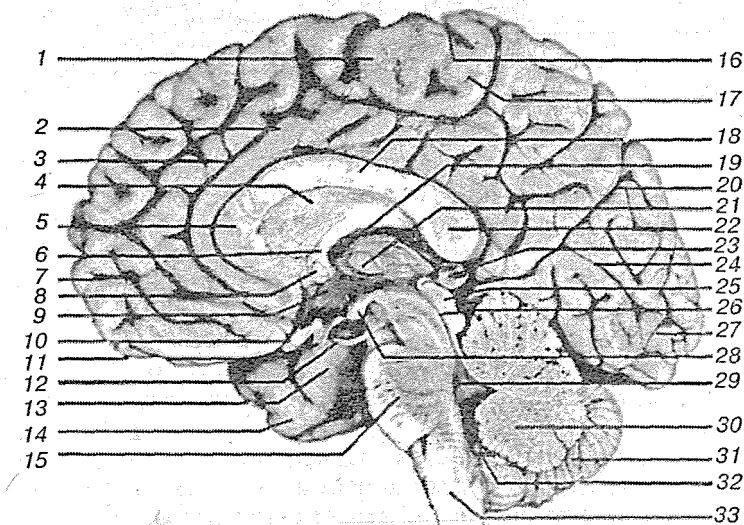


Рис. 24. Головной мозг (сагиттальный разрез):

1 — прецентральная извилина; 2 — поясная извилина; 3 — поясная бороздка; 4 — прозрачная перегородка; 5 — колено мозолистого тела; 6 — свод; 7 — лобная доля; 8 — передняя спайка; 9 — гипоталамус; 10 — зрительный перекрест; 11 — воронка; 12 — глазодвигательный нерв; 13 — крючок; 14 — височная доля; 15 — мост; 16 — центральная бороздка; 17 — постцентральная извилина; 18 — тело мозолистого тела; 19 — межжелудочковое отверстие; 20 — теменно-затылочная бороздка; 21 — промежуточная масса; 22 — валик мозолистого тела; 23 — шишковидная железа; 24 — бороздка птичьей шпоры; 25 — бугорки среднего мозга; 26 — водопровод мозга; 27 — затылочная доля; 28 — сосцевидное тело; 29 — четвертый желудочек; 30 — червь мозжечка; 31 — правое полушарие мозжечка; 32 — медиальное отверстие Мажанди; 33 — продолговатый мозг

ваемая *обонятельной*: в ней лежит лентовидный обонятельный путь, оканчивающийся впереди булавовидным расширением, называемым *обонятельной луковицей*. В нее входят тонкие нити обонятельного нерва, проникающие через отверстия решетчатой кости из носовой полости. При прослеживании обонятельного пути назад видно, что он образован из соединения двух корешков, между которыми находится небольшое треугольное возвышение — *обонятельный треугольник*, позади него латерально от зрительного перекреста — *переднее продырявленное пространство* (рис. 25).

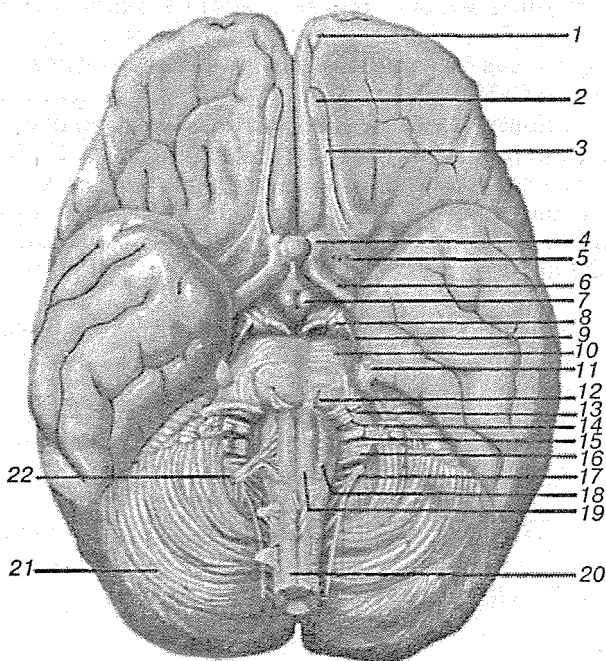


Рис. 25. Нижняя поверхность головного мозга:

1 — обонятельная борозда; 2 — обонятельная луковица; 3 — обонятельный путь; 4 — зрительный нерв; 5 — обонятельный треугольник; 6 — зрительный путь; 7 — сосцевидное тело; 8 — глазодвигательный нерв; 9 — блоковый нерв; 10 — мост; 11 — тройничный нерв; 12 — отводящий нерв; 13 — лицевой нерв; 14 — вестибулокохлеарный нерв; 15 — языкоглоточный нерв; 16 — блуждающий нерв; 17 — добавочный нерв; 18 — олива продолговатого мозга; 19 — пирамида продолговатого мозга; 20 — спинной мозг; 21 — мозжечок; 22 — подъязычный нерв

На базальной поверхности мозга находятся места выхода из мозгового вещества 12 пар черепномозговых нервов.

Впереди всех заметен обонятельный нерв (*n. olfactorius*). Его обонятельный путь лежит в обонятельной борозде и заканчивается обонятельной луковицей. За ним следует зрительный нерв, который через зрительное отверстие (*foramen opticum*) проходит в полость соответствующей глазницы. Нервы III пары — глазодвигательные — возникают из медиальной бороздки ножек мозга рядом с задним продырявленным пространством. Латерально от ножки расположен нерв IV пары — блоковый нерв.

На границе между ножками моста и мостом выходит *тройничный нерв*. На границе моста и продолговатого мозга выходит нерв VI пары — отводящий. Латеральнее его выходят нервы VII и VIII пар — лицевой и слуховой. На вентральной поверхности продолговатого мозга видны слегка выпуклые образования, называемые *пирамидами*. Из бороздки, расположенной латерально от пирамиды, выходят корешки нерва XII пары — подъязычного. Из более латерально расположенной бороздки начинаются корешками нервы IX, X, XI пары — языкоглоточный, блуждающий и добавочный.

На основании эмбрионального развития, как было указано выше, головной мозг делится на отделы, располагающиеся, начиная с каудального конца:

- 1) ромбовидный, или задний, мозг (*rhombencephalon*), состоящий из: а) продолговатого мозга (*myelencephalon*) и б) собственно заднего мозга (*metencephalon*);
- 2) средний мозг (*mesencephalon*);
- 3) передний мозг (*prosencephalon*), в котором различают: а) промежуточный мозг (*diencephalon*) и б) конечный мозг (*telencephalon*).

### 2.2.3. Ромбовидный мозг

#### 2.2.3.1. Продолговатый мозг

Ромбовидный мозг является продолжением спинного, что особенно заметно в той его части, которая и получила название продолговатого мозга (*medulla oblongata*), от названная — *prolongata* — «продолженный» мозг. Передней

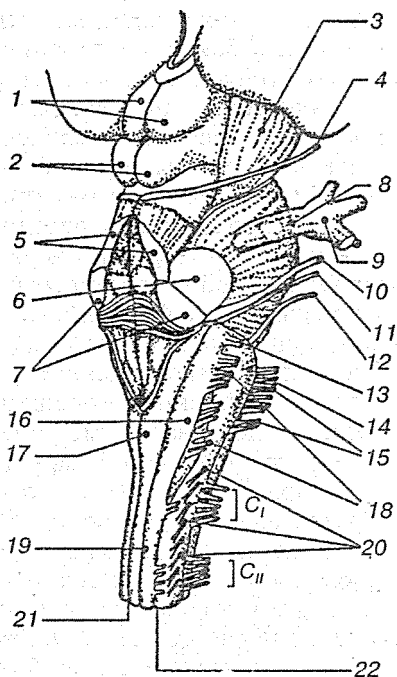
границей продолговатого мозга считается задний край моста; морфологически продолговатый мозг характеризуется выходом из него пяти последних пар черепно-мозговых нервов (VII—XII) (рис. 26).

Продолговатый мозг человека имеет в длину около 28 мм, достигая в самом широком месте 24 мм. Представляясь как бы вздутием ствола мозга, продолговатый мозг нередко обозначается словом «луковица» (*bulbus*), или бульбарной частью мозгового ствола. В нем находятся ядра важных черепно-мозговых нервов.

Центральный канал спинного мозга непосредственно продолжается в канал продолговатого мозга, значительно расширяясь в нем и превращаясь в четвертый мозговой желудочек (*ventriculus quartus*). Стенки канала тоже служат непосредственным продолжением стенок спинного мозга; к середине продолговатого мозга они расходятся латерально и у переднего конца его разворачиваются таким образом, что вентральная и дорсальная стенки лежат почти в одной плос-

Рис. 26. Ствол мозга:

1 — верхние бугры крыши среднего мозга; 2 — нижние бугры крыши среднего мозга; 3 — ножка мозга; 4 — блоковый нерв (IV пара); 5 — верхние ножки мозжечка; 6 — средняя ножка мозжечка; 7 — нижние ножки мозжечка; 8 — тройничный нерв (V пара); 9 — тройничный узел; 10 — предверноулитковый нерв (VIII пара); 11 — лицевой нерв (VII пара); 12 — отводящий нерв (VI пара); 13 — языкоглоточный нерв (X пара); 14 — олива; 15 — подъязычный нерв (XII пара); 16 — бугорок клиновидного ядра; 17 — бугорок тонкого ядра; 18 — блуждающий нерв; 19 — задний канатик; 20 — добавочный нерв (XII пара); 21 — задняя срединная борозда; 22 — заднелатеральная борозда





кости. Они очерчивают треугольное пространство, представляющее заднюю половину ромбовидной ямки (*fossa rhomboidea*), образующей дно четвертого желудочка. С дорсальной стороны полость его прикрыта тонкой перепонкой, образованной из срастания эпендимы с мягкой мозговой оболочкой (*pia mater*), богатой сосудами.

Вентральная и дорсальная срединные борозды спинного мозга продолжают в продолговатом и делят его на две симметричные половины. Вентральная борозда частично скрыта перекрещивающимися пучками волокон, образующих здесь перекрест пирамидных путей (*decussatio pyramidum*), в котором значительная часть корковоспинальных волокон достигает боковых канатиков спинного мозга. Выше перекреста борозда углубляется, оканчиваясь у заднего края моста слепым отверстием (*foramen caecum*). По краям вентральной борозды находятся пирамиды (*pyramides*); по направлению к мосту они несколько расширяются и принимают более выпуклые очертания. Пирамиды образованы волокнами пирамидального двигательного пути, проходящего от коры полушарий к клеткам переднего рога спинного мозга. С боков они ограничены продолжениями вентральных латеральных борозд спинного мозга, отделяющих их от овальных тел, называемых нижними оливами (*olivae*). Непосредственно под поверхностью последних находятся значительные массы серого вещества. Из борозды между оливами и пирамидами выходят корешки подъязычного нерва (*n. hypoglossus*), а из ее переднего конца, у самой поверхности моста — отводящий нерв (*n. abducens*). Наконец, из более каудальной части той же борозды выходят вентральные корешки первого шейного нерва. Дорсально от олив, из бороздки, которую можно рассматривать как продолжение дорсальной латеральной борозды спинного мозга, выходят многочисленные корешки IX и X пар нервов, а на границе продолговатого мозга и моста выходит на линии той же борозды нерв VII пары (*n. facialis*). Латерально от него — нерв VIII пары (*n. acusticus*).

На дорсальной стороне продолговатого мозга находится продолжение нежного и клиновидного пучков; в области продолговатого мозга оба пучка несколько расширяются и образуют утолщения, причиной чего, видимо, является скопление нервных клеток, в которых оканчиваются нейроны дорсальных канатиков. Скопления клеток получили

соответствующие названия — нежного и клиновидного ядер (*nucleus gracilis* и *nucleus cuneatus*). Расширения названных пучков известны под именем булавы (*clava*) на продолжении нежного пучка и клиновидного бугорка (*tuberculum cuneatum*) на клиновидном пучке. Эти образования особенно отчетливо видны на мозге новорожденных или плодов последних месяцев (рис. 27).

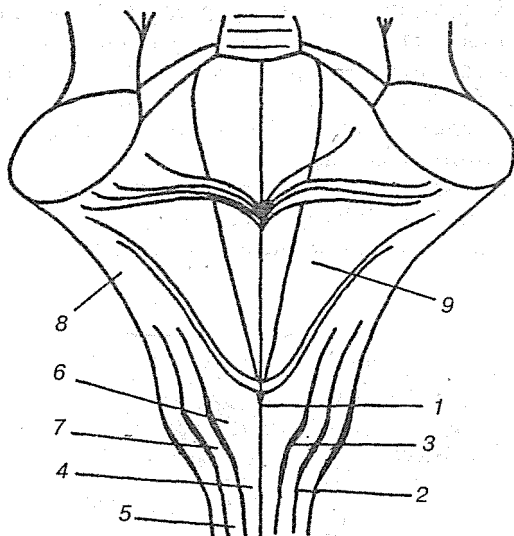


Рис. 27. Схема дорсальной поверхности продолговатого мозга:

1 — задняя срединная борозда; 2 — задняя боковая борозда; 3 — задняя промежуточная борозда; 4 — тонкий пучок Голля; 5 — клиновидный пучок Бурдаха; 6 — бугорок тонкого ядра; 7 — бугорок клиновидного ядра; 8 — нижняя ножка мозжечка; 9 — ромбовидная ямка

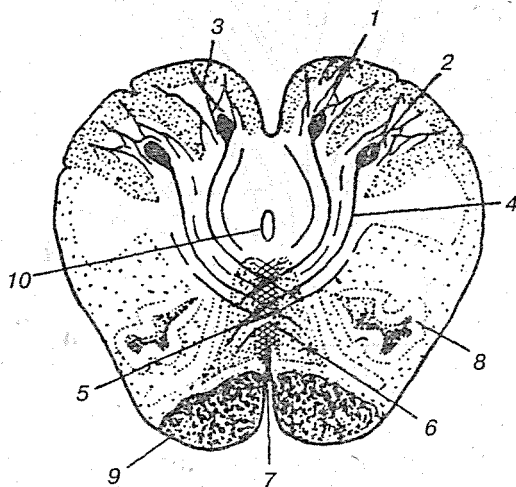
Боковая поверхность продолговатого мозга, ограниченная передней и задней латеральными бороздами (боковой канатик), подразделяется дорсально от оливы неглубокой бороздкой на вентральную и дорсальную половины. Внутри последней проходит желатинное вещество, которое здесь увеличивается в объеме, так как к нему присоединяются нисходящие волокна тройничного нерва. Дорсальная часть образует расширение, называемое серым бугорком (*tuberculum cinereum*), которое расширяется вперед и направляется к

мозжечку, получая здесь название веревчатого тела (*corpus restiforme*). Оно состоит из толстого пучка волокон, главным образом, дорсального мозжечкового пути, который, обогнув сбоку четвертый желудочек, вступает в мозжечок. Описанная часть мозгового ствола образована древними структурами, расположенными дорсально, и частями прогрессивно развивающихся отделов — а именно, оливами и пирамидами (рис. 28).

На поперечном разрезе продолговатого мозга, на уровне олив, видны следующие ядра и пучки проводящих путей:

- 1) около средней линии проходит медиальная петля (*lemniscus medialis*), которая образована чувствительными путями заднего, бокового и переднего канатиков спинного мозга;
- 2) в вентральной части располагается кортикоспинальный путь (*tractus corticospinalis*).

Заслуживают внимания также группы клеток:



**Рис. 28.** Фронтальное сечение продолговатого мозга на уровне нижних отделов олив.:

1 — тонкое ядро; 2 — клиновидное ядро; 3 — окончание волокон задних канатиков спинного мозга; 4 — внутренние дугообразные волокна; 5 — перекрест петель; 6 — медиальная петля; 7 — шов; 8 — ядро оливы; 9 — пирамидные пути; 10 — центральный канал

- а) ретикулярное мелкоклеточное ядро (*nucleus reticularis parvicellularis*), находящееся дорсолатеральнее от ретикулярных ядер моста;
- б) ретикулярное вентральное ядро (*nucleus reticularis ventralis*);
- в) ретикулярное латеральное ядро (*nucleus reticularis lateralis*), продолжающееся в гигантоклеточное ядро моста. Ретикулярная формация продолговатого мозга связана с ретикулярной формацией спинного мозга и мозжечка (рис. 29).

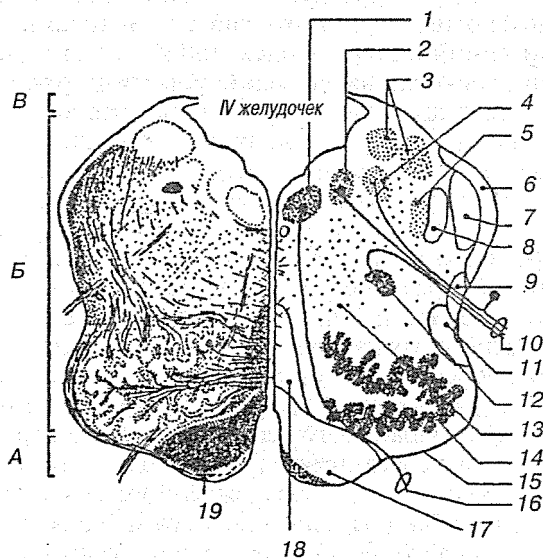


Рис. 29. Продолговатый мозг на фронтальном сечении через середину оливы. Слева показаны пучки волокон, справа — локализация ядер:

А — основание; Б — покрывка; В — крыша; 1 — ядро подъязычного нерва; 2 — дорсальное ядро блуждающего нерва; 3 — вестибулярные ядра; 4 — ядро одиночного пути; 5 — спинномозговое ядро тройничного нерва; 6 — задний спинно-мозжечковый путь (Флексига); 7 — оливо-мозжечковый путь; 8 — спинномозговой путь тройничного нерва; 9 — передний спинно-мозжечковый путь (Говьса); 10 — блуждающий нерв; 11 — спинно-таламический путь (спинальная петля); 12 — двойное ядро; 13 — ретикулярная формация; 14 — нижнее оливное ядро; 15 — олива; 16 — подъязычный нерв; 17 — корково-спинномозговой путь; 18 — медиальная петля; 19 — пирамида

Кроме указанных ядер в продолговатом мозге расположены:

- а) ядро оливы (*nucleus olivaris*), связанное с зубчатым ядром мозжечка и являющееся промежуточным ядром равновесия, наиболее выраженным у человека;
- б) сетчатая формация (*formatio reticularis*), образующаяся из переплетения нервных волокон и лежащих между ними нервных клеток;
- в) центры дыхания, кровообращения, связанные с ядрами блуждающих нервов, и другие центры простых вегетативных реакций.

Белое вещество содержит длинные и короткие волокна. К длинным относятся проходящие транзитно в передние канатики спинного мозга нисходящие пирамидные пути, частично перекрещивающиеся в области пирамид. Кроме того, от ядер задних канатиков начинаются вторые нейроны восходящих чувствительных путей, идущих от продолговатого мозга к зрительному бугру (*tractus bulbothalamicus*). Волокна этого пучка образуют медиальную петлю (*lemniscus medialis*), которая в продолговатом мозге совершает перекрест (*decussatio lemniscorum*) и в виде пучка волокон, расположенных дорсальнее пирамид, между оливами идет далее. Таким образом, в продолговатом мозге имеются два перекреста длинных проводящих путей: вентрального двигательного и дорсального чувствительного. К коротким путям относятся пучки нервных волокон, соединяющие между собой отдельные ядра серого вещества, а также ядра продолговатого мозга с соседними отделами головного мозга.

Продолговатый мозг у новорожденного имеет по отношению к другим образованиям головного мозга большую массу, чем у взрослого. Особенно хорошо развито дорсальное ядро блуждающего нерва, а также четко выражена сегментация двоякого ядра (*nucleus ambiguus*). К 7 годам нервные волокна продолговатого мозга покрываются миелиновыми оболочками.

### 2.2.3.2. Мост

Мост (*pons*) представляет собой возвышение, располагающееся между продолговатым и средним мозгом, длиной 25—27 мм. Нижняя его граница — пирамиды и оливы продолговатого мозга, верхняя — ножки мозга, боковая — ли-

ния, проходящая между корешками тройничного и лицевого нервов. С дорсальной стороны верхней границей моста являются верхние ножки мозжечка (*pedunculi cerebellaris*) и верхний мозговой парус (*velum medullare superius*), а снизу — глубокая горизонтальная борозда, из которой выходят, начиная от основной борозды, корешки отводящего, лицевого и слухового нервов.

Мост разделяется на переднюю и заднюю части. Передняя часть моста (*pars anterior pontis*) выпукла и образована поперечными нервными волокнами, соединяющими клетки коры полушарий головного мозга с ядрами моста и затем с корой мозжечка. Вместе с ними идут в обратном направлении волокна от коры мозжечка к коре полушарий головного мозга. Эти волокна покрывают проходящие перпендикулярно пучки пирамидного пути, а затем в боковых частях моста собираются в средние ножки мозжечка (*pedunculi cerebellaris medii*). По средней линии моста между возвышениями, образованными волокнами пирамидного пути, проходит базилярная борозда (*sulcus basillaris*), в которой лежит одноименная артерия (рис. 30).

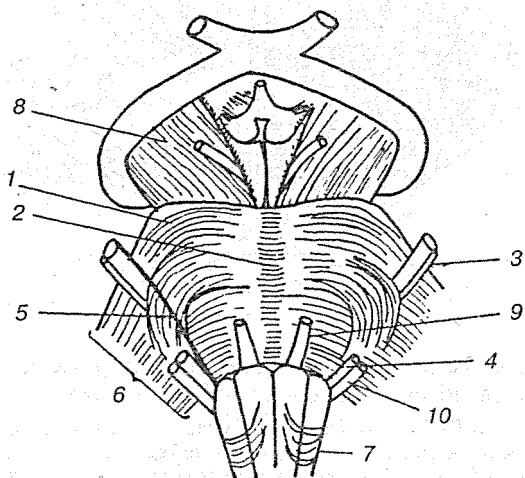


Рис. 30. Мост с вентральной стороны:

1 — мост; 2 — основная борозда; 3 — тройничный нерв; 4 — лицевой нерв; 5 — тройнично-лицевая линия; 6 — средняя ножка мозжечка; 7 — продолговатый мозг; 8 — ножки мозга; 9 — отводящий нерв; 10 — преддверно-улитковый нерв

Дорсальная часть моста более тонкая, участвует в формировании верхней части ромбовидной ямки. В дорсальной части моста располагаются ядра V—VIII пар черепных нервов, ретикулярная формация, верхняя олива. Последняя связана со слуховыми ядрами и имеет соединения с ретикулярной формацией продолговатого и среднего мозга (рис. 31).

Чувствительное и двигательное ядра тройничного нерва располагаются в верхней части моста. Чувствительное ядро (*nucleus sensorius n. trigemini*) является местом переключения отростков клеток узла тройничного нерва. Двигательное ядро (*nucleus motorius n. trigemini*) состоит из малых пирамидных клеток, иннервирующих жевательную мускулатуру.

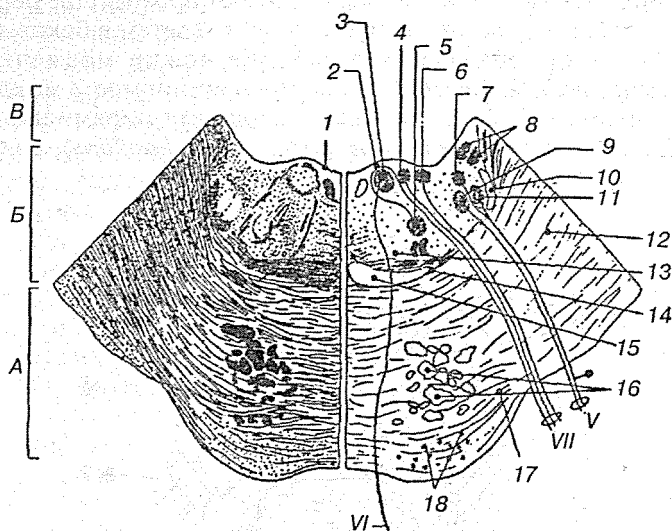


Рис. 31. Схема строения моста на поперечном разрезе. Слева показаны пучки волокон, справа — локализация ядер:

А — основание; Б — покрышка; В — крыша; 1 — дно четвертого желудочка; 2 — колено лицевого нерва 3 — ядро отводящего нерва; 4 — верхнее слюноотделительное ядро; 5 — ядро лицевого нерва; 6 — ядро одиночного пути; 7 — главное чувствительное ядро тройничного нерва; 8 — вестибулярные ядра; 9 — двигательное ядро тройничного нерва; 10 — тройничная петля; 11 — спинномозговое ядро тройничного нерва; 12 — средняя ножка мозжечка; 13 — ретикулярная формация; 14 — трапециевидное тело; 15 — медиальная петля; 16 — корково-спинномозговой и корково-мостовой пути; 17 — волокна мосто-мозжечкового пути; 18 — ядра моста

Ядро отводящего нерва (*nucleus n. abducens*) находится в нижней части моста около средней линии.

Ядро лицевого нерва (*nucleus n. facialis*) образовано двигательными клетками, иннервирующими мимическую мускулатуру. Они расположены в сетчатом образовании. Волокна ядра формируют колено, которое огибает ядро отводящего нерва. Позади двигательного ядра лицевого нерва лежит верхнее слюноотделительное ядро (*nucleus salivatorius superior*), где начинаются волокна для иннервации слезной, подъязычной и подчелюстных желез. Латеральнее верхнего слюноотделительного ядра располагается ядро одиночного пути (*nucleus tractus solitarii* — ядро VII пары), которое имеет форму столбика, достигающего продолговатого мозга. В ядре оканчиваются чувствительные волокна клеток узла коленца (*gangl. geniculi*), являющихся проводниками вкусовых ощущений.

Ядра преддверно-улиткового нерва (*nucleus vestibulocochleares*) располагаются в ниже-латеральном отделе задней части моста.

Верхняя олива (*oliva superior*) имеет ядра, лежащие в латеральных отделах моста на уровне трапецевидного тела, т. е. на границе его вентральной и дорсальной частей

Ретикулярная формация (*formatio reticularis*) имеет несколько ядер, преимущественно ориентированных в плоскости поперечного сечения:

1. Латеральное ретикулярное ядро (*nucleus reticularis lateralis*) лежит латеральнее и ниже нижней оливы. Посылает свои волокна через противоположные нижние ножки мозжечка в мозжечок.
2. Ретикулярное ядро (Бехтерева) покрывки моста (*nucleus reticularis tegmenti pontis*) окружает собственное ядро моста. Часть его волокон достигает червя мозжечка, другие, перекрещиваясь, заканчиваются в полушариях мозжечка.
3. Парамедиальное ретикулярное ядро (*nucleus paramedialis*) находится медиальнее и дорсальнее нижней оливы. Часть волокон перекрещивается и достигает червя, полушарий и шатрового ядра мозжечка.
4. Ретикулярное гигантоклеточное ядро (*nucleus reticularis gigantocellularis*) составляет 2/3 объема ретикулярной формации. Располагается дорсальнее верхней оливы, вверху распространяется до ядра лицевого нерва.



Длинные отростки клеток гигантоклеточного ядра достигают вышележащих и нижележащих отделов головного мозга.

5. Каудальное ретикулярное ядро (*nucleus reticularis caudalis*) находится выше предыдущего.
6. Оральное ретикулярное ядро (*nucleus reticularis oralis*) располагается на границе со средним мозгом и продолжается в мезэнцефалическую ретикулярную формацию. Волокна каудального и орального ядер вместе с волокнами гигантоклеточного ядра образуют восходящие и нисходящие системы волокон.

**Трапециевидное тело** (*corpus trapezoideum*) располагается между передней и задней частями моста в виде полоски шириной 2—3 мм. Образовано собственными ядрами трапециевидного тела (*nucleus proprius*), а также волокнами вентрального и дорсального слуховых ядер (*nucleus cochleares anterior et posterior*). Отростки клеток ядер трапециевидного тела, переднего и заднего ядер объединяются в боковую петлю (*lemniscus lateralis*), имеющую также свое ядро (*nucleus lemnisci lateralis*). Трапециевидное тело, переднее и заднее ядра, боковая петля участвуют в образовании проводящего слухового пути.

Мост новорожденных лежит на 5 мм выше спинки тунельного седла. К 2—3 годам он опускается на скат черепа. Ядра черепных нервов хорошо дифференцированы, волокна корково-спинномозговых путей покрываются миелином к 8 годам.

### 2.2.3.3. Мозжечок

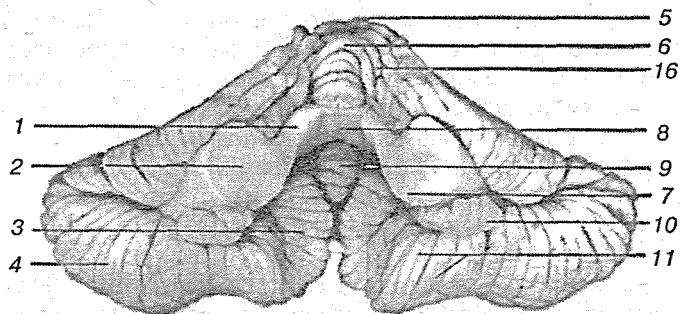
Мозжечок (*cerebellum*) является производным заднего мозга, развившимся в связи с рецепторами статики. Он имеет прямое отношение к координации движений и является органом приспособления организма к преодолению основных свойств массы тела — тяжести и инерции. Его считают также одним из высших центров симпатической нервной системы. Мозжечок помещается под затылочными долями полушарий большого мозга, дорсально от моста и продолговатого мозга, и лежит в задней черепной ямке. В нем различают объемистые боковые части, или полушария (*hemisphaera cerebelli*), и расположенную между ними среднюю узкую часть — червь (*vermis*) (рис. 32).

Червь располагается между полушариями мозжечка. Он состоит из отдельных члеников, которые лежат последовательно, начиная по направлению от верхних ножек мозжечка. На верхней, задней и нижней поверхностях мозжечка в виде кольца располагаются язычок (*lingula cerebelli*), центральная долька (*lobulus centralis*), вершина (*culmen*), скат (*declive*), листки червя (*folium vermis*), бугор червя (*tuber vermis*), пирамида (*pyramis vermis*), язычок червя (*uvula vermis*), узелок (*nodulus*).

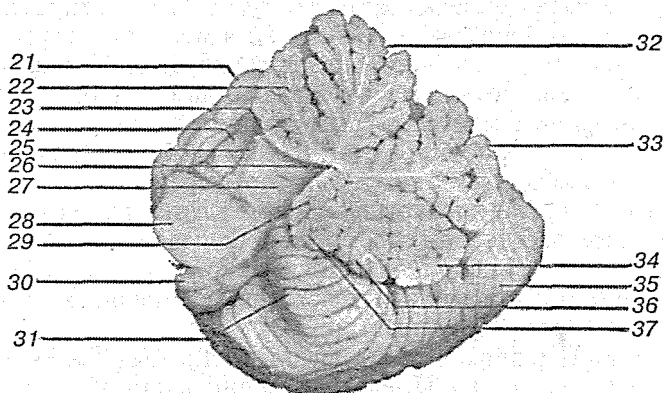
Мозжечок имеет массу около 150 г, площадь коры 1200 см<sup>2</sup>, что составляет 50 % поверхности коры больших полушарий. Это гораздо больше, чем у низших узконосых обезьян (макак), где кора мозжечка занимает лишь 28 %. Распределение коры по бороздам и извилинам в мозжечке человека очень экономично: 80—85 % ее лежит в глубине борозд. При распределении по долям у человека лишь 1 % коры приходится на филогенетически самые древние части — узелок и клочок. Кора мозжечка состоит из трех слоев: наружного — молекулярного (наружного зернистого), среднего — ганглиозного, образованного грушевидными клетками Пуркинью, и зернистого. В первом слое среди небольших (10—12 мкм) мультиформных нейронов находятся корзинчатые клетки, отдающие коллатерали в нижележащий слой и оплетающие ими тела клеток Пуркинью (рис. 33).

Клетки Пуркинью — очень крупные нейроны (35 × 60 мкм) грушевидной формы. Их единый общий дендритный ствол поднимается в первый слой, где ветвится в сагиттальной плоскости. Длинные аксоны, начинаясь от основания, уходят в белое вещество мозжечка. Так в коре мозжечка создается упорядоченная структура межслойных взаимоотношений. В верхнем слое формируется почти геометрически правильная сетка из аксонов клеток-корзинок, ориентированных поперек извилин, т. е. сагиттально, и Т-образно разветвленных аксонов клеток-зерен, направленных перпендикулярно к первым, вдоль хода извилин, т. е. фронтально. К этой сетке правильными рядами снизу поднимаются дендриты грушевидных клеток.

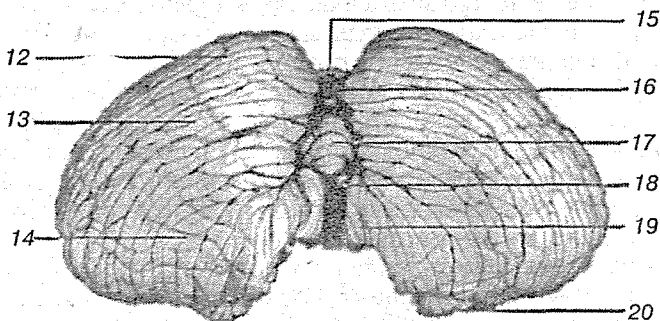
Афферентные окончания в коре мозжечка представлены моховидными и ползающими («лазающими», или лианообразными) волокнами. Наиболее филогенетически молодая часть мозжечка — полушария. Они разрастаются в прямой связи с развитием новой, двигательной коры больших по-



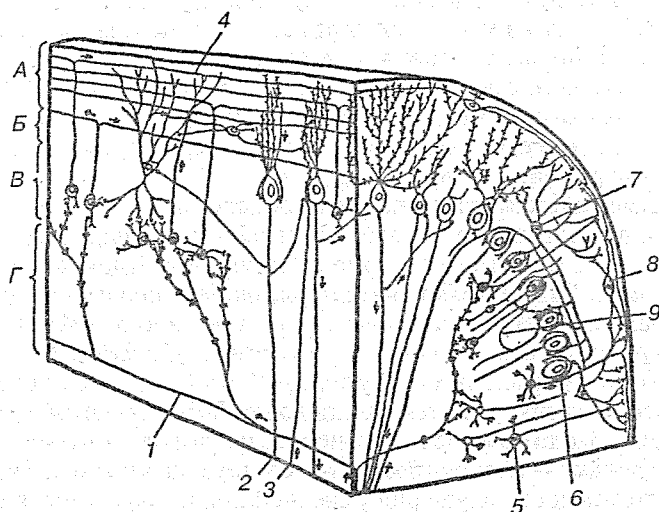
Мозжечок (вид спереди, снизу). Ножки мозжечка удалены



Срединный разрез мозжечка. Правое полушарие мозжечка и правая половина червы



Мозжечок (вид сзади, снизу)



**Рис. 33.** Схема гистологического строения и связей между нейронами коры мозжечка вдоль (слева) и поперек (справа) листа:

*А* — молекулярный слой; *Б* — слой грушевидных клеток; *В* — гранулярный слой; *Г* — белое вещество; *1* — моховидное волокно; *2* — аксон грушевидной клетки; *3* — лиановидное (лазящее) волокно; *4* — параллельные волокна; *5* — гранулярная клетка; *6* — грушевидная клетка; *7* — корзинчатая клетка; *8* — звездчатая клетка; *9* — аксонная коллатераль грушевидной клетки

#### ◀Рис. 32. Мозжечок:

*1* — верхняя мозжечковая ножка; *2* — средняя мозжечковая ножка; *3* — миндалина мозжечка; *4* — нижняя полулунная долька; *5* — червь мозжечка; *6* — центральная долька; *7* — нижняя мозжечковая ножка; *8* — верхний мозговой парус; *9* — узелок; *10* — клочок; *11* — двубрюшная долька; *12* — левое полушарие мозжечка; *13* — нижняя полулунная долька; *14* — двубрюшная долька; *15* — червь мозжечка; *16* — бугор червя; *17* — пирамида червя; *18* — язычок червя; *19* — миндалина мозжечка; *20* — клочок; *21* — правое полушарие мозжечка; *22* — червь (центральная долька); *23* — язычок мозжечка; *24* — крыло центральной дольки; *25* — верхняя ножка мозжечка; *26* — шатер; *27* — четвертый желудочек; *28* — средняя ножка мозжечка; *29* — узелок; *30* — клочок; *31* — миндалина мозжечка; *32* — вершина; *33* — скат; *34* — бугор червя; *35* — нижняя полулунная долька; *36* — пирамида червя; *37* — язычок

лушарий, поэтому и появляются только у млекопитающих. Кора влияет на мозжечок через его средние ножки по системам корково-мостовых и мостовых мозжечковых путей. На переднем крае мозжечка находится передняя вырезка, которая охватывает прилежащую часть ствола мозга. На заднем крае имеется более узкая задняя вырезка, отделяющая полушария друг от друга.

Поверхность мозжечка покрыта слоем серого вещества, составляющим кору мозжечка, и образует извилины (*folia cerebelli*), отделенные друг от друга бороздами (*fissura cerebelli*). Самая глубокая горизонтальная борозда проходит по заднему краю мозжечка и отделяет верхнюю поверхность полушарий (*facies superior*) от нижней (*facies inferior*). С помощью горизонтальных и других крупных борозд вся поверхность мозжечка делится на ряд долек (*lobuli cerebelli*). Среди них необходимо выделить наиболее изолированную маленькую дольку — клочок (*flocculus*), лежащую на нижней поверхности каждого полушария у средней ножки мозжечка, а также связанную с клочком часть червя — узелок (*nodulus*).

Клочок соединен с узелком посредством тонкой полоски — ножки клочка (*pedunculus flocculi*), которая медиально переходит в тонкую полулунную пластинку — нижний мозговой парус (*velum medullare inferius*). В толще мозжечка имеются парные ядра серого вещества, заложенные в каждой половине мозжечка среди белого ее вещества. По бокам от средней линии в области, где в мозжечок вдается шатер (*fastigium*), лежит само медиальное ядро — ядро шатра (*nucleus fastigii*). Латеральнее расположены маленькие островки шаровидного ядра (*nucleus globulus*), еще латеральнее — пробковидное ядро (*nucleus emboliformis*). В центре полушария находится зубчатое ядро (*nucleus dentatus*), имеющее вид серой извилистой пластинки, похожей на ядро оливы. Сходство зубчатого ядра мозжечка с имеющим зубчатую форму ядром оливы не случайно, так как оба ядра связаны проводящими путями и каждая извилина одного ядра аналогична извилине другого. Таким образом, оба ядра участвуют в осуществлении функции равновесия.

Белое вещество мозжечка на разрезе имеет вид мелких листочков растения, соответствующих каждой извилине, покрытой с периферии корой серого вещества. В результате общая картина белого и серого вещества на разрезе мозжечка напоминает дерево. Белое вещество состоит из раз-

личного рода нервных волокон. Одни из них связывают извилины и долики, другие идут от коры к внутренним ядрам мозжечка, третьи связывают мозжечок с соседними отделами мозга. Таким образом, отростки нервных клеток образуют ассоциативные, комиссуральные, короткие и длинные проекционные волокна.

Ассоциативные волокна представляют собой сравнительно короткие отростки нейронов, соединяющих клетки в пределах корковых слоев, рядом лежащих извилин и долей. Комиссуральные волокна более длинные, переходящие из одного полушария в другое. Короткие проекционные волокна соединяют кору мозжечка с 4 ядрами и наоборот. Длинные проекционные волокна образуют 3 пары ножек мозжечка:

1) нижние ножки (*pedunculi cerebellaris inferiores*), в составе которых к мозжечку идут задний спинно-мозжечковый путь (тракт Флексига), волокна от ядер задних канатиков продолговатого мозга и волокна от оливы; все эти волокна оканчиваются в коре червячка и полушарий; здесь проходят волокна от ядер вестибулярного нерва, оканчивающиеся в ядре шатра; благодаря этим волокнам мозжечок получает импульсы от вестибулярного аппарата и проприоцептивного поля, вследствие чего становится ядром проприоцептивной чувствительности, совершающим автоматическую поправку на двигательную активность остальных отделов мозга; в составе нижних ножек идут также нисходящие пути в обратном направлении, а именно: от ядра шатра к латеральному вестибулярному ядру, а от него — к передним рогам спинного мозга;

2) средние ножки (*pedunculi cerebellaris medii*), в составе которых идут нервные волокна от ядер моста к коре мозжечка, возникающие в ядрах моста проводящие пути к коре мозжечка находятся на продолжении корково-мостовых путей, оканчивающихся в ядрах моста после перекреста; эти пути связывают кору большого мозга с корой мозжечка, чем и объясняется тот факт, что чем более развита кора большого мозга, тем более развит мост и полушария мозжечка;

3) верхние ножки (*pedunculi cerebellaris superiores*) состоят из нервных волокон, идущих в обоих направлениях: а) к мозжечку — передний спинно-мозжечковый путь (тракт Говерса) и б) от зубчатого ядра мозжечка к крыше четверохолмия, который после перекреста оканчивается в красном

ядре и зрительном бугре; через первые пути мозжечок получает импульсы от спинного мозга, а по вторым он посылает импульсы в экстрапирамидную систему, через которую сам влияет на спинной мозг (рис. 34).

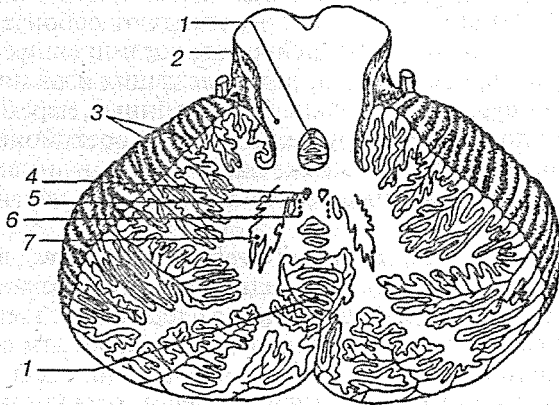


Рис. 34. Ядра мозжечка:

1 — червь; 2 — верхние ножки мозжечка; 3 — листки мозжечка; 4 — ядро шатра; 5 — пробковидное ядро; 6 — шаровидное ядро; 7 — зубчатое ядро

Мозжечок у новорожденных недоразвит по сравнению с мостом, средним и продолговатым мозгом. На 1—2-м году жизни начинают быстро развиваться его полушария, что выражается в повышении координации движений. У мальчиков масса мозжечка больше, чем у девочек. Эта особенность сохраняется и у взрослых. Ядра мозжечка после двух лет четко обособляются. Миелинизация волокон белого вещества заканчивается к 4 годам. Наружный зернистый слой состоит из 6 рядов клеток, которые в течение 1-го года жизни развиваются и в пространственном отношении располагаются на большей площади, чем у новорожденного.

Функции мозжечка связаны с координацией всех сложных двигательных актов организма, включая и произвольные движения. Удаление или поражение мозжечка вызывает расстройство статических и статокинетических рефлексов; особенно страдают произвольные движения. Это указывает на то, что влияние мозжечка распространяется, с одной

стороны, на тонические рефлексы положения тела и установочные рефлексы, осуществляемые центрами ствола мозга, а с другой — на моторную зону коры больших полушарий и связанные с ней нервные центры.

### 2.2.3.4. Перешеек

Перешеек ромбовидного мозга представляет собой небольшой участок, лежащий между ромбовидным и средним мозгом. Из этой части развиваются верхние ножки мозжечка (*pedunculi cerebellares superiores*), верхний мозговой парус (*velum medullare superius*), треугольник слуховой петли. Верхние ножки мозжечка начинаются от его ядер и заканчиваются у края нижнего двуххолмия среднего мозга. Между ножками натянут верхний мозговой парус, состоящий из эпендимальных клеток. Впереди и латерально от конца верхних ножек мозжечка на боковой поверхности ножек мозга имеется треугольная площадка (*trigonum lemnisci*). В этом треугольнике пучок волокон слуховой петли приближается к поверхности ромбовидного мозга (рис. 35).

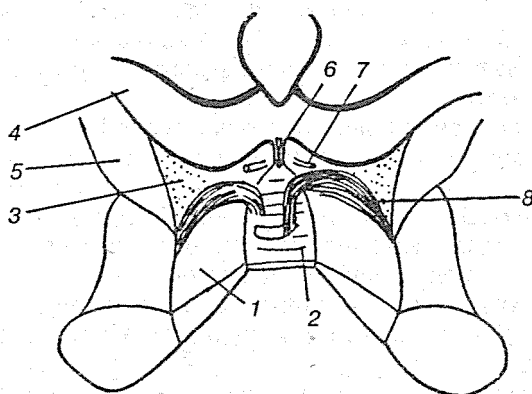


Рис. 35. Схема перешейка с дорсальной стороны:

1 — верхняя ножка мозжечка; 2 — верхний мозговой парус; 3 — треугольник латеральной петли; 4 — ручка нижнего холмика; 5 — ножки мозга; 6 — узелка верхнего мозгового паруса; 7 — боковой нерв; 8 — дугообразные волокна спинномозжечкового пути Говерса



### 2.2.3.5. IV желудочек

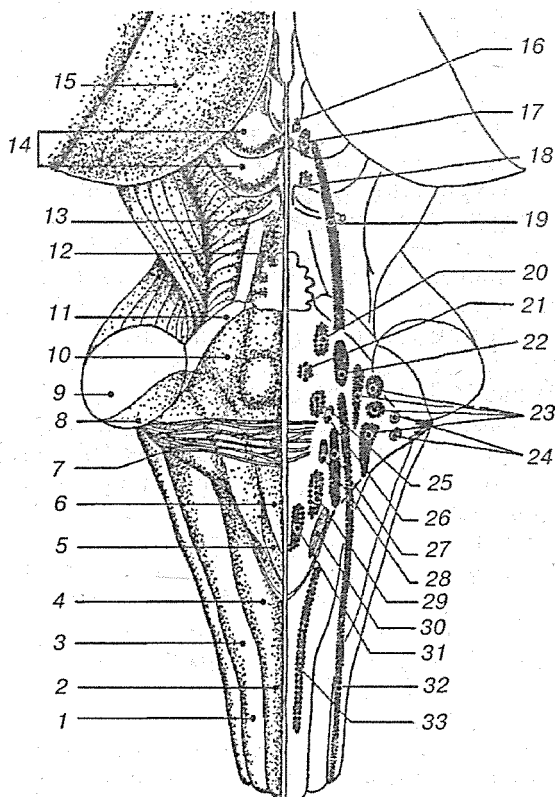
IV желудочек (*ventriculus quartus*) представляет собой остаток заднего мозгового пузыря и поэтому является общей полостью для всех отделов заднего мозга. IV желудочек наминает палатку, в которой различают дно и крышу.

Крыша IV желудочка (*tegmen ventriculi quarti*) имеет форму шатра и составлена двумя мозговыми парусами: верхним, натянутым между верхними ножками мозжечка, и нижними — парным образованием. Часто крыша между парусами образована веществом мозжечка. Нижний мозговой парус дополняется листком сосудистой мозговой оболочки, покрытой изнутри слоем эпителиа.

Сосудистая основа (*tela chorioidea*) первоначально вполне замыкает полость желудочка, но затем в процессе развития в ней появляются три отверстия: одно — в области нижнего угла ромбовидной ямки (*apertura mediana ventriculi quarti*) и два в области карманов желудочка (*aperturae lateralis ventriculi quarti*). При посредстве этих отверстий IV желудочек сообщается с подпаутинным пространством головного мозга, благодаря чему спинномозговая жидкость поступает из мозговых желудочков в межоболочечные пространства. В случае сужения или заражения этих отверстий на почве воспаления мозговых оболочек (менингит) накапливающаяся в мозговых желудочках спинномозговая жидкость не находит себе выхода в подпаутинное пространство, и возникает водянка головного мозга.

Дно, или основание, желудочка имеет форму ромба, как бы вдавленного в заднюю поверхность продолговатого мозга и моста. Поэтому его называют ромбовидной ямкой (*fossa rhomboidea*). В задненижний угол ромбовидной ямки открывается центральный канал спинного мозга, а в передневерхнем углу IV желудочек сообщается с водопроводом. Латеральные углы заканчиваются слепо в виде двух карманов, загибаются вентрально вокруг нижних ножек мозжечка (рис. 36).

Ромбовидная ямка имеет соответственно своей форме четыре стороны — две верхние и две нижние. Верхние стороны ромба ограничены двумя верхними ножками мозжечка, а нижние стороны — двумя нижними ножками. Вдоль ромба по средней линии от верхнего угла к нижнему тянется срединная борозда (*sulcus medianus*), которая делит ромбо-



**Рис. 36.** Четвертый желудочек:

1 — клиновидный пучок; 2 — тонкий пучок; 3 — бугорок клиновидного ядра; 4 — бугорок тонкого ядра; 5 — треугольник блуждающего нерва; 6 — треугольник подъязычного нерва; 7 — мозговые полоски; 8 — нижняя ножка мозжечка; 9 — средняя ножка мозжечка; 10 — голубое пятно; 11 — верхняя ножка мозжечка; 12 — верхний мозговой парус; 13 — блоковый нерв (IV); 14 — крыша среднего мозга; 15 — таламус; 16 — добавочное ядро глазодвигательного нерва; 17 — ядро глазодвигательного нерва; 18 — ядро блокового нерва; 19 — мезэнцефалическое ядро тройничного нерва; 20 — двигательное ядро тройничного нерва; 21 — ядро отводящего нерва; 22 — главное чувствительное ядро тройничного нерва; 23 — вестибулярные ядра; 24 — улитковые ядра; 25 — ядро лицевого нерва; 26 — верхнее слюноотделительное ядро; 27 — ядро одиночного пути; 28 — нижнее слюноотделительное ядро; 29 — двойное ядро; 30 — дорсальное ядро блуждающего нерва; 31 — ядро подъязычного нерва; 32 — спинномозговое ядро тройничного нерва; 33 — ядро добавочного нерва

видную ямку на правую и левую половины. По сторонам борозды расположено парное возвышение (*eminentia medialis*), обусловленное скоплением серого вещества.

Книзу парное возвышение постепенно суживается, переходя в треугольник, на который проецируется ядро подъязычного нерва. Латеральнее нижней части этого треугольника лежит меньший треугольник, заметный благодаря своей серой окраске, в котором заложено вегетативное ядро блуждающего нерва. Вверху *eminentia medialis* имеет возвышение — лицевой бугорок, обусловленный прохождением корешка лицевого и проекцией ядра отводящего нервов.

В области латеральных углов располагается с обеих сторон вестибулярное поле (*area vestibularis*). Здесь помещаются ядра VIII пары. Часть выходящих из них волокон идет поперек ромбовидной ямки от латеральных углов к срединной борозде в виде горизонтальных полосок (*striae medullaris ventriculi quarti*). Эти полоски делят ромбовидную ямку на верхнюю и нижнюю половины и соответствуют границе между продолговатым мозгом и мостом.

Серое вещество спинного мозга непосредственно переходит в серое вещество мозгового ствола и частью расстилается по ромбовидной ямке и стенкам водопровода, а частью разбивается на отдельные ядра черепных нервов или ядра пучков проводящих путей.

Чтобы понять расположение этих ядер, нужно учитывать, как уже говорилось выше, что замкнутая мозговая трубка спинного мозга при переходе в продолговатый мозг раскрылась на своей задней стороне и развернулась в ромбовидную ямку. Вследствие этого задние рога серого вещества спинного мозга как бы разошлись в стороны. Заложенные в задних рогах соматически-чувствительные ядра расположились в ромбовидной ямке латерально, а соответствующие передним рогам соматически-двигательные ядра остались лежать медиально. Что касается вегетативных ядер, заложенных в боковых рогах между задними и передними, эти ядра при развертывании мозговой трубки оказались лежащими в ромбовидной ямке между соматическими-двигательными ядрами. В результате в стенке ромбовидной ямки в отличие от спинного мозга ядра серого вещества расположены не в переднезаднем направлении, а лежат рядами — медиально и латерально.

Так, соматически-двигательные ядра XII и VI пар лежат в медиальном ряду, вегетативные ядра X, IX, VII пар — в сред-

нем ряду и соматически-чувствительные ядра VIII пары — латерально.

Подъязычный нерв — *n. hypoglossus* (XII пара) — имеет единственное двигательное ядро, заложенное в самой нижней части ромбовидной ямки, в глубине *trigonum n. hypoglossi*.

Добавочный нерв — *n. accessorius* (XI пара) — имеет два ядра (оба двигательные): одно заложено в спинном мозге и называется *nucleus spinalis n. accessorii*, другое является каудальным продолжением ядер X, IX пар нервов и называется *nucleus ambiguus*. Оно лежит в продолговатом мозге дорсолатерально от ядра оливы.

Блуждающий нерв — *n. vagus* (X пара) имеет три ядра:

1. Чувствительное ядро (*nucleus tractus solitarii*) расположено рядом с ядром подъязычного нерва, в глубине *trigonum n. vagi*.
2. Вегетативное ядро (*nucleus dorsalis n. vagi*) лежит в той же области, что и первое.
3. Двигательное ядро (*nucleus ambiguus*) общее с ядром IX пары, заложено в *formatio reticularis*, глубже *nucleus dorsalis*.

Языкоглоточный нерв — *n. glossopharyngeus* (IX пара) — содержит также три ядра:

1. Чувствительное ядро (*nucleus tractus solitarii*) лежит латеральнее ядра подъязычного нерва.
2. Вегетативное (секреторное) ядро (*nucleus salivatorius inferior*) нижнее слюноотделительное ядро; клетки его рассеяны в ретикулярной формации продолговатого мозга между *n. ambiguus* и ядром оливы.
3. Двигательное ядро (*nucleus ambiguus*) общее с *n. vagus* и *n. accessorius*.

Преддверно-улитковый нерв — *n. vestibulocochlearis* (VIII пара) — имеет множественные ядра, проецирующиеся на латеральные углы ромбовидной ямки, в области *area vestibularis*. Ядра делятся на две группы соответственно двум частям нерва; одна часть нерва, *pars cochlearis* — нерв улитки, или собственно слуховой нерв, имеет два ядра: дорсальное, *nucleus cochlearis dorsalis*, и вентральное, *nucleus cochlearis ventralis*, расположенное латеральнее и впереди от предыдущего. Другая часть нерва, *pars vestibularis* — нерв преддверия, имеет четыре ядра (*nuclei vestibulares*):

1. Медиальное — главное (ядро Швальбе).
2. Латеральное — ядро Дейтерса.
3. Верхнее — ядро Бехтерева.

— 4. *Нижнее* — ядро Роллера.

Наличие у человека четырех ядер отражает ранние стадии филогенеза, когда у рыб имелось несколько отдельных воспринимающих статических аппаратов.

Лицевой нерв — *n. facialis* (VII пара) — имеет одно двигательное ядро, расположенное в дорсальной части ретикулярной формации моста. Отходящие от него нервные волокна на своем пути в толще моста образуют петлю, вытягивающуюся на ромбовидной ямке в виде *colliculus facialis*.

Промежуточный нерв — *n. intermedius*, — тесно связанный с лицевым нервом, имеет два ядра.

1. Вегетативное (секреторное) ядро (*nucleus salivatorius superior*) (верхнее слюноотделительное ядро), заложено в ретикулярной формации моста, дорсальнее ядра лицевого нерва.
2. Чувствительное ядро (*nucleus tractus solitarii*).

Отводящий нерв — *n. abducens* (VI пара) — имеет одно двигательное ядро, заложено в петле лицевого нерва, поэтому *colliculus facialis* на поверхности ромбовидной ямки соответствует этому ядру.

Тройничный нерв — *n. trigeminus* (V пара) — имеет четыре ядра:

1. Чувствительное ядро, *nucleus sensorius principalis n. trigemini*, проецируется в дорсолатеральной части верхнего отдела моста.
2. Ядро спинномозгового тракта (*nucleus tractus spinalis n. trigemini*) является продолжением предыдущего по всему протяжению продолговатого мозга до шейного отдела спинного мозга, где соприкасается с *substantia gelatinosa* задних рогов.
3. Двигательное ядро (*nucleus motorius n. trigemini* — жевательное) расположено медиальнее чувствительного.
4. Ядро среднего мозга (*nucleus tractus mesencephalici n. trigemini*) лежит латеральнее водопровода. Оно представляет ядро проприоцептивной чувствительности для жевательных мышц и для мышц глазного яблока. Возможно, что это ядро отражает самостоятельное развитие первой ветви тройничного нерва (*n. ophthalmicus*), называемой у животных *n. ophthalmicus profundus* и имеющей отношение к органу зрения, чем и объясняется расположение ядра в среднем мозге.

### 2.2.4. Средний мозг

Средний мозг (*mesencephalon*) развивается в процессе филогенеза под преимущественным влиянием зрительного рецептора, поэтому важнейшие его образования имеют отношение к иннервации глаза. Здесь же образовались центры слуха, которые вместе с центрами зрения в дальнейшем разрослись в виде четырех бугорков — четверохолмие. С появлением у высших животных и человека слухового и зрительного анализаторов в коре переднего мозга слуховые и зрительные центры среднего мозга попали в подчиненное положение и стали промежуточными, подкорковыми. С развитием у высших млекопитающих и человека переднего мозга через средний мозг стали проходить проводящие пути, связывающие кору концевого мозга со спинным (ножки мозга).

В результате в среднем мозге человека имеются:

- 1) подкорковые центры зрения и ядра нервов, иннервирующих мышцы глаза;
- 2) подкорковые слуховые центры;
- 3) все восходящие и нисходящие проводящие пути, связывающие кору головного мозга со спинным и идущие транзитно через средний мозг;
- 4) пучки белого вещества, связывающие средний мозг с другими отделами центральной нервной системы.

Соответственно этому средний мозг являющийся у человека наименьшим и наиболее просто устроенным отделом головного мозга, имеет две основные части: крышу, где располагаются подкорковые центры слуха и зрения, и ножки мозга, где преимущественно проходят проводящие пути.

#### 2.2.4.1. Наружное строение среднего мозга

Дорсальная часть, крыша среднего мозга, или пластинка четверохолмия (*tectum mesencephale s. lamina quadrigemina*), скрыта под задним концом мозолистого тела и подразделяется посредством двух идущих крест-накрест канавок — продольной и поперечной — на четыре бугорка серого цвета, располагающихся попарно (рис. 37).

Верхние два бугорка являются подкорковыми центрами зрения и называются зрительными бугорками (*colliculi superiores*); оба нижних — подкорковыми центрами слуха и

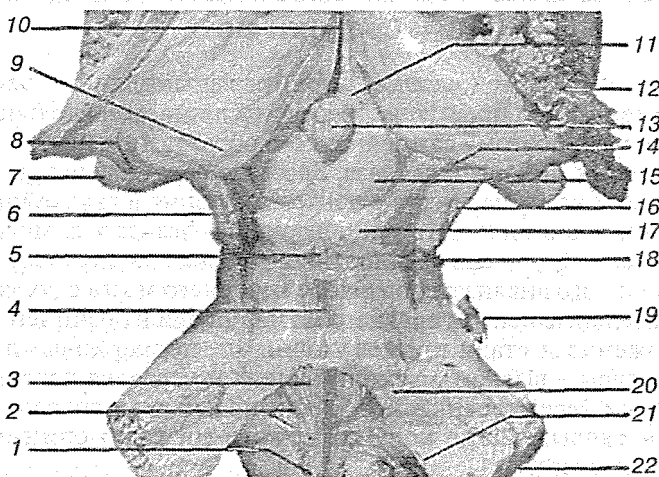


Рис. 37. Крыша среднего мозга:

1 — подъязычный треугольник; 2 — мозговая полоска и ромбовидная ямка; 3 — лицевой бугорок; 4 — верхний мозговой парус; 5 — узелка паруса; 6 — нижнее плечо; 7 — миндалевидное тело; 8 — латеральное коленчатое тело; 9 — подушка таламуса; 10 — третий желудочек; 11 — треугольник поводков; 12 — сосудистое сплетение бокового желудочка; 13 — шишковидное тело; 14 — медиальное коленчатое тело; 15 — верхние бугорки среднего мозга; 16 — ножка мозга; 17 — нижние бугорки среднего мозга; 18 — блоковый нерв; 19 — тройничный нерв; 20 — верхняя ножка мозжечка; 21 — нижняя ножка мозжечка; 22 — средняя ножка мозжечка.

называются слуховыми бугорками (*colliculi inferiores*). В плоской канавке между верхними бугорками лежит шишковидное тело. Каждый бугорок переходит в так называемую *ручку бугорка (brachium collicule)*, направляющуюся латерально, спереди и кверху. Ручка верхнего бугорка (*brachium colliculi superioris*) идет под подушкой (*pulvinar*) зрительного бугра к боковому коленчатому телу (*corpus geniculatum laterale*). Ручка нижнего бугорка (*brachium colliculi inferioris*), проходя вдоль верхнего края *trigonum lemnisci* до *sulcus lateralis mesencephali*, исчезает под медиальным коленчатым телом (*corpus geniculatum mediale*). Названные коленчатые тела относятся к промежуточному мозгу.

Вентральная часть, ножки мозга (*pedunculi cerebri*), содержит все проводящие пути к переднему мозгу. Ножки мозга имеют вид двух толстых полуцилиндрических белых тяжей,

которые расходятся от края моста под углом и погружаются в толщу полушарий большого мозга.

Полость среднего мозга, являющаяся остатком первичной полости среднего мозгового пузыря, имеет вид узкого канала и называется водопроводом (*aqueductus cerebri Sylvii*). Он представляет узкий выстланный эпендимой канал 1,5—2 см длиной, соединяющий IV желудочек с III. Дорсально водопровод ограничивается крышей среднего мозга, а вентрально — покрывкой ножек мозга.

#### 2.2.4.2. Внутреннее строение среднего мозга

На поперечном разрезе среднего мозга различают три основные части мозгового ствола:

- 1) пластинку крыши (*lamina tecti*), образованную четверохолмием;
- 2) покрывку (*tegmentum*), представляющую верхний отдел *peduncule cerebri*;
- 3) вентральный отдел ножек мозга, или собственно ножку мозга (*crus cerebri*). Соответственно развитию среднего мозга под влиянием зрительного рецептора в нем заложены различные ядра, имеющие отношение к иннервации глаза.

У низших позвоночных верхнее двуххолмие служит главным местом окончания зрительного нерва и является зрительным центром. У млекопитающих и у человека с переносом зрительных центров в передний мозг остающаяся связь зрительного нерва с верхним холмиком имеет значение только для рефлексов. В ядре нижнего холмика, а также в медиальном коленчатом теле оканчиваются волокна слуховой петли (*lemniscus lateralis*). Крыша четверохолмия имеет двустороннюю связь со спинным мозгом — *tractus spinotectalis* и *tractus tectobulbaris et tectospinalis*. Последние после перекреста в покрывке (дорсальный фонтановидный перекрест Мейнерта) идут к мышечным ядрам в продолговатом и спинном мозге. Это так называемый *зрительно-звуковой рефлекторный путь*. Таким образом, четверохолмие можно рассматривать как рефлекторный центр для различного рода движений, возникающих главным образом под влиянием зрительных и слуховых раздражений (рис. 38).

Сильвиев водопровод окружен центральным серым веществом, имеющим функциональное отношение к вегета-



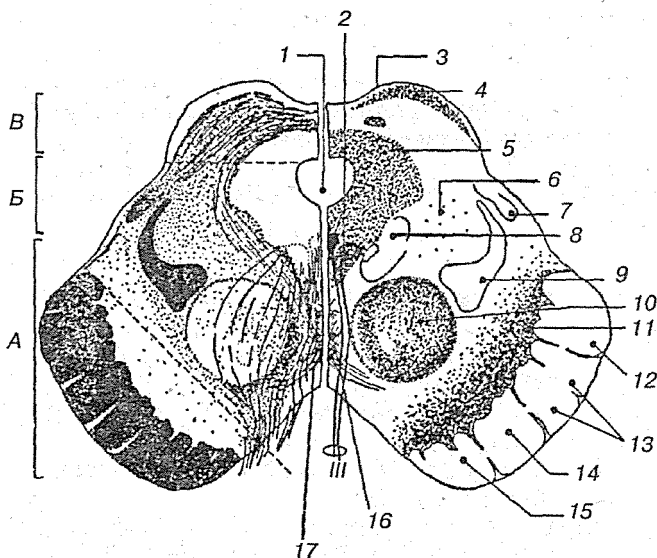


Рис. 38. Поперечный разрез среднего мозга. Слева показаны пучки нервных волокон, справа — локализация ядер:

А — основание; Б — покрывка; В — крыша; 1 — водопровод среднего мозга; 2 — ядра глазодвигательного нерва; 3 — верхний холмик; 4 — ядро верхнего холмика; 5 — центральное серое вещество; 6 — ретикулярная формация; 7 — латеральная петля; 8 — таламооливарный путь; 9 — медиальная, спинальная и тригемральная петли; 10 — красное ядро; 11 — черная субстанция; 12 — затылочно-височно-теменно-мостовой путь; 13 — корково-спинномозговой путь; 14 — корково-ядерный путь; 15 — лобно-мостовой путь; 16 — вентральный перекрест покрывки; 17 — дорсальный перекрест покрывки

тивной нервной системе. В нем под вентральной стенкой водопровода, в покрывке ножки мозга заложены ядра двух двигательных головных нервов — глазодвигательного (*n. oculomotorius* — III пара) на уровне верхнего двуххолмия и блокового (*n. trochlearis* — IV пара) на уровне нижнего двуххолмия. Ядро глазодвигательного нерва состоит из нескольких отделов соответственно иннервации нескольких мышц глазного яблока. Медиально и кзади от него помещается парное вегетативное ядро, ядро добавочного нерва (*nucleus accessorius*), или ядро Якубовича, и непарное срединное ядро. Ядро Якубовича и непарное срединное ядро иннер-

вирует гладкие мышцы глаза: *m. ciliaris* и *m. sphincter pupillae*. Эта часть глазодвигательного нерва относится к парасимпатической системе. Выше ядра глазодвигательного нерва в покрышке ножки мозжечка располагается ядро медиального продольного пучка (ядро Даркшевича).

Латерально от водопровода находится ядро среднего мозгового тракта тройничного нерва (*nucleus tractus mesencephalici n. trigemini*).

Ножки мозга делятся, как указывалось выше, на вентральную часть, или собственно ножку мозга (*crus cerebri*), и покрышку (*tegmentum*). Границей между ними служит черное вещество (*substantia nigra*), обязанное своим цветом содержащемуся в составляющих его нервных клетках черному пигменту — меланину. Черная субстанция простирается на всем протяжении ножки мозга от моста до промежуточного мозга; по своей функции относится к экстрапирамидной системе.

Расположенная вентрально от черной субстанции собственно ножка мозга содержит продольные нервные волокна, спускающиеся от коры полушария большого мозга ко всем нижележащим отделам ЦНС. Покрышка, находящаяся дорсально от черной субстанции, содержит преимущественно различные восходящие волокна, а также ядра серого вещества. Среди них самое значительное — красное ядро (*nucleus ruber*).

Это удлиненное колбасовидное образование простирается в покрышке ножки мозга до нижнего двухолмия, где от него начинается важный нисходящий тракт (*tractus rubrospinalis*), соединяющий красное ядро с передними рогами спинного мозга. Этот пучок после выхода из красного ядра перекрещивается с аналогичным пучком противоположной стороны в вентральной части срединного шва — вентральный перекрест покрышки (перекрест Фореля). Красное ядро является весьма важным координирующим центром экстрапирамидной системы, связанным с остальными ее частями. К нему проходят волокна от мозжечка в составе верхних ножек последнего после их перекреста под четверохолмием, вентрально от сильвиева водопровода, а также от *pallidum* — самого древнего и самого нижнего из подкорковых узлов головного мозга, входящих в состав экстрапирамидной системы. Благодаря этим связям мозжечок и экстрапирамидная система через посредство красного ядра и отходящего от него *tractus rubrospinalis* оказывает влия-

яние на всю скелетную мускулатуру в смысле бессознательных автоматических движений.

Кроме нисходящих продольных волокон в составе покрывки идут восходящие, образующие продолжение в среднем мозге медиальной (*lemniscus medialis*) и латеральной (*lemniscus lateralis*) петель. В составе этих петель восходят к большому мозгу все чувствительные пути, за исключением зрительного и обонятельного.

В покрывку среднего мозга продолжается также сетчатая формация (*formatio reticularis*) и *fasciculus longitudinalis medialis*. Одна из его частей берет начало от вестибулярных ядер, проходит по бокам от средней линии, непосредственно под серым веществом дна силвиева водопровода и IV желудочка, идущих к ядрам III, IV, VI и XI головных нервов.

Медиальный продольный пучок является важнейшим ассоциативным путем, связующим различные ядра нервов глазных мышц между собой, чем обуславливаются сочетания движения глаз при отклонении их в ту или иную сторону. Функция его связана также с движениями глаз и головы, возникающими при раздражении вестибулярного аппарата.

### 2.2.5. Передний мозг

Передний мозг (*prosencephalon*) развивается в связи с обонятельным рецептором и вначале (у водных животных) является чисто обонятельным мозгом (*rhinencephalon*). С переходом животных из водной среды в воздушную роль обонятельного рецептора возрастает, так как с его помощью определяются содержащиеся в воздухе химические вещества, сигнализирующие животному о добыче, опасности и других жизненно важных явлениях природы с дальнего расстояния — дистантный рецептор.

Поэтому, а также благодаря развитию и совершенствованию других анализаторов передний мозг у наземных животных сильно разрастается и превосходит другие отделы ЦНС, превращаясь из обонятельного мозга в орган, управляющий всем поведением животного. Соответственно двум формам поведения: 1) инстинктивное поведение, основанное на опыте вида (безусловные рефлексы), и 2) индивидуальное поведение, основанное на опыте индивида (услов-

ные рефлексы), в переднем мозге развиваются две группы центров: 1) базальные, или центральные, узлы полушарий большого мозга («подкорка»); 2) кора большого мозга. В эти две группы центров переднего мозга поступают все афферентные пути, которые (за немногим исключением) предварительно проходят через один общий центр — зрительный бугор (*thalamus*). Приспособление организма к среде путем обмена веществ обусловило возникновение в переднем мозге высших центров, ведающих вегетативными процессами (подбугровая область, *hypothalamus*).

Из двух частей переднего мозга, промежуточного (*diencephalon*) и конечного (*telencephalon*), кора и подкорковые узлы относятся к конечному мозгу, а зрительный бугор и подбугорная область — к промежуточному. Промежуточный мозг развился в процессе филогенеза не из переднего мозга, а вместе со средним мозгом. Этим объясняется связь зрительного рецептора не только со средним мозгом, но и с промежуточным, и его зрительным бугром, получившим поэтому соответствующее название.

### 2.2.5.1. Промежуточный мозг

Промежуточный мозг (*diencephalon*) залегает под мозолистым телом и сводом, срастаясь по бокам с полушариями конечного мозга. В промежуточном мозге различают две основные части: 1) дорсальную (филогенетически более молодую) — таламический мозг (*thalamencephalon*) — центр афферентных путей и 2) вентральную (филогенетически более старую) — гипоталамус (*hypothalamus*) — высший вегетативный центр. Полостью промежуточного мозга является III желудочек.

Таламический мозг состоит из трех частей: 1) зрительный бугор — *thalamus*, 2) надталамическая область — *epithalamus*, 3) заталамическая область — *metathalamus* (рис. 39).

#### Таламус

Таламус представляет собой большое парное скопление серого вещества в боковых стенках промежуточного мозга по бокам III желудочка, имеющее яйцевидную форму, причем передний его конец заострен в виде переднего бугорка (*tuberculum anterius*), а задний расширен и утолщен в виде

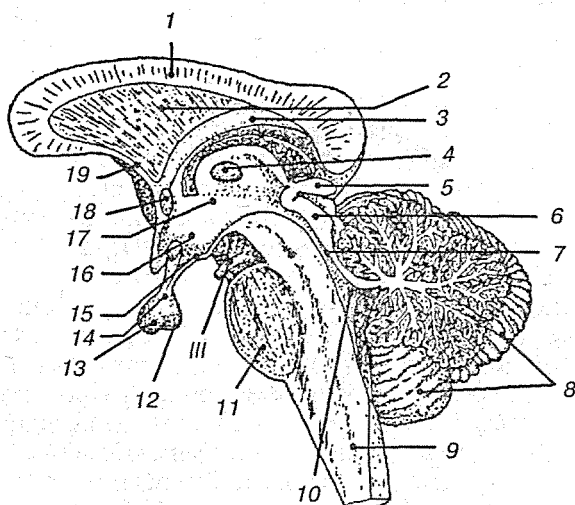


Рис. 39. Сагиттальное сечение ствола мозга:

1 — мозолистое тело; 2 — прозрачная перегородка; 3 — свод; 4 — межталамическое сращение; 5 — эпифиз; 6 — крыша среднего мозга; 7 — водопровод среднего мозга; 8 — мозжечок; 9 — продолговатый мозг; 10 — четвертый желудочек; 11 — мост; 12 — нейрогипофиз; 13 — аденогипофиз; 14 — воронка; 15 — серый бугор; 16 — гипоталамус; 17 — третий желудочек; 18 — передняя спайка; 19 — концевая пластинка

подушки (*pulvinar*). Деление на передний конец и подушку соответствует делению таламуса на центры афферентных путей (передний конец) и на зрительный центр (задний). Дорсальная поверхность покрыта тонким слоем белого вещества — *stratum zonale*. В латеральном своем отделе она обращена в полость бокового желудочка, отделяясь от соседнего с ней хвостатого ядра пограничной бороздкой (*sulcus terminalis*), являющейся границей между конечным мозгом, к которому принадлежит хвостатое ядро, и промежуточным мозгом, к которому относится зрительный бугор. По этой бороздке проходит полоска мозгового вещества (*stria terminalis*) (рис. 40).

Медиальная поверхность зрительного бугра, покрытая слоем центрального серого вещества, стоит вертикально и обращена в полость III желудочка, образуя его латеральную стенку. Сверху она отграничивается от дорсальной поверхности посредством белой мозговой полоски (*stria medullaris*

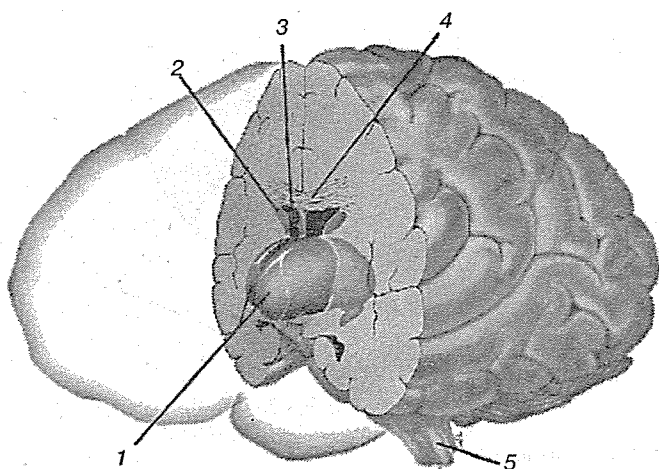


Рис. 40. Топография таламуса:

1 — таламус; 2 — тело хвостатого ядра; 3 — тело бокового желудочка; 4 — мозолистое тело; 5 — продолговатый мозг

*thalami*). Обе медиальные поверхности зрительных бугров соединены между собой серой спайкой (*adhesio interthalamica*), лежащей почти посередине. Латеральная поверхность зрительного бугра граничит с внутренней сумкой (*capsula interna*). Нижней своей поверхностью зрительный бугор располагается над ножкой мозга, срастаясь с ее покрывшей. Как видно на разрезах, серая масса зрительного бугра белыми прослойками (*laminae medullares thalami*) разделяется на отдельные ядра, носящие названия в зависимости от их топографии: переднее, центральное, медиальное и ряд вентральных (рис. 41).

Функциональное значение зрительного бугра очень велико. В нем переключаются афферентные пути: в его подушке (*pulvinar*) оканчивается часть волокон зрительного тракта (подкорковый центр зрения). В переднем ядре — пучок Вик д'Азира, идущий от сосцевидных тел и связывающий зрительный бугор с обонятельной сферой, и, наконец, все остальные афферентные пути нижележащих отделов ЦНС заканчиваются в ядрах таламуса. Таким образом, таламус является подкорковым центром всех видов чувствительности. Отсюда чувствительные пути идут частью в под-

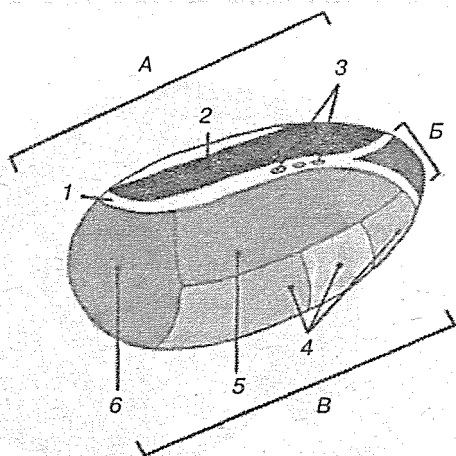


Рис. 41. Ядра таламуса:

*A* — медиальная группа ядер; *B* — передняя группа ядер; *V* — латеральная группа ядер; 1 — мозговая пластинка; 2 — медиодорсальное ядро; 3 — интраламнарные ядра; 4 — вентролатеральные ядра; 5 — дорсолатеральные ядра; 6 — подушка таламуса

корковые узлы. Частью непосредственно в кору (*tractus thalamocorticalis*).

Функционально все ядра таламуса Р. Лоренте-де-Но предложил делить на две большие группы — специфические и неспецифические. Такое деление основано на морфологической характеристике окончаний волокон, идущих от таламических ядер в кору больших полушарий, и на электрофизиологической характеристике изменений электрической активности коры при раздражении этих ядер. Волокна от специфических ядер — специфические таламические пути — оканчиваются в 3—4-м слоях коры больших полушарий и образуют синапсы на ограниченном числе клеток сенсорных и ассоциативных зон. Волокна от неспецифических ядер — неспецифические таламические пути — дают большое количество разветвлений в разных участках коры больших полушарий и вовлекают в процесс возбуждения большое количество корковых нейронов. Специфические ядра таламуса имеют прямые связи с определенными участками коры больших полушарий. Неспецифические ядра в большинстве случаев передают сигналы в подкорковые

ядра, от которых импульсы поступают одновременно в разные отделы коры.

Специфические ядра таламуса разделяют на две группы: переключающие ядра (таламические реле) и ассоциативные ядра. Различия между ними состоят в том, что каждое переключающее ядро получает импульсы, идущие от определенного сенсорного тракта (зрительного, слухового, спинно-таламического и т. д.). Ассоциативные ядра получают импульсы, поступающие не непосредственно из других отделов нервной системы, а от переключающих таламических ядер. Таким образом, к ассоциативным ядрам поступает информация, переработанная в самом таламусе.

Главными переключающими ядрами являются передние (дорсальное, вентральное и медиальное), вентролатеральное, заднее вентральное (латеральное и медиальное) и коленчатые тела (латеральное и медиальное).

Латеральное коленчатое тело представляет собой переключающее ядро зрительных сигналов. К нейронам этого ядра поступают импульсы от первичных зрительных центров переднего четверохолмия. Отростки нейронов латерального коленчатого тела направляются в зрительную зону коры больших полушарий.

Медиальное коленчатое тело является переключающим ядром слухового пути. Здесь расположены нейроны, к которым поступают импульсы от первичных слуховых центров заднего четверохолмия. Отростки нейронов медиального коленчатого тела идут в слуховую зону коры больших полушарий.

Импульсы, проходящие к таламусу по волокнам, идущим от ядер Голля и Бурдаха в продолговатом мозге (lemnисковые пути) и спинно-таламическому пути, а также по волокнам, идущим от ядер тройничного нерва, доставляют информацию от рецепторов кожи лица, туловища, конечностей и от проприорецепторов. Эта информация поступает в заднее вентральное ядро таламуса. Нейроны этого ядра передают получаемую ими информацию в заднюю центральную извилину коры больших полушарий — в соматосенсорную зону. В заднее вентральное ядро поступают также импульсы от вкусовых рецепторов. Импульсы от висцерорецепторов поступают также в заднее висцеральное ядро. Передние ядра таламуса получают импульсы от висцерорецепторов и часть импульсов от обонятельных рецепторов. Импульсы от



передних ядер таламуса идут в лимбическую область больших полушарий.

Ассоциативные ядра таламуса расположены преимущественно в передней его части. Эти ядра получают импульсы от переключающих ядер таламуса и передают их в ассоциативные зоны мозговой коры. К числу ассоциативных относятся латеральные, медиодорсальное и подушечное (*pulvinar*) ядра. В процессе филогенеза возрастают размеры ассоциативных ядер таламуса, а также в еще большей степени размеры ассоциативных зон коры больших полушарий. Особенно хорошо развиты ассоциативные ядра таламуса у человека.

Латеральные ядра таламуса передают импульсы в теменную область коры больших полушарий. Латеральная часть подушечного ядра передает импульсы ассоциативной зрительной зоне в затылочной доле, а медиальная часть — в слуховой ассоциативной зоне в височной доле коры больших полушарий.

Медиальное ядро связано с корой лобной доли больших полушарий, с лимбической системой, а также с гипоталамусом.

Между ассоциативными зонами коры и ядрами таламуса, а также между сенсорными зонами коры и переключающими ядрами существуют обратные связи, по которым может происходить кольцевое взаимодействие импульсов, передаваемых коре и получаемых от нее.

Неспецифические ядра таламуса некоторые исследователи рассматривают как диэнцефалическую часть ретикулярной формации. Однако по своей морфологической структуре и в функциональном отношении неспецифические ядра таламуса отличаются от ретикулярной формации ствола мозга. Джаспер пришел к выводу, что неспецифические ядра таламуса принимают участие в быстрой и кратковременной активации коры в противоположность медленной и длительной активации, осуществляемой ретикулярной формацией ствола мозга.

Ретикулярная формация среднего мозга выполняет функции поддержания тонуса всей коры, а неспецифические ядра таламуса активируют лишь те ее структуры, которые принимают участие в осуществлении конкретных рефлекторных реакций. В частности, считается, что неспецифическая

таламическая система участвует в организации процессов внимания у бодрствующего организма.

Афферентные импульсы, поступающие в кору через ретикулярную формацию, не вызывают определенных ощущений у человека, но они усиливают реакции коры на импульсы, приходящие по специфическим сенсорным путям.

Неспецифические ядра таламуса имеют широкие взаимные связи с переключающими и ассоциативными ядрами таламуса и с подкорковыми образованиями. Из неспецифических ядер таламуса только два — вентральное переднее и ретикулярное — посылают свои волокна непосредственно в разные участки коры больших полушарий.

### *Эпиталамус*

Эпиталамус — незначительный участок головного мозга, расположенный между III желудочком и средним мозгом. В эту область включается треугольник поводка, который является задней расширенной частью мозговой полоски. Треугольник поводка относится к подкорковым центрам обоняния. От треугольников отходят поводки, которые подвешивают шишковидное тело. Поводки связаны спайкой. Шишковидное тело лежит между верхними бугорками четверохолмия среднего мозга, образуя как бы пятый бугорок. У низших животных шишковидное тело является преобразованным выростом промежуточного мозга, который у них представляет третий глаз. У высших животных и человека из шишковидного тела формируется эндокринная железа — эпифиз (рис. 42).

Функции эпифиза до недавнего времени были совершенно не ясны. В конце XIX века было обнаружено, что поражение эпифиза у детей сопровождается преждевременным половым созреванием, и было высказано предположение, что эпифиз имеет отношение к развитию полового аппарата. Позднее Лернер установил, что в эпифизе образуется вещество, названное *мелатонином*. Такое название было предложено потому, что это вещество обладает активным действием на меланофоры (пигментные клетки лягушки и некоторых других животных). Действие мелатонина противоположно действию интермедина и вызывает осветление кожи.

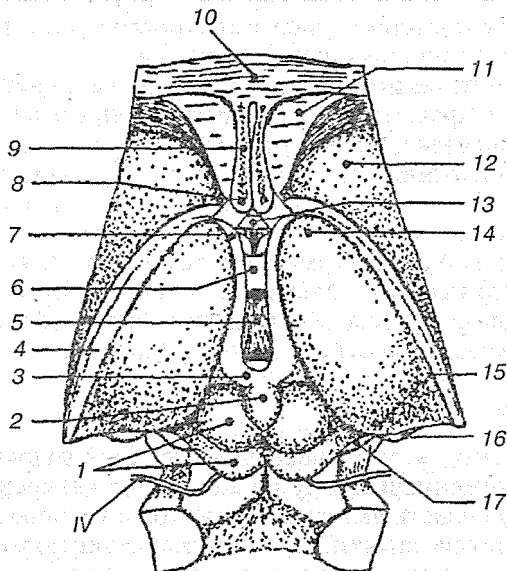


Рис. 42. Дорсальная поверхность промежуточного мозга:

1 — крыша среднего мозга; 2 — эпифиз; 3 — поводок; 4 — концевая полоска; 5 — третий желудочек; 6 — межталамическое сращение; 7 — мозговая полоска таламуса; 8 — столбы свода; 9 — прозрачная перегородка; 10 — мозолистое тело; 11 — боковой желудочек; 12 — головка хвостатого ядра; 13 — передняя спайка; 14 — передний бугорок таламуса; 15 — подушка таламуса; 16 — латеральное коленчатое тело; 17 — медиальное коленчатое тело

В организме млекопитающих мелатонин действует на половые железы, вызывая у неполовозрелых животных задержку полового развития, а у взрослых самок — уменьшение размеров яичников и торможение эстрального цикла.

Внутренняя секреция эпифиза изменяется в зависимости от времени пребывания организма в темноте или на свету. Под влиянием освещения образование мелатонина в эпифизе угнетается. С этим связывают то, что у ряда животных, в частности у птиц, половая активность имеет сезонный характер и повышается весной и летом, когда в результате более продолжительного дня уменьшается образование мелатонина. Эпифиз содержит также большое количество *серотонина*, являющегося предшественником мелатонина. Образование серотонина в эпифизе увеличивается в пери-

од наибольшей освещенности. Внутренняя секреция эпифиза регулируется симпатической нервной системой. Так как цикл биохимических процессов в железе отражает смену периодов дня и ночи, то считается, что эта циклическая активность представляет собой своеобразные «биологические часы» организма.

### Метаталамус

Позади зрительного бугра находятся два небольших возвышения — коленчатые тела (*corpus geniculatum laterale et mediale*).

Медиальное коленчатое тело (*corpus geniculatum mediale*), меньшее по размерам, чем латеральное, но более выраженное, лежит впереди нижней ручки четверохолмия под подушкой зрительного бугра, отделенное от него выраженной бороздкой. В нем оканчиваются волокна слуховой петли (*lemniscus lateralis*), вследствие чего оно является вместе с нижними бугорками четверохолмия подкорковым центром слуха.

В медиальном коленчатом теле выделяют латеральную мелкоклеточную часть и медиальную, содержащую более крупные нейроны. В мелкоклеточной части обнаружены нейронные группы, «ансамбли», образованные 4—10 различными клетками с возвратными коллатеральными и имеющими связи как внутри «ансамбля», так и вне его. В крупноклеточной части большие проекционные нейроны составляют 20 %, средние по размерам — 54, малые — 26 %. Каждая из двух частей различается своими проекциями в слуховые зоны коры. Наибольшее количество волокон из медиального коленчатого ядра приходит у приматов и человека в височную область коры к полям 41, 41/42, 22. Упорядоченный вход афферентных путей формирует и топографическую организацию медиального коленчатого ядра: нейроны, воспринимающие звуки более высокой частоты, локализируются более дорсально, низкой частоты — более вентрально.

Латеральное коленчатое тело (*corpus geniculatum lateralis*), большее, чем медиальное, в виде плоского бугорка, помещается на нижней латеральной стороне подушки. В нем оканчивается большей своей частью латеральная часть зрительного тракта (другая часть тракта оканчивается в подушке). Поэтому вместе с подушкой и верхними бугорками четверо-

холмия латеральное коленчатое тело является подкорковым центром зрения. Ядра обоих коленчатых тел центральными путями связаны с корковыми концами соответственных анализаторов.

В ряду грызуны — хищники — приматы латеральное коленчатое тело прогрессивно усложняется. Если в мозге у крысы эта структура подразделяется на дорсолатеральное и вентролатеральное коленчатое тело, то в мозге у кошки выделяют в направлении сверху вниз клеточные пластины А, АI, С и расположенную вентромедиально небольшую клеточную группу (*nucl. interlaminaris medialis*). У обезьяны и человека в латеральном коленчатом теле имеется шесть слоев, наружные из которых (I, II, III, IV) мелкоклеточные, а внутренние (Va, Vb) — крупноклеточные. В ряду высших позвоночных строение этой структуры различно в зависимости от особенностей зрения. Степень развития верхних слоев коррелирует с ночным зрением, эквивалентом цветного зрения считаются карликовые нейроны верхних слоев.

В поверхностные отделы латерального коленчатого тела осуществляется ретиногенная проекция. Отчасти эти волокна являются коллатеральными нейритов ганглиозных клеток, следующих в верхние бугорки четверохолмия. Проекция осуществляется с сохранением функциональных характеристик X-, Y- и W-ганглиозных клеток сетчатки, так что и сами нейроны латерального коленчатого тела несут эти характеристики и параллельными каналами проецируют их в зрительную область коры (поля 17 и 18).

У приматов и человека волокна X-типа заканчиваются в мелкоклеточных слоях I—IV, а Y-типа — в крупноклеточных слоях Va и Vb. Возбуждение волокон каждой из этих подсистем приводит к взаимоингибирующим эффектам, подавляет также кортикальные проекции, участвующие в механизмах бинокулярного зрения, посредством M-холинорецепторов, и холинергические волокна из таламического ретикулярного ядра.

Для понимания механизмов бинокулярного зрения существенно следующее. В отличие от нейронов коры, где происходит взаимодействие сигналов ипси- и контрлатерального глаза, в нейронах латерального коленчатого тела такого взаимодействия нет и один нейрон получает импульсы только от одного глаза. Такое разделение четко выражено по слоям у приматов: слои I, III, IV получают вход от

контрлатерального глаза, II, IV, Va — от ипсилатерального. Эта особенность имеет прямое отношение к формированию у обезьян и человека в зрительной области коры глазо-минантных колонок.

### Гипоталамус

Гипоталамус (*hypothalamus*), подталамическая область, — сравнительно небольшое, но исключительно важное образование головного мозга. В нем имеются ядра, содержащие клетки, отвечающие за регуляцию температуры тела, различных видов обмена: водного, жирового, углеводного и т. д., деятельности жизненно важных систем организма (сердечно-сосудистая, пищеварительная, вегетативная, эндокринная), а также нейросекреторные клетки, продуцирующие ряд гормонов.

Гипоталамус спереди граничит со зрительным перекрестом; задняя граница — сосцевидные тела (*corpora mamillaria*), латерально ограничен зрительными трактами. Верхней границей является гипоталамическая борозда (*sulcus hypothalamicus*), которая проходит от межжелудочкового отверстия (*foramen interventriculare*) до входа в водопровод большого мозга. Нижняя граница, или дно III желудочка, представлена серым бугром (*tuber cinereum*), лежащим впереди сосцевидных тел (рис. 43).

Серый бугор вытягивается в воронку (*infundibulum*), на которой висит гипофиз. Серый бугор — тонкостенная часть дна III желудочка, расположенная между сосцевидными телами и перекрестом зрительного нерва. Кпереди серый бугор переходит в истонченную конечную пластинку (*lamina terminalis*). Она натянута между перекрестом зрительных нервов и передней мозговой спайкой. В ядрах серого бугра расположены высшие центры регуляции вегетативного отдела нервной системы. Зрительная часть гипоталамуса включает перекрест зрительных нервов (*chiasma opticum*), правый и левый зрительные тракты. Подталамическое тело (*corpus subthalamicum*) имеет овальную форму, находится под латеральной зоной зрительного бугра медиальнее чечевицеобразного тела. Серое вещество гипоталамуса располагается вокруг полости III желудочка на различной глубине от его стенки и включает более 32 ядер, из которых выделяют 8 наиболее крупных.

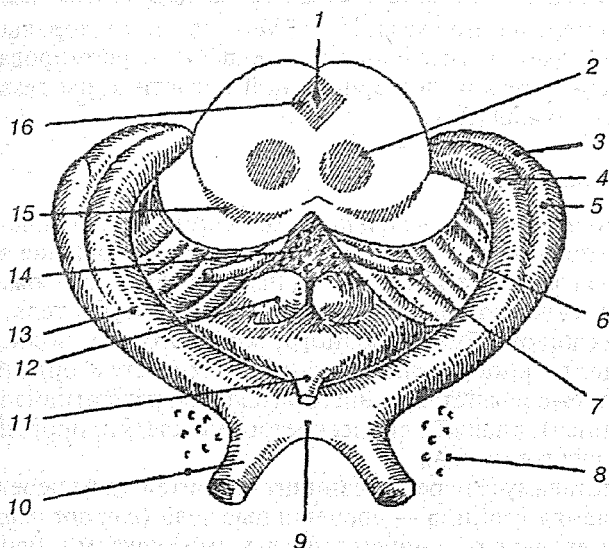


Рис. 43. Промежуточный мозг и разрез среднего мозга, вид сзади и снизу:

1 — водопровод; 2 — красное ядро; 3 — подушка; 4 — медиальное коленчатое тело; 5 — латеральное коленчатое тело; 6 — ножка мозга; 7 — глазодвигательный нерв; 8 — переднее продырявленное вещество; 9 — перекрест зрительных нервов; 10 — зрительный нерв; 11 — серый бугор; 12 — сосцевидные тела; 13 — зрительный тракт; 14 — ножка мозга; 15 — черная субстанция; 16 — центральное серое вещество

Надзрительное ядро (*nucl. supraopticus*) — парное, располагается латеральнее медиальной плоскости над зрительным трактом от начала перекреста зрительного тракта и распространяется до середины серого бугра; клетки этого ядра вырабатывают антидиуретические гормоны (вазопрессин). Надзрительное ядро совместно с околожелудочковым ядром вырабатывает нейрофизины — белки-носители. Вазопрессин выделяется в ответ на раздражение, идущее с осморецепторов.

Околожелудочковое ядро (*nucl. paraventricularis*) — парное, в виде пластинки, располагается несколько выше III желудочка. Нижняя его часть начинается на уровне перекреста зрительных нервов, затем идет вверх и назад. Отростки нейросекреторных клеток надзрительного и околожелудочкового ядер образуют гипоталамо-гипофизарный пучок,

который спускается по гипофизарной ножке в заднюю долю гипофиза. Рецепторы нейросекреторных клеток соприкасаются с кровеносными сосудами гипофиза. Нейросекреты, проникая в кровь, через воротную систему гипофиза возбуждают клетки его передней доли. Паравентрикулярные (околожелудочковые) ядра вырабатывают гормон окситоцин в ответ на раздражение механорецепторов матки и молочных желез.

Верхнемедиальное ядро (*nucl. superomedialis*) — парное, располагается непосредственно за околожелудочковым ядром, но несколько глубже.

Нижнемедиальное ядро (*nucl. inferomedialis*) — парное, располагается несколько кзади и ниже, чем верхнемедиальное. Клетки верхнемедиального и нижнемедиального ядер имеют спаечные нейроны, которые контактируют с нейронами противоположной стороны. Функциональное значение этих двух ядер заключается не только в формировании нейросекретов, воздействующих на надпочечники. Они являются вставочными нейронами, осуществляющими передачу импульсов на гипоталамус и нейросекреторные клетки, т. е. передают импульсы на эффекторные нейроны, идущие к ядрам стволовой части головного и спинного мозга в составе медиального и заднего продольных пучков.

Латеральное вокругжелудочковое ядро (*nucl. periventricularis*) располагается в стенке III желудочка на уровне и несколько выше воронки гипофизарной ножки, позади нижнемедиального ядра.

Ядро бугра (*nucl. tuberis*) располагается впереди основания воронки. Нейроны ядра направляются в срединное возвышение (*eminentia medialis*), которое локализуется в передней стенке воронки гипофиза на границе с серым бугром. Срединное возвышение образовано нейроглией, в которой находятся многочисленные волокна ядра воронки, образующие аксонососудистые контакты в первичном сплетении системы гипофиза.

Заднее ядро (*nucl. posterior*) — крупное, парное, лежит позади верхнемедиального ядра, распространяется до начала водопровода мозга. В этом ядре, также как в надбугровом и околожелудочковом ядрах, осуществляется регуляция водно-солевого обмена организма.

Ядра сосцевидного тела (*nucl. corpus mammillaris*) располагаются в сосцевидных телах. Существует еще несколько



мелких ядер, находящихся впереди и выше медиального сосцевидного ядра. Ядра переключают импульсы с обонятельного анализатора на ядра таламуса.

Функционально гипоталамус подразделяется на «вегетативный гипоталамус» и мамиллярный комплекс. *Вегетативный гипоталамус* включает в себя: 1) нейронные центры тех или иных физиологических функций; 2) рецепторные зоны, чувствительные к изменениям содержания гормонов, углеводов, жиров, электролитов и других биологически активных веществ и обеспечивающие механизм отрицательной обратной связи; 3) гормональные зоны, влияющие на работу аденогипофиза посредством биосинтеза и выделения рилизинг-гормонов.

*Рилизинг-гормоны*, или рилизинг-факторы (*release* — освобождать), — нейрогормоны многих позвоночных, синтезируемые мелкоклеточными ядрами гипоталамуса и стимулирующие (либерины) или угнетающие (статины) выработку и выделение так называемых *тропных гормонов гипофиза*; обеспечивают взаимодействие высших отделов ЦНС и эндокринной системы. По химической природе — пептиды. Рилизинг-гормоны выделяются из гипоталамуса в ответ на нервные или химические стимулы и транспортируются с кровью в гипофиз по гипоталамо-гипофизарной портальной системе. Обнаружены 7 стимулирующих (кортиколиберин, тиролиберин, соматолиберин, люлиберин, фоллиберин, пролактолиберин, меланолиберин) и 3 ингибирующих (пролактостатин, меланостатин, соматостатин) секреторную функцию гипофиза.

Топографически ядра вегетативного гипоталамуса подразделяют на перивентрикулярную, медиальную и латеральную области (рис. 44).

*Перивентрикулярная область* представлена несколькими слоями мелких (8—12 мкм) нейронов, расположенных вдоль III желудочка. Нейроны ядер этой группы обладают способностью к нейрокринии — выработке рилизинг-гормонов. Последние транспортируются по аксонам и выделяются в капиллярную сеть срединного возвышения (*eminentia medialis*), расположенного в передней стенке гипофизарной ножки, которая соединяет воронку серого бугра с гипофизом. Через портальный кровоток гипоталамические рилизинг-гормоны достигают передней доли гипофиза, где регулируют биосинтез гормонов.

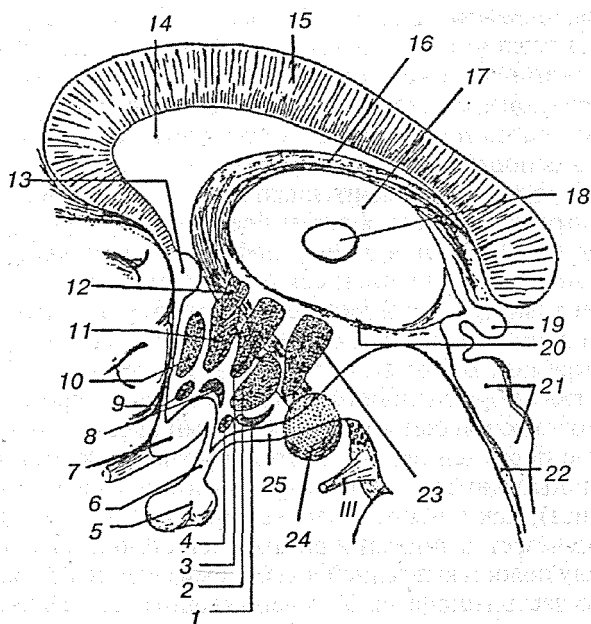


Рис. 44. Главные ядра гипоталамуса:

1 — ядро серого бугра; 2 — вентромедиальное ядро; 3 — дорсомедиальное ядро; 4 — ядро воронки; 5 — гипофиз; 6 — воронка; 7 — зрительный перекрест; 8 — супраоптическое ядро; 9 — супраиазматическое ядро; 10 — преоптическое ядро; 11 — переднее ядро; 12 — паравентрикулярное ядро; 13 — передняя спайка; 14 — прозрачная перегородка; 15 — мозолистое тело; 16 — свод; 17 — таламус; 18 — межталамическое сращение; 19 — эпифиз; 20 — гипоталамическая борозда; 21 — крыша среднего мозга; 22 — водопровод среднего мозга; 23 — заднее гипоталамическое ядро; 24 — сосцевидное тело; 25 — серый бугор

Гипофиз (*hypophysis*), или нижний придаток мозга, соединен ножкой с серым бугром промежуточного мозга. Он имеет форму фасоли массой 0,4—0,6 г, размером 10 × 12 × 6 мм. У женщин, особенно беременных, гипофиз несколько больше: масса его иногда достигает 1,0—1,2 г. В зависимости от развития и функциональных особенностей в гипофизе выделяют 4 части: переднюю и заднюю доли, промежуточную и тубулярную части. Гипофиз помещается в одноименной ямке турецкого седла клиновидной кости. Вокруг гипофиза имеется вырост твердой мозговой оболочки (*diaphragma sellae*), принимающей участие в формировании камеры ги-

пофиза. В эмбриогенезе передняя и задняя доли развиваются из различных закладок. Передняя доля возникает из выроста эпителия крыши ротовой полости (карман Ратке). Это двухслойное эктодермальное выпячивание с собственной полостью проникает в конце 4-й недели развития в область основания черепа через основно-глоточное отверстие. Первоначально эпителиальный вырост сообщается с носоглоткой каналом, а затем происходит редукция этого сообщения. Передняя доля гипофиза представляет первоначально железу внешней секреции. Оставшиеся в черепе эпителиальные клетки дифференцируются в эпителий передней доли гипофиза, являющейся уже железой внутренней секреции. В этот же период около основно-глоточного отверстия эмбрионального черепа со стороны промежуточного мозга возникает воронкообразный вырост, соединяющийся с передней долей. Этот вырост погружается в эпителиальный двухслойный вырост глотки (передняя доля гипофиза), как в чашу. Полость передней доли у человека часто исчезает, а эпителий внутренней стенки, находящейся между полостью и задней долей, превращается в промежуточную часть гипофиза. У новорожденных гипофиз развит преимущественно за счет передней доли и промежуточной части. Задняя доля представлена только зачатком. К периоду половой зрелости гипофиз увеличивается в два раза, а затем до 40 лет идет постепенное увеличение его массы. После 40 лет масса уменьшается.

*Передняя доля гипофиза (lobus anterior)*, аденогипофиз, состоит из главных оксифильных и базофильных клеток, складывающихся в тяжи, между которыми располагаются широкие кровеносные капилляры (синусоиды) и волокнистая соединительная ткань. Особого внимания заслуживает кровеносная система передней доли гипофиза. Через ножку гипофиза от артериального кольца основания мозга входят 20—30 мелких артерий, которые разделяются на еще более мелкие вплоть до капилляров. Капилляры сливаются в 2—3 крупные воротные вены, которые в веществе передней доли разделяются вновь на капилляры, названные вследствие их большого диаметра *синусоидами*. Синусоиды соединяются с протоками большой мозговой вены. При наличии портальной системы кровеносных сосудов в передней доле гипофиза создаются условия для быстрой достав-

ки в кровеносную систему ее гормонов, что особенно важно при стрессах.

*Задняя доля гипофиза (lobus posterior)*, или нейрогипофиз, образована окончаниями аксонов нервных клеток, тела которых находятся в гипоталамусе, в котором имеются две группы очень крупных клеток, образующих супраоптическое (надзрительное ядро) и паравентрикулярное (околожелудочковое ядро) ядра. Аксоны образующих эти ядра нейронов проходят по ножке гипофиза в турецкое седло и образуют здесь заднюю долю гипофиза. В расширенных терминалях этих аксонов хранятся два гормона — окситоцин и антидиуретический гормон (АДГ), или вазопрессин. Из задней доли гипофиза АДГ и окситоцин высвобождаются в общую систему кровообращения.

Высокомолекулярные предшественники окситоцина и АДГ синтезируются в аппарате Гольджи нейронов крупноклеточных ядер гипоталамуса. Раньше считали, что окситоцин синтезируется только в паравентрикулярном ядре, а АДГ — в супраоптическом, но теперь установлено, что в обоих ядрах синтезируются оба гормона. Молекулы предшественников путем аксонного транспорта поступают в заднюю долю гипофиза. В теле нейрона, аксоне и его терминалях АДГ и окситоцин, находящиеся в транспортных гранулах, высщепляются из молекулы-предшественника. Недавно из гранул были выделены крупные пептиды-нейрофизины — белковые носители нейрогипофизарных гормонов (окситоцина и вазопрессина). Установлено, что помимо нейрофизинов гранулы содержат другие пептидные фрагменты, роль которых неизвестна.

Промежуточная часть гипофиза (*pars intermedia*) находится позади передней доли гипофиза и у человека представлена в виде узкой, нечетко выраженной каймы, состоящей из светлых и темных клеток. Особенностью строения является присутствие межклеточных щелей шириной 20—40 нм, заполненных коллоидом, который выделяется окружающими клетками. Со стороны подталамической части в промежуточную часть гипофиза проникают нейросекреторные волокна, выполняющие роль проводников для нейросекрета.

*Тубулярная часть гипофиза (pars tubularis)* расположена кпереди от гипофизарной ножки и выше промежуточной части. Она состоит из эпителиальных тяжей, разделенных

тонкими соединительноткаными прослойками и кровеносными капиллярами.

*Медиальная область гипоталамуса* наиболее богата клеточными элементами и составляет основной объем гипоталамуса человека. В передней ее части находятся паравентрикулярное и супраоптическое ядра, включающие крупные секреторные нейроны, аксоны которых образуют мощный гипоталамо-гипофизарный тракт. Наличие нервных и гуморальных связей гипоталамических ядер и гипофиза позволило объединить их в единую гипоталамо-гипофизарную систему.

*Гипоталамо-гипофизарная система* — нейроэндокринный комплекс позвоночных и человека, образованный гипоталамусом и гипофизом. Основное назначение гипоталамо-гипофизарной системы — регуляция вегетативных функций организма и размножения. В гипоталамусе сосредоточены нейросекреторные центры, состоящие из тел нейросекреторных клеток, отростки которых идут преимущественно в нейрогипофиз. Различают пептидергические нейросекреторные центры (клетки вырабатывают пептидные нейрогормоны) и моноаминергические (синтезируют моноаминовые нейрогормоны).

*Пептидергические центры* представлены крупноклеточными ядрами, продуцирующими преимущественно вазопрессин, окситоцин и их гомологи, а также диффузно рассеянными нейросекреторными клетками или их группами (открытые центры) в переднем и среднем гипоталамусе и вырабатывающими аденогипофизотропные нейрогормоны.

*Моноаминергические центры* (преимущественно дофаминергические) образованы аркуатным (инфундибулярным) и перивентрикулярными ядрами, синтезируют дофамин, норадреналин и серотонин, действующие как нейрогормоны. К кровеносным капиллярам срединного возвышения нейрогипофиза подходят окончания отростков (аксонов) нейросекреторных клеток всех нейросекреторных центров. Поступающие в эти капилляры пептидные и моноаминовые нейрогормоны с током крови попадают в портальные вены и затем во вторичное капиллярное сплетение передней доли аденогипофиза. Здесь нейрогормоны оказывают стимулирующее или тормозное влияние на синтез и выделение тропных гормонов соответствующих железистых клеток (рис. 45).

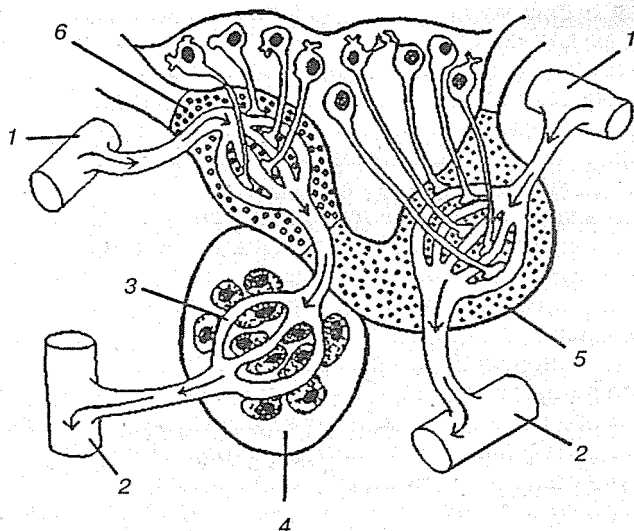


Рис. 45. Схема кровообращения в гипофизе:

1 — артериола; 2 — венула; 3 — воротная система гипофиза; 4 — аденогипофиз; 5 — нейрогипофиз; 6 — серый бугор

Выделяющиеся в кровь гормоны аденогипофиза через выносящие вены попадают в общий кровоток, через который достигают периферических эндокринных желез-мишеней. Эта система (гипоталамус — срединное возвышение — передняя доля аденогипофиза) называется гипоталамо-антероаденогипофизарной.

Часть аксонов пептидергических и моноаминергических нейросекреторных клеток образуют контакты с железистыми клетками промежуточной части аденогипофиза. С помощью такого двойного контроля регулируются синтез и выделение меланотропина и гормона, подобного кортикотропину, продуцируемых этой долей. Эту систему называют гипоталамо-метааденогипофизарной. Пути влияния пептидных и моноаминовых нейрогормонов на органы-мишени, опосредованные тропными гормонами аденогипофиза, называют трансаденогипофизарными.

В нейрогипофизе на капиллярах системы общего кровотока преимущественно оканчиваются отростки нейросекреторных клеток, продуцирующих вазопрессин и окситоцин, которые влияют на висцеральные органы, изменяя тонус их

гладкой мускулатуры, поддерживая водно-солевой состав и оказывая влияние на секреторную функцию некоторых экзокринных желез (например, пищеварительного тракта) и периферических эндокринных желез. Такая нейросекреторная система называется *гипоталамо-постгипофизарной*, а путь влияния пептидных нейрогормонов, не опосредованный гормонами аденогипофиза, — парааденогипофизарным.

Гипоталамо-антероаденогипофизарная система имеет важное значение в регуляции трофики, роста и репродуктивных функций организма, а две последние системы наиболее ярко проявляют себя в стрессовых ситуациях и тем самым имеют непосредственное отношение к регуляции защитно-приспособительных реакций. Функция гипоталамо-гипофизарной системы контролируется нейронами центров самого гипоталамуса, а также ствола мозга и высших отделов ЦНС, например палеокортекса. Модулирующее, преимущественно тормозящее влияние, на гипоталамо-гипофизарную систему оказывают нейрогормоны эпифиза.

В передней части медиальной группы ядер гипоталамуса располагается супрахиазмное ядро. Оно (*nucl. supra-chiasmaticus*) парное, лежит непосредственно над зрительной хиазмой, где перекрещиваются нервные волокна, идущие от каждого глаза. Каждое супрахиазмное ядро состоит приблизительно из 10 тыс. небольших плотно уложенных тел нервных клеток со слабоветвящимися дендритами. Многие соседние нейроны образуют синапсы друг с другом в переплетении локальных сетей. Синапсы между близкорасположенными нейронами — явление не характерное для мозга, но, как полагают многие ученые, наши нейронные часы должны состоять именно из таких плотно упакованных взаимодействующих клеток. По-видимому, нейроны этих ядер выделяют несколько различных медиаторов, но пока в больших количествах обнаружен серотонин, который приходит из ядер шва по путям типа дивергентных сетей с одним входом.

Входные и выходные пути супрахиазмных ядер проследить довольно трудно из-за плотного расположения нейронов. Известен тракт, идущий от сетчатки глаза, а также входные связи от одного из отделов гипоталамуса и от ядер шва в стволе мозга. Ядра шва содержат серотонинергические нейроны, которые и служат источником больших количеств серотонина в супрахиазмных ядрах. Нейроны,

тела которых находятся в супрахиазменных ядрах, посылают свои аксоны к другим ядрам гипоталамуса, а также к гипофизу и к эпифизу и тем частям мозгового ствола, которые участвуют в регуляции сна.

Часть нейронов содержит вазопрессин, часть — соматостатин. Кроме того, в супрахиазменном ядре выявлены клетки, содержащие VIP и пептиды с опиатной активностью (неоэндорфин, динорфин), гонадотропин релизинг-фактор, бомбезин/гастрин релизинг-гормон. При разрушении ядра нарушается циркадный ритм образования мелатонина в эпифизе млекопитающих. Нейронные звенья, вовлеченные в обеспечение ритма суточной активности, включают сетчатку глаза, супрахиазменное ядро, медиальный пучок переднего мозга, перивентрикулярные структуры, ретикулярную формацию, латеральное промежуточное ядро, верхний шейный симпатический ганглий, эпифиз.

К медиальной области гипоталамуса, кроме того, относятся:

- дорсомедиальное ядро, связанное с болевой чувствительностью, регуляцией кровяного давления и стрессорными реакциями;
- вентромедиальное ядро, которое функционально является «центром насыщения» и участвует в регуляции пищевого поведения;
- аркуатное ядро, принимает участие в механизмах памяти и обезболивания;
- заднее гипоталамическое ядро связано с регуляцией иммуногенеза — его разрушение подавляет выработку антител.

*Латеральная область гипоталамуса* отделена от медиальной волокнами свода. Латеральной ее границей служит внутренняя капсула и субталамическая область. Каудально она переходит в вентральную часть покрывки среднего мозга. В состав этой области входят латеральное гипоталамическое ядро, ядра серого бугра (туберальное, туберомамиллярное, туберолатеральное), преоптическая область (медиальное и латеральное преоптические ядра). Компоненты латеральной области гипоталамуса относятся функционально к «центрам пищевого насыщения» и «центрам удовольствия».

Для ядер «вегетативного гипоталамуса» характерно большое количество афферентных входов, множество внутриги-



поталамических связей. Аfferенты берут начало в таламусе, ретикулярной формации, области центрального серого вещества среднего мозга, палеокортексе, гиппокампе, миндалевидном комплексе, коре больших полушарий и других образованиях головного мозга. Большинство эfferентов приурочены к моторным образованиям и ретикулярным отделам ствола мозга, к его вегетативным ядрам, к гипофизу и эпифизу, к структурам древней коры и базальным ганглиям.

Большинство аfferентов и эfferентов гипоталамуса проходят в составе транзитных медиального пучка переднего мозга и дорсального продольного пучка (пучка Шютца). Первый восходящими и нисходящими волокнами связывает между собой различные мозговые структуры на протяжении от среднего мозга до древней и новой коры, второй обеспечивает взаимные связи многих отделов ствола мозга. Двусторонние связи гипоталамуса и миндалины осуществляются через так называемую *конечную пластинку*, взаимодействие с таламусом происходит через нижнюю таламическую ножку и перивентрикулярный пучок. Из собственных гипоталамических трактов наиболее крупным является свод.

*Свод (fornix)* образован нервными волокнами, соединяющими гиппокамп с сосцевидными телами. Он состоит из двух дугообразных тяжей, имеет столбы (*columnae fornicis*), тело (*corpus fornicis*), две ножки свода (*crura fornicis*) и спайку (*commissura fornicis*), соединяющую ножки свода. Столбы свода, начавшись от сосцевидных тел, идут вверх позади передней мозговой спайки, участвуя в образовании III желудочка мозга. Располагаясь впереди таламуса, столбы ограничивают спереди межжелудочковые отверстия. Достигнув мозолистого тела, ножки свода поворачивают назад, соединяясь в тело свода. Тело свода покрывает III желудочек, соединяется с нижней поверхностью мозолистого тела, затем вновь расходится на левую и правую ножки, которые огибают таламус. Ножки свода и таламус отделены друг от друга сосудистым сплетением. Ножки свода соединены спайкой. Каждая ножка, спустившись в нижний рог бокового желудочка, переходит в бахромки гиппокампа (*fimbria hippocampi*) (рис. 46).

*Мамиллярный комплекс гипоталамуса* содержит системы толстых миелинизированных волокон, а также латеральное

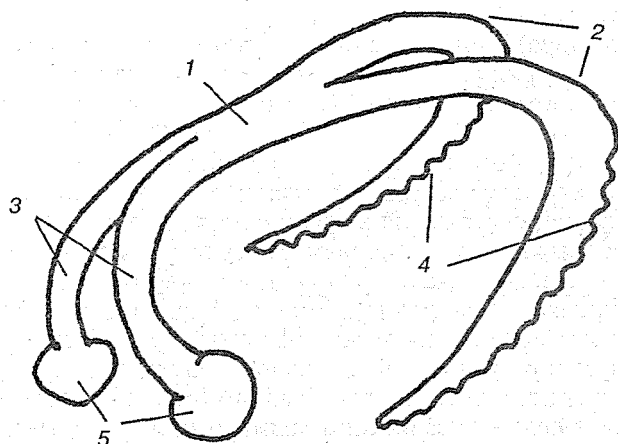


Рис. 46. Свод:

1 — тело свода; 2 — ножки свода; 3 — столбы свода; 4 — бахромки гиппокампа; 5 — сосцевидные тела

и медиальное мамиллярные и премамиллярные ядра. Их афференты прежде всего представлены аксонами нейронов гиппокампа, входящими в состав волокон свода. Кроме того, подходят афференты из передней спайки, черной субстанции, ретикулярной формации, коры больших полушарий и мозжечка. Полагают, что кортико- и мозжечково-мамиллярные пути оказывают тормозное влияние на клетки мамиллярного комплекса, а через него и на остальные структуры лимбической системы.

Эфференты мамиллярного комплекса с помощью мамиллярно-таламического тракта связаны с таламическими ядрами. Мамиллярно-теgmentальный тракт осуществляет связь гипоталамуса с ядрами покрывки. На основании наличия связей с височной областью коры, структурами лимбической системы, в том числе гиппокампом, предполагают участие мамиллярного комплекса в механизмах памяти и эмоций.

Гипоталамус — высший центр регуляции вегетативных функций организма и размножения; место взаимодействия нервной и эндокринной систем. Филогенетически гипоталамус — древний отдел головного мозга, существующий у всех хордовых и достигающий наивысшего развития у мле-

копитающих. Одиночные нейросекреторные клетки или их группы (ядра) вырабатывают нейрогормоны — вазопрессин, окситоцин, рилизинг-гормоны и др. Гипоталамус, особенно его нейросекреторные образования, снабжен богатой сетью сосудов.

Клетки гипоталамуса способны реагировать на тончайшие сдвиги температуры, объема жидкости, осмотического давления, содержания в крови сахара, солей, гормонов и др. Нервные центры гипоталамуса осуществляют регуляцию обмена веществ, в частности водно-солевого, температуры тела, кровяного давления, дыхания, сна, голода, сытости, оказывают влияние на эмоциональную сферу. Гипоталамус участвует в регуляции размножения, лактации, поддержании относительного постоянства внутренней среды организма и в целом в реализации защитно-приспособительных реакций организма. Нейроэндокринные взаимоотношения в организме, гомеостаз и трофика контролируются преимущественно центрами, локализованными в переднем и среднем гипоталамусе. Задние его отделы участвуют в регуляции иммуногенеза.

### *Субталамус*

Субталамус (*subthalamus*) — структура, входящая в состав промежуточного мозга, располагается в вентральном отделе каудальной части промежуточного мозга, граничит медиально и вентрально с гипоталамусом, дорсально с таламусом, каудально переходит в покрывку среднего мозга. Субталамус состоит из субталамического ядра, неопределенной (промежуточной) зоны и полей Фореля.

Субталамическое ядро представляет собой образование эллипсоидной формы, которое замещает в промежуточном мозге черную субстанцию. Это ядро взаимосвязано с бледным шаром, получает афференты из сенсомоторной зоны коры, скорлупы, хвостатого ядра и мозжечка, эфференты направляются к красному ядру и черной субстанции. Исходя из связей субталамического ядра, оно участвует в организации движений. Медиально от субталамического ядра располагается состоящий из миелинизированных волокон пучок Фореля Н, являющийся продолжением покрывки и связывающий красное ядро с ядрами конечного мозга и корой.

Дорсально от субталамического ядра, непосредственно примыкая к нижней части таламуса, проходят вверх таламический пучок Фореля Н1 (более дорсально) и пучок Фореля Н2 (более вентрально). Первый обеспечивает связь между вентральными таламическими ядрами и ядрами конечного мозга. Второй соединяет субталамическое ядро с базальными ганглиями, черной субстанцией и красным ядром. Между ними находится промежуточная зона, которая получает коллатерали от кортиконуклеарного и кортикоспинального трактов и в свою очередь дает эфференты к красному и субталамическому ядру.

### **Циркумвентрикулярная система**

Циркумвентрикулярная система — один из компонентов промежуточного мозга. Система образована измененными эпендимными клетками и немногочисленными нейронами. Структуры этой системы, расположенные в определенных зонах со стороны мозгового желудочка, выполняют трофические функции и поддерживают постоянство состава цереброспинальной жидкости. К циркумвентрикулярной системе относят паравентрикулярный орган, субфорникальный орган и субкомиссуральный орган. Субфорникальный и субкомиссуральный органы иннервируются волокнами перивентрикулярной волоконной системы, а также серотонинсодержащими проекциями из ядра шва (*nucleus raphae*). Содержание серотонина в этих структурах изменяется в зависимости от времени суток. Серотонин тормозит секреторную активность эпендимных клеток.

Субфорникальный орган (*fornix* — свод) — отдел промежуточного мозга, воздействие на который ангиотензином и ацетилхолином изменяет питьевое поведение и повышает кровяное давление. В субфорникальном органе выявлены также волокна с соматостатином и люлиберином. Нервные клетки органа захватывают ангиотензины из крови и далее направляют свои ангиотензинсодержащие волокна в преоптическое медиальное ядро.

### **2.2.5.2. Третий желудочек**

Третий желудочек (*ventriculus tertius*) расположен по средней линии и на фронтальном разрезе мозга имеет вид уз-

кой вертикальной щели. Боковые стенки III желудочка образованы медиальными поверхностями зрительных бугров, между которыми почти посередине перекидывается *adhesio interthalamica*. Переднюю стенку желудочка составляет снизу тонкая пластинка (*lamina terminalis*), а дальше кверху — столбики свода (*columnae fornicis*) с лежащей поперек белой передней спайкой (*commissura cerebri anterior*). По бокам у передней стенки желудочка столбики свода вместе с передними концами зрительных бугров ограничивают межжелудочковые отверстия (*foramina interventricularia Monroi*), соединяющие полость III желудочка с боковыми желудочками, залегающими в полушариях конечного мозга.

Верхняя стенка III желудочка, лежащая под сводом и мозолистым телом, представляет собой *tela chorioidea ventriculi tertii*, в состав последней входят недоразвитая стенка мозгового пузыря в виде эпителиальной пластинки (*lamina epithelialis*) и сросшаяся с ней сосудистая оболочка. По бокам от средней линии в *tela chorioidea* заложено ворсинчатое сплетение (*plexus chorioideus ventriculi tertii*). В области задней стенки желудочка находятся *commissura habenularum et commissura cerebri posterior*, между которыми вдается в каудальную сторону слепой выступ желудочка (*recessus pinealis*). Вентрально от *commissura posterior* открывается в III желудочек воронкообразным отверстием водопровод. Нижняя узкая стенка III желудочка, ограниченная изнутри от боковых стенок бороздками (*sulci hypothalamici*), со стороны основания мозга соответствует задней продырявленной пластинке (*substantia perforata posterior*), сосцевидным телам (*corpora mamillaria*), серому бугру (*tuber cinereum*) с перекрестом зрительных нервов (*chiasma opticum*). В области дна полость желудка образует два углубления: углубление воронки (*recessus infundibuli*), вдающейся в серый бугор, и воронку, зрительное углубление (*recessus opticus*), лежащее впереди хиазмы. Внутренняя поверхность стенки III желудочка покрыта эпендимой (рис. 47).

Рассмотренные отделы мозга — ромбовидный (кроме мозжечка), средний и промежуточный объединяются под названием *мозгового ствола*. Мозговой ствол, филогенетически более старое образование, существенно отличается по строению и функции от более молодой части головного мозга — конечного мозга.




Рис. 47. Желудочки мозга:

1 — левый боковой желудочек (I); 2 — правый боковой желудочек (II); 3 — III желудочек; 4 — водопровод мозга; 5 — IV желудочек; 6 — медиальное отверстие; 7 — латеральное отверстие

### 2.2.5.3. Конечный мозг

Конечный мозг (*telencephalon*) представлен двумя полушариями (*hemisphaeri cerebri*). В состав каждого полушария входят плащ, или мантия (*pallium*), обонятельный мозг (*rhinencephalon*) и узлы основания. Остатком первоначальных полостей обоих пузырей конечного мозга являются боковые желудочки (*ventriculi lateralis*). Передний мозг, из которого выделяется конечный, вначале возникает в связи с обонятельным рецептором (обонятельный мозг), а затем становится органом управления поведением животного, причем в нем возникают центры инстинктивного поведения, основанного на видовых реакциях (безусловные рефлексы), — подкорковые узлы, и центры индивидуального поведения, основанного на индивидуальном опыте (условные рефлексы), — кора большого мозга. Соответственно этому в конечном мозге различают в порядке исторического развития следующие группы центров:

Обонятельный мозг — самая древняя и вместе с тем самая меньшая часть, расположенная вентрально.

Базальные, или центральные, узлы полушарий, «подкорка», старая часть конечного мозга (*paleencephalon*), скрытая в глубине.

Серое вещество коры (*cortex*) — самая молодая часть (*neencephalon*) и вместе с тем самая большая часть, покрывающая остальные как плащом, откуда и ее название — плащ, или мантия.

Так как в процессе эволюции из всех отделов ЦНС быстрее и больше всего растет конечный мозг, у человека он становится самой большой частью головного мозга и приобретает вид двух объемных полушарий — правого и левого (*hemisphaerium dextrum et sinistrum*). В глубине продольной щели мозга оба полушария соединены толстой горизонтальной пластинкой — мозолистым телом (*corpus callosum*), которое состоит из нервных волокон, идущих поперечно из одного полушария в другое. В мозолистом теле различают загибающийся книзу конец, или колено (*genu corporis callosi*), среднюю часть (*truncus corporis callosi*), и задний конец, утолщенный в форме валика (*splenium corporis callosi*). Все эти части хорошо видны на продольном разрезе мозга между полушариями. Колено мозолистого тела, загибаясь книзу, заостряется и образует клюв (*rostrum corporis callosi*),

который переходит в тонкую пластинку (*lamina rostralis*), продолжающуюся в свою очередь в конечную пластинку (*lamina terminalis*).

Под мозолистым телом находится так называемый свод (*fornix*), представляющий два дугообразных белых тяжа, которые в средней своей части (*corpus fornicis*) соединены между собой, а спереди и сзади расходятся, образуя впереди столбики свода (*columna fornicis*), позади же — ножки свода (*crura fornicis*). Ножки свода, направляясь назад, спускаются в нижние рога боковых желудочков и переходят в бахромку гиппокампа (*fimbria hippocampi*). Между ножками свода под задним концом колена мозолистого тела протягиваются поперечные пучки нервных волокон, образующие комиссуру свода. Передние концы свода продолжаютя в них до основания мозга, где оканчиваются в сосочковых телах, проходя через серое вещество гипоталамуса. Столбики свода ограничивают лежащие позади них межжелудочковые отверстия, соединяющие III желудочек с боковыми желудочками. Впереди столбиков свода находится передняя спайка (*commissura anterior*), имеющая вид белой поперечной перекладины, состоящей из нервных волокон. Между передней частью свода и коленом натянута тонкая вертикальная пластинка мозговой ткани — прозрачная перегородка (*septum pellucidum*), в толще которой находится небольшая щелевидная полость (*cavum septi pellucidi*).

### Плащ

В каждом полушарии можно различить три поверхности: верхнелатеральную, медиальную и нижнюю; три края: верхний, нижний и медиальный; три конца, или полюса: передний полюс (*polus frontalis*), задний (*polus occipitalis*) и височный полюс (*polus temporalis*), соответствующий выступу нижней поверхности.

Поверхность полушария образована равномерным слоем серого вещества 1,3—4,5 мм толщиной, содержащего нервные клетки. Этот слой, называемый также *корой большого мозга* (*cortex cerebri*), представляется как бы сложенным в складки, благодаря чему поверхность плаща имеет в высшей степени сложный рисунок, состоящий из чередующихся между собой в различных направлениях борозд и валиков между ними, называемых *извилинами* (*gyri*). Общая



площадь коры мозга взрослого человека около 220 000 мм<sup>2</sup>, причем 2/3 залегает в глубине между извилинами и только 1/3 лежит на поверхности. Величина и форма борозд подвержены значительным индивидуальным колебаниям, вследствие чего не только мозг различных людей, но даже полушария одной и той же особи по рисунку борозд не вполне похожи.

Глубокие постоянные борозды используются для разделения каждого полушария на большие участки, называемые долями (*lobi*); последние в свою очередь разделяются на дольки и извилины. Долей каждого полушария пять: лобная (*lobus frontalis*), теменная (*lobus parietalis*), височная (*lobus temporalis*), затылочная (*lobus occipitalis*) и долька, скрытая на дне боковой (сильвиевой) борозды, так называемый *островок* (*insula*) (рис. 48).

### Лобная доля

Лобная доля (*lobus frontalis*) располагается в передней части полушария головного мозга и отделена сзади от теменной доли глубокой непрерывающейся центральной бороздой (*sulcus centralis*). Эта борозда начинается от продольной щели большого мозга, спускаясь вниз по дорсолатеральной поверхности, и достигает латеральной щели (*fissura cerebri lateralis*). На медиальной поверхности полушария лобную долю ограничивает поясная борозда (*sulcus cinqui*). На нижней поверхности полушария границами лобной доли являются латеральная щель, пограничная пластинка и obligatory треугольник. В лобной доле различают борозды и ограниченные ими извилины. Почти параллельно центральной борозде располагается прерывающаяся предцентральная борозда (*sulcus precentralis*). Предцентральная борозда и центральная ограничивают предцентральную извилину (*gyrus precentralis*) (рис. 49).

Предцентральная область лобной доли является корковым отделом двигательного анализатора. Предцентральная область коры мозга человека имеет поля 4 и 6, подразделенные на ряд подполей. В поле 4 имеются гигантские пирамидные клетки, отсутствующие в поле 6. В предцентральную область приходят волокна от вентрабазального комплекса, неспецифических и ассоциативных ядер таламуса. Наиболее изучены проекции предцентральной области, обеспечи-

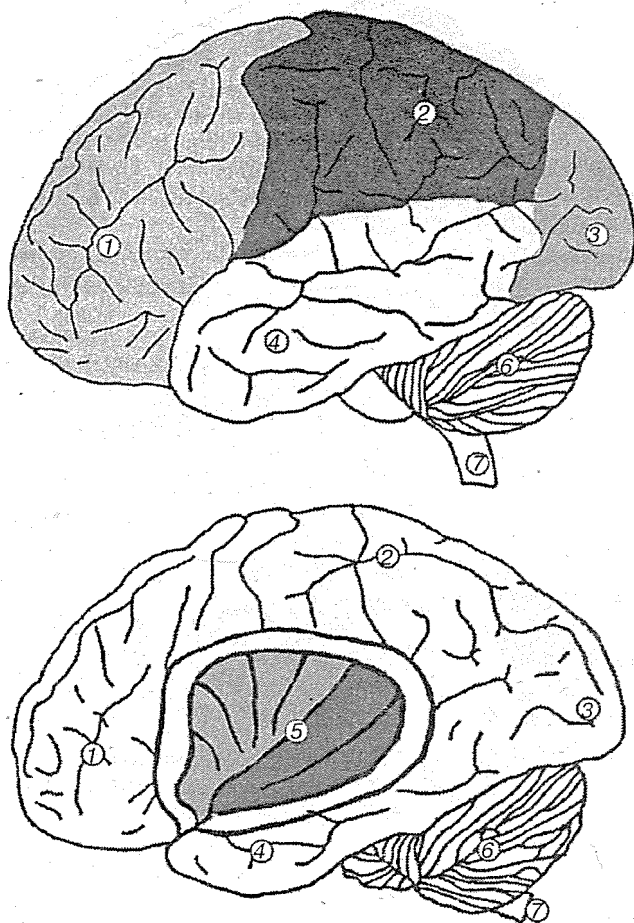


Рис. 48. Доли конечного мозга:

1 — лобная доля; 2 — теменная доля; 3 — затылочная доля; 4 — височная доля; 5 — островковая доля; 6 — мозжечок; 7 — продолговатый мозг

вающие двигательные функции посредством как пирамидного тракта, так и экстрапирамидной системы (через красное ядро) и далее контрлатерально к мотонейронам спинного мозга.

У высших позвоночных эта область коры дает начало пирамидному тракту. В поле 4 мозга кошки и приматов

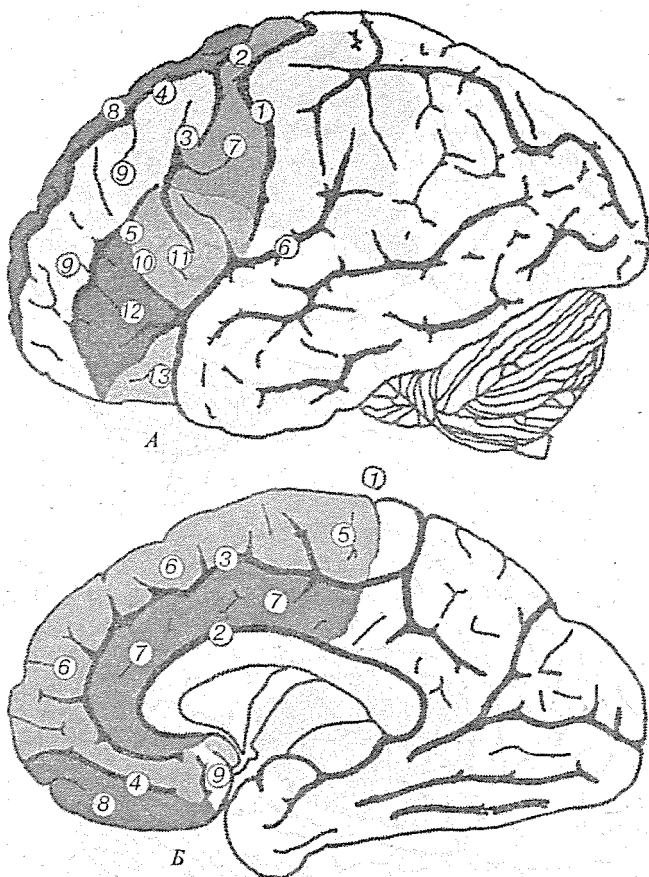


Рис. 49. Лобная доля:

*А* — латеральная поверхность полушария: 1 — центральная (роландова) борозда; 2 — верхняя предцентральная борозда; 3 — нижняя предцентральная борозда; 4 — верхняя лобная борозда; 5 — нижняя лобная борозда; 6 — латеральная (ильвиева) борозда; 7 — предцентральная извилина; 8 — верхняя лобная извилина; 9 — средняя лобная извилина; 10 — нижняя лобная извилина; 11 — покрывшковая часть нижней лобной извилины; 12 — треугольная часть нижней лобной извилины; 13 — глазничная часть нижней лобной извилины;

*Б* — медиальная поверхность полушария: 1 — центральная (роландова) борозда; 2 — борозда мозолистого тела; 3 — поясная борозда; 4 — прямая борозда; 5 — парацентральная долька (лобная часть); 6 — верхняя лобная извилина; 7 — поясная извилина; 8 — прямая извилина; 9 — околообонятельное поле

выявлено двойное представительство дистального отдела передней конечности, выражена соматотопическая организация этого поля с взаимоупорядоченным расположением нейронов, иннервирующих различные отдельные мышцы. Другая особенность, свойственная только этому полю, состоит в том, что оно не посылает и не получает каллозальных проекционных волокон из контрлатерального поля.

Прецентральная область (поле 4) образует проекции в таламус. У обезьяны 40 % всех волокон пирамидного тракта дает поле 4, 29 % — поле 6, остальные волокна образуют поля 3, 1, 2, 7, 22, 21, 20. У человека 60 % волокон начинаются в поле 4, остальные — в прилегающих областях коры. Начало пирамидному тракту дают не только гигантские пирамидные клетки Беца, но и более мелкие клетки. Количество клеток Беца в поле 4 около 30 тыс., количество волокон пирамидного тракта у человека — около 1 млн. Нейроны моторной коры активируются от внешних признаков начала движений. Моторная кора как бы предвосхищает и регулирует параметры усилий мускулатуры.

Помимо пирамидной и экстрапирамидной систем некоторые авторы выделяют парапирамидную систему. Предполагают, что она начинается в полях 6, 8, 4 (зона Хинеса, лежащая в виде полоски между полями 4 и 6) и в дополнительной моторной зоне (на внутренней поверхности полушарий в поле 24), частично переключается в бледный шар и ретикулярную формацию, обеспечивает пластический тонус мышц и позные реакции. Повреждения парапирамидной системы приводят к кататоническим состояниям.

Перпендикулярно прецентральной борозде и параллельно продольной щели большого мозга располагаются верхняя лобная борозда (*sulcus frontalis superior*), а ниже — нижняя лобная борозда (*sulcus frontalis inferior*). Выше верхней лобной борозды локализуется верхняя лобная извилина (*gyrus frontalis superior*). В ней имеются три части: 1) покрышечная (*pars opercularis*) — между передней восходящей ветвью латеральной борозды и нижней частью прецентральной борозды; 2) треугольная (*pars triangularis*) — между горизонтальной и восходящей ветвями латеральной борозды; 3) глазничная (*pars orbitalis*) — ниже горизонтальной ветви латеральной борозды. На нижней поверхности лобной доли имеется несколько небольших извилин. По краям медиальной щели расположены прямые извилины (*gyri*

*recti*). К ним примыкают обонятельные борозды (*sulci olfactorius*), мелкие глазничные борозды (*sulci orbitalis*) и извилины (*gyri orbitalis*).

У человека лобная доля принимает участие в формировании сложных и подвижных программ поведения, сличении результатов действия с исходными намерениями. При стимуляции лобной доли, как и правой височной, у больных воспроизводятся картины прошлого опыта, что дает основание считать, что они участвуют в некоторых видах памяти (главным образом на недавние события). В сравнительном ряду приматов возрастает относительная площадь лобной области коры мозга, достигая у человека 25 % от всей коры. У приматов лобная область коры отличается наличием мелких зернистых (гранулярных) клеток, лежащих в слоях II и IV, благодаря которым к ней применим термин «гранулярная кора», а также большой шириной слоя III. Показателем специализации лобной области коры человека является то, что у правшей в левом полушарии выявлена большая структурная упорядоченность расположения клеток.

Цитоархитектонически в лобной области мозга человека выделяют 10 полей (8, 9, 10, 11, 12, 44, 45, 46, 47, 32). Часть поля 8 участвует в обеспечении координации движений, связанных с прямохождением, сохранением равновесия тела. Поле 44 (центр Брока) связано с организацией двигательных механизмов речи. Префронтальная медиальная зона (поля 32/13, 32/10, 32/9, 32/8) является переходной между лобными и лимбическими структурами: предполагают ее участие в регуляции висцеральных функций. Из нее выявлены проекции к висцеральным и вкусовым центрам продолговатого мозга.

### Теменная доля

Теменная доля (*lobus parietalis*) спереди ограничена центральной бороздой, сзади — теменно-затылочной бороздой (*sulcus parietooccipitalis*) и линией, которая проводится от конца межтеменной борозды к концу верхней височной борозды (*sulcus temporalis superior*). На медиальной поверхности ее передняя граница проходит от центральной борозды до теменно-затылочной щели, где располагается предклинье (*precuneus*). Позади центральной борозды на дорзолатеральной поверхности находится постцентральная извилина

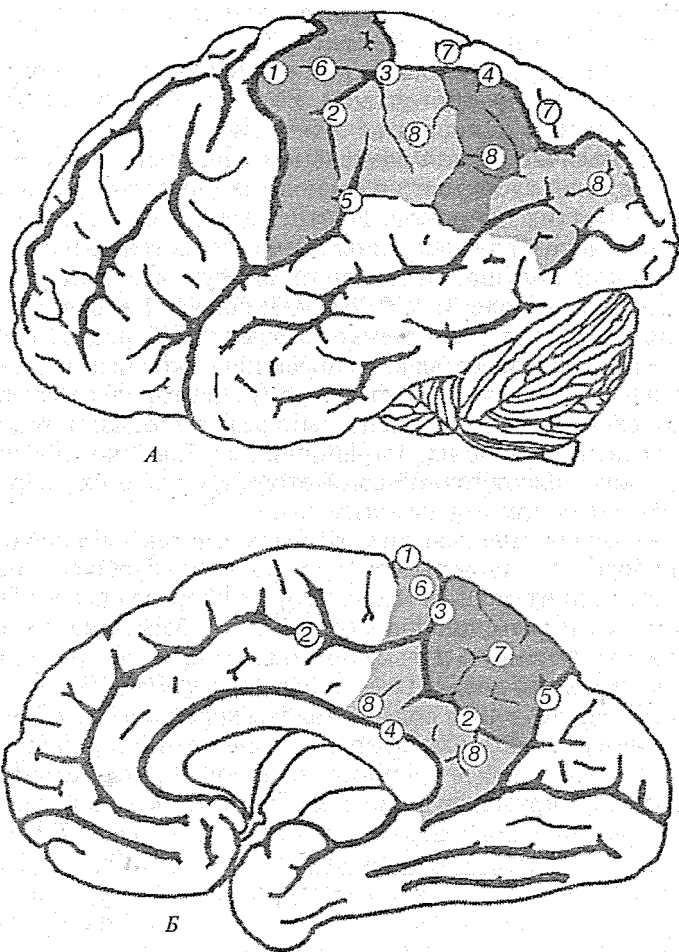
(*gyrus postcentralis*), ограниченная сзади постцентральной бороздой (*sulcus postcentralis*) (рис. 50).

Постцентральная область считается проекционной, соматической и чувствительной. Ее цитоархитектонической особенностью является относительно меньшая толщина коры, наличие резкой радиальной исчерченности и четко выраженной слоистости в расположении клеток, преобладание мелких нейронов. Постцентральная область коры мозга у человека и обезьяны занимает на медиальной поверхности полушарий постцентральную извилину. В ней различаются поля 3, 1, 2, 43, 4/3; зона SII соответствует полям 48, 1 и верхней стенке латеральной борозды. В зону SII у макаки осуществляется проекция от кожных волосков, меньше — от глубоких структур (рецепторов типа телец Фатера — Пачини), относительно редки проекции от болевых рецепторов. Зоны, пограничные с SII, в боковой борозде не проявляют точной соматотопии, однако их нейроны отвечают на тактильные стимулы.

Позади постцентральной борозды параллельно продольной борозде головного мозга расположена S-образно изогнутая внутритеменная (межтеменная) борозда (*sulcus intraparietalis*) и разъединяющая теменную область на 2 части: верхнюю теменную дольку (*lobulus parietalis superior*) и нижнюю теменную дольку (*lobulus parietalis inferior*). У приматов и человека теменная область головы хорошо развита. Верхняя теменная область (поля 5 и 7) имеет отношение к восприятию кожной и проприоцептивной чувствительности. Здесь формируется чувство локализации, веса, шероховатости, направления движения, пространственное чувство.

Часть нижней теменной доли (*lobulus parietalis inferior*), огибающая латеральную борозду, называется верхней краевой извилиной (*gyrus supramarginalis*), другая часть, которая огибает верхнюю височную борозду, носит название угловой извилины (*gyrus angularis*).

Хотя теменная область не имеет четкой соматотопии, поле 5 в большей степени связано с нижней, а поле 7 — с верхней конечностью. У макаки поле 7 оценивает чувствительную информацию о поведенческом значении этих стимулов. Половина нейронов этого поля не отвечает на соматическую стимуляцию, для их активации необходимы болевые, зрительные, звуковые раздражения. Это поле отвечает за повышение или снижение чувствительности к



**Рис. 50.** Теменная доля:

*А* — латеральная поверхность полушария: 1 — центральная (роландова) борозда; 2 — постцентральная борозда; 3 — звезда (завиток); 4 — межтеменная борозда; 5 — латеральная (сильвиева) борозда; 6 — постцентральная извилина; 7 — верхняя теменная доля; 8 — нижняя теменная доля;

*Б* — медиальная поверхность полушария: 1 — центральная (роландова) борозда; 2 — поясная борозда; 3 — краевая часть поясной извилины; 4 — борозда мозолистого тела; 5 — теменно-затылочная борозда; 6 — парацентральная доля (теменная часть); 7 — предклинье; 8 — поясная извилина

болевым стимулам. Об интегрирующей роли этого поля свидетельствуют и эфферентные связи с нижней теменной областью, лимбической системой, премоторной зоной.

Поля 40, 39 нижнетеменной области, как и поле 37 височно-теменно-затылочной области коры, участвуют в интеграции соматосенсорных, зрительных, слуховых, вестибулярных раздражений и в формировании пространственных представлений о внешнем мире и собственном теле. Нижнетеменная область имеет отношение к целенаправленным предметным действиям, осуществляемым на основе зрительного контроля и ориентации в пространстве, реализации сложных программ моторных актов, процессах гнозиса.

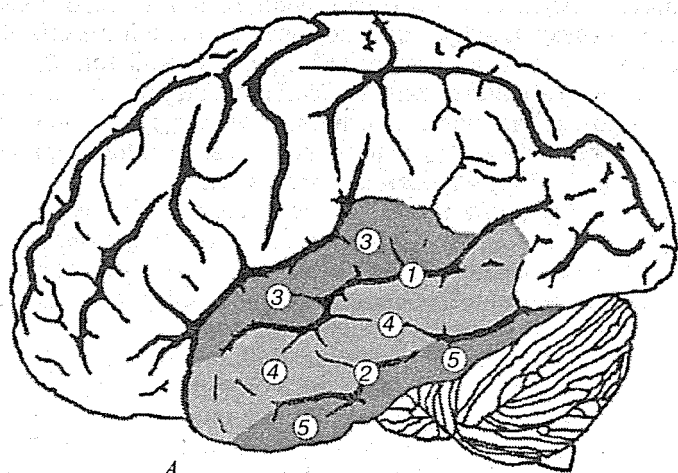
В состав задней речевой зоны включают супрамаргинальную и ангулярную извилины и височно-теменно-затылочную подобласть. В теменной области коры мозга человека прослежен ряд волокон из таламуса. Из поля 5 теменной области прослежены волокна в хвостатое ядро, скорлупу, ограду, бледный шар, черную субстанцию, субталамус, структуры ретикулярной формации. Для приматов и человека также характерны очень массивные U-образные связи зон коры с прилежащими отделами, а также ассоциативные перекрывающиеся проекции от зон коры мозга, ответственные за различные виды чувствительности.

### *Височная доля*

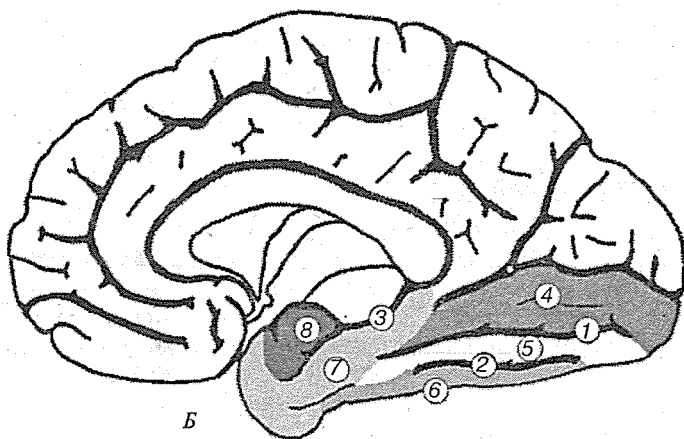
Височная доля (*lobus temporalis*) отделена от лобной и теменной долей за счет латеральной борозды. На латеральной поверхности по длиннику доли располагаются верхняя и нижняя височные борозды (*sulcus temporales superior et inferior*). На нижней поверхности височную долю ограничивает окольная извилина (*gyrus collateralis*), принимающая участие в образовании нижней височной извилины (*gyrus temporalis inferior*) (рис. 51).

Задний участок базальной поверхности полушария образован нижней поверхностью височной и затылочной долей, которые здесь не имеют определенных границ. На этом участке видны две борозды: затылочно-теменная (*sulcus occipitotemporalis*), проходящая в направлении от затылочного полюса к височному и ограничивающая затылочно-теменную извилину (*gyrus occipitotemporalis*), и идущая параллельно ей окольная борозда (*sulcus collateralis*). Между ними располагается медиальная затылочно-теменная борозда (*sulcus*





А



Б

Рис. 51. Височная доля:

А — латеральная поверхность полушария: 1 — верхняя височная борозда; 2 — нижняя височная борозда; 3 — верхняя височная извилина; 4 — средняя височная извилина; 5 — нижняя височная извилина;

Б — медиальная поверхность полушария: 1 — коллатеральная борозда; 2 — затылочно-височная борозда; 3 — гиппокампальная борозда; 4 — язычная извилина; 5 — затылочно-височная медиальная извилина; 6 — затылочно-височная латеральная извилина; 7 — парагиппокампальная извилина; 8 — крючок

*occipitotemporalis medialis*). Медиально от окольной борозды (*sulcus collateralis*) расположены две извилины: между задним отделом этой борозды и шпорной бороздой (*sulcus calcarinus*) лежит язычная извилина (*gyrus lingualis*); между передним отделом этой борозды и носовой бороздой (*sulcus rhinalis*) с одной стороны и глубокой гиппокампальной бороздой (*sulcus hippocampi*), огибающей ствол мозга с другой стороны лежит парагиппокампальная извилина (*gyrus parahippocampalis*). Эта извилина, примыкающая к стволу мозга, находится уже на медиальной поверхности полушария.

Височная область коры отличается сложностью цитоархитектонического строения и разнообразными функциями. Здесь находятся корковые отделы слухового и вестибулярного анализатора, ассоциативные зоны. В височной области коры мозга человека выделяются подобласти: верхняя височная (поля 41, 42, 41/42, 22, 22/38, 52); средняя височная (поля 21, 21/38); нижняя височная (поля 20 с, 20в, 20i, 20/38); височно-теменно-затылочная (поля 37, 37а, 35ав, 37в, 37ас, 37с). Поля 41, 41/42 и частично 22 являются первичной проекционной слуховой областью, получающей массивные слуховые проекции из нижележащих структур. Цитоархитектонически в них хорошо развит слой IV, куда и приходят афферентные волокна.

Височная область имеет обширные связи с различными отделами мозга. Пирамидные нейроны слуховой области коры обладают свойствами простых, сложных и сверхсложных детекторов воспринимаемых слуховых характеристик (частотных, пространственных и амплитудных). При раздражении этой зоны коры возникают элементарные слуховые ощущения: звон, щелчки, шум. Вторичная слуховая зона (поля 22 и 21) отличается большим развитием ассоциативного слоя III, его большей шириной, подразделяется на три подслоя. Вторичная слуховая зона принимает участие в механизмах восприятия речи. Она имеет обширные связи с лобной областью коры. Поля 37 и 21 очень развиты у человека и относятся к третичной ассоциативной зоне коры, в которой происходит перекрытие проекции слухового, зрительного и кожного анализаторов.

### *Затылочная доля*

Затылочная доля (*lobus occipitalis*) начинается спереди от условной границы — линии, проведенной от предзатылоч-

ной вырезки (*incisura preoccipitalis*), расположенной около заднего конца нижнебокового края полушария головного мозга до теменно-затылочной борозды, а также от поперечной затылочной борозды (*sulcus occipitalis transversus*) и кончается полюсом (*polus occipitalis*) на конце затылочной доли. На латеральной поверхности ее разделяют верхняя и боковая затылочные борозды (*sulci occipitales superior et inferior*), ограничивающие извилины соответствующего обозначения (рис. 52).

На медиальной поверхности затылочная доля имеет форму треугольника и ограничена спереди теменно-затылочной щелью (*fissura parietooccipitalis*), а снизу окольной бороздой (*sulcus collateralis*). Посредине этой треугольной поверхности проходит глубокая борозда — птичья шпора (*fissura calcarina*). Ниже птичьей шпоры располагается язычная извилина (*gyrus lingualis*). Между теменно-затылочной щелью и птичьей шпорой находится клин (*cuneus*).

Затылочная область связана со зрительной функцией. Здесь выделяют как первичное зрительное поле (17), непосредственно получающее массивные зрительные проекции, так и вторичные зрительные поля (18 и 19). Цитоархитектонически поле 17 характеризуется значительным развитием слоя IV, в котором выделяют подслои IVa, IVb, IVc, обилием звездчатых нейронов как с шипиками, так и без них. Здесь находятся также средние и мелкие по размерам пирамидные нейроны, в слоях III и IV — перевернутые пирамиды. Во вторичных зрительных полях (18, 19) увеличена толщина слоя III и имеется большое количество вставочных нейронов. Четыре типа нейронов, составляющих 10 % от общего количества, способных накапливать меченую ГАМК, выделены в слое IVab поля 17 мозга кошки.

Раздражение поля 17 при операциях без наркоза вызывает ощущение света, темноты, разноцветных пятен. Поле 18 считают оценочным; здесь сигналы, получаемые из поля 17, возможно, преобразуются в образы. Поле 19, как и другие третичные поля 7, 5, 37, выполняет функцию осознанной оценки информации. В поле 7 (зрительном ассоциативном) нейроны реагируют на появление нового объекта. Предполагают, что это «командные» клетки для направления зрительного внимания к мотивационно значимым целям. В поле 17 зрительная информация проводится волокнами от дорсолатерального коленчатого тела, которые в

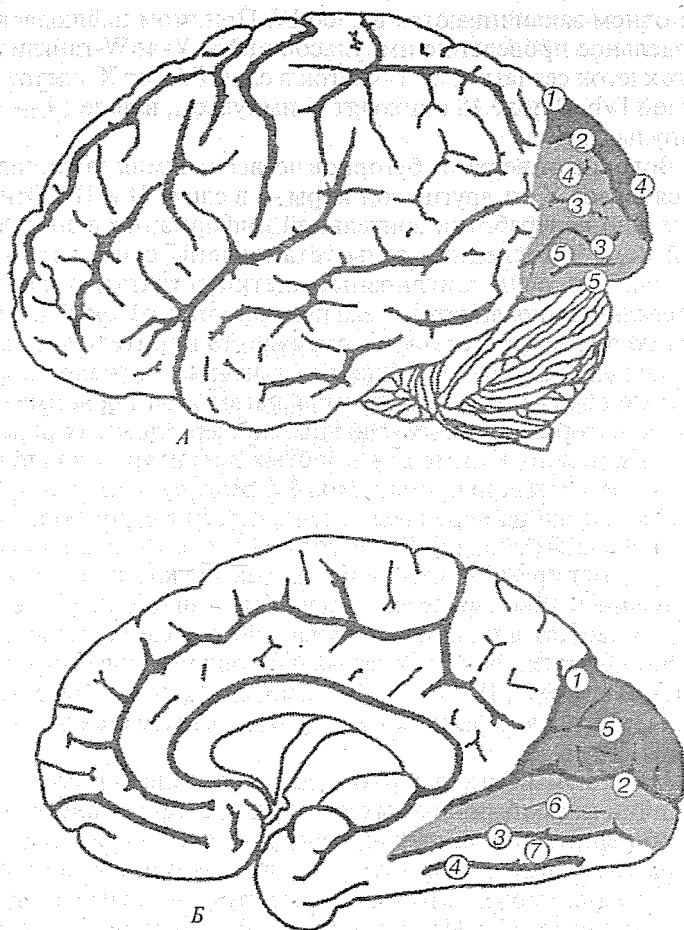


Рис. 52. Затылочная доля:

*А* — латеральная поверхность полушария: 1 — теменно-затылочная борозда; 2 — верхние затылочные борозды; 3 — боковые затылочные борозды; 4 — верхние затылочные извилины, 5 — боковые затылочные извилины;

*Б* — медиальная поверхность полушария: 1 — теменно-затылочная борозда; 2 — шпорная борозда; 3 — коллатеральная борозда; 4 — затылочно-височная борозда; 5 — клин; 6 — язычная извилина; 7 — затылочно-височная медиальная извилина

основном заканчиваются в слое IV. При этом наблюдается раздельное проведение импульсов от X-, Y- и W-ганглиозных клеток сетчатки: от Y-клеток в слой IVa, от X-клеток — в слой IVb. В поле 18 приходят Y-импульсы, в поле 19 — W-импульсы.

Волокна от верхних бугорков четверохолмия заканчиваются в слое V, от других зон коры — в слоях II и III. Относительно переработки зрительной информации в зрительной коре в последние годы установлены существенные факты. Так, если ганглиозные клетки сетчатки и клетки латерального коленчатого тела получают и передают информацию о точечном световом стимуле, то в зрительной коре происходит как бы «обобщение» точечных сигналов в линейные образы. Среди нейронов зрительной коры имеются «детекторы» простых, сложных и сверхсложных рецепторных полей. Примером простых детекторов является часть звездчатых нейронов слоя IV, реагирующих как ON- и OFF-клетки на перепады освещенности в строго определенной части сетчатки. Более сложными детекторами является часть пирамидных нейронов, реагирующих на ориентированные под определенным углом линии. Так, в слое IV, куда приходят волокна из латерального коленчатого тела, нейроны реагируют на «оптимально ориентированные линии». В слоях II, III, V и VI, видимо, есть пирамидные нейроны, реагирующие на сверхсложные сигналы и сигналы от обоих глаз.

Механизмы бинокулярного зрения находят отражение в наличии глазодоминантных колонок, т. е. пространственно разобщенных групп клеток, реагирующих на стимулы как от одного, так и от другого глаза, в то время как нейроны латерального коленчатого тела реагируют на стимулы только от одного глаза. Из затылочной области коры мозга волокна идут в стриатум, к вентролатеральному коленчатому телу, к задней части латеральных таламических ядер, каудальной части вентрального таламического ядра, претектальной зоне, верхним бугоркам четверохолмия. Возможно, этим путем осуществляется зрительный контроль над двигательной активностью.

### Островок

Островок (*insula*) — наименьшая доля мозга, прикрытая височной, теменной и лобной долями. Островок имеет пре-

угольную форму, вершиной обращенную вперед. Он окружен круговой бороздой (*sulcus circularis*), отграничивающей его от лобной, теменной и височной долей. В коре островка расположены 2—3 короткие извилины и одна длинная, ориентированные от основания к вершине островка (рис. 53).

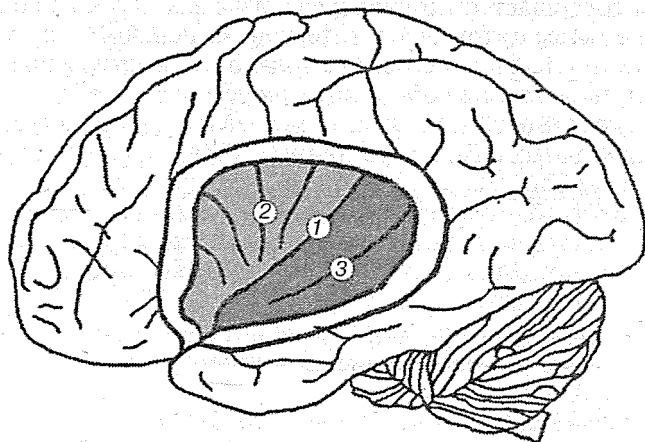


Рис. 53. Островок:

1 — центральная борозда островка; 2 — передняя долька островка; 3 — задняя долька островка

### Цитоархитектоника коры

Полушария головного мозга покрыты корой (*cortex cerebri*), состоящей из 14 млрд нейронов. Нервные клетки располагаются слоями от 1 до 6, толщиной 1—5 мм, образуя гомо- и гетеротипическую кору.

В коре головного мозга осуществляются анализ и синтез многообразных раздражений, поступающих от органов чувств. Она обладает различными видами кратковременной и долговременной памяти, в ней заложены механизмы формирования и регуляции движений. Кора является важнейшим субстратом психических функций, и в первую очередь сознания. В ней расположены специфические механизмы образования условных рефлексов. Кора как целостный аппарат регуляции функций организма складывалась на протяжении длительного филогенетического развития из прими-

тивной и простой в сложнейшую. Нейронная конструкция (цитеоархитектоника) коры имеет специфические черты; в функциональном аспекте она пластична и гибка, что определяет беспредельные возможности индивидуальной приспособленности человека на протяжении всей его жизни. Формирование сложной цитеоархитектонической системы коры совершается по универсальным законам эволюции. Тем не менее цитомиелоархитектоника нервной системы и ее функциональный смысл не только не раскрыты практически, но еще и не обоснованы теоретически.

Цитеоархитектоника коры основывается на выделении в ней клеточных слоев. В различных областях коры полушарий головного мозга количество клеточных слоев различно и зависит от ее филогенетического происхождения. Древняя старая кора и ее промежуточные формы (обонятельный мозг, прозрачная перегородка) включают меньше 6 слоев, а новая кора, которая составляет 95,6 % всей поверхности коры, чаще шестислойная (рис. 54).

Гистологическую структуру клеточных слоев коры составляют:

1. Молекулярный, или зональный, слой (*stratum zonale*), состоящий из звездообразных мелких клеток. Их нейриты ориентированы параллельно поверхности коры, образуя прослойку волокон. Звездообразные клетки осуществляют местную интеграцию деятельности эфферентных нейронов.
2. Наружный зернистый слой (*stratum granulosum externum*), образованный из мелких нейронов различной формы, которые имеют синаптические связи с нейронами молекулярного слоя на всем поперечнике коры.
3. Слой пирамидных клеток (*stratum pyramidale*), содержащий малые, средние, крупные пирамидные и, в меньшей степени звездчатые клетки. Особенно много крупных пирамидных клеток в коре передней центральной извилины. Часть отростков этих клеток достигает первого слоя, участвуя в формировании тангенциального подслоя, другие погружаются в белое вещество полушарий мозга, поэтому III слой обозначается как третичный ассоциативный.
4. Внутренний зернистый слой (*stratum granulosum internum*), состоящий из мелких разнообразных по форме клеток с преобладанием звездчатых, имеющих дугообразные

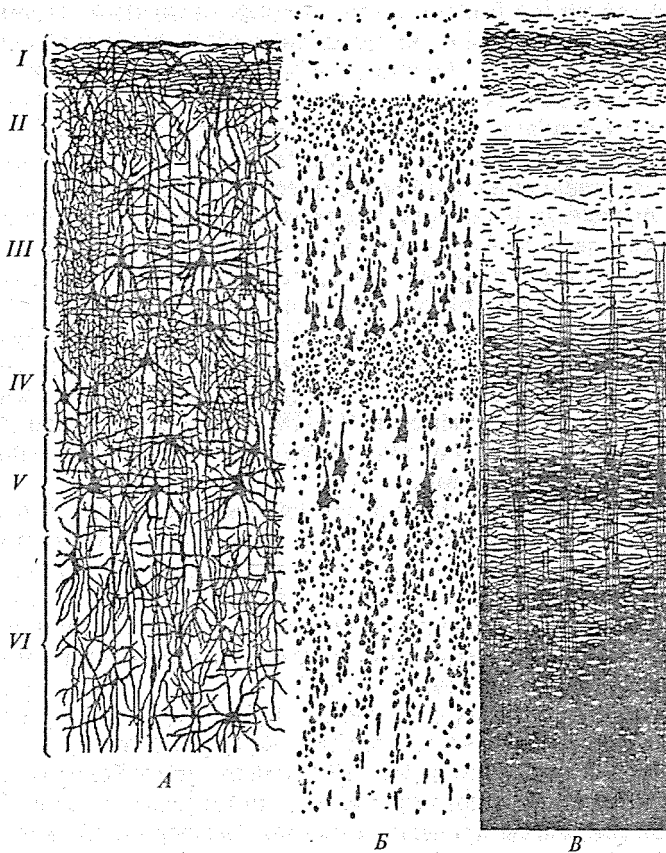


Рис. 54. Цитоархитектоника новой коры больших полушарий:

1 — окрашены отдельные клетки; 2 — окрашены только тела клеток; 3 — окрашены волокна;

I — молекулярный, или зональный, слой; II — наружный зернистый слой; III — слой пирамидных клеток; IV — внутренний зернистый слой; V — слой узловых клеток; VI — полиморфный слой

возвратные аксоны. Аксоны клеток проникают в выше- и нижележащие слои. Звездчатые клетки представляют систему переключений с афферентных на эфферентные нейроны III и V слоев. В IV слое также образуется тангенциальная прослойка из нервных волокон, поэтому иногда этот слой обозначается как



- вторичный проекционно-ассоциативный. Внутренний зернистый слой является местом окончания основной массы проекционных афферентных волокон.
5. Слой узловых клеток (*stratum gangliosum*), в котором преобладают крупные пирамидные клетки (клетки Беца); средние и малые пирамидные клетки имеются в незначительном количестве. Такие слои четко выражены в передней центральной извилине и незначительно — в других участках коры. Из этого слоя в основном формируются двигательные произвольные пути (проекционные эфферентные волокна).
  6. Полиморфный слой (*stratum multiforme*), образованный малыми пирамидными, веретенообразными клетками с короткими извитыми верхушечными дендритами, заканчивающимися в V и IV слоях коры. Аксоны многих клеток объединяются в возвратные волокна, проникая в V слой.

Важно подчеркнуть, что нейроны каждого коркового поля имеют свои особенности строения. В некоторых полях находятся специализированные клетки, отражающие в некоторой степени специфику, например, в передней центральной извилине (двигательная зона) — гигантские пирамидные клетки, в зрительной и слуховой зонах — пирамиды с возвратным аксоном.

Из перечисленных шести слоев нижние (5-й и 6-й) являются преимущественно началом эфферентных путей, в частности, 5 слой состоит из пирамидных клеток Беца, аксоны которых составляют пирамидную систему. Средние (3-й и 4-й) слои связаны преимущественно с афферентными путями, а верхние слои (1-й и 2-й) относятся к ассоциативным путям коры.

Цитоархитонические слои состоят из нервных и глиальных клеток (олигодендро-, астро-, микроглии) и многочисленных нервных волокон. Последние образуют плотные сплетения, называемые нейропилем.

Нейропил (*neuron* — нерв + *pilos* — войлок) — нервная сеть в сером веществе мозга, образованная преимущественно аксонами и дендритами нейронов, а также синапсами, клетками нейроглии, сосудами. Нейропил обеспечивает тесное взаимодействие аксонов и дендритов. Например, одно волокно, приходящее в зрительную кору, может акти-

вировать зону размером  $0,1 \text{ мм}^3$ , а его импульсы могут распределяться среди нескольких тысяч нейронов.

Нервные клетки по своей форме весьма разнообразны. Выделяют до 56 разновидностей клеток коры. Более обобщенно выделяют наиболее многочисленные пирамидные нейроны (гигантские Беца, крупные моторные, средние, мелкие), звездчатые и веретенообразные. Доля пирамидных клеток среди всех нейронов колеблется от 51 до 86 %, звездчатых — от 8 до 47, веретенообразных нейронов — от 2 до 6 %.

На основе цитоархитектонических различий К. Бродман в 1903—1909 гг. выделил 52 поля коры большого мозга.

Функционально в коре выделяют преимущественно возбуждающие нейроны: пирамидные, звездчатые, клетки Мартинотти (перевернутые пирамиды), глиоподобные и преимущественно тормозные: большие и малые корзинчатые, вертикально ориентированные, веретенообразные.

Соединения между нейронами обеспечивают многочисленные синапсы и электротонические контакты. Значение шипикового синаптического аппарата в переработке информации достаточно велико. Так, при развитии животных в условиях обогащенной раздражителями среды по сравнению с сенсорной депривацией происходит увеличение количества шипиков. Умственная отсталость, снижение способности к обучению при хромосомных aberrациях у человека сопровождаются уменьшением количества шипиков.

Электротонические контакты осуществляют связь нейронов коры в 20 % случаев. Кроме того, в коре описаны несинаптические контакты между нейронами, функциональное значение которых остается еще неясным.

В слоях I, II преимущественно имеются дендрошипиковые контакты, в слоях III, IV — дендро-дендритические и соматодендритические, в слое V — сомато-соматические и дендро-дендритические. Современные специалисты ведут активные поиски организационного принципа, который обеспечил бы подходы к явлению сознания, доступные для экспериментальной проверки.

Такой организационный принцип выдвинут американским физиологом В. Маунткласлом. Этот принцип базируется на трех отправных точках:

1. Кора головного мозга состоит из сложных многоклеточных ансамблей, основная единица которых образована при-

мерно сотней вертикально связанных нейронов всех слоев коры. Можно сказать, что в эти мини-колонки входят:

- а) нейроны, которые получают входные сигналы в основном от подкорковых структур, например, от специфических сенсорных и двигательных ядер таламуса;
- б) нейроны, получающие входные сигналы от других областей коры (кортико-кортикальные связи);
- в) все нейроны локальных сетей, образующие вертикальные клеточные колонки;
- г) клетки, передающие выходные сигналы от колонки назад к таламусу, другим областям коры, к клеткам лимбической системы.

2. Несколько таких сходных в своей основе простых вертикальных ансамблей могут объединяться с помощью межколоночных связей в более крупную единицу, перерабатывающую информацию, — модуль, или модулярную колонку. Хотя плотность клеток в слоях разных частей коры несколько различна, общая структура и функции таких модулярных колонок однотипны. Эти колонки различаются лишь по источнику получаемых ими входных сигналов и по мишеням, которым адресуются их выходные сигналы.

3. В. Маунткасл считает, что модули не только получают и перерабатывают информацию, они совместно функционируют в составе обширных петель, по которым информация, выходя из колонок, передается другим кортикальным и субкортикальным мишеням, а затем возвращается обратно в кору. Эти петли обеспечивают упорядоченное повторное поступление информации в кортикальные ансамбли. По подсчетам Маунткасла, у человека в такой организационной структуре участвуют миллиарды нейронов, образующих колонки в коре большого мозга.

Дальнейшие исследования подтвердили расчеты Маунткасла. Так, было установлено, что в коре головного мозга человека имеется около 3 млн модулей. В таком условном модуле диаметром 300 мкм насчитывается около 4 тыс. нейронов, из них 2 тыс. — пирамидных. Входы в модуль — разнообразные волокна (ассоциативные, кортико-кортикальные, таламокортикальные, специфические, неспецифические и др.); выходы — нейриты пирамидных клеток, образующие ассоциативные проекции в 80 других модулей коры и в нижележащие отделы.

Каждый модуль можно рассматривать как фокус конвергенции тысяч кортико-кортикальных волокон из 80 других модулей и проявляющих такую же дивергенцию тысяч своих нейритов на 80 других модулей. Возбуждающая цепь модуля коры начинается с таламокортикального входа, который моносинаптически заканчивается в слое IV на звездчатой шипиковой клетке, а также на мелком глиоподобном нейроне и на дендритах пирамидных клеток. Глиоподобные нейроны возбуждают клетки Мартинотти слоя VI, которые направляют нейриты в слой I, где заканчиваются возбуждающими синапсами на апикальных дендритах пирамид этого и нескольких других модулей, лежащих по ходу их аксонов.

Другой проекционной возбуждающей системой являются кортико-кортикальные волокна, моносинаптически возбуждающие клетки Мартинотти, большие и малые шипиковые звездчатые клетки, глиоподобные клетки и базальные дендриты пирамидных клеток. Кортико-кортикальные волокна поднимаются до слоя I, где ветвятся и распространяются вдоль поверхности мозга на расстояние 5 мм, проходя через многие модули. Звездчатые клетки образуют «катушечные синапсы» на вершине пирамид.

Таким образом, основная дивергенция и конвергенция между модулями происходит в слое I по горизонтальным кортико-кортикальным волокнам, нейритам клеток Мартинотти и разветвлениям осевого цилиндра пирамидных клеток. На каждой пирамидной клетке в слоях I — II насчитывают 1—3 тыс. возбуждающих синапсов. Система ингибирующих нейронов представлена «аксональными пучковыми клетками», контактирующими с шипиками пирамид (на одной пирамидной клетке насчитывают до 2 тыс. шипиков) и системами горизонтальных волокон. Часть шипиков ингибируется электротонически.

### Обонятельный мозг

Обонятельный мозг (*rhinencephalon*) — филогенетически самая древняя часть переднего мозга, возникшая в связи с рецептором обоняния, когда передний мозг не стал еще органом поведения животного. Поэтому все компоненты его являются различными частями обонятельного анализатора.

У рыб почти весь передний мозг является органом обоняния. С развитием новой коры, что наблюдается у млекопитающих и человека, развивается новая часть переднего мозга (*neencephalon*) — плащ (*pallium*). Но и плащ проходит свой длинный путь развития и содержит три части различной филогенетической давности. Более старыми частями являются:

1. **Archipallium**, входящий в состав височной доли. Вначале этот отдел располагался на латеральной поверхности полушария, но в дальнейшем, под влиянием увеличивающегося плаща, он свернулся в колбасовидное образование — гиппокамп, или аммонов рог, и сместился медиально в полость бокового желудочка концевого мозга в виде выпячивания его нижнего рога. Аммонов рог покрыт древней корой (*archicortex*).
2. **Paleopallium** — небольшой участок коры на вентральной поверхности лобной доли, лежащий вблизи обонятельных лукович и покрытый старой корой (*paleocortex*).
3. **Neopallium** — новый плащ, в коре которого (*neocortex*) появились высшие центры обоняния — корковые концы анализатора. Это крючок (*uncus*), являющийся частью сводчатой извилины.

Обонятельный мозг располагается на нижней и медиальной поверхностях полушарий мозга и условно разделяется на периферический и центральный отделы (рис. 55).

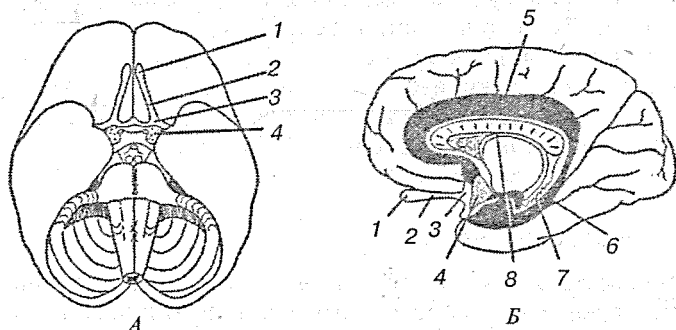


Рис. 55. Обонятельный мозг (схематично):

А — вид снизу; Б — сагиттальный разрез; 1 — обонятельная луковица; 2 — обонятельный путь; 3 — обонятельный треугольник; 4 — переднее продырявленное вещество; 5 — сводчатая извилина; 6 — гиппокамп; 7 — зубчатая извилина; 8 — свод

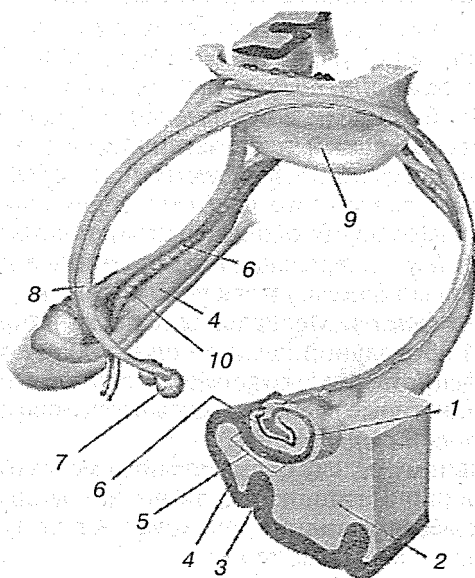
К периферическому отделу обонятельного мозга относятся обонятельная луковица (*bulbus olfactorius*) и обонятельный тракт (*tractus olfactorius*), находящиеся на нижней поверхности лобной доли в обонятельной борозде (*sulcum olfactorius*). Обонятельный тракт заканчивается обонятельным треугольником (*trigonum olfactorium*), который впереди переднего продырявленного вещества (*substantia perforata anterior*) расходится двумя обонятельными полосками (*stria olfactoriae laterales*). Латеральная полоска огибает дно боковой борозды (*sulcus lateralis*) и заканчивается в коре крючка височной доли (*uncus*). Медиальная полоска направляется к медиальной продольной щели в подмозолистую извилину (*gyrus subcallosus*) и околообонятельное поле (*area paraolfactoria*), которые располагаются под клювом мозолистого тела (*rostrum corporis callosi*).

К центральному отделу обонятельного мозга относятся: сводчатая извилина, гиппокамп, зубчатая извилина, крючок, внутрикраевая извилина, пучковая извилина и серое наслоение над мозолистым телом.

Сводчатая извилина (*gyrus fornicatus*) имеет кольцевидную форму, огибает мозолистое тело и располагается на медиальной поверхности полушарий. Сводчатая извилина состоит из трех частей: поясной извилины (*gyrus cinguli*) и парагиппокампальной извилины (*gyrus parahippocampalis*), соединенных между собой перешейком (*isthmus gyri cinguli*).

Поясная извилина лежит выше мозолистого тела на медиальной поверхности полушария мозга и является не только центром обоняния, но и регуляции функции внутренних органов (в первую очередь сердечно-сосудистой системы). Сверху она ограничена поясной бороздой (*sulcus cinguli*), снизу — бороздой мозолистого тела (*sulcus corporis callosi*). Спереди поясная борозда соединяется с околоконечной извилиной (*sulcus paraterminalis*), а сзади на уровне теменнозатылочной борозды переходит в перешеек свода (*isthmus fornicatus*), который ниже заднего края мозолистого тела соединяется с извилиной гиппокампа (*gyrus parahippocampalis*) (рис. 56).

Гиппокамп (*hippocampus*) представляет впячивание серого вещества за счет *sulcus hippocampi* со стороны медиальной стенки нижнего рога бокового желудочка. Гиппокамп хорошо виден в полости нижнего рога в виде булавовидного тела. Он ограничен с латеральной стороны и в задней части околь-



**Рис. 56.** Гиппокамп:

1 — гиппокамп; 2 — височная доля; 3 — коллатеральная борозда; 4 — пара-гиппокампальная извилина; 5 — субикулум; 6 — зубчатая извилина; 7 — сосцевидное тело; 8 — свод; 9 — мозолистое тело; 10 — гиппокампальная борозда

ной бороздой (*sulcus collateralis*), спереди — носовой бороздой (*sulcus rhinalis*). Гиппокамп у переднего продырявленного вещества загибается в виде крючка (*uncus*), являясь центром обоняния.

Гиппокамп, аммонов рог, — парное образование в головном мозге позвоночных, основная часть архикортекса. Впервые появляется у двоякодышащих рыб и безногих земноводных (примордиальный гиппокамп с выраженными соматическими и зрительными проекциями). Гиппокамп земноводных надстраивается над гипоталамусом и дорсальным таламусом. У пресмыкающихся устанавливаются связи гипоталамуса с гиппокампом, что вместе с амигдаллярным комплексом базальных ядер головного мозга образуют у млекопитающих лимбическую систему мозга.

В гиппокампе диффузно проецируются многие афферентные системы, эфферентные же влияния направлены

преимущественно к гипоталамусу. Полагают, что гиппокамп играет существенную роль в поддержании постоянства внутренней среды организма, участвует в высшей координации функций размножения и эмоционального поведения, а также в процессах обучения и сохранения памяти.

Свод (*fornix*) образован нервными волокнами, соединяющими гиппокамп с сосцевидными телами. Он состоит из 2 дугообразных тяжей, имеет столбы (*columnae fornicis*), тело (*corpus fornicis*), две ножки свода (*crura fornicis*) и спайку (*commissura fornicis*), соединяющую ножки свода. Столбы свода, начавшись от сосцевидных тел, идут вверх позади передней мозговой спайки, участвуя в образовании III желудочка мозга. Располагаясь впереди таламуса, столбы ограничивают спереди межжелудочковые отверстия. Достигнув мозолистого тела, ножки свода поворачивают назад, соединяясь в тело свода. Тело свода покрывает III желудочек, соединяется с нижней поверхностью мозолистого тела, затем вновь расходится на левую и правую ножки, которые огибают таламус. Ножки свода и таламус отделены друг от друга сосудистым сплетением. Ножки свода соединены спайкой. Каждая ножка, спустившись в нижний рог бокового желудочка, переходит в бахромки гиппокампа (*fimbria hippocampi*).

Прозрачная перегородка (*septum pellucidum*) — парная пластинка, натянутая спереди между телом и клювом мозолистого тела, азади между столбами и телом свода. Между правой и левой пластинками имеется изолированная полость (*cavum septi pellucidum*) шириной 1 мм.

Зубчатая извилина (*gyrus dentalis*) представляет скрученную часть коры медиального края гиппокампальной борозды (*sulcus hippocampi*). Серое вещество зубчатой извилины распространяется и на внутренний край гиппокампа, а также на дорсальную поверхность мозолистого тела, формируя так называемое серое облачение (*indusium griseum*), которое заканчивается в надмозолистой извилине.

Крючок (*uncus*) представляет передний конец борозды гиппокампа (*fissura hippocampi*), который разделяется тяжем на две части: переднюю и заднюю. Передняя часть относится к крючку, а задняя образует внутри краевую извилину (*gyrus intralimbicus*), которая проходит между зубчатой извилиной и белой бахромкой, заканчиваясь в связочной извилине (*gyrus fasciolaris*).



### Подкорковые ядра

Подкорковые ядра (*nucl. subcorticales*) располагаются в глубине белого вещества полушарий. К ним относятся хвостатое, чечевицеобразное, миндалевидное ядра и ограда. Эти ядра разобщены друг от друга прослойками белого вещества, образующими внутреннюю, наружную и крайнюю капсулы. На горизонтальном срезе головного мозга видно чередование белого и серого вещества подкорковых ядер. Топографически и функционально хвостатое и чечевицеобразное ядра объединяются в полосатое тело (*corpus striatum*).

Полосатое тело (*corpus striatum*) — структурное образование конечного мозга. У млекопитающих разделяется пучком нервных волокон, идущих от коры и называемых *внутренней капсулой*, на две части хвостатое ядро и скорлупу (рис. 57).

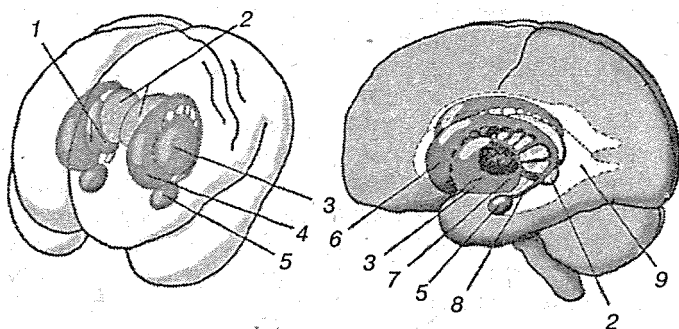


Рис. 57. Топографические взаимоотношения базальных ганглиев и желудочковой системы:

1 — бледный шар; 2 — таламус; 3 — скорлупа; 4 — хвостатое ядро; 5 — миндалевидное тело; 6 — головка хвостатого ядра; 7 — субталамическое ядро; 8 — хвост хвостатого ядра; 9 — боковой желудочек

Чечевицеобразное ядро (*nucl. lentiformis*) находится латерально и впереди от таламуса. Оно имеет клиновидную форму с вершиной, обращенной к средней линии. Между задней гранью чечевицеобразного ядра и таламусом располагается задняя ножка внутренней капсулы (*crus posterius capsulae internaе*). Передняя грань чечевицеобразного ядра внизу и спереди сращена с головкой хвостатого ядра. Две

полоски белого вещества разделяют чечевицеобразное ядро на три членика: латеральный членик — скорлупа (*putamen*), имеющая темную окраску, располагается с наружной стороны, а две древние части бледного шара (*globus pallidus*) конической формы обращены к середине.

Хвостатое ядро (*nucl. caudatus*) имеет булавовидную форму и изогнуто назад. Передняя его часть расширена, называется головкой (*caput*) и располагается выше чечевицеобразного ядра, а его задняя часть — хвост (*cauda*) проходит сверху и латеральнее таламуса, отделяясь от него мозговыми полосками (*sria medullaris*). Головка хвостатого ядра участвует в образовании латеральной стенки переднего рога бокового желудочка (*cornu anterius ventriculi lateralis*). Хвостатое ядро состоит из малых и больших пирамидных клеток. Между чечевицеобразным и хвостатыми ядрами располагается внутренняя капсула (*capsula interna*) (рис. 58).

Внутренняя капсула (*capsula interna*) располагается между таламусом, чечевицеобразным и хвостатым ядрами и является прослойкой белого вещества, образованной проекционными волокнами на пути к коре и от коры к нижележащим отделам ЦНС.

Полосатое тело получает афферентные импульсы главным образом от таламуса, отчасти от коры; посылает эфферентные импульсы к бледному шару. Полосатое тело рассматривают как эффекторное ядро, не имеющее самостоятельных двигательных функций, но контролирующее функции филогенетически более старого двигательного центра — паллидума (бледного шара) (рис. 59).

Полосатое тело регулирует и частично затормаживает безусловнорефлекторную деятельность бледного шара, т. е. действует на него так же, как бледный шар действует на красное ядро. Полосатое тело считают высшим подкорковым регуляторно-координационным центром двигательного аппарата. В полосатом теле, согласно экспериментальным данным, находятся также высшие вегетативные координационные центры, регулирующие обмен веществ, теплообразование и тепловыведение, сосудистые реакции. По-видимому, в полосатом теле находятся центры, которые интегрируют, объединяют безусловнорефлекторные двигательные и вегетативные реакции в единый целостный акт поведения.

Полосатое тело оказывает влияние на органы, иннервируемые вегетативной нервной системой, через посредство

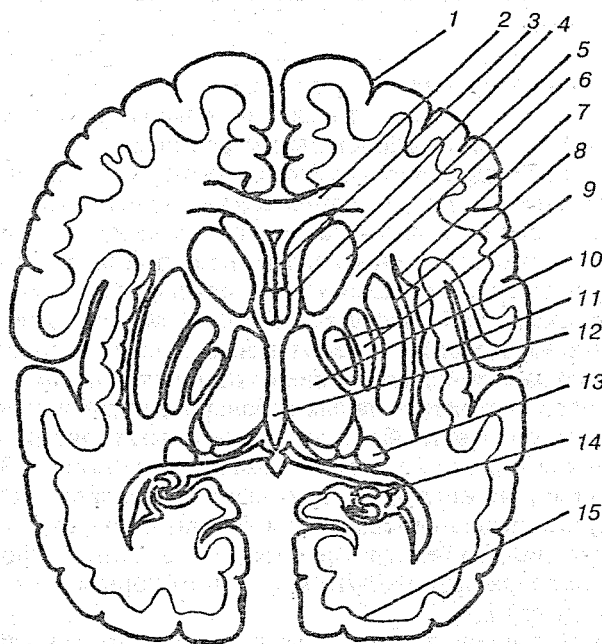


Рис. 58. Горизонтальный разрез мозга на уровне базальных ядер:

1 — лобная доля полушария; 2 — мозолистое тело; 3 — прозрачная перегородка и ее полость; 4 — свод; 5 — головка хвостатого ядра; 6 — внутренняя капсула; 7 — ограда; 8 — скорлупа; 9 — бледный шар; 10 — таламус; 11 — островковая доля полушария; 12 — третий желудочек; 13 — хвост хвостатого ядра; 14 — гиппокамп; 15 — затылочная доля полушария

своих связей с гипоталамусом. При поражениях полосатого тела у человека наблюдается атетоз — стереотипические движения конечностей, а также хорea — сильные неправильные движения, совершающиеся без всякого порядка и последовательности и захватывающие почти всю мускулатуру («пляска святого Витта»). И атетоз и хорea рассматриваются как результат выпадения тормозящего влияния, которое оказывает полосатое тело на бледное ядро.

Бледный шар (*globus pallidus*), бледное ядро — парное образование, входящее в состав чечевицеобразного ядра, которое находится в больших полушариях и отделяется внутренней капсулой. Паллидум является двигательным ядром. При его раздражении можно получить сокращение шейных мышц, конечностей и всего туловища, преимуще-

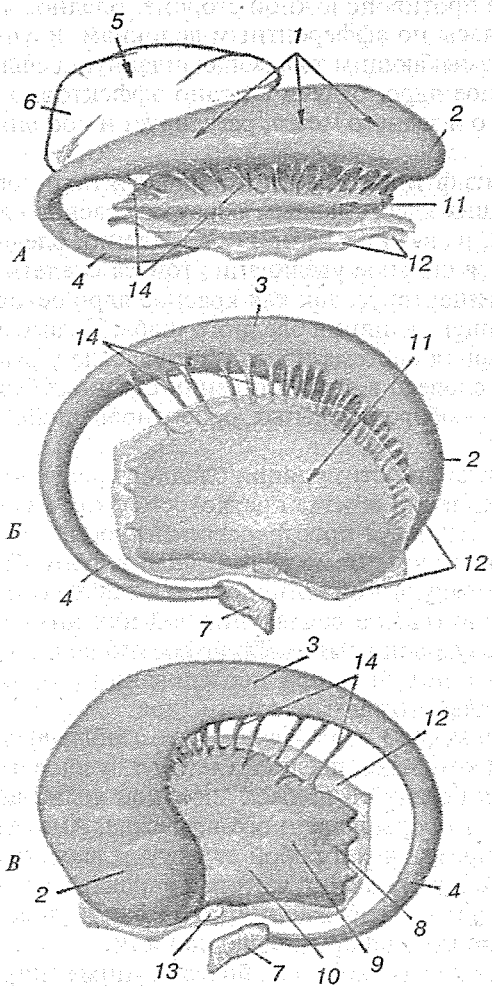


Рис. 59. Базальные ганглии:

*A* — вид сверху; *Б* — вид снаружи; *В* — вид изнутри; 1 — хвостатое ядро; 2 — головка хвостатого ядра; 3 — тело хвостатого ядра; 4 — хвост хвостатого ядра; 5 — таламус; 6 — подушка таламуса; 7 — миндалевидное тело; 8 — скорлупа; 9 — латеральный бледный шар; 10 — медиальный бледный шар; 11 — чечевицеобразное ядро; 12 — ограда; 13 — передняя комиссура; 14 — перемычка серого вещества между хвостатым и чечевицеобразным ядрами

ственно на противоположной стороне. Бледное ядро получает импульсы по афферентным волокнам, идущим от таламуса и замыкающим таламопаллидарную рефлекторную дугу. Бледное ядро, будучи связано эффекторно с центрами среднего и заднего мозга, регулирует и координирует их работу.

Одной из функций бледного ядра считают торможение нижележащих ядер, главным образом красного ядра среднего мозга, в связи с чем при повреждении бледного шара наблюдается сильное увеличение тонуса скелетной мускулатуры — гипертонус, так как красное ядро освобождается от тормозящего влияния бледного шара. Таламо-гипоталамопаллидарная система принимает участие у высших животных и человека в осуществлении сложных безусловных рефлексов — оборонительных, ориентировочных, пищевых, половых.

У человека при стимуляции бледного шара получен феномен увеличения объема кратковременной памяти почти в два раза. Исследуя пространственно-временные соотношения между элементами речи (гласные фонемы) и регистрируемой импульсной активностью выявлена корреляция, свидетельствующая о вовлечении той или иной структуры в процесс слуховой памяти. Такие соотношения в ряде случаев удалось получить при исследовании бледного шара, дооромедиального таламического ядра.

Миндалевидное ядро (*corpus amygdaloideum*), или амигдалоидный комплекс, представляет группу ядер и локализуется внутри переднего полюса височной доли, латеральнее перегородки продырявленного вещества. Амигдалоидный комплекс представляет собой структуру, входящую в лимбическую систему мозга, которая характеризуется очень низким порогом возбуждения, что может способствовать развитию эпилептиформной активности.

В комплексе имеются как более крупные (пирамидные, грушевидные) и средние по размерам (мультиполярные, биполярные, канделяброобразные), так и мелкие клетки. В амигдалоидном комплексе выделяют филогенетически более старую — кортикомедиальную — и более новую — базальнолатеральную части. Группа кортикомедиальных ядер отличается низкой активностью ацетилхолинэстеразы (АХЭ) и в большей мере связана с обонятельной функцией, образуя проекции в палеокортекс. Связь с половой фун-

кцией подтверждается тем, что стимуляция этих ядер облегчает секрецию люлиберина и фоллиберина. Нейроны базальнолатеральных ядер отличаются более высокой активностью АХЭ, дают проекцию в новую кору и полосатое тело, а также облегчают секрецию АКТГ и гормона роста. При стимуляции амигдалоидного комплекса возникают судороги, эмоционально окрашенные реакции, страх, агрессия и т. д.

Ограда (*claustrum*) — тонкая прослойка серого вещества, отделенная наружной капсулой белого вещества от чечевицеобразного ядра. Ограда внизу соприкасается с ядрами переднего продырявленного вещества (*substantia perforata anterior*). Предполагают участие в осуществлении глазодвигательных реакций слежения за объектом.

### Белое вещество полушарий

Все пространство между серым веществом мозговой коры и подкорковыми ядрами занято белым веществом. Оно состоит из большого количества нервных волокон, идущих в различных направлениях и образующих проводящие пути конечного мозга. Нервные волокна могут быть разделены на три вида: ассоциативные, комиссуральные, проекционные.

**Ассоциативные волокна** связывают между собой различные участки коры одного и того же полушария. Они разделяются на короткие и длинные. Короткие волокна (*fibrae arcuatae cerebri*) связывают между собой соседние извилины в форме дугообразных пучков. Длинные ассоциативные волокна (*fibrae longitudinales cerebri*) соединяют более отдаленные друг от друга участки коры. Таких пучков волокон существует несколько. Пояс (*cingulum*) — пучок волокон, проходящий в поясной извилине (*gyrus cinguli*), соединяет различные участки коры как между собой, так и с соседними извилинами медиальной поверхности полушария. Лобная доля соединяется с нижней теменной долькой, затылочной долей и задней частью височной доли посредством верхнего продольного пучка (*fasciculus longitudinalis superior*). Височная и затылочная доли связываются между собой через нижний продольный пучок (*fasciculus longitudinalis inferior*). Орбитальную поверхность лобной доли соединяет с височным поясом так называемый крючковидный пучок (*fasciculus uncinatus*) (рис. 60).

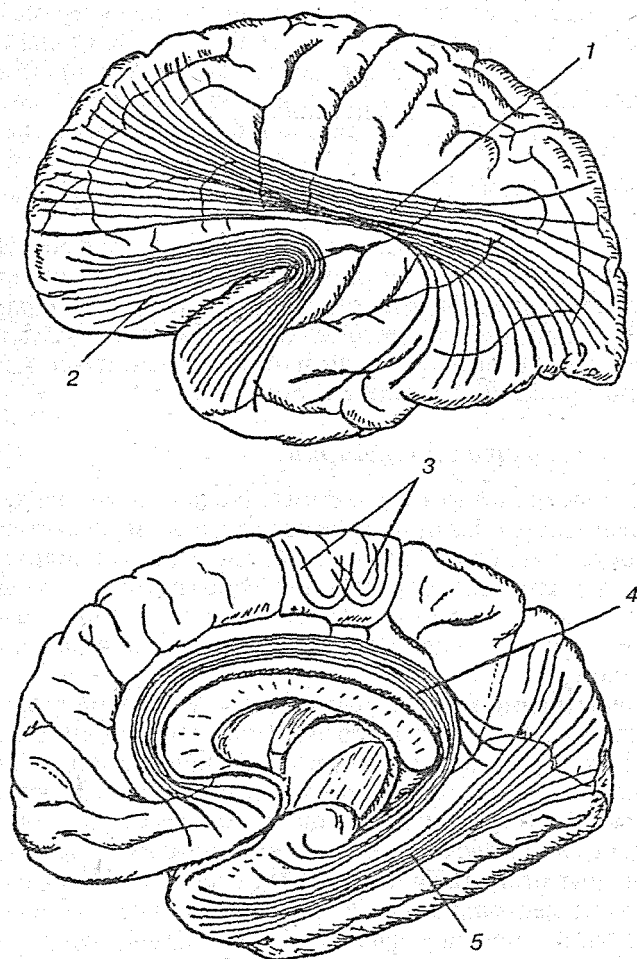


Рис. 60. Ассоциативные волокна полушарий большого мозга:

1 — верхний продольный пучок; 2 — крючковидный пучок; 3 — дугообразные волокна; 4 — пояс; 5 — нижний продольный пучок

**Комиссуральные волокна**, входящие в состав так называемых мозговых комиссур, или спаек, соединяют симметричные части обоих полушарий. Самая большая мозговая спайка — мозолистое тело (*corpus callosum*), которое связывает

между собой части обоих полушарий, относящихся к *neencephalon*.

Мозолистое тело (*corpus callosum*) — толстый пучок поперечно проходящих из одного полушария в другое волокон, находящийся в глубине продольной щели мозга. На продольном медиальном разрезе видно, что мозолистое тело проходит в форме крыши над стволовой частью мозга. В передней части оно резко изгибается, образуя колено (*genu*) и утончается в виде клюва мозолистого тела (*rostrum corporis callosi*), а в затылочном направлении заканчивается небольшим расширением — выпуклостью (*splenium corpus callosi*). Часть его, заключенная между выпуклостью и коленом, называется стволом, или телом (*truncus corpus callosi*). Клюв мозолистого тела продолжается в тонкую пластинку клюва (*lamina rostralis*), которая переходит в конечную пластинку мозга (*lamina terminalis*).

Две мозговые спайки, передняя комиссура (*commissura anterior*) и комиссура свода (*commissura fornicis*), гораздо меньше по своим размерам мозолистого тела, относятся к обонятельному мозгу и соединяют: передняя спайка — обонятельные доли и обе парагиппокамповы извилины, комиссура свода — аммоновы рога.

**Проекционные волокна** связывают мозговую кору частью с таламусом, частью с нижележащими отделами ЦНС до спинного мозга включительно. Проекционные волокна на пути к коре и от коры к нижележащим отделам ЦНС образуют внутреннюю капсулу (*capsula interna*), которая располагается между таламусом, хвостатым и чечевицеобразным ядрами и является прослойкой белого вещества. На горизонтальном разрезе полушария головного мозга на уровне середины таламуса внутренняя капсула имеет белую окраску и напоминает форму угла, открытого снаружи. Внутренняя капсула разделяется на три отдела: переднюю ножку (*crus anterior capsulae internae*), колено (*genu capsulae internae*) и заднюю ножку (*crus posterior capsulae internae*). Выше внутренней капсулы волокна образуют лучистый венец (*corona radiata*).

Короткая передняя ножка внутренней капсулы образована аксонами, которые исходят из клеток коры лобной доли, и направляется в таламус (*tractus frontothalamicus*), в красное ядро (*tr. frontorubralis*), к клеткам ядер моста (*tr. frontopontinus*). В колене внутренней капсулы располагает-



ся корково-ядерный путь (*tr. corticonuclearis*), соединяющей клетки двигательной коры с ядрами двигательных черепных нервов (III, IV, V, VII, IX, X, XI, XII пар).

Задняя ножка внутренней капсулы несколько длиннее, чем передняя. Она граничит с таламусом и чечевицеобразным ядром. В передней ее части располагаются волокна, исходящие от клеток задних отделов лобной коры и направляющихся к ядрам передних столбов спинного мозга (*tr. corticospinalis*). Несколько сзади от кортикоспинального пути располагаются волокна, направляющиеся от латеральных ядер таламуса к задней центральной извилине (*tr. thalamocorticalis*), а также от клеток коры к ядрам таламуса (*tr. corticothalamicus*).

В задней ножке располагаются волокна, проходящие от коры затылочной и височной долей к ядрам моста (*tr. occipitotemporo-pontinus*). В заднем отделе задней ножки проходят слуховые и зрительные волокна, начинающиеся от внутреннего и наружного коленчатых тел и оканчивающиеся в височной и затылочной долях. На всем протяжении внутренней капсулы проходят поперечные волокна, которые соединяют чечевицеобразное тело с хвостатым ядром и таламусом.

Веерообразно расходящиеся волокна всех проводящих путей, образующих внутреннюю капсулу, в пространстве между ней и корой полушария мозга формируют лучистый венец. Незначительные повреждения небольших участков внутренней капсулы вследствие компактности расположения волокон обуславливают тяжелые расстройства двигательных функций и потерю общей чувствительности, слуха и зрения на стороне, противоположной травме.

### **Лимбическая система**

В лимбическую систему включают поясную извилину, переходящую в гиппокампову (парагин-покампильную) извилину, собственно гиппокамп, зубчатую фасцию, свод и миндалевидное ядро (рис. 61).

Свод соединяет гиппокамп с мамиллярными телами, которые, в свою очередь, связаны мамилло-таламическим трактом Вик д'Азира с передним ядром таламуса. Передние ядра таламуса проецируются к поясной извилине. Отсюда идут связи к гиппокампу. Перечисленные структуры и свя-

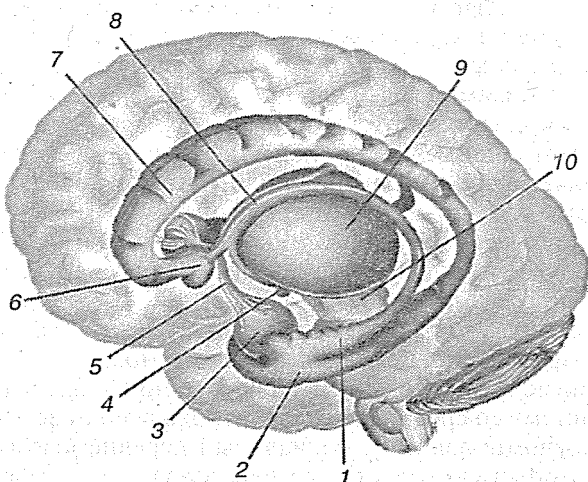


Рис. 61. Лимбическая система:

1 — гиппокамп; 2 — парагиппокампальная извилина; 3 — амигдала (миндалина); 4 — сосцевидные тела; 5 — передняя комиссура; 6 — прозрачная перегородка; 7 — поясная извилина; 8 — свод; 9 — промежуточный мозг; 10 — средний мозг

зи образуют кольцо, которое было первоначально описано Д. Папецом и теперь носит его имя. Среди перечисленных связей детально изучена система свода — основной проекционный путь гиппокампа. Волокна свода в области перегородки дивергируют на компактный и диффузный прекомиссуральный пучки. Волокна последнего частично оканчиваются в ядрах перегородки, частично присоединяются к медиальному переднемозговому пучку и в его составе идут к преоптической области. Компактный пучок, или столб свода, прослеживается до мамиллярных тел, отдавая по пути волокна, оканчивающиеся в переднем ядре, интраламинарной и срединной областях таламуса. Кроме того, небольшое число волокон столба заканчивается в латеральной области гипоталамуса.

Взаимодействие центров лимбической системы обеспечивается также рядом других связей:

- 1) диагональной связкой Брока, идущей от миндалины к ядрам перегородки;
- 2) терминальными волокнами, направляющимися из миндалины к септальным ядрам, преоптической об-

ласти и паравентрикулярно-мозговым пучком, связывающим ядра перегородки с гипоталамическими структурами — преоптическими ядрами, латеральным гипоталамическим ядром, а также средним мозгом и мамиллярными телами;

- 3) медуллярными волокнами, выходящими из ядер перегородки и миндаины и идущими к поводку, который соединяется с интерпедункулярным ядром с помощью хабенуло-педункулярного тракта. Отсюда волокна направляются к дорсальному ядру покрышки среднего мозга;
- 4) мамилло-теgmentальным трактом, идущим от мамиллярных тел к покрышке среднего мозга.

Помимо последних двух путей, соединяющих лимбическую систему со средним мозгом, необходимо отметить также уже упоминавшийся медиальный переднемозговой пучок, который связывает ядра перегородки и латеральную гипоталамическую область с ретикулярными ядрами покрышки среднего мозга. Область окончания указанных путей была названа *лимбической зоной среднего мозга*. Лимбическая система, взаимодействуя с ретикулярной формацией, оказывает регулирующее влияние на висцеральные, соматические, эндокринные и высшие мозговые функции. Гипоталамус, и особенно его преоптическая область, представляют собой основную релейную станцию в цепи «лимбическая система — средний мозг».

Считают, что благодаря существованию многочисленных связей с теменной, зрительной, височной, слуховой и другими областями коры лимбическая система играет важную роль в процессах синтеза афферентных раздражений. Ряд экспериментальных данных и клинических наблюдений свидетельствует о том, что лимбическая система, и в частности гиппокамп, принимают участие в эмоциональных реакциях, которыми животное или человек проявляет свое положительное или отрицательное отношение к тому или иному раздражителю. В этих реакциях важнейшая роль принадлежит ретикулярной формации и миндалевидным ядрам, с которыми гиппокамп имеет многочисленные двусторонние нервные связи. Совместная деятельность всех перечисленных образований обеспечивает регуляцию таких сложных биологических реакций, как поисковая, половая, оборонительная.

### Боковые желудочки

В полушариях как остаток первоначальных полостей обоих пузырей конечного мозга залегают ниже уровня мозолистого тела симметрично по сторонам средней линии два боковых желудочка (*ventriculi lateralis*), отделенные от верхнелатеральной поверхности полушарий всей толщей мозгового вещества. Полость каждого бокового желудочка соответствует форме полушария: она начинается в лобной доле в виде загнутого вниз и в латеральную сторону переднего рога (*cornu anterius*), отсюда она через область теменной доли тянется под названием центральной части (*pars centralis*), а затем на уровне заднего края мозолистого тела поворачивает вниз и идет вперед в толще височной доли в виде нижнего рога (*cornu inferius*), где и оканчивается. В том месте, где полость желудочка спускается вниз, она дает выступ кзади в затылочную долю — задний рог (*cornu posterius*).

Медиальная стенка переднего рога образована прозрачной пластинкой (*septum pellucidum*), которая отделяет передний рог от такого же рога другого полушария. Латеральная стенка и отчасти дно переднего рога заняты возвышением серого вещества, головкой хвостатого ядра (*caput nuclei caudati*), а верхняя стенка образуется волокнами мозолистого тела. Крыша центральной, наиболее узкой части бокового желудочка, также состоит из волокон мозолистого тела, дно же составляется из продолжения хвостатого ядра (*corpus nuclei caudati*) и части верхней поверхности зрительного бугра. Задний рог окружен слоем белых нервных волокон, происходящих из мозолистого тела, так называемого *tapetum* (ковер); на его медиальной стенке заметен валик — птичья шпора (*calcar avis*), образованная вдавлением со стороны шпорной борозды (*sulcus calcarinus*), находящейся на медиальной поверхности полушария. Верхнелатеральная стенка нижнего рога образует ковер, составляющий продолжение такого же образования, окружающего задний рог. С медиальной стороны на верхней стенке проходит загибающаяся книзу и кпереди утонченная часть хвостатого ядра — *cauda nuclei caudati*.

По медиальной стенке нижнего рога на всем его протяжении тянется белого цвета возвышение — аммонов рог (*cornu ammoni*), или морской конь (*hippocampus*), который

образуется вследствие вдавления от глубоко врезающейся снаружи гиппокампальной борозды (*sulcus hippocampi*). Передний конец гиппокампа разделяется бороздками на несколько небольших бугорков. По медиальному краю аммонова рога идет так называемая бахромка, представляющая собой продолжение ножки свода (*crus fornicis*). На дне нижнего рога находится валик (*ementia collateralis*), происходящий от вдавления снаружи одноименной борозды. С медиальной стороны бокового желудочка в его центральную часть и нижний рог вдается мягкая мозговая оболочка, образующая в этом месте сосудистое сплетение. Сплетение покрыто эпителием, представляющим остаток неразвитой медиальной стенки желудочка.

### **Корковые поля**

Нервные клетки поверхности коры специализированы для восприятия различных видов раздражений и передачи импульсов на другие поля и ядра ЦНС. И.П. Павлов обозначает всю систему — рецептор, нерв, проводник, переключающие механизмы, корковое поле — как анализатор. Современные исследования показали, что в анализаторе происходит не только анализ, но и синтез.

На основе морфофункциональных особенностей клеточных слоев вся кора разделена на 9 областей и 52 поля; некоторым полям соответствуют корковые концы анализаторов (рис. 62).

По особенностям цитоархитектонической структуры кора разделяется на следующие области: лобную, предцентральную, постцентральную, островковую, височную, затылочную, верхнюю теменную, нижнюю теменную и лимбическую.

**Чувствительная зона коры** включает корковые концы следующих анализаторов:

- а) **корковые концы кожного и двигательного анализаторов** — прикосновения, болевой, термической и мышечно-суставной чувствительности локализуются в задней центральной извилине коры (поля 1, 2, 3, 5), относящейся к постцентральной области и частично к верхней теменной дольке. В части задней центральной извилины, расположенной около латеральной борозды мозга, имеются клетки, воспринимающие

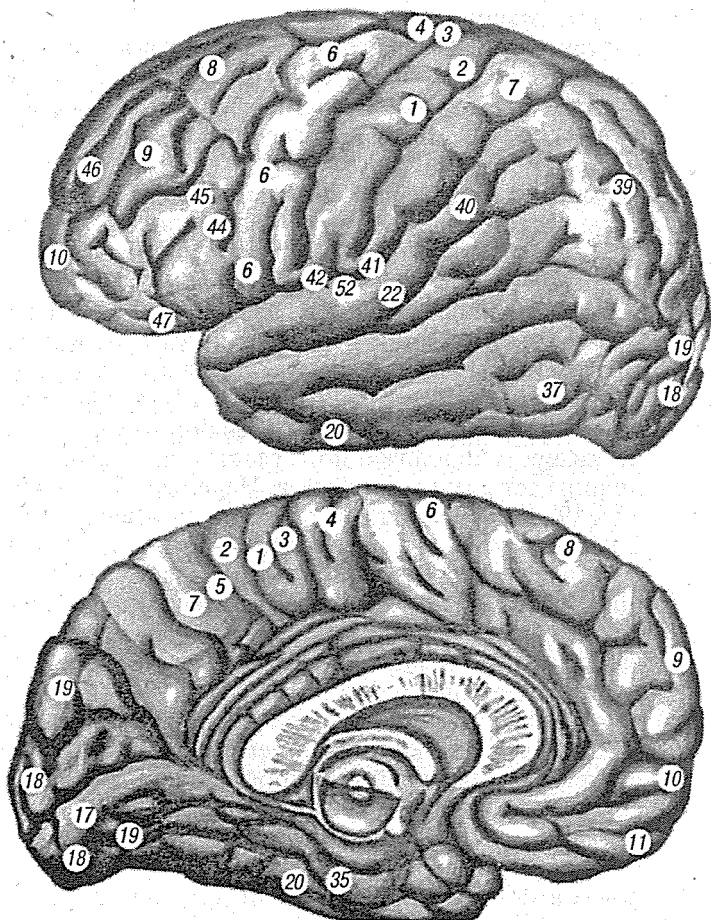


Рис. 62. Цитоархитектонические поля коры большого мозга по Бродману (левое полушарие)

раздражения, исходящие из рецепторов органов головы, а ближе к медиальной поверхности полушарий — от рецепторов нижней конечности. Большая часть задней центральной извилины получает импульсы от рецепторов верхней конечности, особенно кисти. Эта

- особенность обусловлена тем, что рецепторы руки сильно развиты;
- б) **корковый конец двигательного анализатора**, воспринимающий чувство массы и положения тела, двухмерно-пространственное чувство, узнавание предметов на ощупь (стереогноз); располагается в верхней теменной области;
  - в) **корковый конец интероцептивного анализатора** (рецепторы расположены во внутренних органах) локализуется в прецентральной (поля 6, 8) и лимбической областях;
  - г) **корковый конец зрительного анализатора** (рецепторы расположены в сетчатке глаза) находится в коре затылочной области по бокам шпорной борозды (поля 17, 18, 19). Нервные клетки поля 17 воспринимают световые раздражения от медиальной половины сетчатки противоположного глаза и латеральной половины сетчатки своего глаза. Нервные клетки полей 18 и 19 обеспечивают зрительное узнавание и память. В нижней теменной области (поле 37) у правшей слева, у левшей справа расположены клетки, участвующие в сложных интегративных процессах создания понятий при чтении букв, слов, предложений, узнавание с качественным и количественным анализом окружающих предметов;
  - д) **корковый конец слухового анализатора** (рецепторы расположены в улитке внутреннего уха) локализуется в средней части верхней височной извилины (поле 41). Сложный анализ устной речи происходит в задней части верхней височной извилины (поле 42) и левой височной области. При поражении этого центра человек воспринимает звуки, но не оценивает их смысловое значение;
  - е) **корковый конец обонятельного анализатора** воспринимает импульсы от рецепторов обонятельного нерва слизистой оболочки носовой полости при раздражении их химическими веществами воздуха. Он в основном локализуется в крючке и гиппокампе (поля А, Е), лимбической области;
  - ж) **корковый конец вкусового анализатора** воспринимает импульсы от вкусовых луковичек слизистой оболочки языка при раздражении их химическими веществами

пищи; расположен в глубине центральной извилины (поле 43).

**В двигательной зоне коры** имеются комплексы нервных клеток, осуществляющих регуляцию тонких произвольных движений и мышечного тонуса поперечно-полосатых мышц. К двигательным центрам относятся:

- а) **клеточные группы регуляции произвольных движений**, располагающиеся в коре передней центральной извилины, предцентральной и парацентральной долька (поля 4, 6) прецентральной области. Отдельные, некомпактно расположенные клетки имеются в полях 9, 22, 24, 7 и 8;
- б) **зоны нейронов, подавляющих активность двигательных актов** локализируются в предцентральной, лобной областях (поля 4, 8, 2). Импульсы, исходящие от этих нейронов, оказывают тормозящее влияние на ядра ретикулярной формации среднего мозга, бледного шара, черной субстанции и вторично на вставочные нейроны спинного мозга. Представительство нейронов регуляции двигательных реакций в коре передней центральной извилины аналогично локализации нейронов восприятия чувствительных импульсов в задней центральной извилине. Нижняя часть извилины регулирует сокращение мышц головы, верхняя часть — мышцы ноги, а между ними имеются центры для всех других мышц;
- в) **зоны сочетанного поворота глазных яблок и головы** расположены в лобной и затылочной областях (поля 8, 19);
- г) **зона произвольных движений**, участвующих в формировании членораздельной речи, когда должно быть согласованное сокращение мышц гортани, глотки, жевательной, мимической и дыхательной мускулатуры, располагается в задней части нижней лобной извилины (поле 44), у правой — в левом полушарии, у левой — в правом. При поражении поля 44 сохраняется способность производить простейшие движения речевой мускулатуры, кричать и даже петь, но утрачивается возможность произносить слова — двигательная афазия (фазис-речь). Впереди поля 44 расположено поле 45, имеющее отношение к речи и пению. При его поражении возникает вокальная аму-



зия — неспособность петь, составлять музыкальные фразы, а также аграмматизм — неспособность составлять из слов предложения;

- д) **двигательный анализатор письменной речи** помещается в заднем отделе средней лобной извилины, вблизи зоны передней центральной извилины (моторная зона). Деятельность этого анализатора связана с анализатором необходимых при письме заученных движений руки (поле 40 в нижней теменной дольке). При повреждении поля 40 сохраняются все виды движений, но теряется способность тонких движений, необходимых для начертания букв, слов и других знаков (аграфия).

Все речевые анализаторы закладываются в обоих полушариях, но развиваются только с одной стороны (у правшей — слева, у левшей — справа) и функционально оказываются асимметричными.

### 2.2.6. Черепные нервы

Черепные (головные) нервы имеют особенности, отличающие их от спинномозговых нервов. Эти особенности зависят главным образом от иных условий развития мозга и головы сравнительно со спинным мозгом и туловищем. Прежде всего первые две пары нервов, связанные с передним мозгом, по своему характеру и происхождению занимают совершенно отдельное положение среди всех нервов. Они являются выростами мозга. Остальные головные нервы, хотя принципиально и не отличаются от спинномозговых нервов, но тем не менее для них характерно то обстоятельство, что ни один из них не соответствует полному спинномозговому нерву, слагающемуся из переднего и заднего корешков. Каждый из черепных нервов представляет собой какой-нибудь один из этих двух корешков, которые в области головы никогда не соединяются вместе, что напоминает подобные отношения, существующие у спинномозговых нервов примитивных позвоночных (миног). III, IV, VI и XII пары черепных нервов соответствуют передним корешкам спинномозговых нервов, а V, VII, IX, X пары — гомологичны задним.

Головные нервы, как и спинномозговые, имеют ядра серого вещества: соматически-чувствительные (соответствующие задним рогам серого вещества спинного мозга), соматически-двигательные (соответствующие передним рогам) и вегетативные (соответствующие боковым рогам). Последние можно разделить на висцерально-чувствительные и висцерально-двигательные, из которых висцерально-двигательные иннервируют не только гладкую мускулатуру, но и поперечно-полосатые мышцы висцерального происхождения. Учитывая, что висцеральные поперечно-полосатые мышцы приобрели черты соматических мускулов, все ядра головных нервов, имеющих отношение к поперечно-полосатым мышцам независимо от их происхождения обозначают как соматически-двигательные.

В результате в составе головных нервов имеются те же компоненты, что и в спинномозговых нервах.

#### *Афферентные*

Соматически-чувствительные волокна, идущие от органов, воспринимающих физические раздражения (давление, температуру, звук, свет), т. е. от кожи, органов слуха и зрения (II, V, VIII пары).

Висцерально-чувствительные, идущие от органов восприятия химического раздражения, т. е. от нервных окончаний в органах пищеварения, от специальных органов глотки, ротовой и носовой полостей (I, V, VII, IX, X).

#### *Эфферентные*

Соматически-двигательные волокна, иннервирующие поперечно-полосатую мускулатуру, а именно: париетальные мышцы, произошедшие из головных миотомов, глазные мышцы (III, IV, VI) и подъязычную мускулатуру (XII), а также вторично сместившиеся в состав переднего отдела пищеварительного тракта мышцы скелетного (соматического) типа, так называемые *мышцы висцерального (жаберного) аппарата*, ставшие у млекопитающих и человека жевательными, мимическими мышцами и т. п. (V, VII, IX, X, XI).

Висцерально-двигательные волокна, иннервирующие висцеральную мускулатуру, т. е. гладкую мускулатуру сосудов и внутренностей, мышцу сердца, а также различного рода железы (секреторные волокна) — VII, IX, X пары.

В составе двигательных нервов к тем же органам проходят симпатические волокна, идущие из соответствующих симпатических узлов.

Из 12 пар черепных нервов соматически-чувствительной является VIII пара, соматически-двигательными — III, IV, VI, XI, XII пары. Остальные нервы (V, VII, IX, X) являются смешанными.

Обонятельный нерв, который можно назвать висцерально-чувствительным, и зрительный — соматически-чувствительным, занимают особое положение.

### 2.2.6.1. Обонятельный нерв

Обонятельный нерв (*n. olfactorius* — I пара) — чувствительный, в количестве 20 тонких ветвей берет начало от нервных клеток слизистой оболочки верхних отделов полости носа и вступает в полость черепа через отверстия решетчатой кости двумя рядами нитей — латеральными (*fila olfactoria lateralia*) и медиальными (*fila olfactoria medialis*). Латеральные нити несут раздражение от слизистой оболочки верхней носовой раковины, а медиальные — от слизистой оболочки верхних отделов перегородки носа. Обонятельные нити являются тонкими и нежными нервными стволиками и при извлечении мозга легко отрываются.

В полости черепа обонятельные нити вступают в передний расширенный конец обонятельного тракта, который располагается на горизонтальной пластинке решетчатой кости в углублении, выстланном твердой мозговой оболочкой. Расширенный конец серого цвета представляет образование, имеющее форму сдавленного сверху вниз эллипсоида и носит название обонятельной луковицы (*bulbus olfactorius*). Последняя сзади продолжается в обонятельный тракт (*tractus olfactorius*), имеющий вид беловатого цвета нервного тяжа, расположенного в обонятельной борозде (*sulcus olfactorius*).

В заднем отделе обонятельной борозды обонятельный тракт, расширяясь, образует обонятельный треугольник (*trigonum olfactorium*). Нижняя поверхность обонятельного тракта несколько утолщена, боковые края — округлой формы, вдоль середины его поверхности заметно выступает острый край, проникающий в обонятельную борозду.

Обонятельный треугольник (*trigonum olfactorium*) своей вершиной сливается с обонятельным трактом, основанием — с передним отделом продырявленной субстанции (*substantia perforata anterior*). Большая часть треугольника

имеет серый цвет, по боковым его сторонам проходят белые полосы: изнутри — внутренняя белая полоска (*stria medialis*), снаружи — наружная белая полоска (*stria lateralis*); последние теряются в белом веществе заднего отдела треугольника. Полоски являются продолжением пучков обонятельного тракта; наружная из них наиболее длинная.

Наружный, несколько выпуклый край обонятельного треугольника, в состав которого входит наружная белая полоска, носит название наружной обонятельной извилины (*gyrus olfactorius lateralis*). Внутренний, также несколько выпуклый край обонятельного треугольника, имеющий в составе своем внутреннюю белую полосу, носит название внутренней обонятельной извилины (*gyrus olfactorius medialis*). Эта извилина переходит на медиальную поверхность полушария большого мозга, откуда ее волокна направляются к корковому обонятельному центру.

Обонятельная луковица, обонятельный тракт и передняя часть обонятельного треугольника окружены со всех сторон мягкой мозговой оболочкой, за исключением тех мест, где входят в луковицу обонятельные нити.

Паутинная оболочка покрывает обонятельный тракт и обонятельный треугольник лишь со стороны нижней поверхности, будучи здесь сращена с мягкой мозговой оболочкой.

Обонятельные нити (*fila olfactoria*) в полости черепа окружены всеми тремя оболочками, образующими их влагалища. Книзу оболочки постепенно истончаются, так что нервы идут свободными от них.

### 2.2.6.2. Зрительный нерв

Зрительный нерв (*n. opticus* — II пара) — чувствительный, начинается на дне глазного яблока от клеток ганглиозного слоя сетчатки. Все отростки клеток этого слоя, направляясь к заднему полюсу глазного яблока, сходятся несколько ниже и медиальнее заднего конца оптической оси глазного яблока, затем прободают сосудистую и белочную оболочки глазного яблока и выходят на его поверхность, образуя толстый круглый ствол — зрительный нерв. Эта внутриглазная часть зрительного нерва имеет плотное влагалище, состоящее из трех мозговых оболочек.

Направляясь кзади, зрительный нерв слегка S-образно изгибается и через канал зрительного нерва основной кос-

ти вступает в полость черепа, где вначале располагается в области борозды хиазмы (*sulcus chiasmatis*), образуя здесь с таким же нервом другой стороны зрительный перекрест (*chiasma opticum*).

В хиазме происходит неполный перекрест. Часть волокон нерва, возникающая на внутренних (обращенных в сторону носа) половинах сетчатых оболочек обоих глазных яблок, переходит на противоположную сторону. Другая часть волокон нерва, возникающая на наружных половинах сетчатых оболочек обоих глазных яблок, не перекрещивается.

Часть зрительного нерва, расположенная после перекреста, получает название зрительного тракта (*tractus opticus*). Зрительный тракт, таким образом, состоит из волокон наружной части зрительного нерва другой стороны. Следовательно, зрительные тракты содержат нейриты, возникающие в сетчатых оболочках обоих глаз, при этом левый зрительный тракт состоит из нейритов, идущих от левых половин сетчатых оболочек обоих глаз, а правый — от правых их половин.

Направляясь назад и кнаружи, зрительный тракт огибает наружную поверхность ножки мозга, прилегая к ней своей внутренней поверхностью. В заднем отделе зрительный тракт делится на наружный корешок (*radix lateralis*) и внутренний корешок (*radix medialis*). Оба корешка подходят к соответствующим коленчатым телам и заканчиваются — наружный в латеральном коленчатом теле, а внутренний в подушечке таламуса. Кроме того, часть волокон зрительного тракта заканчивается в передних бугорках четверохолмия (рис. 63).

От подушечки и коленчатого тела проходят волокна к корковому зрительному центру. Вначале они идут в составе заднего отдела затылочной части внутренней капсулы, а затем огибают наружную стенку заднего рога бокового желудочка и под названием зрительного сияния Грациоле достигают корковых зрительных центров, расположенных в зрительной доле.

Пучки зрительного тракта, направляющиеся к переднему бугорку четверохолмия, входят в состав рефлекторной дуги зрачковой реакции и аккомодации. Чувствительной частью этой дуги являются нейроны зрительного нерва, идущие от сетчатки глаза к серому веществу переднего бу-

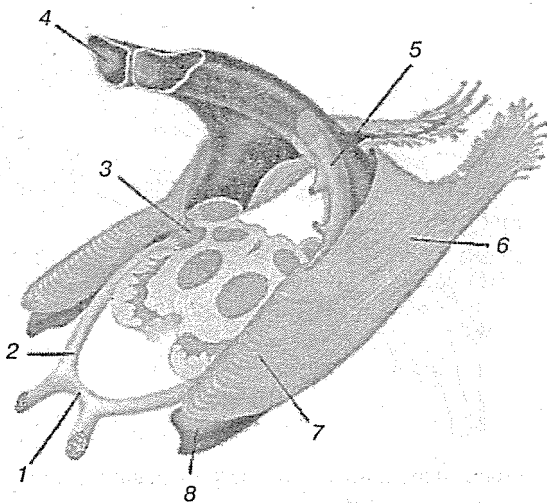


Рис. 63. Проводящие пути зрительного анализатора:

1 — перекрест зрительного нерва; 2 — зрительный тракт; 3 — наружное колленчатое тело; 4 — боковой желудочек; 5 — хвост хвостатого ядра; 6 — зрительная радиация; 7 — темпоральная петля зрительной радиации

горка четверохолмия. Двигательной частью дуги являются нейроны глазодвигательного нерва.

### 2.2.6.3. Глазодвигательный нерв

Глазодвигательный нерв (*n. oculomotorius* — III пара) — смешанный, проводит раздражение к мышцам глазного яблока. Волокна глазодвигательного нерва берут начало от ядер глазодвигательного нерва, которые залегают в сером веществе под сильвиевым водопроводом на уровне верхних бугорков четверохолмия. Среди ядер различают: 1) два боковых, главных, ядра — левое и правое; 2) одно срединное непарное ядро, залегающее между боковыми ядрами.

От главных боковых ядер и непарного срединного ядра идет большая часть волокон глазодвигательного нерва, которые иннервируют четыре произвольных мышцы глазного яблока (*m.m. recti superior, inferior, medialis; m. obliquus inferior*) и мышцу, поднимающую верхнее веко. От парного срединного ядра начинается меньшая часть волокон нерва.

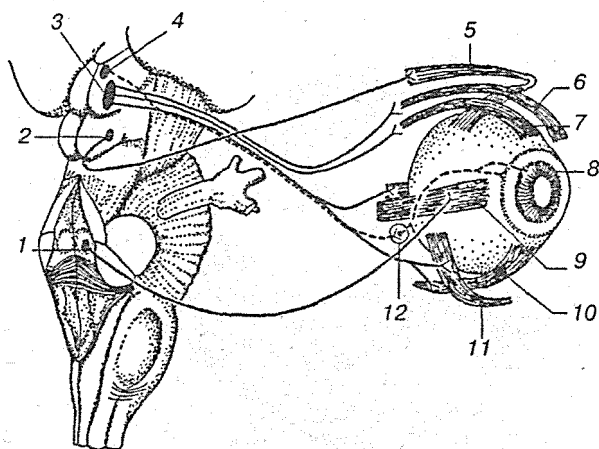


Рис. 64. Схема иннервации мышц глаза глазодвигательным, блоковым и отводящим нервами:

1 — ядро отводящего нерва; 2 — ядро блокового нерва; 3 — ядро глазодвигательного нерва; 4 — добавочное ядро глазодвигательного нерва; 5 — верхняя косая мышца; 6 — мышца, поднимающая верхнее веко; 7 — верхняя прямая мышца; 8 — радужка; 9 — латеральная прямая мышца; 10 — нижняя прямая мышца; 11 — нижняя косая мышца; 12 — ресничный узел

Волокна эти относятся к парасимпатическим и иннервируют непроизвольную мускулатуру глазного яблока (*m. sphincter pupillae*; *m. ciliaris*) (рис. 64).

Волокна глазодвигательного нерва, начавшись от указанных ядер и частично перекрещиваясь, выходят на основание мозга впереди варолиева моста в виде двух коротких пучков — наружного и внутреннего. Каждый из пучков состоит приблизительно из 8 корешков. Корешки внутреннего пучка расположены на внутренней поверхности ножки мозга, а наружного — рядом, снаружи от предыдущего пучка несколько сзади. Оба пучка вскоре объединяются в один ствол, затем прободает твердую мозговую оболочку и проходит в толще наружной стенки пещеристой пазухи, располагаясь при этом выше блокового нерва. Пройдя через верхнюю глазничную щель в глазницу, глазодвигательный нерв прободает часть общего сухожильного кольца и делится на две ветви: верхнюю (*ramus superior*) и нижнюю ветвь (*ramus inferior*).

#### 2.2.6.4. Блоковый нерв

Блоковый нерв (*n. trochlearis* — IV пара) — двигательный, начинается от ядра блокового нерва. Ядро является парным и залегает в сером веществе под сильвиевым водопроводом на уровне нижних бугорков четверохолмия. Начавшись от ядра своей стороны, волокна блокового нерва направляются назад и вверх и, залегая в центральном сером веществе, образуют дугу над сильвиевым водопроводом. Затем волокна, принимая нисходящее положение, входят в состав переднего мозгового паруса и направляются к средней линии, образуя полный перекрест волокон блоковых нервов обеих сторон. После перекреста каждый из нервов в виде тонкого ствола выходит на поверхность мозга по бокам уздечки переднего мозгового паруса, затем направляется вперед и вниз, к основанию мозга, выходя из щели между ножкой мозга и височной долей. Отсюда он идет вперед, прободает твердую мозговую оболочку снаружи и снизу от глазодвигательного нерва. В глазницу блоковый нерв входит через верхнюю глазничную щель. По верхней поверхности мышцы, поднимающей верхнее веко, блоковый нерв направляется наискось кнутри и разветвляется в верхней косой мышце глазного яблока.

#### 2.2.6.5. Тройничный нерв

Тройничный нерв (*n. trigeminus* — V пара) — смешанный, имеет четыре ядра, из которых два чувствительных и одно двигательное заложены в заднем мозге, а одно чувствительное (проприоцептивное) — в среднем мозге. Отростки клеток, заложенных в двигательном ядре (*nucleus motorius*), выходят из моста на линии, отделяющей мост от средней ножки мозжечка, образуя двигательный корешок нерва (*radix motoria*). Рядом с ним в вещество мозга входит чувствительный корешок (*radix sensoria*). Оба корешка составляют ствол тройничного нерва, который по выходе из мозга проникает под твердую оболочку дна средней черепной ямки и ложится на верхнюю поверхность пирамиды височной кости у ее верхушки. Здесь твердая оболочка, раздвигаясь, образует небольшую полость (*cavum trigeminale*). В этой полости чувствительный корешок имеет большой полулунный, или гассеров, узел (*ganglion trigeminale*). Централь-



ные отростки клеток этого узла идут к чувствительным ядрам, а периферические идут в составе трех главных ветвей тройничного нерва, отходящих от выпуклого края узла. Двигательный корешок, не принимающий участия в образовании узла, проходит свободно над последним и затем присоединяется к третьей ветви (рис. 65).

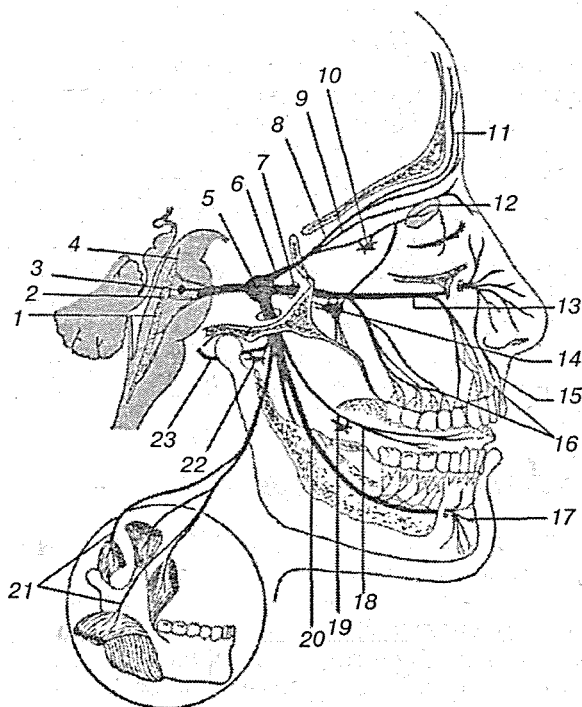


Рис. 65. Тройничный нерв:

1 — спинномозговое ядро; 2 — главное (чувствительное) ядро; 3 — двигательное ядро; 4 — мезэнцефалическое ядро; 5 — тройничный узел; 6 — глазной нерв; 7 — верхнечелюстной нерв; 8 — лобный нерв; 9 — носоресничный нерв; 10 — ресничный узел; 11 — надглазничный нерв; 12 — слезная железа; 13 — подглазничный нерв; 14 — крылонебный узел; 15 — верхние губные ветви; 16 — верхнее зубное сплетение; 17 — подбородочный нерв; 18 — язычный нерв; 19 — подъязычный узел; 20 — нижний альвеолярный нерв; 21 — двигательные ветви к жевательным мышцам; 22 — ушной узел; 23 — ушно-височный нерв

**Глазничный нерв** (*n. ophthalmicus*) — чувствительный, первая ветвь тройничного нерва, выходит из полости черепа в глазницу через верхнюю глазничную щель, но перед вступлением делится еще на три ветви:

1. **Лобный нерв** (*n. frontalis*) направляется прямо кпереди под крышей глазницы через верхнеглазничное отверстие (*foramen supraorbitalis*) в кожу лба, давая по пути ветви в кожу верхнего века и медиального угла глаза.

2. **Слезный нерв** (*n. lacrimalis*) идет к слезной железе и, пройдя через нее, оканчивается в коже и конъюнктиве латерального угла глаза. До входа в слезную железу слезный нерв соединяется со скуловым нервом (от второй ветви тройничного нерва). Через это соединение слезный нерв получает секреторные волокна для слезистой железы и снабжает ее чувствительными волокнами.

3. **Носоресничный нерв** (*n. nasociliaris*) иннервирует переднюю часть носовой полости, глазное яблоко, кожу медиального угла глаза, конъюнктиву и слезный мешок. От него отходит также соединительная ветвь к ресничному узлу.

Глазничный нерв осуществляет чувствительную (проприоцептивную) иннервацию мышц при помощи связей с III, IV и VI нервами.

**Ресничный узел** (*ganglion ciliare*) в форме продолговатого комочка около 1,5 мм длиной лежит в задней части глазницы на боковой стороне зрительного нерва. В этом узле, относящемся к вегетативной нервной системе, прерываются парасимпатические волокна, идущие из ядра Якубовича в составе глазодвигательного нерва к гладким мышцам глаза.

**Верхнечелюстной нерв** (*n. maxillaris*) — чувствительный, вторая ветвь тройничного нерва выходит из полости черепа через круглое отверстие в крылонебную ямку.

Верхнечелюстной нерв образуется путем соединения крылонебных, скулового, подглазничного нервов и оболочечной ветви в пределах крылонебной ямки. Нерв имеет диаметр 2,5—4 мм, длину 12—15 мм и проходит через круглое отверстие клиновидной кости в полость черепа, где вступает в ганглий тройничного нерва.

**Нижнечелюстной нерв** (*n. mandibularis*) — смешанный, третья ветвь тройничного нерва. Его ветви в большинстве смешанные, состоящие из чувствительных и двигательных волокон. К некоторым ветвям вторично присоединяются парасимпатические волокна. Двигательные волокна начи-

наются от моторного ядра, выходят из моста, подсоединяясь к входящим аксонам чувствительного корешка.

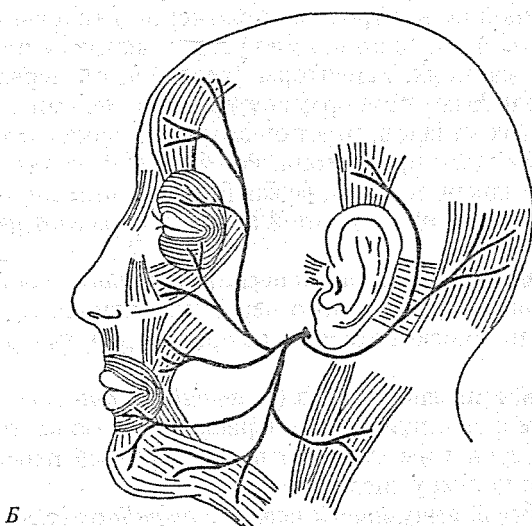
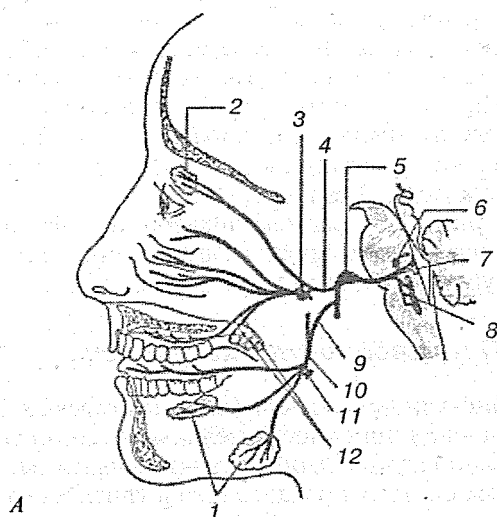
### 2.2.6.6. Отводящий нерв

Отводящий нерв (*n. abducens* — VI пара) — двигательный, его ядро располагается в дорсальной части мозгового моста на линии его перехода в продолговатый мозг. Проецируется на дно ромбовидной ямки в области лицевого бугорка. Волокна отводящего нерва в толще моста огибают двигательное ядро лицевого нерва и выходят на вентральную поверхность основания мозга между задним краем мозгового моста и пирамидой продолговатого мозга. Отводящий нерв проходит в латеральной стенке пещеристого синуса и через верхнюю глазничную щель проникает в глазницу. В глазнице он располагается выше глазодвигательного нерва, а затем отклоняется латерально и иннервирует латеральную прямую мышцу глаза. В черепе к нему присоединяются симпатические ветви от сплетения вокруг внутренней сонной артерии, а также чувствительные проприоцептивные волокна от глазничного нерва.

### 2.2.6.7. Лицевой нерв

Лицевой нерв (*n. facialis*) — смешанный, имеет двигательные, чувствительные и парасимпатические волокна (рис. 66).

Двигательная часть лицевого нерва начинается от ядра, расположенного в дорсальной части мозгового моста, окруженного ретикулярной формацией, на границе с продолговатым мозгом кзади и кнаружи от верхней оливы. Внутримозговая часть корешка нерва поднимается кверху и огибает ядро отводящего нерва. Этот изгиб представляет собой внутримозговое колено лицевого нерва. Лицевой нерв выходит на вентральную поверхность мозга между задним краем моста и оливой продолговатого мозга и вступает во внутренний слуховой проход (*porus acusticus internus*), а затем продолжается в канал лицевого нерва пирамиды височной кости. Вначале нерв лежит горизонтально, достигая большого каменистого отверстия (*hiatus canalis n. petrosi majoris*), около которого нерв делает поворот назад и латерально под углом 90°. Этот первый изгиб нерва назван ко-



**Рис. 66.** Лицевой нерв:

*А* — сенсорные ветви; *Б* — моторные ветви; 1 — слюнные железы; 2 — слезная железа; 3 — крылонебный узел; 4 — большой каменистый нерв; 5 — узел коленца; 6 — ядро лицевого нерва; 7 — верхнее слюноотделительное ядро; 8 — ядро одиночного пути; 9 — барабанная струна; 10 — язычный нерв; 11 — поднижнечелюстной узел; 12 — большой и малый небные нервы

ленцем (*geniculum n. facialis*). Пройдя 6—8 мм над барабанной полостью, лицевой нерв образует второй изгиб и меняет горизонтальное положение на вертикальное. Вертикальная часть нерва проходит позади барабанной полости и через шиловосцевидное отверстие (*for. stylomastoideum*) выходит в позадичелюстное пространство, в котором лежит околоушная слюнная железа. В толще ее лицевой нерв разделяется на 10 ветвей, радиально расходящихся к мимическим мышцам. Ветви нерва формируют мелкие, а иногда крупные петли околоушного нервного сплетения.

### 2.2.6.8. Преддверно-улитковый нерв

Преддверно-улитковый нерв (*n. vestibulocochlearis* — VIII пара) образован двумя самостоятельными анатомически и функционально различными чувствительными нервами. В нем различают систему преддверного и улиткового нервов.

**Преддверный нерв** (*n. vestibularis*) проводит импульсы, осуществляющие контроль за положением головы и тела. Совместно с другими органами чувств участвует в ориентировочных реакциях. Рецепторы преддверного нерва находятся в отолитовых приборах внутреннего уха: ампулах трех полукружных каналов, перепончатом мешочке (*sacculus*) и маточке (*utricle*) преддверия. Рецепторы связаны с дендритами преддверного узла, лежащего в глубине внутреннего слухового прохода височной кости, и образуют ряд нервов:

**эллиптически-мешотчатый нерв** (*n. utricularis*) составляет верхнюю часть преддверного нерва; начинается от рецепторов эллиптического мешочка преддверия внутреннего уха;

**передний ампулярный нерв** (*n. ampullaris anterior*) составляет вместе с эллиптическим нервом верхнюю часть преддверного нерва и имеет рецепторы в передней перепончатой ампуле полукружного канала;

**латеральный ампулярный нерв** (*n. ampullaris lateralis*) также, как и два предыдущих, является составной частью верхнего отдела преддверного нерва. Контактует с рецепторами латеральной ампулы полукружного канала;

**сферически-мешотчатый нерв** (*n. sacculus*) проходит в нижней части преддверного нерва и его узла, начинается от рецепторов слухового пятна мешочка;

**задний ампулярный нерв** (*n. ampullaris posterior*) имеет рецепторы в задней ампуле полукружного канала и нижнего чувствительного пятна преддверия.

Аксоны нейронов вестибулярного узла (*gangl. vestibuli*) формируют верхний корешок VIII пары нервов, выходящей из височной кости через внутреннее слуховое отверстие позади лицевого нерва. Верхний корешок проходит в задний мозг между мозговым мостом и мозжечком, не доходя до дна IV желудочка. Аксоны преддверного нерва разделяются на восходящие и нисходящие пути. Восходящие пучки преддверного нерва переключаются в верхнем ядре моста и ядре шатра мозжечка, а также в коре червя. В мозжечке происходит непосредственная связь между преддверными нервами и двигательными ядрами. Нисходящие пучки переключаются в ядре нисходящего корешка (нижнее ядро), медиальном и латеральном ядрах.

**Улитковый нерв** (*n. cochlearis*) проводит звуковые раздражения, воспринимаемые рецепторами кортиева органа улитки. Дендриты, выходя через каналы спиральной пластинки улитки, достигают клеток спирального узла (*gangl. spirale*), расположенного в канале стержня улитки. Аксоны биполярных клеток формируют нижний корешок преддверно-улиткового нерва, который через внутренние сонные отверстия пирамиды височной кости выходит на основание черепа, проникая вместе с преддверным нервом между мостом и мозжечком к вентральному и дорсальному ядрам заднего мозга. В ядрах происходит переключение на слуховой проводящий путь.

### 2.2.6.9. Языкоглоточный нерв

**Языкоглоточный нерв** (*n. glossopharyngeus* — IX пара) — смешанный, (двигательный, чувствительный и парасимпатический) (рис. 67).

**Корешки двигательных волокон языкоглоточного нерва** начинаются от двоякого ядра, которое расположено в ретикулярной формации продолговатого мозга. Выходит из мозга в задней латеральной борозде продолговатого мозга (сзади VIII пары). Из черепа выходит через яремное отверстие (*for. jugulare*) и проникает между внутренней яремной веной и внутренней сонной артерией. Иннервирует шилоглоточную мышцу.

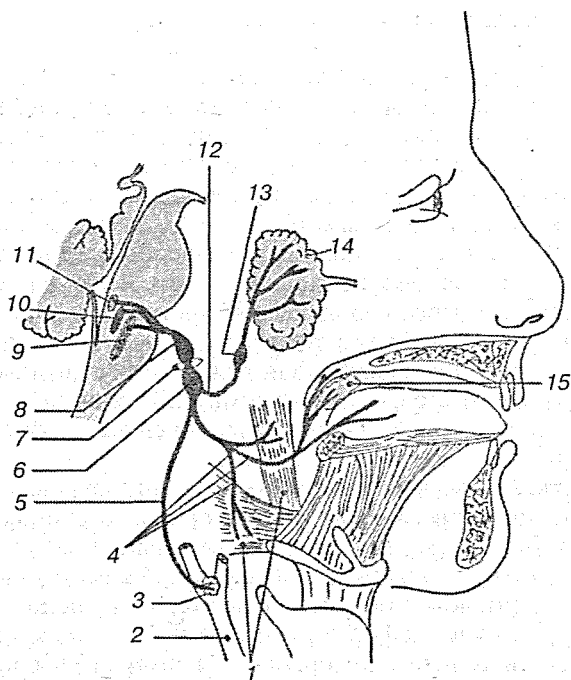


Рис. 67. Языкоглоточный нерв:

1 — мышцы глотки; 2 — сонная артерия; 3 — каротидный синус; 4 — глоточные, небные и язычные ветви; 5 — синусная ветвь; 6 — верхний узел; 7 — яремное отверстие; 8 — верхний узел; 9 — ядро одиночного пути; 10 — двойное ядро; 11 — нижнее слюноотделительное ядро; 12 — барабанный нерв; 13 — ушной нерв; 14 — околоушная слюнная железа; 15 — небная миндалина

Чувствительная часть IX пары содержит рецепторы для восприятия вкусовых раздражений и раздражений общей чувствительности. Как у всякого чувствительного нерва, клетки располагаются в узлах, которых у IX пары два: верхний (*gangl. superior*), расположенный в яремном отверстии, и нижний (*gangl. inferior*) — на нижней поверхности каменистой части височной кости в большой каменистой ямке. Аксоны клеток узлов складываются в тонкие корешки, вступающие в продолговатый мозг, соединяясь в восходящий и нисходящий пучки: восходящий заканчивается в дорсальном ядре, нисходящий — в ядре одиночного тракта. Восходящий пучок содержит аксоны общей чувствительности, а нисходящий — вкусовые.

Чувствительная часть IX пары формируется из следующих нервов:

язычные ветви (*r.r. linguales*) имеют вкусовые и общей чувствительности рецепторы в слизистой оболочке задней части языка; язычные ветви выходят из корня языка с медиальной стороны;

миндаликовые ветви (*r.r. tonsillares*) состоят из волокон общей чувствительности и частично содержат вкусовые рецепторы; рецепторы располагаются в небных дужках и небных миндалинах;

ветвь сонной пазухи (*r. sinus carotici*) образована волокнами общей чувствительности; они контактируют с рецепторами сонной пазухи и клубком барорецепторов в стенке внутренней сонной артерии перед ее вступлением в сонный канал;

глочные ветви (*r.r. pharyngei*) имеют рецепторы в слизистой оболочке глотки; а их волокна, объединившись с чувствительными и парасимпатическими волокнами X пары и симпатическими нервами, образуют глоточное сплетение.

**Парасимпатическая (секреторная) часть волокон языко-глочного нерва** начинается от нижнего слюноотделительного ядра (*nucleus salivatorius inferior*) продолговатого мозга. Выходит из мозга вместе с двигательными и входящими чувствительными волокнами. На наружном основании черепа в месте расположения нижнего ганглия, парасимпатические волокна покидают IX нерв и через барабанный канал проходят в виде барабанного нерва (*n. tympanicus*), который содержит также волокна общей чувствительности. Эти волокна контактируют с рецепторами слизистой оболочки барабанной полости. Парасимпатические и чувствительные волокна принимают участие в образовании барабанного сплетения. Симпатические волокна проникают в барабанную полость из нервного сплетения внутренней сонной артерии, направляясь через сонно-барабанный канал. Барабанный нерв выходит из канала через малое каменистое отверстие, находящееся на передней стенке каменистой части височной кости, и ложится в борозду под названием малого каменистого нерва, который проникает через соединительную ткань рваного отверстия на основании черепа и направляется к ушному узлу, в котором происходит переключение парасимпатических волокон на II нейрон. Парасимпатические волокна иннервируют околушную слюнную железу.



### 2.2.6.10. Блуждающий нерв

Блуждающий нерв (*n. vagus* — X пара) — смешанный, имеет в своем составе пять типов волокон: 1) общие соматические чувствительные (афферентные); 2) общие висцеральные чувствительные; 3) вкусовые чувствительные; 4) двигательные (эфферентные); 5) парасимпатические. Кроме того, к блуждающему нерву присоединяются симпатические волокна, идущие к шейной части, грудной и брюшной частям (рис. 68).

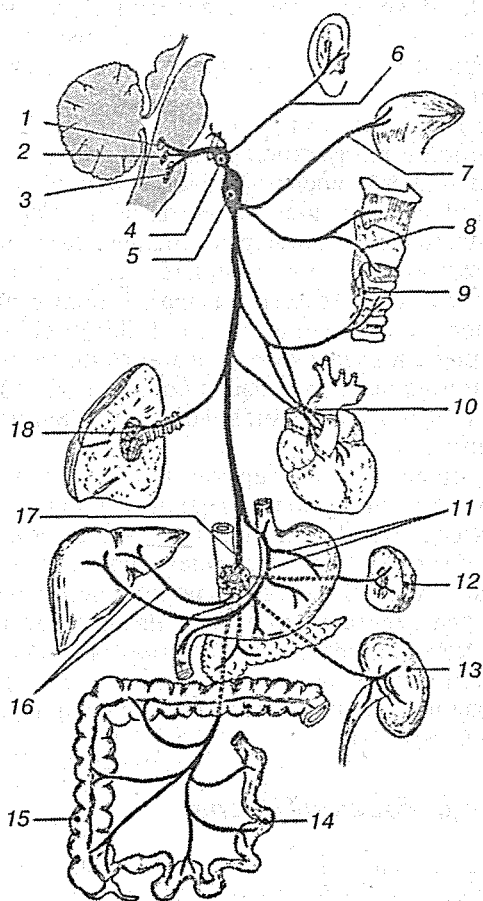
**Чувствительная часть блуждающего нерва** связана с верхним узлом, расположенным в яремном отверстии и представляющем собой скопление общих чувствительных клеток. Нижний узел расположен ниже яремного отверстия, содержит общие висцеральные и вкусовые чувствительные клетки. Дендриты клеток формируют ветви блуждающего нерва, а аксоны — главный ствол блуждающего нерва. Аксоны псевдоуниполярных клеток верхнего и нижнего узлов проходят через яремное отверстие к ядру продолговатого мозга (ядро одиночного тракта). Дендриты начинаются от рецепторов органов. К ним присоединяются двигательные и парасимпатические волокна, образуя общие нервные ветви.

**Двигательная часть блуждающего нерва** начинается от двойного ядра (*nucleus ambiguus*), иннервируя поперечно-полосатые мышцы мягкого неба, гортани и глотки. Эти двигательные нервы также идут к органам вместе с чувствительными парасимпатическими волокнами.

**Парасимпатическая часть блуждающего нерва** начинается от вегетативного дорсального ядра (*nucleus dorsalis*), оканчиваясь в многочисленных мелких узлах, находящихся в толще его ствола и ветвей, в стенках внутренних органов, где формируются внутристеночные внутренние сплетения. Второй нейрон (постганглионарный) оканчивается в слизистой оболочке, железах, гладких мышцах стенок сосудов, бронхов, сердца и внутренних органах брюшной полости.

Ветви блуждающего нерва разделяются на шейные, грудные и брюшные.

Двигательные, чувствительные и парасимпатические волокна располагаются в одном стволе. На основании головного мозга блуждающий нерв виден в виде 10—20 тонких корешков, находящихся между пирамидой и оливой в задней латеральной борозде продолговатого мозга, которые



**Рис. 68.** Блуждающий нерв:

1 — задние ядра; 2 — двойное ядро; 3 — ядро одиночного пути; 4 — верхний узел; 5 — нижний узел; 6 — ушная ветвь; 7 — язычная ветвь; 8 — верхний гортанный нерв; 9 — нижняя гортанная ветвь; 10 — сердечное сплетение; 11 — передние желудочные ветви; 12 — селезенка; 13 — почка; 14 — тонкая кишка; 15 — толстая кишка; 16 — печеночные ветви; 17 — ветвь к брюшному сплетению; 18 — легочное сплетение

объединяются около яремного отверстия (*for. jugulare*) в один ствол. Ниже яремного отверстия блуждающий нерв расположен между языкоглоточным нервом спереди, добавочным нервом и внутренней яремной веной сзади и подъязычным нервом медиально.

На шее блуждающий нерв лежит между внутренней яремной веной и внутренней сонной артерией, а в нижнем отделе шеи — между яремной веной и общей сонной артерией. Сосуды и нервы шеи покрыты общим фасциальным листком. Из области шеи через верхнее отверстие грудной клетки блуждающий нерв проникает в заднее средостение. Правый нерв проходит впереди правой подключичной артерии, а слева — впереди дуги аорты. Затем оба нерва идут позади бронхов и разделяются на многочисленные ветви в адвентиции пищевода, в области которого они формируют совместно с симпатическими волокнами нервное пищеводное сплетение.

Около пищеводного отверстия диафрагмы волокна образуют блуждающие стволы: передний (левый) находится впереди пищевода, задний (правый) — позади него (*truncus vagalis anterior et posterior*); по своему составу они соответствуют правому и левому блуждающим нервам. Оба блуждающих нерва вместе с пищеводом проникают в брюшную полость, в которой левый ствол ветвится в малом сальнике, на малой кривизне и передней стенке желудка, правый — на задней стенке желудка и в чревном нервном сплетении (*plexus celiacus*).

### 2.2.6.11. Добавочный нерв

Добавочный нерв (*n. accessorius* — XI пара) — двигательный, имеющий ядра в продолговатом и спинном мозге. Спинномозговое ядро простирается латеральнее передних столбов от оливы до  $C_7$ . В связи с этим нерв имеет две части: черепно-мозговую и спинномозговую.

Черепно-мозговая часть нерва выходит из латеральной задней борозды продолговатого мозга ниже корешка X пары и направляется к яремному отверстию.

Спинномозговая часть нерва, состоящая из 5—7 корешков, выходит из спинного мозга между передним и задним спинно-мозговыми корешками, т. е. через боковой канатик, и, пройдя через большое затылочное отверстие в череп, со-

единяется с черепно-мозговой частью нерва в общий ствол, который выходит из черепа через яремное отверстие.

Добавочный нерв образует две ветви:

**внутреннюю ветвь** (*r. internus*), отходящую от нерва перед яремным отверстием полости черепа. Она тонкая и короткая, так как вступает в блуждающий нерв в области расположения его верхнего узла; предполагается, что эти двигательные волокна дополнительно иннервируют мышцы гортани;

**наружную ветвь** (*r. externus*), выходящую через яремное отверстие из черепа на шею. Она находится позади шиловидного отростка и иннервирует шилоподъязычную, шилоглоточную, двубрюшную мышцы, затем нерв с медиальной стороны сосцевидного отростка вступает в грудино-ключично-сосцевидную мышцу, иннервируя ее; наружная ветвь выходит в боковой треугольник шеи и заканчивается в переднем крае трапециевидной мышцы.

### 2.2.6.12. Подъязычный нерв

Подъязычный нерв (*n. hypoglossus* — XII пара) — двигательный, начинается от двигательного ядра, расположенного около срединной борозды, на дне ромбовидной ямки продолговатого мозга.

Волокна выходят из продолговатого мозга 10—15 корешками через переднюю боковую борозду, расположенную между оливой и пирамидой. Затем корешки соединяются в ствол, который выходит через одноименный канал в затылочной кости на наружное основание черепа, где проходит между блуждающим нервом и яремной веной. На шее нерв находится латеральнее наружной сонной артерии, образуя выпуклость, обращенную вниз, затем проходит позади шилоподъязычного мускула и заднего брюшка двубрюшной мышцы. В подчелюстной ямке он проникает в язык выше заднего края челюстно-подъязычной мышцы. Иннервирует внутренние мышцы языка.

Подъязычный нерв проходит вместе с ветвями шейного сплетения. Особенностью строения является наличие отдельных нервных клеток в стволе подъязычного нерва, выделившихся из комиссурального узла.

### 2.2.7. Онтогенез головного мозга

В течение жизни у человека сильно изменяются положение, форма, количество, размеры борозд и извилин головного мозга. Это свидетельствует о том, что развитие борозд и извилин продолжается и после рождения. Очень энергично оно совершается у детей на первом году жизни, достаточно выражено до 5-летнего возраста, хотя и протекает менее интенсивно. За это время имевшиеся к моменту рождения борозды становятся значительно глубже, а извилины — крупнее и длиннее. Кроме того, появляются еще новые борозды и извилины второго, третьего и т. д. порядков.

Общая поверхность полушарий головного мозга значительно увеличивается после рождения и у 9-месячных детей становится в 2 раза больше, чем у новорожденных, а у 9—10-летних увеличивается в 3—4 раза по сравнению с новорожденными. В этом возрасте общая поверхность полушарий головного мозга достигает наибольших размеров.

В процессе развития головного мозга изменяется положение, а вместе с тем и проекция отдельных борозд и извилин, в частности силвиевой, роландовой и др. Силвиева борозда с возрастом «опускается», но на протяжении первых месяцев жизни мало изменяет свое положение, и даже у годовалого ребенка она почти так же расположена, как у новорожденного. Лишь у 2-летних детей становится заметнее некоторое изменение ее положения, а у 6-летних она уже достигает края височной кости. Изменение проекции силвиевой борозды связано не только с изменениями головного мозга, возникающими в процессе его развития, но и с ростом и развитием костей черепа.

Изменяются и взаимоотношения между лобными извилинами и венечным швом: расстояние между ними увеличивается. Поэтому, например, у 9-летнего ребенка прецентральная борозда проецируется больше кзади от венечного шва, чем у человека 25 лет. После рождения по мере роста лобной кости расстояние между роландовой бороздой и венечным швом уменьшается. Иногда в связи с относительным уменьшением размеров затылочной доли эта борозда оказывается впереди от шва.

Характерным для очень ранней фазы постнатального развития является то, что все борозды на протяжении 1—1,5 месяца после рождения являются не непрерывными, а

состоят как бы из отдельных частей; некоторые непостоянные борозды встречаются сравнительно редко, равно как и соединения между ними.

Следует отметить, что на сравнительно ранней стадии развития (новорожденные, первые месяцы жизни) заметны индивидуальные различия. Они выражаются в разной глубине борозд, ширине и протяженности отдельных извилин, их количестве, цвете поверхности мозга и пр. При этом в одних случаях наблюдается ускорение, а в других замедление процесса развития борозд и извилин. Из этого можно сделать заключение, что некоторые условия могут тормозить процесс развития борозд головного мозга у человека после рождения.

У 5-летних детей отмечается значительное уменьшение кривизны лобной доли и относительных ее размеров. В этом возрасте заметно уменьшается и высота височной доли. Приблизительно к 15 годам устанавливаются те соотношения, которые наблюдаются у взрослых.

Варолиев мост и продолговатый мозг в течение первых 2 лет жизни принимают более наклонное положение по сравнению с тем, какое они имеют у новорожденных. Кроме того, наблюдается как бы некоторое опускание и отодвигание кзади варолиева моста по отношению к турецкому седлу. Приблизительно к 5 годам варолиев мост принимает то положение, которое он обычно занимает у взрослого человека. Эти изменения положения наблюдаются до окончательного роста черепа и связаны с развитием клиновидной и затылочной костей.

Мозолистое тело в течение первых 5 лет жизни ребенка становится значительно толще и длиннее. Приблизительно к 20 годам оно достигает размеров, наблюдаемых у взрослых людей. Изменения, которые происходят в дальнейшем в течение всей жизни человека, макроскопически очень трудно определить ввиду большого количества индивидуальных различий.

Размеры полушарий мозжечка сильно увеличиваются в течение первых лет жизни ребенка. При этом высота мозжечка увеличивается, а длина относительно уменьшается. Одновременно с этим задняя черепная ямка становится глубже.

Борозды мозжечка с возрастом становятся глубже, белое вещество обрисовывается яснее. Средние отделы мозжеч-

ка отстают в развитии по сравнению с сильно увеличивающимися полушариями. При изучении возрастной морфологии мозжечка было установлено, что до трех месяцев жизни ребенка сохраняется зародышевый слой. Молекулярный слой и клетки Пуркинье, а также их корзинки, дендриты и оплетающие их лиановидные волокна развиты слабо. Дифференцировка всех элементов мозжечка происходит в возрасте от 3 месяцев до 1 года. Изменения, происходящие после 1 года, выражаются в разрастании старых ветвей дендритов клеток Пуркинье и в развитии новых. Зернистый слой коры мозжечка у новорожденных заметно развит и относительно мало увеличивается в процессе дальнейшего развития. Значительно энергичнее растут на протяжении первого года жизни молекулярный слой и клетки Пуркинье. Ядерное вещество клеток Пуркинье с возрастом уменьшается. В процессе развития организма после рождения вплоть до полового созревания заметно относительное уменьшение белого вещества мозжечка и увеличение серого.

Изменения рельефа мозга, наблюдаемые макроскопически у человека после рождения, отражают в известной степени значительную перестройку микроскопических структур в мозговой ткани. Установлено, что процесс архитектурных формаций предшествует формированию борозд и что процесс развития областей мозга находится в связи с их филогенетическим происхождением: площадь более древней (с филогенетической точки зрения) затылочной области по отношению к общей поверхности мозга мало изменяется (12—13%), в то время как более молодая филогенетически нижняя теменная область занимает по мере развития полушария все большую и большую площадь: у 14-дневных детей она занимает 7,7% всей площади полушария, у 2-летних детей — 9,2, у 7-летних — 9,4%. Наиболее интенсивный рост наблюдается в филогенетически самой молодой лобной области: у 14-дневных она равна 20,7%, а к 7 годам достигает 26,3% всей площади полушария.

В процессе развития головного мозга наибольшие размеры приобретает неокортекс. У взрослого он занимает 95—96% всей коры мозга. Различают три периода пренатального онтогенеза: ранний, или миграционно-консолидационный (миграция нейробластов и уплотнение поперечника корковой закладки); средний, или период предварительной диф-

ференцировки на слои (специализированное развитие непосредственно внутри самой закладки коры); и поздний, или период заключительной дифференцировки на слои (заключительная дифференцировка неокортекса, цитоархитектоническая, нейронная).

После рождения головной мозг, и в частности его кора, продолжают свое развитие: растут извилины и борозды, усложняется их рельеф, увеличиваются на поверхности полушарий территории отдельных цитоархитектонических областей и полей. Особенно бросается в глаза рост дендритных и аксонных разветвлений нейронов коры.

Следует отметить, что уже в течение первых месяцев жизни нервные клетки, рассеянные по всему веществу мозга, начинают группироваться на его поверхности. Нервные клетки, мигрируя из глубины вещества мозга к поверхности, формируют кору, которая характеризуется увеличением размеров извилин и появлением дополнительных. Этот процесс миграции нервных клеток совершается очень интенсивно в течение первых двух лет жизни.

При гистологическом исследовании обнаруживается, что вскоре после рождения теряется эмбриональный характер нервных клеток головного мозга. Пирамидальные клетки постепенно приобретают свойственную им форму. Появляется пигмент в черной субстанции и голубом пятне. Кроме того, энергично совершается процесс миелинизации нервных волокон. Этот процесс длится на протяжении первых лет жизни.

Рост мозга происходит очень быстро в течение первых двух лет жизни и к этому времени достигает более  $2/3$  своей дефинитивной величины. В пренатальный период максимальный прирост веса мозга начинается со 2-го месяца. Прибавка его к 3 месяцам составляет 400 %. Высокая скорость нарастания массы нервной ткани сохраняется в пренатальном периоде до 7 месяцев. Темпы роста тела и мозга до рождения не всегда синхронны. В 3—4 месяца они сходны, затем до 6 месяцев прирост веса тела равномерно замедляется, а вес мозга интенсивно увеличивается до 7 месяцев. Возраст 6—7 месяцев служит «демаркационной линией» в прибавке веса тела. Относительный вес мозга в те же сроки заметно снижается. У 6—9-месячных детей вес мозга увеличивается почти вдвое по сравнению с новорожденными. К концу первого года жизни он возрастает в 2—2,5 раза, к



2—3 годам — в 3 раза, в 6—7 лет — в 4 раза. В дальнейшем темп нарастания очень незначителен. В 10—14 лет вес головного мозга достигает дефинитивных значений. Пик относительного максимума приходится на возраст 3—5 лет. Именно в этот период (а не у новорожденного) следует говорить о максимальной церебрализации. Скорость роста мозга в постнатальном онтогенезе отстает от темпов нарастания веса тела, поэтому относительный вес мозга с возрастом существенно уменьшается. У новорожденного он равен 12 %, у взрослого — 2,5 %. Вес мозга у новорожденных варьирует больше, чем у взрослых.

### 2.2.8. Морфология головного мозга

Вес головного мозга служит его интегральной характеристикой. Индивидуальные и групповые колебания абсолютного веса мозга современных взрослых людей очень велики. Средние групповые значения лежат между 1100 и 1700—1800 г. Диапазон крайних индивидуальных значений еще шире: от 2012 г у И.С. Тургенева до 1017 г у А. Франса. Корреляции веса мозга с творческим уровнем личности, родом занятий или профессиональной принадлежностью не выявляются. Однако английский философ Г. Спенсер утверждал, что мозг европейцев весит больше, чем у жителей других континентов, в связи с чем якобы существует их несомненное превосходство над остальными. Оказалось, что вес мозга японцев составляет 1374 г, у китайцев — 1473, полинезийцев — 1475, индийцев — 1514, бурятов — 1524, эскимосов — 1558 г.

### 2.2.9. Оболочки головного мозга

Оболочки головного мозга (*meninges*) составляют непосредственное продолжение оболочек спинного мозга — твердой, паутинной и сосудистой. Последние две взятые вместе так же, как и в спинном мозге, носят название мягкой оболочки (*leptomeningx*). Оболочки отличаются одна от другой не только особенностями строения, но и числом включенных в них сосудов.

Мозговые оболочки защищают нежное вещество мозга от механических повреждений. Они образуют межоболо-

чечные пространства: между твердой и паутинной оболочками (*cavum subdurale*) и между паутинной и сосудистой оболочками (*cavum subarachnoideale*). В этих пространствах циркулирует спинномозговая жидкость, которая является внешней гидростатической средой для ЦНС и выводит продукты обмена веществ. При участии сосудистой и паутинной оболочек формируются сосудистые сплетения желудочков мозга, а твердая мозговая оболочка формирует венозные синусы.

### *Твердая мозговая оболочка*

Твердая мозговая оболочка (*dura mater encephali*) — плотная, белесоватая соединительнотканая оболочка, лежащая снаружи остальных оболочек. Наружная ее поверхность непосредственно прилежит к костям черепа, для которых твердая оболочка служит надкостницей, в чем состоит ее отличие от оболочки спинного мозга. Внутренняя поверхность, обращенная к мозгу, покрыта эндотелием и вследствие этого гладкая и блестящая. Между ней и паутинной оболочкой мозга находится узкое щелевидное пространство — субдуральное пространство (*cavum subdurale*), заполненное небольшим количеством жидкости. Местами твердая оболочка расщепляется на 2 листка. Такое расщепление имеет место в области венозных пазух, а также в области ямки у верхушки пирамиды височной кости, где лежит узел тройничного нерва.

Твердая оболочка отдает со своей внутренней стороны несколько отростков, которые, проникая между частями мозга, отделяют их друг от друга:

- 1) мозговой серп, или большой серповидный отросток (*falx cerebri*), расположен в сагиттальном направлении между обоими полушариями большого мозга; прикрепляясь по средней линии черепного свода к краям сагиттальной борозды затылочной кости, он своим передним узким концом прирастает к петушьему гребню решетчатой кости, а задним широким сростается с верхней поверхностью мозжечкового намета;
- 2) намет мозжечка (*tentorium cerebelli*) представляет горизонтально натянутую пластинку, слегка выпуклую кверху наподобие двускатной крыши. Эта пластинка прикрепляется по краям поперечной борозды заты-

лочной кости и вдоль верхней границы пирамиды височной кости на обеих сторонах до клиновидной кости; намет мозжечка отделяет затылочные доли большого мозга от нижележащего мозжечка;

- 3) серп мозжечка (*falx cerebelli*), или малый серповидный отросток, располагается, также как и мозговой серп, по средней линии вдоль внутреннего затылочного гребня до большого отверстия затылочной кости, охватывая его по бокам двумя ножками; серп мозжечка вдавливается в заднюю вырезку мозжечка;
- 4) диафрагма седла (*diaphragma sellae*) — пластинка, ограничивающая сверху вместилище для придатка мозга на дне турецкого седла. В середине она прободается отверстием воронки гипофиза. Твердая мозговая оболочка иннервируется тройничным нервом, а в задней черепной ямке X и XII парами.

### Паутинная оболочка мозга

Паутинная оболочка мозга (*arachnoidea mater encephali*) — средняя оболочка головного мозга, также как и в спинном мозге, отделяется от твердой оболочки капиллярной сетью субдурального пространства. Паутинная оболочка не заходит в глубину борозд и углублений мозга, как сосудистая оболочка, но перекидывается через них в виде мостиков, вследствие чего между ней и сосудистой оболочкой находится субарахноидальное пространство (*cavum subarachnoideale*), которое заполнено прозрачной жидкостью.

В некоторых местах преимущественно на основании мозга подпаутинные пространства развиты особенно сильно, образуя широкие и глубокие вместилища цереброспинальной жидкости, называемые **цистернами**. Имеются следующие цистерны:

- 1) мозжечково-мозговая цистерна (*cisterna cerebellomedullaris*) располагается на вентральной поверхности соприкосновения мозжечка и продолговатого мозга;
- 2) боковая мостовая цистерна (*cisterna pontis lateralis*) парная, находится между мостом и мозжечком;
- 3) межножковая цистерна (*cisterna interpeduncularis*) располагается между ножками мозга;
- 4) цистерна перекреста (*cisterna chiasmatis*) находится впереди зрительного перекреста и пограничной мембраны;

- 5) цистерна боковой ямки большого мозга (*cisterna fossae lateralis cerebri*) парная, располагается в латеральной ямке полушарий мозга;
- 6) цистерна мозолистого тела (*cisterna corporis callosi*) находится выше мозолистого тела.

Все подпаутинные пространства широко сообщаются между собой и у большого отверстия затылочной кости непосредственно продолжают в подпаутинное пространство спинного мозга. Кроме того, они находятся в прямом сообщении с желудочками мозга через отверстия в области задней стенки IV желудочка. В подпаутинных пространствах залегают сосуды мозга, которые при посредстве соединительнотканых перекладин (*trabeculae arachnoidales*) и окружающей жидкости предохраняются от сдавливания. Особенностью строения оболочки являются так называемые пахионовы грануляции (*granulateones arachnoideales Pachioni*), представляющие выросты паутинной оболочки в виде кругловатых телец серо-розового цвета, вдающихся в полость венозных пазух. Они имеются у детей и взрослых, но наибольшей величины и многочисленности достигают в старости. Пахионовы грануляции служат для оттока цереброспинальной жидкости в кровяное русло путем фильтрации.

### *Сосудистая оболочка мозга*

Сосудистая, или мягкая, оболочка мозга (*pia mater encephali*) — оболочка, непосредственно покрывающая поверхность мозга, является тонкой двухслойной прозрачной пластинкой, распространяющейся в борозды и щели. В сосудистую оболочку, особенно на основании головного мозга, включены пигментные клетки (хроматофоры), фибробласты, тучные, лимфоидные клетки, многочисленные нервные волокна и их рецепторы. Части мягкой оболочки сопровождают крупные и средние артериальные сосуды, достигая артериол. Между стенкой артериального сосуда и мягкой оболочкой имеются пространства Вирхова — Робена, заполненные спинномозговой жидкостью. Они сообщаются с субарахноидальным пространством, расположенным между паутинной и мягкой оболочками, в котором циркулирует спинномозговая жидкость. Через пространства Вирхова — Робена поперечно кровеносному сосуду перекинута коллагеновые и эластические фибриллы, на которых подвешены сосуды,

создающие условия для их смещения при пульсации, не оказывая влияния на вещество мозга.

## 2.3. АВТОНОМНАЯ НЕРВНАЯ СИСТЕМА

Автономная, или вегетативная, нервная система является той частью единой нервной системы, которая регулирует внутренние системы гомеостаза. Вегетативная нервная система состоит из трех отделов: симпатического, парасимпатического и диффузной нервной системы кишечника. Все три отдела имеют сенсорные и двигательные компоненты. В то время, как первые регистрируют показатели внутренней среды, вторые усиливают или тормозят деятельность тех структур, которые осуществляют сам процесс регуляции.

Рецепторы, участвующие в гомеостазе, воспринимают изменения в химическом составе крови или колебания давления в сосудистой системе и в полых внутренних органах, таких как пищеварительный тракт и мочевой пузырь. Эти сенсорные системы, собирающие информацию о внутренней среде, очень сходны с системами, воспринимающими сигналы с поверхности тела. Их рецепторные нейроны образуют нервные синаптические переключения внутри головного мозга. По двигательным путям вегетативной системы идут команды к органам, непосредственно регулирующим внутреннюю среду. Эти пути начинаются со специальных преганглионарных нейронов спинного мозга. Такая организация несколько напоминает организацию спинального уровня двигательной системы.

Автономная нервная система отличается меньшей специализированностью и большей примитивностью организации. Эволюционные преобразования затронули ее в меньшей степени, чем соматическую (анимальную). Влияние автономной нервной системы более генерировано: она выполняет адаптационно-трофическую функцию в отношении всех органов и тканей, тогда как анимальная распространяет свое действие лишь на скелетную мускулатуру. Нейроны анимальной нервной системы располагаются более кучно и компактно. Здесь нет (за исключением спинномозговых узлов) ганглиев, вынесенных на периферию. Характерная особенность автономной нервной системы —

наличие периферических ганглиев. Нейроны анимальной нервной системы отличаются разнообразием размеров и строения (гигантские пирамиды Беца и небольшие клетки-зерна в коре полушарий, клетки Пуркиньи в мозжечке и т. п.). Нейроны вегетативных ганглиев варьируют по величине в меньшей степени, но морфологически они также неоднородны. В конце XIX — начале XX столетия А.С. Догель описал в нервных сплетениях пищеварительного тракта несколько типов вегетативных нейронов, которые называются клетками Догеля I, II, III типа. Они мультиполярны. Обращают внимание величина и характер ветвления дендритов. У нейронов I типа дендриты самые короткие и нередко ветвятся в пределах капсулы. У нейронов III типа дендриты средней длины, но не выходят за пределы ганглия. Нейроны II типа имеют длинные дендриты, заканчивающиеся рецепторами на периферии, например, в гладких мышцах. По предвидению А.С. Догеля, подтвержденному современными гистологами, нейроны I типа эфферентные, II типа — афферентные, III типа — вставочные.

Калибр волокон автономной нервной системы меньше, чем анимальной: 1,0 — 4,5 мкм, по сравнению с 8—18 мкм. Функциональные различия двух систем проявляются, во-первых, в разной скорости проведения нервных импульсов: в волокнах автономной системы она меньше и равна 0,3—10 м/с, в анимальной нервной системе — от 12 до 100 м/с, во-вторых, нейроны вегетативной нервной системы отличаются меньшей возбудимостью.

Простейшая рефлекторная дуга в анимальной и вегетативной нервной системе имеет трехнейронное строение: I нейрон (афферентный) располагается в спинномозговом узле; II нейрон (ассоциативный) в анимальной нервной системе принадлежит заднему рогу спинного мозга, его аксон направляется к мотонейронам передних рогов (III нейрон); в автономной нервной системе II нейрон лежит в боковом роге серого вещества (интермедиолатеральное ядро), а его аксон уходит на периферию к одному из вегетативных ганглиев; III нейрон (эфферентный) в автономной системе вынесен на периферию в вегетативный ганглий. Два последних вегетативных нейрона называются соответственно *преганглионарными* и *постганглионарными*. Аксоны первого окружены миелиновой оболочкой, аксон второго ее лишен. В ганглии осуществляется синаптическая связь этих нейро-

нов. Если на вегетативный узел воздействовать 0,2—0,5 %ным раствором никотина, передача возбуждения в ганглии прекратится. Если подвергнуть тому же воздействию спинномозговой узел, на передаче импульсов это не отразится. Различие эффекта объясняется тем, что никотин прекращает передачу возбуждения в синапсе.

Согласно современным нейрогистологическим и физиологическим данным, в ганглиях автономной нервной системы имеются собственные чувствительные нейроны в виде клеток II типа Догеля и ложнопольярных нейронов (в нервных сплетениях пищеварительного тракта и интрамуральных ганглиях внутренних органов). Кроме того, вегетативные нейроны имеют собственную афферентную иннервацию; существует прямой афферентный путь от периферического вегетативного нейрона в ЦНС.

Нейроны вегетативных ганглиев отличаются морфологическим многообразием синаптических связей, образующихся по типу аксон-сома, аксон-дендрит, дендрит-дендрит, аксон-аксон. Дендриты нескольких постганглионарных нейронов (I типа Догеля), сплетаясь, образуют корзинки, на которых находятся перицеллюлярные синапсы преганглионарных волокон центральных нейронов. Один преганглионарный нейрон контактирует со многими постганглионарными (например, в верхнем шейном симпатическом узле их 196), а на постганглионарном нейроне образуют синапсы несколько преганглионарных. В этом заключается анатомическая предпосылка феноменов мультипликации (генерализации возбуждения) и конвергенции. Определенную направленность импульсы приобретают лишь в постганглионарном нейроне.

### 2.3.1. Филогенез вегетативной нервной системы

У многих низших животных нервная система представлена в виде сети, равномерно развитой во всех участках тела. Обособление переднего и хвостового концов тела, формирование сегментов тела привели к концентрации нервных клеток в узлы, где клетки имеют возможность образовывать большую взаимную связь.

В связи с прогрессивным развитием органов чувств и других систем у более высокоорганизованных животных,

например хордовых, сетевидная нервная система дифференцировалась на соматическую и вегетативную. У ланцетника во внутренних органах уже имеются сплетения с мелкими узлами; отсутствуют узлы околопозвоночные и на головном конце тела.

У круглоротых симпатическая нервная система еще не образует ствола, а представлена лишь группой рассеянных клеток, содержащих катехоламины. Ствол появляется у костистых рыб и сохраняется у высших позвоночных. Интересно, что у низших позвоночных преганглионарные вегетативные волокна покидают спинной мозг в составе вентральных и дорсальных корешков. У высших они выходят только в составе вентральных корешков, однако некоторые дорсально выходящие волокна остаются у амфибий, возможно, даже у млекопитающих. У рыб и амфибий симпатические волокна идут в составе блуждающего нерва. Четкое подразделение вегетативной нервной системы на симпатическую и парасимпатическую наблюдается только у высших позвоночных. Однако и у млекопитающих в составе блуждающего нерва проходят норадренергические (симпатические) волокна.

В процессе эволюции в клетках симпатической нервной системы изменяется распределение пептидов. В симпатическом ганглии лягушки лютеинизирующий гормон рилизинг-фактор содержит многие терминалы преганглионарных волокон и SIF (*small intensiv fluorescence*)-клетки (последние содержат энкефалины). У млекопитающих симпатический ганглий не имеет этого пептида, тогда как энкефалины и вещество P выявляются в преганглионарных волокнах.

В желудочно-кишечном тракте в процессе эволюции усложняется организация интрамуральных ганглиев. Например, подслизистое сплетение отсутствует у более примитивных амфибий и рептилий, у круглоротых уже имеются серотонинергические нейроны, но нет норадренергических, тогда как у амфибий и рептилий появляются норадренергические нейроны.

Эти филогенетические данные свидетельствуют о том, что с усложнением строения организма наблюдается функциональная и соответствующая структурная перестройка вегетативного отдела нервной системы, усложняются высшие механизмы ее регуляции.



### 2.3.2. Симпатическая нервная система

Симпатическая часть вегетативной нервной системы имеет центральный и периферический отделы. Центральный отдел представлен боковой промежуточной субстанцией (*substantia intermedia lateralis*), образующей боковой столб серого вещества спинного мозга на протяжении между VIII шейным и II — III поясничными сегментами. Отростки клеток в виде преганглионарных волокон, покрытых миелиновыми оболочками, покидают спинной мозг в составе переднего двигательного корешка и зубчатых связок оболочек спинного мозга, образуя белую соединительную ветвь (*r. communicans albus*), которая направляется к узлам симпатического ствола (рис. 69).

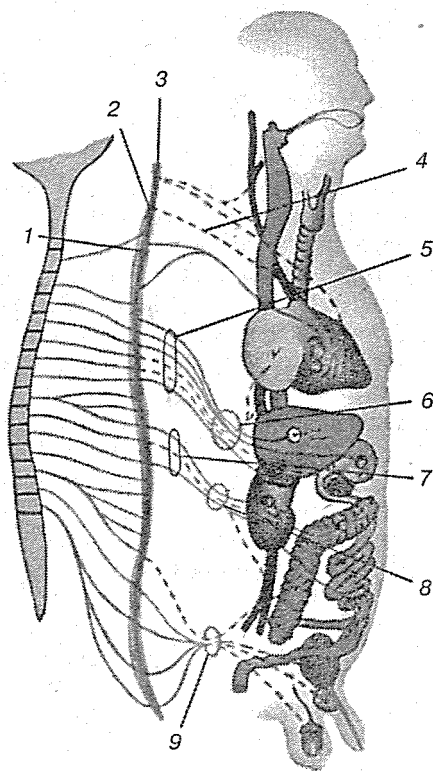


Рис. 69. Симпатическая нервная система:

1 — шейно-грудной (звездчатый) узел; 2 — средний шейный узел; 3 — верхний шейный узел; 4 — верхний шейный сердечный нерв; 5 — большой внутренностный нерв; 6 — чревное сплетение; 7 — малый внутренностный нерв; 8 — верхний брыжеечный узел; 9 — нижний брыжеечный узел

Периферический отдел симпатической части нервной системы образован: 1) многочисленными узлами, расположенными в виде парного симпатического ствола; 2) предпозвоночными узлами, находящимися в вегетативных сплетениях брюшной полости; 3) вегетативными нервами. К нервам относятся: а) межузловые симпатические ветви (*r.r. interganglionares*), соединяющие узлы симпатического ствола друг с другом; б) серые соединительные ветви (*r.r. communicantes grisei*), состоящие из постганглионарных волокон, лишенных миелиновой оболочки. Они направляются от симпатических узлов к спинномозговым нервам и в их составе достигают кожи, сосудов мышц и желез тела; в) симпатические волокна к внутренним органам, участвующие в образовании экстраорганных и интраорганных вегетативных сплетений.

**Симпатический ствол** (*truncus sympathicus*) — парный, образован узлами, соединенными между собой симпатическими волокнами. Он расположен на боковой поверхности позвоночника на всем его протяжении. Каждый узел (ганглий) симпатического ствола представляет собой скопление вегетативных нейронов, при помощи которых происходит переключение большей части преганглионарных волокон, выходящих из спинного мозга и образующих белые соединительные ветви. Преганглионарные волокна контактируют с вегетативными клетками в соответствующем узле или направляются в составе межузловых ветвей в выше или ниже расположенные узлы симпатического ствола. Белые соединительные ветви располагаются в грудном и верхнем поясничном отделах. В шейных, крестцовых и нижних поясничных узлах такие соединительные ветви отсутствуют.

Узлы симпатического ствола также связаны особыми волокнами со спинномозговыми нервами — серые соединительные ветви (*r.r. communicantes grisei*), состоящие в основном из постганглионарных симпатических волокон. Серые соединительные ветви отходят от каждого узла симпатического ствола к каждому спинномозговому нерву, в составе которого они направляются на периферию, достигая иннервируемых органов — поперечно-полосатых мышц, гладких мышц и желез.

### 2.3.3. Парасимпатическая нервная система

Ядра парасимпатической части вегетативной нервной системы располагаются в стволе головного мозга и в боковых столбах крестцового отдела спинного мозга S<sub>II-IV</sub> (рис. 70).

Ядра ствола головного мозга следующие:

добавочное ядро глазодвигательного нерва (*nucl. accessorius n. oculomotorii*) располагается на вентральной поверхности водопровода мозга в среднем мозге. Преганглионарные волокна из мозга выходят в составе глазодвигательного нерва и в глазнице оставляют его, направляясь в ресничный узел (*gangl. ciliare*). Ресничный узел находится в задней части глазницы на наружной поверхности зрительного нерва. Через узел проходят симпатические чувствительные нервы. После переключения парасимпатических волокон в этом

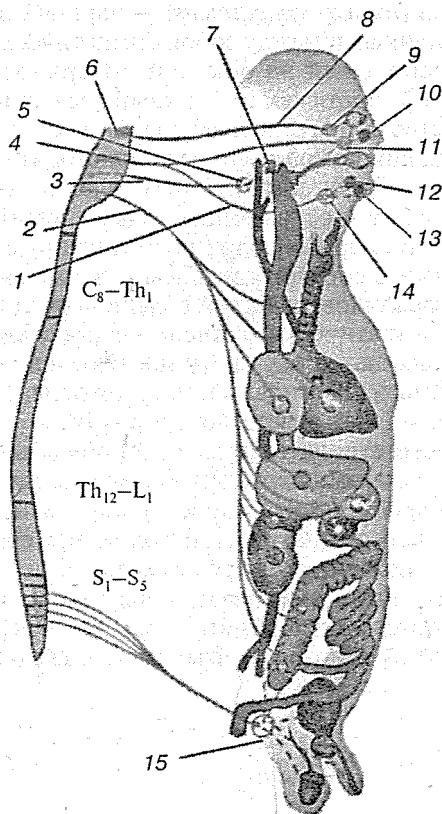


Рис. 70. Парасимпатическая нервная система:

1 — барабанная струна; 2 — блуждающий нерв; 3 — языкоглоточный нерв; 4 — лицевой нерв; 5 — ушной узел; 6 — добавочное ядро глазодвигательного нерва; 7 — околоушная железа; 8 — глазодвигательный нерв; 9 — ресничный узел; 10 — слезная железа; 11 — крылонебный узел; 12 — подъязычная железа; 13 — подчелюстная железа; 14 — поднижнечелюстной узел; 15 — тазовое плетение

узле (II нейрон) постганглионарные волокна покидают узел вместе с симпатическими, образуя короткие ресничные нервы. Эти нервы входят в задний полюс глазного яблока для иннервации мышцы, суживающей зрачок, и ресничной мышцы, вызывающей аккомодацию глаза (парасимпатический нерв), мышцы, расширяющей зрачок (симпатический нерв);

верхнее слюноотделительное ядро (*nucl. salivatorius superior*), его волокна покидают ядро моста вместе с двигательной частью лицевого нерва одной порцией, отделившись в лицевом канале височной кости около отверстия канала большого каменистого нерва, после чего нерв получает такое же название. Затем проходит через соединительную ткань рваного отверстия черепа и соединяется с глубоким каменистым нервом (симпатическим), образуя крыловидный нерв (*n. pterygoideus*), проходящий через одноименный канал в крылонебную ямку. Его преганглионарные парасимпатические волокна переключаются в крылонебном ганглии. Постганглионарные волокна в составе ветвей верхнечелюстного нерва достигают слизистых носовой полости, ячеек решетчатой кости, слизистой оболочки воздухоносных пазух, щек, губ, ротовой полости и носоглотки, а также слезной железы, к которой проходят по скуловому нерву, затем через анастомоз в слезный нерв. Вторая порция парасимпатических волокон в составе язычного нерва доходит до подчелюстной слюнной железы, предварительно переключаясь в поднижнечелюстном и подъязычном ганглиях. Постганглионарные волокна (аксоны II нейрона) обеспечивают секреторной иннервацией подъязычную, подчелюстную слюнные железы и слизистые железы языка;

нижнее слюноотделительное ядро (*nucl. salivatorius inferior*) является ядром IX пары черепных нервов, находящимся в продолговатом мозге. Его парасимпатические преганглионарные волокна покидают нерв в области нижнего узла языкоглоточного нерва, лежащего в каменистой ямке на нижней поверхности пирамиды височной кости, и проникают в барабанный канал под тем же названием. Барабанный нерв выходит на переднюю поверхность пирамиды височной кости через отверстие канала, проходит на наружное основание черепа, где около овального отверстия переключается в околоушном узле. В узле преганглионарные волокна переключаются на постганглионарные волокна,

которые достигают околушной слюнной железы, обеспечивая ее секреторной иннервацией;

**дорсальное ядро блуждающего нерва (*nucl. dorsalis n. vagi*)** располагается в дорсальной части продолговатого мозга. Является важнейшим источником парасимпатической иннервации внутренних органов. Переключение преганглионарных волокон происходит в многочисленных, но весьма мелких внутриорганных парасимпатических узлах, в верхнем и нижнем узлах блуждающего нерва, на протяжении всего ствола этого нерва, в вегетативных сплетениях внутренних органов (кроме органов таза);

**спинное промежуточное ядро (*nucl. intermedius spinalis*)** находится в боковых столбах  $S_{II-V}$ . Его преганглионарные волокна через передние корешки выходят в брюшные ветви спинномозговых нервов и образуют тазовые внутренностные нервы (*n.n. splanchnici pelvini*), которые вступают в нижнее подчревное сплетение. Их переключение на постганглионарные волокна происходит во внутриорганных (интрамуральных) узлах внутриорганных сплетений тазовых органов.

### 2.3.4. Отличия симпатической и парасимпатической систем

Отношения симпатического и парасимпатического отделов автономной нервной системы рассматриваются как конкурентные, антагонистические. Это связано с рядом отличительных черт морфологического и функционального плана.

Центры симпатической нервной системы более компактны. Они располагаются в боковых рогах спинного мозга в грудно-поясничном отделе. Центры парасимпатической нервной системы более разобщены. Они локализируются в среднем мозге (ядро Якубовича), мосте (верхнее слюноотделительное ядро), в продолговатом мозге (нижнее слюноотделительное и дорсальное ядра блуждающего нерва), а также в крестцовом отделе спинного мозга.

Симпатические узлы располагаются ближе к центральной нервной системе (экстрамурально), чем парасимпатические, находящиеся в стенке органов (интрамурально). В связи с этим преганглионарный нейрон симпатической системы имеет более короткий, а парасимпатический — более длинный аксон, чем постганглионарный. Однако на

периферии симпатические и парасимпатические нейроны нередко соседствуют друг с другом в интрамуральных ганглиях и симпатических узлах.

Гистологически и гистохимически симпатические и парасимпатические нейроны лишены четких отличий. При их дифференцировании следует учитывать комплекс признаков: длину и форму дендритов, распределение органоидов и пигментов, ферментный состав. Так, в симпатических нейронах при старении откладывается много пигмента, в парасимпатических превалирует снижение активности ферментов.

Парасимпатический отдел имеет меньшую зону иннервации, чем симпатический. Феномен мультипликации делает возможным при определенных условиях генерализованное воздействие симпатического отдела на систему органов в целом. Нервы парасимпатического отдела оказывают строго локализованное воздействие на структуру конкретного органа.

Специфический физиологический признак симпатической части автономной нервной системы — адренолинотропность, так как она возбуждается при воздействии адреналином. Парасимпатическая часть возбуждается от воздействия ацетилхолином. Специфическим блокатором проведения возбуждения в симпатических синапсах является эрготоксин, в парасимпатических — атропин.

### 2.3.5. Вегетативная иннервация некоторых органов

#### Глаз

Парасимпатические преганглионарные волокна идут от вегетативного ядра среднего мозга по нерву III пары в ресничный узел; постганглионарные — из клеток ресничного узла к гладкой мускулатуре глаза; функция — сужение зрачка и аккомодация глаза к дальнему и ближнему зрению.

Симпатические преганглионарные волокна из клеток латеральных симпатических ядер спинного мозга через верхние две или три белые соединительные ветви грудного отдела проходят в верхний шейный узел; постганглионарные направляются оттуда через внутреннее сонное сплетение и ресничные нервы к радиальным мышечным волокнам радужки; функция — расширение зрачка.

### *Подчелюстная, подъязычная и слезная железы*

Парасимпатические преганглионарные волокна из верхнего слюноотделительного ядра проходят в стволе лицевого нерва, барабанной струны и язычного нерва и оканчиваются в подчелюстном узле, далее по стволам лицевого и большого поверхностного каменистого нерва идут к крыло-видному узлу; постганглионарные волокна от подчелюстного узла идут к подчелюстной и подъязычной железам, а от крылонебного узла через скуловой и верхнечелюстной нервы — к слезной железе; функция — стимуляция секреции желез.

Симпатические преганглионарные волокна идут от ядер боковых рогов спинного мозга через верхнегрудные белые ветви и симпатический ствол к верхнему шейному узлу, откуда через наружное и внутреннее сонные сплетения к подчелюстной, подъязычной и слезной железам; функции — некоторое повышение слезной секреции и повышение секреции густой вязкой слюны.

### *Сердце*

Парасимпатические преганглионарные волокна от дорсального двигательного ядра блуждающего нерва в стволе этого нерва и сердечных ветвях, а также через сердечное сплетение подходят к внутренним узлам сердца; функция — торможение работы сердца.

Симпатические преганглионарные волокна из симпатических ядер спинного мозга через белые ветви IV—V верхних грудных нервов идут к шейным и верхнему грудному узлам, далее через шейные и грудные сердечные нервы к сердечной мышце; функция — стимуляция работы сердца.

### *Легкие и бронхи*

Парасимпатические преганглионарные волокна из дорсального двигательного ядра блуждающего нерва по его стволу и легочным ветвям идут к внутренним узлам трахеи, бронхов и легких; постганглионарные волокна от внутренних узлов к мускулатуре и железам бронхиального дерева; функция — сужение просвета бронхов и выделение слизи.

Симпатические преганглионарные волокна из боковых симпатических ядер через верхнегрудные белые ветви идут

к звездчатому узлу; постганглионарные волокна от этого узла через легочное сплетение подходят к бронхиальной мускулатуре и кровеносным сосудам; функция — расширение просвета бронхов.

### *Желудочно-кишечный тракт, поджелудочная железа, печень*

Парасимпатические преганглионарные волокна из дорсального двигательного ядра блуждающего нерва проходят по этому нерву до терминальных узлов, находящихся в кишечной трубке, поджелудочной железе и печени; постганглионарные волокна идут от этих узлов к гладким мышцам и железам этих органов; функция — увеличение перистальтики кишечника и желчного пузыря, увеличение секреции.

Симпатические преганглионарные волокна из латерального симпатического ядра по белым соединительным ветвям от V до XII грудного нерва и по внутренностному нерву идут до чревного и связанных с ним узлов, от них идут постганглионарные волокна к тем же органам, что и парасимпатические; функция — замедление перистальтики кишечника и желчного пузыря, сужение просвета кишечных кровеносных сосудов.

### *Нисходящая ободочная, прямая кишка, мочевой пузырь*

Парасимпатические преганглионарные волокна идут от центров парасимпатических ядер спинного мозга в составе II, III, IV крестцовых нервов и тазового нерва до конечных узлов ободочной и прямой кишок и мочевого пузыря; отсюда идут постганглионарные волокна к мускулатуре перечисленных органов; функция — возбуждение перистальтики ободочной и прямой кишок, сокращение пузырного сфинктера.

Симпатические преганглионарные волокна от бокового симпатического ядра через белые соединительные ветви поясничного отдела идут, не прерываясь, сквозь поясничный узел и брюшные сплетения аорты к нижнему брыжеечному узлу; постганглионарные волокна от этого узла направляются к вышеуказанным органам; функция — задержка перистальтики ободочной кишки, возбуждение сокращений анального сфинктера и внутреннего сфинктера мочевого пузыря.



### *Кровеносные сосуды кожи, потовые железы и мышцы-пилomotorы*

Парасимпатические вазомоторные волокна покидают спинной мозг в составе дорсальных корешков и действуют как вазодилататоры на кожные сосуды.

Симпатические преганглионарные волокна идут от бокового симпатического ядра по грудным и поясничным белым соединительным ветвям, по всем узлам симпатического ствола; постганглионарные волокна от верхнего шейного узла через сплетения наружной и внутренней сонных артерий и по серым соединительным ветвям верхних шейных нервов к сосудам, потовым железам и мышцам головы и шеи; постганглионарные волокна от всех остальных туловищных узлов по серым соединительным ветвям и соответствующим спинномозговым нервам к кровеносным сосудам, потовым железам и пилomotorам туловища и конечностей; функция — сокращение сосудов, возбуждение мышц, поднимающих волосы, стимуляция секреции потовых желез.

### **2.3.6. Центральная регуляция**

Центральная нервная система осуществляет контроль над вегетативной системой в гораздо меньшей степени, чем над сенсорной или скелетной двигательной системой. Области мозга, которые больше всего связаны с вегетативными функциями, это гипоталамус и ствол мозга, в особенности продолговатый мозг. Именно из этих структур идут основные проводящие пути к симпатическим и парасимпатическим преганглионарным автономным нейронам на спинальном уровне.

Принято считать, что гипоталамус — это средоточие висцеральных интегративных функций. Сигналы от нейронных систем гипоталамуса непосредственно поступают в сети, которые возбуждают преганглионарные участки вегетативных нервных путей. Кроме того, эта область мозга осуществляет прямой контроль над всей эндокринной системой через посредство симпатических нейронов, регулирующих секрецию гормонов передней доли гипофиза, а аксоны других гипоталамических нейронов оканчиваются в задней доле гипофиза. Здесь эти окончания выделяют медиаторы, которые циркулируют в крови как гормоны: 1) вазопрессин, повышающий кровяное давление в экстренных случаях,

когда происходит потеря жидкости или крови; он также уменьшает выделение воды с мочой (поэтому вазопрессин называют антидиуретическим гормоном); 2) окситоцин, стимулирующий сокращение матки на завершающей стадии родов.

Хотя среди скоплений гипоталамических нейронов имеется несколько четко ограниченных ядер, большая часть гипоталамуса представляет собой совокупность зон с нерезкими границами. Однако в трех зонах имеются достаточно выраженные ядра.

**Перивентрикулярная зона** непосредственно примыкает к третьему мозговому желудочку, который проходит через центр гипоталамуса. Выстилающие желудочек клетки передают нейронам перивентрикулярной зоны информацию о важных внутренних параметрах, которые могут требовать регуляции, — например, о температуре, концентрации солей, уровнях гормонов, секретируемых щитовидной железой, надпочечниками или гонадами в соответствии с инструкциями от гипофиза.

**Медиальная зона** содержит большинство проводящих путей, с помощью которых гипоталамус осуществляет эндокринный контроль через гипофиз. Весьма приближенно можно сказать, что клетки перивентрикулярной зоны контролируют действительные выполнения команд, отданных гипофизу клетками медиальной зоны.

Через клетки **латеральной зоны** осуществляется контроль над гипоталамусом со стороны более высоких инстанций — коры большого мозга и лимбической системы. Сюда же поступает сенсорная информация из центра продолговатого мозга, координирующая дыхательную и сердечно-сосудистую деятельность. Латеральная зона — это то место, где высшие мозговые центры вносят коррективы в реакции гипоталамуса на изменения внутренней среды. В коре, например, происходит сопоставление информации, поступающей из двух источников — внутренней и внешней среды. Если, например, кора сочтет, что время и обстоятельства не подходят для принятия пищи, донесение органов чувств о низком содержании сахара в крови и пустом желудке будет отложено в сторону до более благоприятного момента. Игнорирование гипоталамуса со стороны лимбической системы менее вероятно. Эта система может добавить эмоциональную и мотивационную окраску к интерпретации внешних сенсорных сигналов или же сравнить представле-

ние об окружающем, основанное на этих сигналах, с аналогичными ситуациями, имевшими место в прошлом.

Вместе с кортикальным и лимбическим компонентами гипоталамус выполняет также множество рутинных интегрирующих действий, причем на протяжении значительно более длительных периодов времени, чем при осуществлении кратковременных регуляторных функций. Гипоталамус заранее «знает», какие потребности возникают у организма при нормальном суточном ритме жизни. Он, например, приводит эндокринную систему в полную готовность к действию, как только человек просыпается. Он также следит за гормональной активностью яичников на протяжении менструального цикла; принимает меры, подготавливающие матку к прибытию оплодотворенного яйца. У перелетных птиц и млекопитающих, впадающих в зимнюю спячку, гипоталамус с его способностью определять длину светового дня координирует жизнедеятельность организма во время циклов, длящихся несколько месяцев.

Гипоталамус составляет менее 5 % от всей массы мозга, однако в этом небольшом количестве ткани содержатся центры, которые поддерживают все функции организма, за исключением спонтанных дыхательных движений, регуляции кровяного давления и ритма сердца. Эти функции зависят от продолговатого мозга. При черепно-мозговых травмах так называемая «смерть мозга» наступает тогда, когда исчезают все признаки электрической активности коры и утрачивается контроль со стороны гипоталамуса и продолговатого мозга, хотя с помощью искусственного дыхания еще можно поддерживать достаточное насыщение циркулирующей крови кислородом.

### 2.3.7. Онтогенез автономной нервной системы

В эмбриональном периоде на 3-й неделе начинают закладываться симпатические стволы. Нейробласты (симпатобласты) мигрируют из нервной трубки и формируют парные нервные валики, из которых образуются грудные и поясничные симпатические узлы. В конце первого месяца симпатические узлы формируются в шейном и крестцовом отделах позвоночника. Одновременно симпатобласты мигрируют к внутренним органам. Раньше всего они проника-

ют в стенку кишки, а затем сердечной трубки. Впереди аорты также закладываются множественные симпатические узлы. Парасимпатические узлы лицевой части головы возникают в результате миграции нейробластов головного конца нервной трубки и из клеток полулунного узла тройничного нерва. Перемещение нейробластов происходит по нервным стволам.

Вегетативные центры спинного мозга возникают следующим образом: на третьей неделе эмбрионального развития в боковых отделах от I грудного до III поясничного сегмента нервной трубки обособляются симпатобласты в виде бокового столба. Их аксоны прорастают на периферию вместе с аксонами нейробластов двигательного корешка. Симпатобласты прорастают и в зубчатые связки. Затем они покидают передний корешок, образуя белую соединительную ветвь для связи с симпатическими узлами.

Высшим уровнем регуляционных механизмов вегетативных функций являются лимбическая область, кора гиппокампа, орбитальная извилина, которые соединены проекционными путями с ядрами гипоталамуса. Их образование связано с развитием головного мозга начиная со второго месяца внутриутробного развития. Только к восьми месяцам этого периода устанавливается полное единство между высшими механизмами вегетативной регуляции и вегетативными ядрами спинного мозга.

Возрастные изменения нейронов в автономной и аниимальной нервной системе протекают однотипно. Однако старческие атрофические явления менее выражены в вегетативной системе, так как ее нейроны, фило- и онтогенетически более древние, меньше подвержены процессам старения.

### 2.3.8. Морфология автономной нервной системы

Строение вегетативной нервной системы отличается изменчивостью числа, размеров, формы, положения нервных ганглиев. Численность узлов в составе пограничного ствола вариабельна. Так, например, поясничный отдел может иметь дисперсионное строение, насчитывая 4—5 (до 7) узлов, или быть концентрированным при слиянии всех узлов в один. Существует и переходная форма с неполной концентрацией массы ганглиев, когда их встречается от двух до четырех. Частота этих вариантов, выраженная в процентах, неодинакова в разных этнических группах.

---

### 3. СЕНСОРНЫЕ СИСТЕМЫ

Сенсорные системы, или анализаторы, представляют собой совокупность периферических и центральных нервных образований, воспринимающих и анализирующих информацию о действии на организм различных раздражителей. Сенсорные системы участвуют в адекватной реакции организма на изменение условий внешней среды, играют важную роль в поддержании постоянства внутренней среды организма — гомеостаза.

Периферические отделы сенсорных систем представлены специализированными структурами — рецепторами, которые воспринимают информацию о раздражителях. Они расположены на поверхности тела (в коже, слизистых оболочках), в глубине тела (например, механорецепторы сердечно-сосудистой системы) и могут входить в состав специализированных сенсорных органов (например, глаз, ухо).

Сигналы от рецепторов поступают в ЦНС по сенсорным (афферентным) нервам. Анализ и преобразование сигналов в сенсорных системах начинается уже с момента их действия на периферические чувствительные образования, но основная переработка сенсорной информации осуществляется в ЦНС. Участки коры больших полушарий, в которые преимущественно поступают афферентные импульсы, представляют собой проекцию периферических рецепторных полей в коре и являются корковыми отделами сенсорных систем (например, зрительная зона находится главным образом в затылочной области коры, слуховая — в височной).

Благодаря конвергенции возбуждений на центральных нейронах ассоциативных полей коры возможно взаимодействие многих сенсорных систем. В больших полушариях в результате согласованной работы различных сенсорных систем формируется программа поведения, оценка результатов произведенного действия.

Всем сенсорным системам высших позвоночных животных и человека свойственны следующие основные принципы строения:

1. **Многослойность**, т. е. наличие нескольких слоев нервных клеток, первый из которых связан с рецепторными элементами, а последний — с нейронами ассоциативных отделов коры полушарий большого мозга. Между собой слои связаны проводящими путями, образованными аксонами их нейронов. Такое построение анализаторов обеспечивает возможность специализации разных слоев по переработке отдельных видов информации, что позволяет организму более быстро реагировать на простые сигналы, анализируемые уже на промежуточных уровнях. Кроме того, это создает условия для тонкого регулирования этих процессов путем влияний, исходящих из более высоких слоев данной системы и других отделов мозга.

2. **Многоканальность** анализаторных систем означает наличие в каждом из слоев множества нервных элементов (обычно десятки тысяч, а иногда — миллионы), связанных со множеством элементов следующего слоя, которые в свою очередь посылают нервные импульсы к элементам более высокого уровня. Наличие множества каналов обеспечивает анализаторам большую надежность и тонкость анализа.

3. **Сенсорные «воронки»** характеризуются неодинаковым количеством элементов в соседних слоях. Примером может служить зрительная система, где слой фоторецепторов в каждой из двух сетчаток человека имеет 130 млн элементов, а в слое выходных — ганглиозных клеток сетчатки — всего 1 млн 250 тыс. нейронов. Это пример суживающейся «воронки». Однако на более высоких уровнях зрительной сенсорной системы формируется расширяющаяся «воронка»: число нейронов в первичной проекционной области зрительной коры в тысячи раз больше, чем в подкорковом зрительном центре или на выходе сетчатки. В слуховом и ряде других анализаторов представлена только расширяющаяся «воронка» по направлению от рецепторов к коре. Физиологический смысл явления суживающихся «воронок» сводится к уменьшению количества информации, передаваемой в мозг, а в расширяющихся «воронках» — к обеспечению более дробного и сложного анализа разных признаков сигналов.

4. **Дифференциация сигналов по вертикали и горизонтали.** *Дифференциация по вертикали* заключается в образовании

отделов, состоящих обычно из того или иного числа слоев нервных элементов. Отдел — более крупное морфофункциональное образование, чем слой элементов. Каждый такой отдел (например, обонятельные луковицы, кохлеарные ядра или коленчатые тела) имеет определенную функцию. Различают обычно рецепторный, или периферический, отдел сенсорной системы, один или чаще несколько промежуточных отделов и корковый отдел анализатора. *Дифференциация сенсорных систем по горизонтали* заключается в различных свойствах рецепторов, нейронов и связей между ними в пределах одного слоя.

### 3.1. РЕЦЕПТОРЫ

Рецепторы — это специализированные клетки, эволюционно приспособленные к восприятию из внешней или внутренней среды организма того или иного раздражителя и преобразованию его из физической или химической формы в форму нервного возбуждения.

#### 3.1.1. Классификация рецепторов

Все рецепторы разделяют на две большие группы:

- **экстерорецепторы**, к которым относят слуховые, зрительные, вкусовые, осязательные рецепторы;
- **интерорецепторы**, к которым относят висцерорецепторы (сигнализирующие о состоянии внутренних органов), вестибуло- и проприорецепторы (рецепторы опорно-двигательного аппарата).

По характеру контакта со средой рецепторы делятся на **дистантные**, получающие информацию на некотором расстоянии от источника раздражения (зрительные, слуховые и обонятельные), и **контактные**, возбуждающиеся при непосредственном контакте рецептора с раздражителем.

В зависимости от вида (модальности) воспринимаемого раздражения различают следующие виды рецепторов:

- **механорецепторы**, к которым относятся слуховые, гравитационные, вестибулярные рецепторы, тактильные рецепторы кожи, рецепторы опорно-двигательного

аппарата, барорецепторы сердечно-сосудистой системы;

- хеморецепторы, включающие рецепторы вкуса и обоняния, сосудистые и тканевые рецепторы;
- фоторецепторы органа зрения;
- терморецепторы кожи и внутренних органов, а также центральные термочувствительные рецепторы;
- болевые, или ноцицептивные, рецепторы, кроме которых болевые раздражения могут восприниматься и другими рецепторами.

По объему воспринимаемой информации рецепторы подразделяются на две группы:

- 1) **мономодальные** рецепторы, которые приспособлены для восприятия только одного вида раздражения и могут различаться по степени чувствительности. Например, фоторецепторы позвоночных подразделяются на более чувствительные клетки — палочки (рецепторы сумеречного зрения) и менее чувствительные — колбочки (обеспечивают дневное светоощущение и цветовое зрение);
- 2) **полиmodalные** рецепторы воспринимают несколько видов раздражений. Например, механические и температурные, механические и химические и т. д.

По строению рецепторного аппарата рецепторы также подразделяются.

1. **Первичные**, или первичночувствительные, характеризующиеся тем, что восприятие внешнего воздействия осуществляется непосредственно окончаниями сенсорного нейрона (например, рецепторы кожи, мышц, внутренних органов, обонятельные и тактильные).
2. **Вторичные**, или вторичночувствующие, характеризующиеся тем, что между раздражителем и сенсорным нейроном располагаются специализированные (рецептирующие) клетки, в которых происходит процесс преобразования энергии внешнего раздражения. Активация сенсорного нейрона происходит опосредованно (вторично) благодаря воздействию медиатора рецептирующей клетки на его окончание (рецепторы органов слуха, зрения, вкуса, вестибулярного аппарата).

При действии стимула на рецепторную клетку происходят изменения пространственной конфигурации белковых рецепторных молекул, встроенных в белково-липидные ком-



плексы ее мембраны. Это приводит к изменению проницаемости мембраны для определенных ионов (чаще всего натрия) и возникновению ионного тока, генерирующего так называемый **рецепторный потенциал**. В **первичночувствительных рецепторах** этот потенциал действует на наиболее чувствительные участки мембраны, способные генерировать потенциалы действия — нервные импульсы.

Во **вторичночувствующих рецепторах** рецепторный потенциал вызывает выделение квантов медиатора из пресинаптического окончания рецепторной клетки. Медиатор, воздействуя на постсинаптическую мембрану чувствительного нейрона, вызывает ее деполяризацию — постсинаптический потенциал — ПСП. Постсинаптический потенциал первого чувствительного нейрона называют **генераторным потенциалом**, и он приводит к генерации импульсного ответа. В **первичночувствительных рецепторах** рецепторный и генераторный потенциалы, обладающие свойствами локального ответа, в сущности одно и то же.

Функции различных рецепторов взаимосвязаны не только через ЦНС, но и вследствие их непосредственных контактов друг с другом. Такое взаимодействие установлено для зрительных и других рецепторов. Деятельность рецепторов регулируется ЦНС посредством специальных эфферентных волокон, подходящих к различным рецепторным структурам.

### 3.1.2. Механорецепторы

Механорецепторы — сенсорные структуры животных и человека, воспринимающие различные механические раздражения из внешней среды или от внутренних органов. У позвоночных к механорецепторам относятся волосковые рецепторы органов слуха, боковой линии, вестибулярного аппарата, механочувствительные нервные окончания сердечно-сосудистой системы, внутренних органов, кожи, опорно-двигательного аппарата и др.

Механорецепторы делятся на два основных типа. Рецепторы 1-го типа обладают специализированными волосковореснитчатými структурами, участвующими в актах первичной рецепции, например механорецепторы сенсорных органов. Рецепторы 2-го типа менее чувствительны к механическим воздействиям, не имеют специальных структур

(ареснитчатые); восприятие стимула в этом случае осуществляет непосредственно механочувствительная мембрана нервного окончания (например, тканевые механорецепторы позвоночных) (рис. 71).

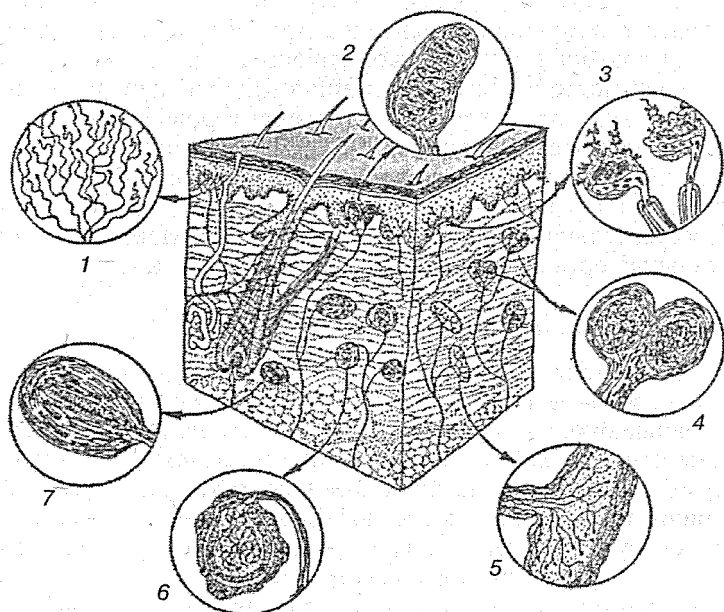


Рис. 71. Механорецепторы кожи:

1 — свободные нервные окончания; 2 — тельца Мейснера; 3 — тельца Меркеля; 4 — тельца Маццони; 5 — тельца Руффини; 6 — колба Краузе; 7 — тельце Пачини

Часто нервное окончание заключено в капсулу или связано с чувствительным шипиком или волоском. Например, у птиц и млекопитающих кожные механорецепторы представлены тельцами Мейснера и Пачини, дисками Меркеля, рецепторами волосяного фолликула и т. д. У беспозвоночных механорецепцию осуществляют сенсорные щетинки, сенсиллы, статоцисты, хордотональные органы и др.

Важную роль в развитии, организации и деятельности механорецепторов играют условия обитания организмов. Так, у всех первичноводных животных развита система ор-

ганов боковой линии. У организмов, пользующихся эхолокацией (летучие мыши, дельфины), механорецепторы органов слуха адаптированы к восприятию ультразвуков. В волосяном покрове млекопитающих наряду с механорецепторами простых волос появляются механорецепторы сторожевых волос и вибрисс. Развитие опорно-двигательного аппарата обусловило появление проприорецепторов, наиболее совершенных у млекопитающих, а развитие сердечно-сосудистой системы — возникновение и специализацию механорецепторов сердца и барорецепторов сосудов.

К механорецепторам относятся: барорецепторы, свободные нервные окончания, нервные окончания вокруг волос, диски Меркеля, тельца Мейснера, тельца Пачини, колбы Краузе, тельца Руффини, тельца Гольджи—Маццони, сухожильные органы Гольджи, мышечные веретена.

### **Барорецепторы**

Барорецепторы (*baros* — тяжесть + *recipio* — принимаю), прессорецепторы, — вид механорецепторов, чувствительные нервные окончания в кровеносных сосудах, воспринимающие изменения кровяного давления и рефлекторно регулирующие его уровень, приходят в состояние возбуждения при растяжении стенок сосудов. Барорецепторы имеются во всех сосудах; скопления их сосредоточены преимущественно в рефлексогенных зонах (сердечной, аортальной, синокаротидной, легочной и др.). При повышении кровяного давления барорецепторы посылают в ЦНС импульсы, подавляющие тонус сосудистого центра и возбуждающие центральные образования парасимпатического отдела вегетативной нервной системы, что ведет к понижению давления.

### **Свободные нервные окончания**

Свободные нервные окончания — наиболее распространенный вид кожных рецепторов, связанный главным образом с немиелинизированными волокнами, составляющими примерно 80 % кожных афферентов. Со свободными окончаниями связаны также и средние мякотные волокна, диаметр которых обычно менее 6 мкм. Хотя исследователи и по сей день употребляют термин «свободные нервные окончания», строго говоря, окончания не являются таковыми, так как они в той или иной степени окружены оболочкой

из шванновских клеток и обязательно основной мембраной. Вместе с тем несомненно, что из всех видов афферентных нервных окончаний они более всего свободны от вспомогательных структур.

В дерме на участках, покрытых толстым эпидермисом и имеющих высокие сосочки, основная масса свободных нервных окончаний находится в сосочках. Там же, где слой эпидермиса невелик и его граница с дермой не очень извитая, нервные волокна образуют горизонтальные плексиформные разветвления, расположенные в поверхностных слоях дермы. В эпидермисе большинство свободных нервных окончаний располагается в нижних слоях, однако в некоторых местах, например в пальцах рук, они наблюдаются в большом количестве и в зернистом слое. В роговом слое окончания постепенно истончаются и атрофируются.

Непрерывный регенеративный рост (вместе с эпидермисом) инфрадермальных нервных волокон обеспечивает восстановление рецепторов. Свободные нервные окончания часто сильно ветвятся, в результате чего одно нервное волокно может иннервировать большую площадь: например, в роговице эта область может достигать  $0,5 \text{ см}^2$ . Области иннервации отдельных нервных волокон обычно значительно перекрывают друг друга.

### *Нервные окончания вокруг волос*

Нервные окончания вокруг волос — разновидность механорецепторов. В волосяном покрове содержатся волоски нескольких видов: обычные, сторожевые и чувствительные волоски-вибриссы (синусные волосы). Наиболее сложно устроены вибриссы, которые отсутствуют у человека, но встречаются у многих приматов и других млекопитающих. Они обычно локализируются на щеках и вокруг ротового отверстия. Волосяные фолликулы богато иннервированы и поэтому волоски являются высокочувствительными механорецепторными образованиями кожи. Нервные окончания, заложенные в обычных волосяных фолликулах, очень многочисленны и представляют собой сеть тонких немиелинизированных нервных волокон, плотно оплетающих структуры волосяной сумки.

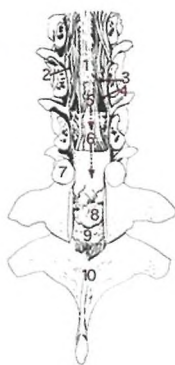Рецепторы волосяного мешочка связаны с мякотными нервными волокнами, большинство из которых имеет ди-

аметр более 6 мкм. Каждый волос иннервируется несколькими волокнами. В свою очередь то же волокно может иннервировать большое количество волос. Так, в ухе кролика одно волокно может иннервировать около 300 волосяных фолликулов (1 см<sup>2</sup>). Таким образом, зоны иннервации отдельных волокон широко перекрывают друг друга. Каждое немиелинизированное волокно в волосяной сумке окружено шванновскими клетками, которые как бы сплющивают нервное окончание, отгораживая его от окружающих образований.

Нервные окончания содержат большое количество митохондрий, микровезикул и гранул, по-видимому, гликогена. Шванновские клетки содержат значительное количество пиноцитозных пузырьков. Вибриссы имеют обычно длинный и тонкий волос, выходящий из фолликула, обладающего рядом характерных морфологических свойств, и прежде всего наличием кровеносного синуса, который окружает наружную корешковую оболочку. Благодаря существованию синуса вибриссы и получили название синусных волосков. Вибриссы обладают иннервацией, в целом аналогичной, но еще более богатой, чем обычные волоски. Свыше 100 волокон могут проникать внутрь капсулы и образовывать внутри нее свои разветвления. У вибриссы можно обнаружить тельца Меркеля, Гольджи—Маццони, различные ланцетовидные окончания, окончания немиелинизированных волокон.

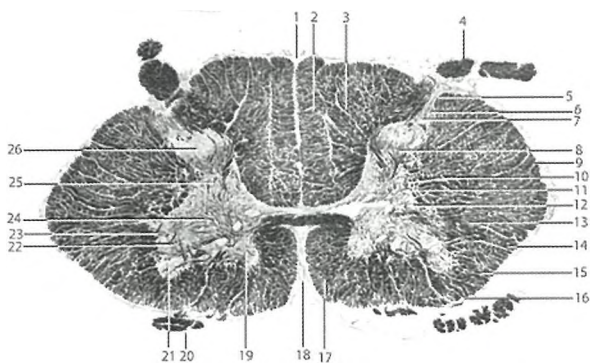
### *Диски Меркеля*

Диски Меркеля — вид механорецепторов, образующихся в нижней части эпидермиса за счет свободных нервных окончаний совместно с модифицированными эпителиальными структурами. Они наиболее часто встречаются в области пальцев рук, где иногда могут быть связаны мягкотными нервными волокнами с тельцами Мейснера. Безмякотные волокна, отходящие от нескольких рецепторов Меркеля, могут объединяться в одно толстое миелинизированное волокно, образуя единую сенсорную структуру довольно сложного строения (тактильная корпункула). Эти структуры встречаются в волосистой коже и представляют собой образования диаметром 100—500 мкм, возвышающиеся над поверхностью кожи. Часто они закрывают выход больших сторожевых волосков, но могут располагаться и



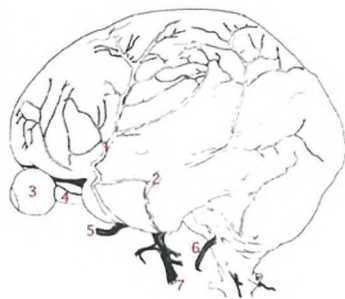
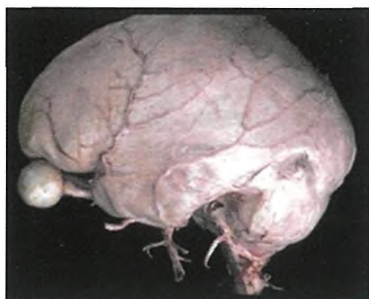### Оболочки спинного мозга:

- 1 – мягкая оболочка, 2 – зубчатая связка, 3 – двигательный корешок 7-го грудного нерва, 4 – чувствительный корешок 7-го грудного нерва, 5 – паутинная оболочка, 6 – твердая оболочка, 7 – верхний суставной отросток 9-го грудного позвонка, 8 – эпидуральный жир с венозным сплетением, 9 – желтая связка, 10 – 10-й грудной позвонок

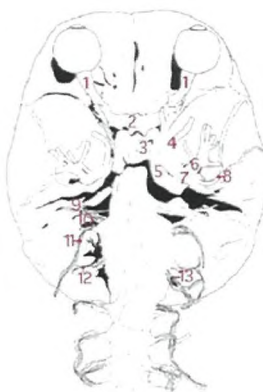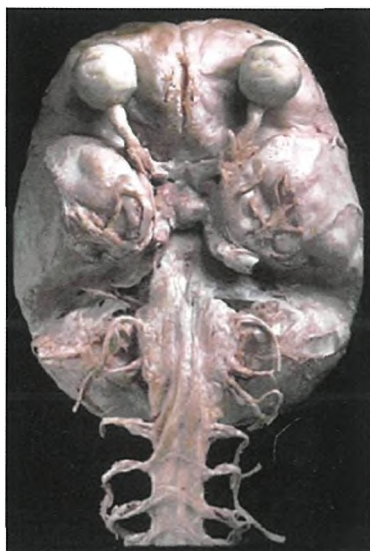


### Поперечный срез спинного мозга:

- 1 – задняя срединная борозда, 2 – тонкий пучок (Голля), 3 – клиновидный пучок (Бурдаха), 4 – задний чувствительный корешок, 5 – краевая зона, 6 – губчатый слой, 7 – студенистое вещество, 8 – задний столб, 9 – спинномозговой путь Флексига), 10 – латеральный корково-мозговой путь, 11 – ретикулярная формация, 12 – собственный пучок спинного мозга, 13 – красоядерно-спинномозговой путь, 14 – передний спино-мозжечковый путь, 15 – спинноталамический путь, 16 – преддверно-спинномозговой путь, 17 – передний корково-спинномозговой путь, 18 – передняя срединная щель, 19 – переднее срединное ядро переднего столба, 20 – передний двигательный корешок, 21 – переднее боковое ядро переднего столба, 22 – промежуточно-медиальное ядро, 23 – промежуточно-латеральное ядро, 24 – заднее боковое ядро, 25 – дорсальное ядро, 26 – собственное ядро заднего рога

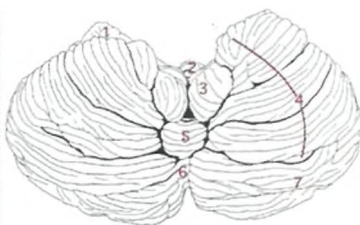
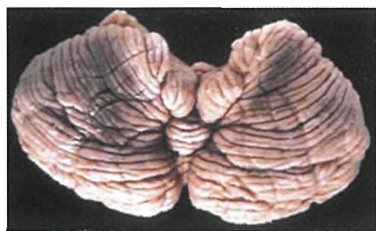

**Латеральная поверхность головного мозга с сохраненными оболочками:**  
 1 – лобная ветвь средней мозговой артерии, 2 – теменная ветвь средней мозговой артерии, 3 – глазное яблоко, 4 – зрительный нерв, 5 – верхнечелюстной отдел тройничного нерва, 6 – подъязычный нерв, 7 – нижнечелюстной отдел тройничного нерва



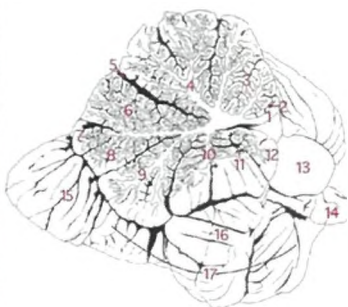
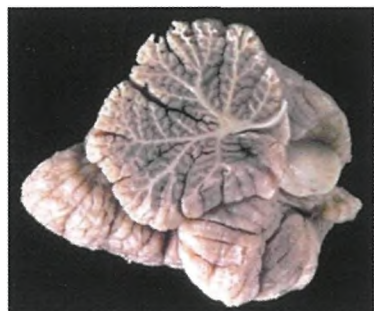**Основание головного мозга с сохраненными оболочками:**  
 1 – зрительный нерв, 2 – перекрест зрительных нервов, 3 – гипофиз, 4 – верхнечелюстной отдел тройничного нерва, 5 – внутренняя сонная артерия, 6 – нижнечелюстной отдел тройничного нерва, 7 – тройничный узел, 8 – средняя мозговая артерия, 9 – лицевой нерв, 10 – преддверно-улитковый нерв, 11 – подъязычный нерв, 12 – 1-й спинномозговой нерв, 13 – двигательный корешок 2-го сегмента шейного отдела спинного мозга





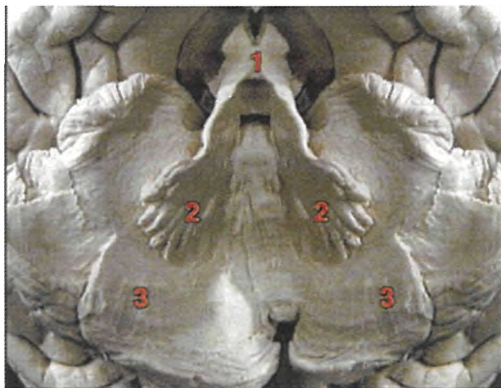
**Мозжечок (вид сзади):**

- 1 – клочок, 2 – втулочка червя, 3 – миндалина мозжечка, 4 – двубрюшная долька, 5 – пирамида червя, 6 – бугор червя, 7 – нижняя полулунная долька



**Срединный разрез мозжечка:**

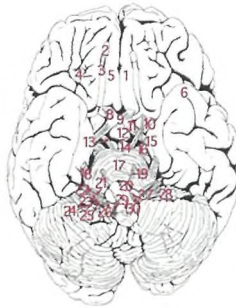
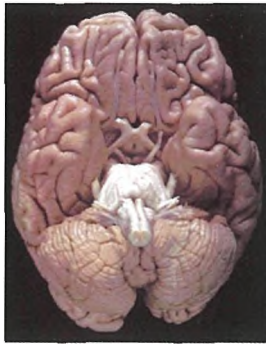
- 1 – передний мозговой парус, 2 – язычок, 3 – центральная долька, 4 – вершина, 5 – передняя щель, 6 – скат, 7 – лист червя, 8 – бугор червя, 9 – пирамида червя, 10 – втулочка червя, 11 – постлатеральная щель, 12 – узелок, 13 – средняя ножка мозжечка, 14 – клочок, 15 – нижняя полулунная долька, 16 – миндалина, 17 – двубрюшная долька



**Внутреннее строение мозжечка:**

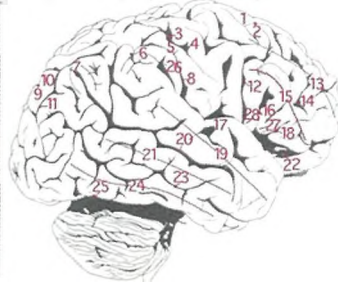
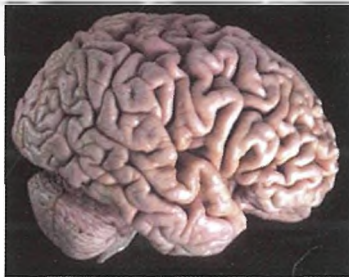
- 1 – передние ножки мозжечка, 2 – зубчатые ядра, 3 – белое вещество мозжечка





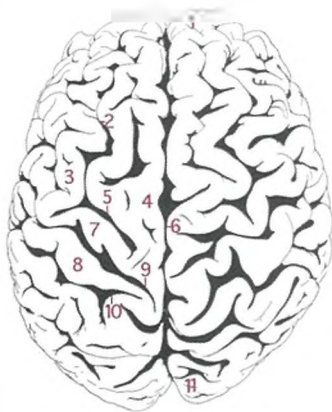
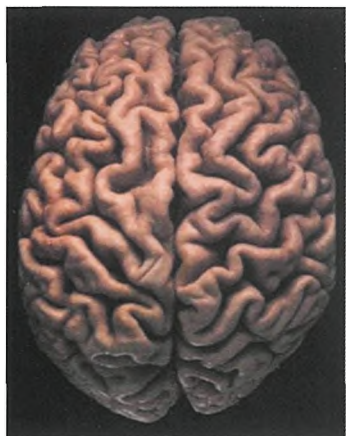
**Нижняя поверхность мозга:**

- 1 – лобная доля левого полушария мозга, 2 – обонятельная луковица, 3 – обонятельный тракт, 4 – орбитальные борозды и извилины, 5 – прямая извилина, 6 – височная доля левого полушария мозга, 7 – обонятельный треугольник, 8 – зрительный нерв, 9 – зрительный перекрест, 10 – переднее продырявленное вещество, 11 – зрительный тракт, 12 – серый бугор с воронкой, 13 – глазодвигательный нерв, 14 – сосцевидные тела, 15 – парагиппокампальная извилина, 16 – ножки мозга, 17 – основная борозда моста, 18 – тройничный нерв, 19 – отводящий нерв, 20 – пирамиды продолговатого мозга, 21 – лицевой нерв, 22 – преддверно-улитковый нерв, 23 – языкоглоточный нерв, 24 – блуждающий нерв, 25 – черепные корешки добавочного нерва, 26 – спинномозговые корешки добавочного нерва, 27 – корешки подъязычного нерва, 28 – клочок мозжечка, 29 – передний корешок 1-го шейного сегмента спинного мозга, 30 – перекрест пирамид



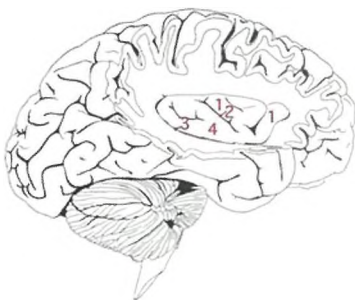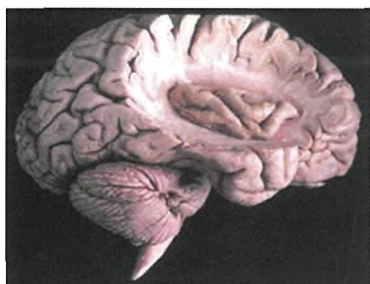**Латеральная поверхность полушария конечного мозга:**

- 1 – верхняя лобная извилина, 2 – верхняя лобная борозда, 3 – центральная борозда, 4 – прецентральная извилина, 5 – постцентральная извилина, 6 – надкраевая извилина, 7 – угловая извилина, 8 – постцентральная борозда, 9 – теменно-затылочная борозда, 10 – верхняя теменная долька, 11 – межтеменная борозда, 12 – прецентральная борозда, 13 – средняя лобная извилина, 14 – нижняя лобная борозда, 15 – нижняя лобная извилина, 16 – передняя восходящая ветвь латеральной борозды, 17 – поперечная височная извилина, 18 – передняя горизонтальная ветвь латеральной борозды, 19 – верхняя височная извилина, 20 – верхняя височная борозда, 21 – средняя височная извилина, 22 – ножка латеральной борозды, 23 – нижняя височная борозда, 24 – нижняя височная извилина, 25 – преоптическая выемка, 26 – глазничная часть нижней лобной извилины, 27 – треугольная часть нижней лобной извилины, 28 – покрывковая часть нижней лобной извилины



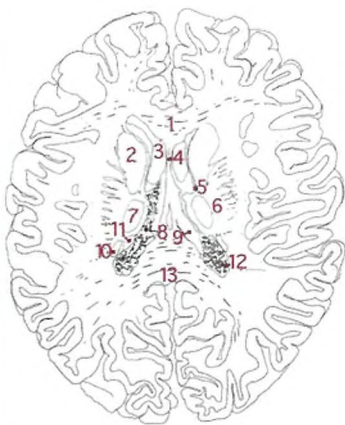
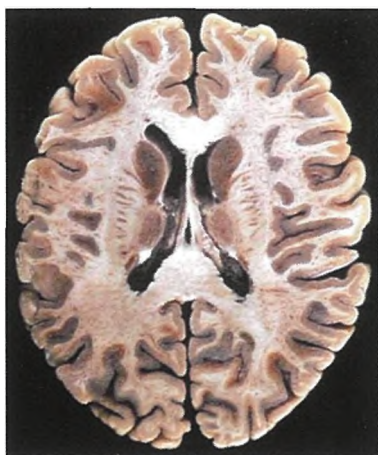
**Полушария конечного мозга (Вид сверху):**

1 – лобный полюс, 2 – верхняя лобная борозда, 3 – средняя лобная извилина, 4 – верхняя лобная извилина, 5 – прецентральная борозда, 6 – продольная мозговая щель, 7 – прецентральная извилина, 8 – постцентральная извилина, 9 – центральная борозда, 10 – постцентральная борозда, 11 – затылочный полюс



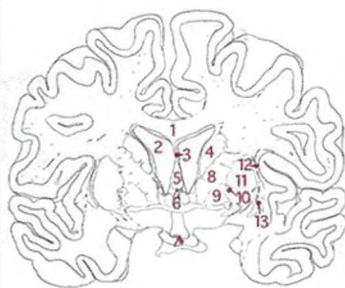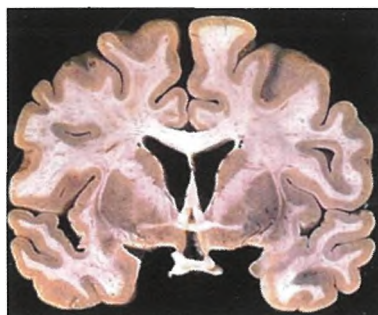
**Островок:**

1 – короткие извилины островка, 2 – центральная борозда островка, 3 – кольцевая борозда островка, 4 – длинная извилина островка



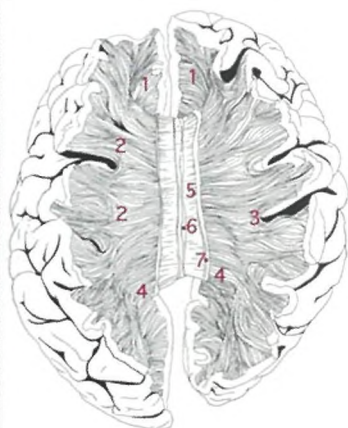
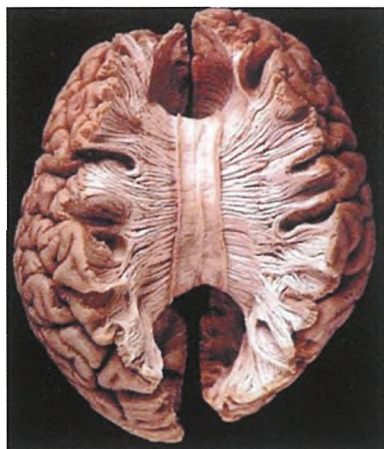
**Проводящие пути конечного мозга на горизонтальном сечении:**

- 1 – колено мозолистого тела, 2 – головка хвостатого ядра, 3 – лобный рог бокового желудочка, 4 – прозрачная перегородка, 5 – таламо-стриарный пучок, 6 – внутренняя капсула, 7 – таламус, 8 – хориоидное сплетение бокового желудочка, 9 – правая ножка свода, 10 – хвост хвостатого ядра, 11 – конечная полоска, 12 – затылочный рог бокового желудочка, 13 – утолщение мозолистого тела



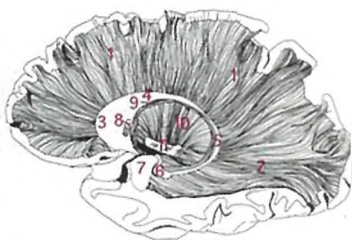
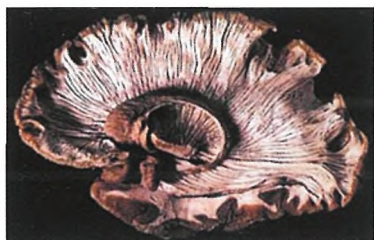**Проводящие пути конечного мозга на поперечном сечении:**

- 1 – тело мозолистого тела, 2 – лобный рог бокового желудочка, 3 – прозрачная перегородка, тело хвостатого ядра, 5 – столб свода, 6 – передняя комиссура, 7 – зрительный перекрест, 8 – передняя кайма внутренней капсулы, 9 – бледный шар, 10 – латеральная мозговая полоска, 11 – скорлупа, 12 – наружная капсула, 13 – ограда



### Внутренние связи конечного мозга

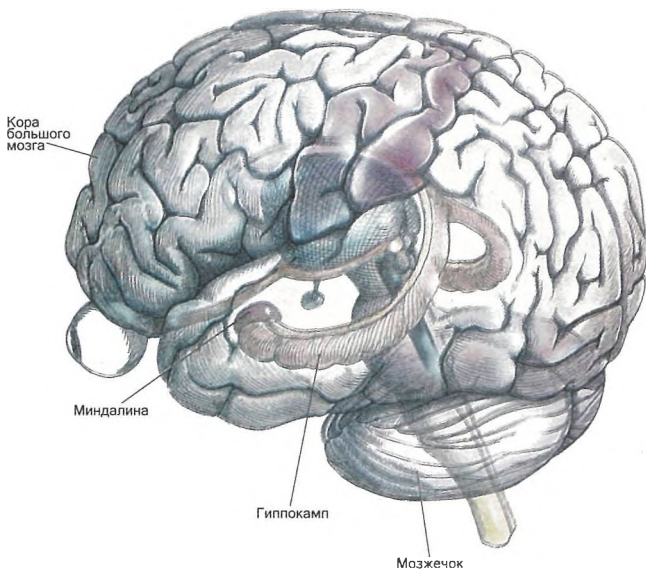
1 – лобные щипцы, 2 – комиссуральные пучки мозолистого тела, 3 – короткие дугообразные волокна, 4 – затылочные щипцы, 5 – мозолистое тело, 6 – медиальная продольная полоска, 7 – латеральная продольная полоска



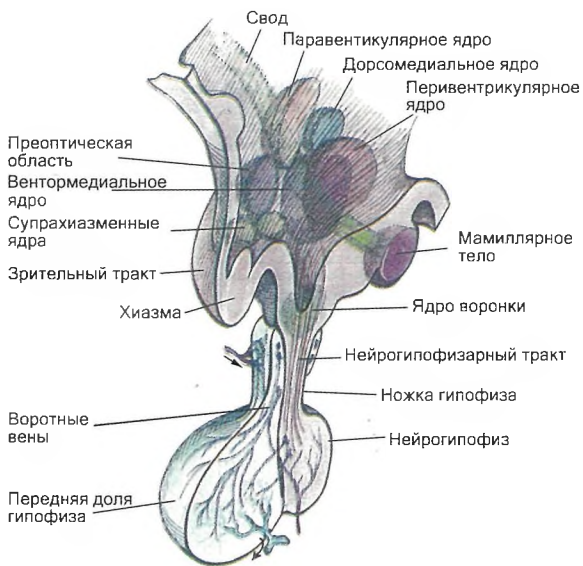
### Базальные ганглии

1 – лучистая корона, 2 – сагиттальный слой, 3 – головка хвостатого ядра, 4 – тело хвостатого ядра, 5 – хвост хвостатого ядра, 6 – перемычки между чечевицеобразным ядром и телом хвостатого ядра, 7 – миндалина, 8 – передняя комиссура, 9 – конечная полоска, 10 – внутренняя капсула, 11 – ножки мозга

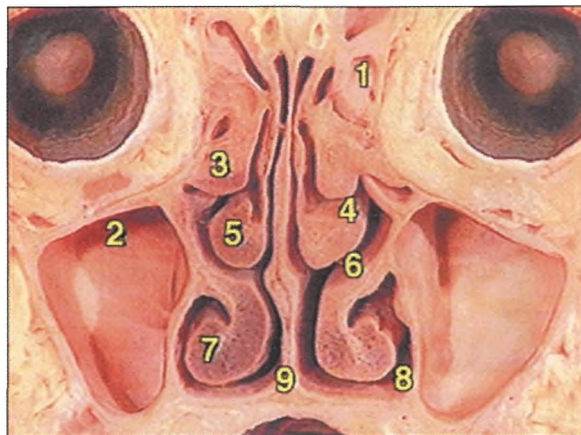




Топография гиппокампа

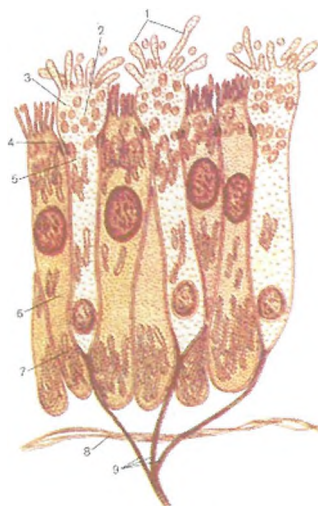


Гипоталамус и гипофиз



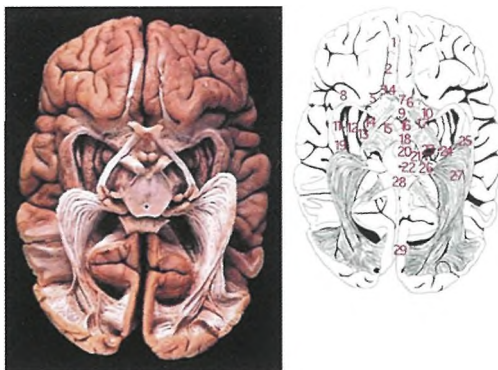
**Поперечное сечение через носовые ходы:**

1 – пазуха решетчатой кости, 2 – верхнечелюстная пазуха, 3 – верхняя носовая раковина, 4 – верхний носовой ход, 5 – средняя носовая раковина, 6 – средний носовой ход, 7 – нижняя носовая раковина, 8 – нижний носовой ход, 9 – носовая перегородка



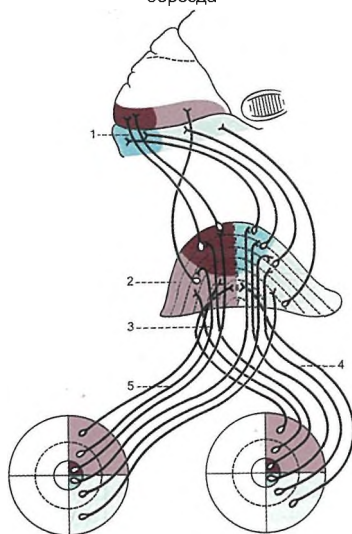
**Схема ультрамикроскопического строения обонятельного эпителия:**

1 – микроворсинки, 2 – пузырьки, 3 – обонятельная булава, 4 – замыкательная пластинка (десмосома), 5 – тело обонятельной нейросекреторной клетки, 6 – поддерживающая клетка, 7 – эндоплазматическая сеть, 8 – базальная мембрана, 9 – аксоны обонятельных нейросекреторных клеток, образующие обонятельные нити



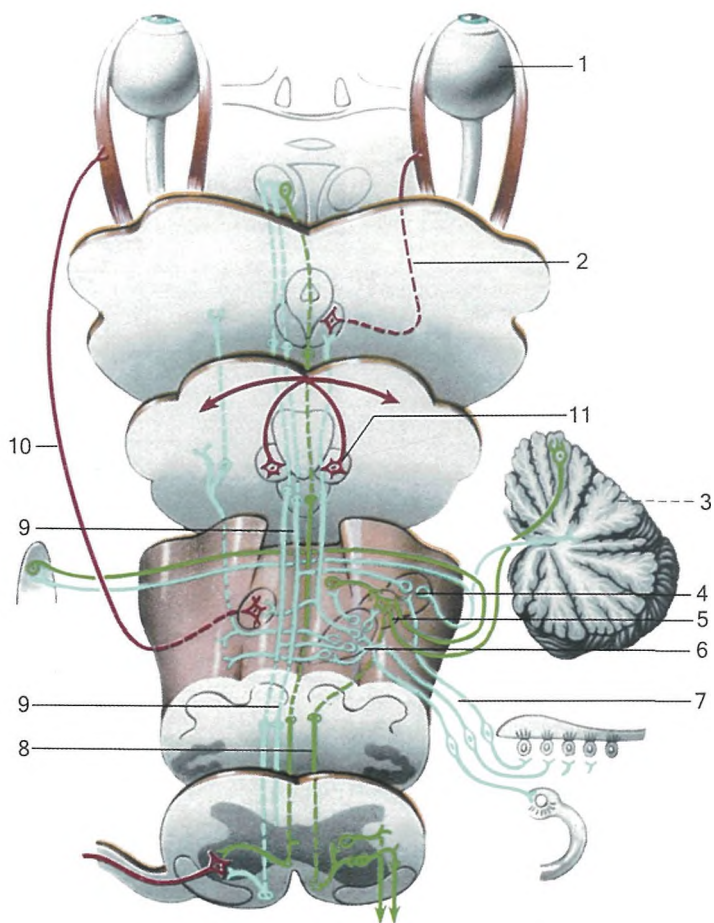
**Проводящие пути зрительного анализатора:**

- 1 – обонятельная луковица, 2 – обонятельный тракт, 3 – обонятельный треугольник, 4 – медиальная обонятельная полоска, 5 – латеральная обонятельная полоска, 6 – зрительный нерв, 7 – зрительный перекрест, 8 – прозрачная перегородка, 9 – серый бугор с воронкой, 10 – переднее продырявленное вещество, 12 – подушка, 13 – латеральная 14 – медиальная часть бледного шара, 15 – ножки мозга, 16 – сосцевидные тела, 17 – зрительный тракт, 18 – заднее продырявленное вещество, 19 - кора островка, 20 – передние ножки мозжечка, 21 – черная субстанция, 22 - водопровод среднего мозга, 23 – медиальное колленчатое тело, 24 – латеральное колленчатое тело, 25 – начало зрительной лучистости, 26 – подушка таламуса, 27 - зрительная лучистость, 28 – мозолистое тело, 29 – шпорная борозда



**Схема проводящего пути зрительного анализатора:**

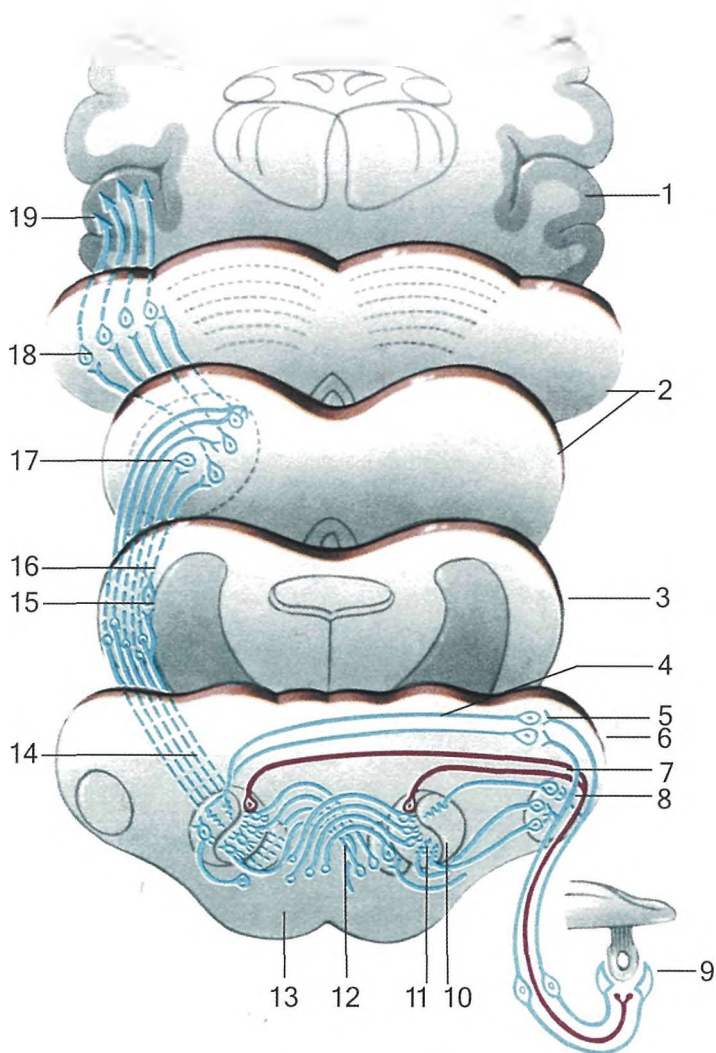
- 1 - зрительный корковый центр, 2 - латеральное колленчатое тело, 3 - зрительный тракт, 4 - латеральная часть зрительного нерва, 5 - - медиальная часть зрительного нерва



**Схема путей статокинетического анализатора:**

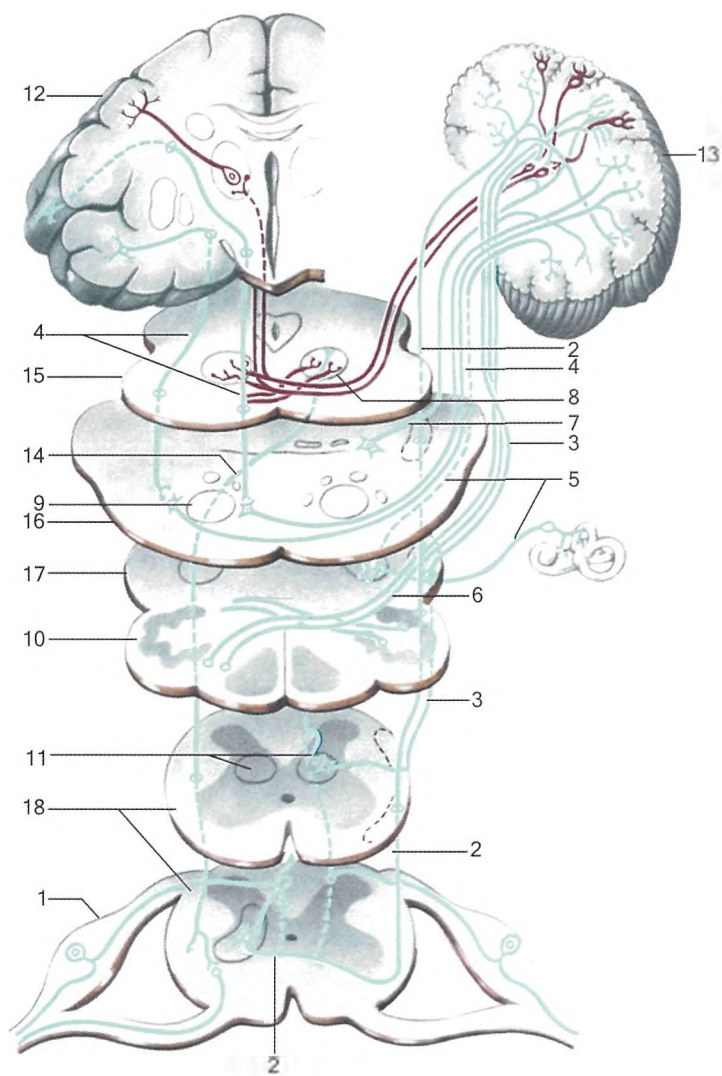
- 1 – глаз, 2 – глазодвигательный нерв, 3 – мозжечок, 4 – дорсальное преддверное ядро, 5 – латеральное преддверное ядро, 6 – нижнее и медиальное ядра, 7 – преддверный нерв, 8 – преддверно-спинномозговой путь, 9 – медиальный пучок, 10 – отводящий нерв.





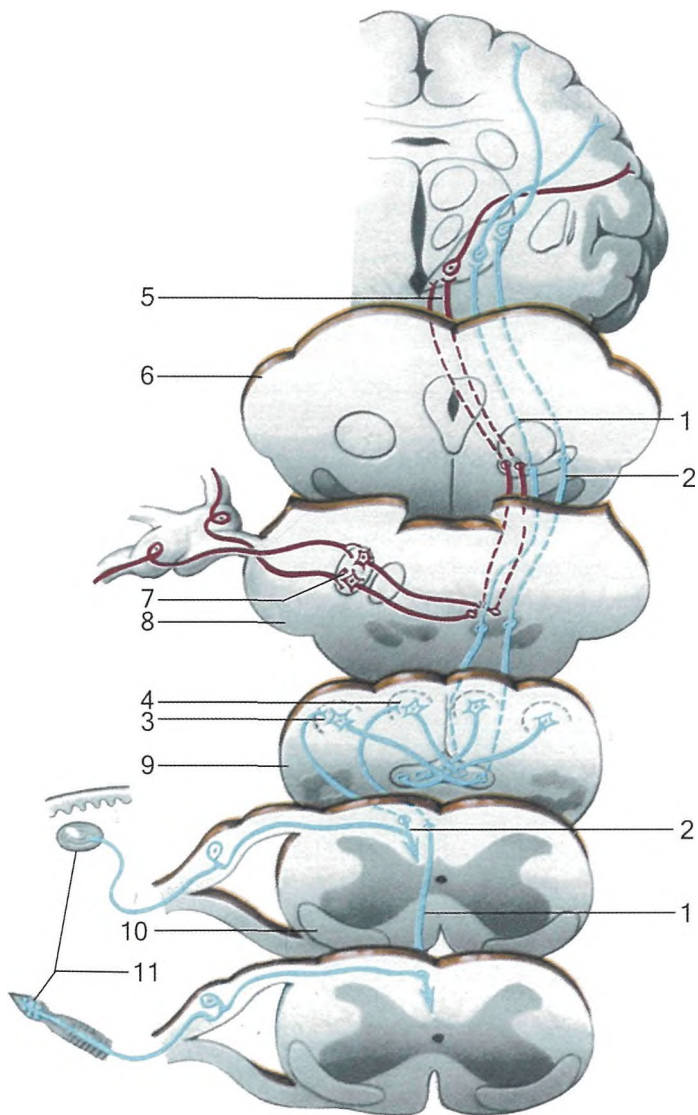
**Схема проводящего пути слухового анализатора:**

- 1 – височная доля, 2 – средний и промежуточный мозг, 3 – перешеек ромбовидного мозга, 4 – продолговатый мозг, 5 – улитка, 6 – вентральное слуховое ядро, 7 – дорсальное слуховое ядро, 8 – слуховые полоски, 9 – оливо-слуховые волокна, 10 – верхняя олива, 11 – ядра трапециевидного тела, 12 – трапециевидное тело, 13 – пирамида, 14 – латеральная петля, 15 – ядро латеральной петли, 16 – треугольник латеральной петли, 17 – нижнее двуххолмие, 18 – медиальное коленчатое тело, 19 – корковый центр слуха.



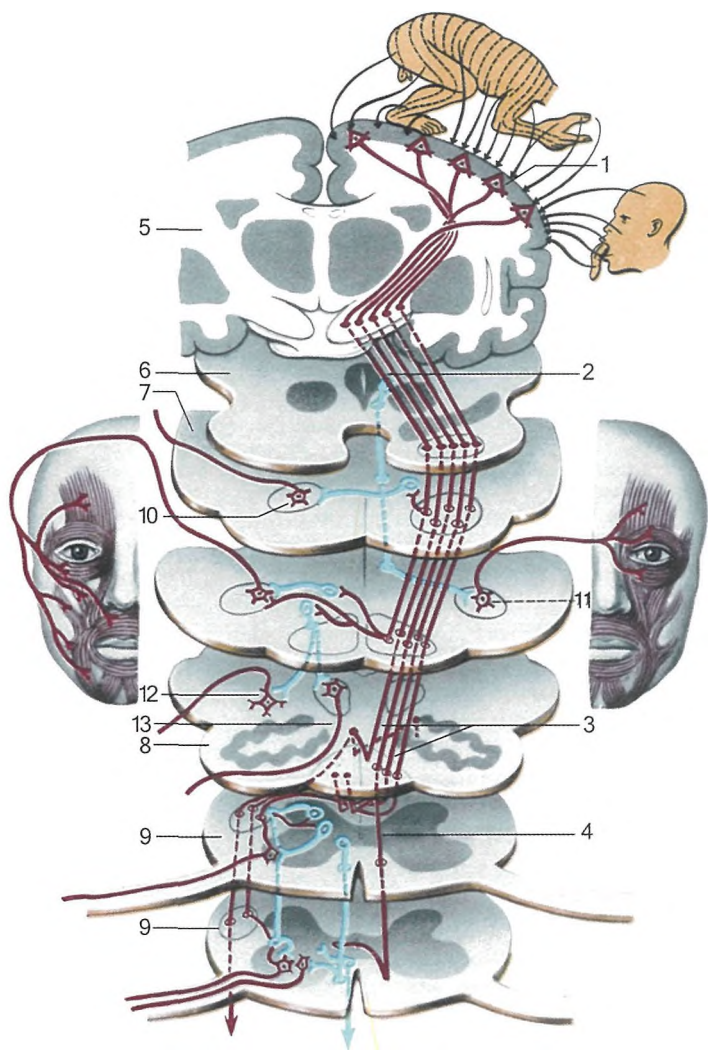
**Схема спинно-энцефалических проводящих путей:**

- 1 – спинномозговой узел, 2 – передний спинномозжечковый тракт, 3 – задний спинномозжечковый путь, 4 – лобно-височно-мостомозжечковый путь, 5 – вестибуло-мозжечковый путь, 6 – оливомозжечковый путь, 7 – ретикулумозжечковый путь, 8 – красное ядро, 9 – пирамидный путь, 10 – олива, 11 – дорсальный нерв, 12 – прецентральная извилина, 13 – мозжечок, 14 – краснаядерно-спинномозговой тракт, 15 – средний мозг, 16 – мост, 17 – продолговатый мозг, 18 – спинной мозг.



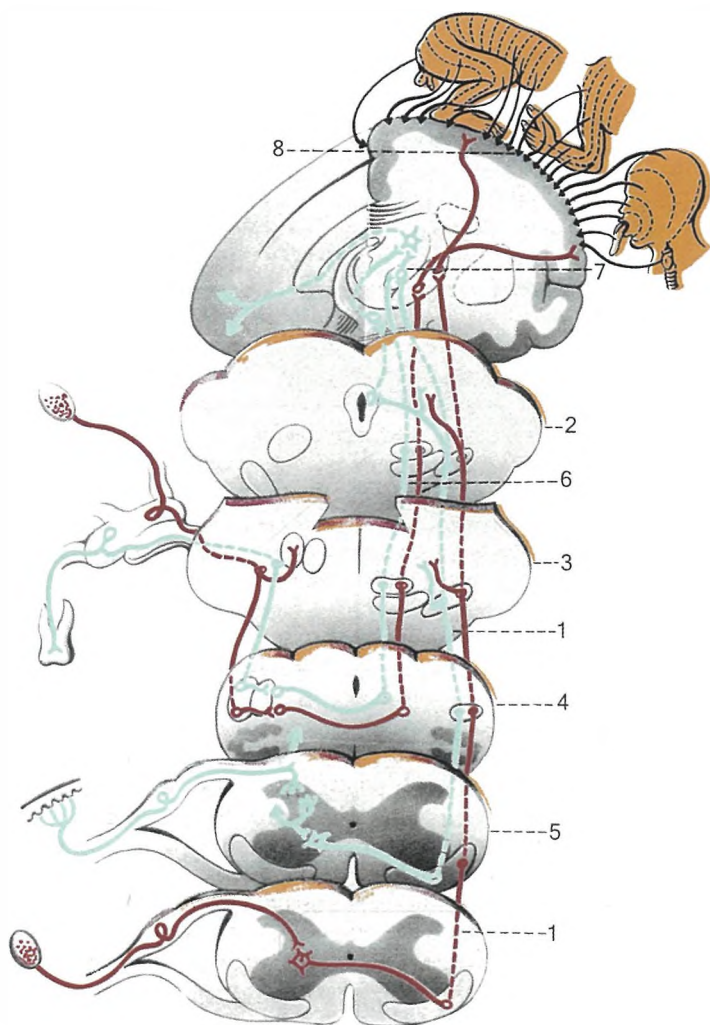
**Схема проприоцептивных проводящих путей тройничного нерва, Голля и Бурдаха:**

1 – путь Голля, 2 – путь Бурдаха, 4 – клиновидное ядро, 5 – тонкое ядро, 6 – чувствительный путь тройничного нерва, 7 – средний мозг, 8 – чувствительное ядро тройничного нерва, 9 – мост, 10 – продолговатый мозг, 11 – спинной мозг, 12 – проприорецепторы путей Голля и Бурдаха.



**Схема проводящих путей общей чувствительности и тройничного нерва:**

- 1 – передний спиноталамический тракт, 2 – средний мозг, 3 – мост,  
 4 – продолговатый мозг, 5 – спинной мозг, 6 – спинальный тракт тройничного нерва,  
 7 – таламус, 8 – постцентральная извилина



**Схема пирамидного пути:**

1 – прецентральная извилина, 2 – кортико-ядерный путь, 3 – латеральный кортикоспинальный путь, 4 – передний кортикоспинальный путь, 5 – полушарие головного мозга, 6 – средний мозг, 7 – мост, 8 – продолговатый мозг, 9 – спинной мозг, 10 – двигательное ядро тройничного нерва, 11 – двигательное ядро лицевого нерва, 12 – двигательные ядра IX, X, XI пар черепных нервов, 13 – ядро подъязычного нерва



вне их. Ядро такого тельца образует плотная коллагеновая ткань.

Рецепторные окончания (тельца Меркеля) локализуются непосредственно под базальной мембраной утолщенного и модифицированного эпидермиса. В одной корпускуле может находиться 30—50 телец Меркеля. Одно мягкотное волокно (диаметр 9,5 мкм) может быть связано с 2—3 тактильными корпускулами, в которые могут проникать и тонкие дополнительные миелинизированные волокна. В основании корпускулы имеется обширное скопление капилляров. Основу воспринимающей структуры тактильной корпускулы образует дископодобно расширяющееся окончание афферентного волокна с тесно примыкающей к нему специальной клеткой Меркеля.

Нервное окончание содержит большое количество митохондрий. Клетка Меркеля характеризуется пальцеобразными выростами, проникающими в окружающие структуры. В цитоплазме клетки содержится большое количество гранулированных везикул диаметром 800—1000 ангстрем. Клетки Меркеля имеют десмосомные, а также синапсодобные контакты с нервным окончанием. Вблизи этих контактов наблюдается скопление гранулированных везикул. Однако типичные синаптические везикулы, которые могли бы рассматриваться как структуры, содержащие медиатор, среди них отсутствуют.

Диски Меркеля в настоящее время являются единственной структурой среди тканевых механорецепторов, у которых на основании морфологических данных можно было бы предполагать наличие специализированных рецептирующих клеток. Существует мнение, что клетки Меркеля, которые проникают в эпидермис во время внутриутробного развития, являются всего лишь своего рода вспомогательной структурой, способствующей медленной адаптации рецепторного прибора.

### *Тельца Мейснера*

Тельца Мейснера — вид механорецепторов, обнаруженный в коже, лишенной волосяного покрова. Они располагаются в сосочковом слое дермы и локализуются преимущественно в пальцах рук и ног, ладонях, подошвах, губах, языке, половых органах, сосках. Тельца имеют конусообразную или овальную форму (90—120 мкм в длину). Их длин-

ная ось располагается перпендикулярно поверхности кожи. Снаружи тельце Мейснера окружено тонкой соединительнотканной капсулой, тесно связанной с окружающими тканями. Собственно тельце образуется большим количеством пластинчатых клеток, между которыми ветвятся нервные волокна, идущие параллельно поверхности кожи.

Одиночный рецептор может иннервироваться 2—6 (до 9) толстыми мякотными волокнами, которые после вхождения в тельце теряют миелин. В свою очередь одно и то же волокно может разветвляться и иннервировать несколько тельц. Иногда помимо толстых нервных волокон к рецептору подходят и тонкие волокна, которые рассматриваются некоторыми исследователями как эфферентные структуры.

Нервные окончания в тельце содержат большое количество митохондрий и везикул различного размера. Обилие митохондрий является характерной чертой всех рецепторов, говорящей об очень высоком уровне обменных процессов. Однако кровеносные сосуды, обеспечивающие приток питательных веществ, никогда не проникают в тельца Мейснера. В пластинчатых клетках телец Мейснера встречаются неизвестной природы везикулы, расположенные вдоль поверхностной мембраны.

### *Тельца Пачини*

Тельца Пачини — наиболее крупные (у человека — 4—5 мм в длину и 1—2 мм в ширину) и одни из наиболее дифференцированных рецепторных образований в тканях. Они локализируются примерно в тех же областях, что и тельца Мейснера, но располагаются глубже, в нижних слоях дермы и в подкожной жировой клетчатке. Они состоят из многослойной наружной капсулы, внутренней колбы и немиелинизированного нервного окончания, связанного с мякотным нервным волокном. Пространство между пластинами капсулы заполнено ликвором.

Наружная капсула телец Пачини образована концентрически организованными пластинами, расстояния между которыми уменьшаются по мере приближения к внутренней колбе. Каждый слой наружной капсулы образован несколькими плоскими клетками толщиной порядка 0,2 мкм. Края клеток плотно соприкасаются, образуя непрерывную пластину. Слои поддерживаются значительным количеством коллагеновых волокон и базальными мембранами.

Соединений между соседними слоями относительно немного. Их значительно больше лишь во внутренних 5—10 слоях (зона роста), являющихся переходной областью к внутренней колбе.

На поверхности тельца несколько пластин, тесно связанных друг с другом, образуют единую наружную оболочку всей капсулы рецептора. В ней отсутствуют какие-либо отверстия, что делает ее непроницаемой даже для ионов. Внутренняя колба в тельцах Пачини образована тесно прилегающими друг к другу пластинами (их около 60), которые разделены узкой щелью на две равные симметричные части. В центре пластинчатые структуры вплотную примыкают к нервному волокну, которое на поперечном срезе имеет вид эллипса. Хорошо заметная щель, разделяющая внутреннюю колбу, точно совпадает с направлением большей поперечной оси нервного окончания.

Тельца Пачини иннервируются толстыми мякотными волокнами диаметром от 3 до 13 мкм (в среднем 5—7 мкм). К каждому тельцу подходит одно волокно, которое обычно в месте вхождения во внутреннюю колбу теряет миелин, сужается, а затем вновь увеличивается в размерах. Внутри наружной капсулы миелиновое волокно имеет 1—2 перехвата Ранвье. Мякотное нервное волокно внутри наружной капсулы имеет весьма извитой ход, а его протяженность колеблется от 50 до 500 мкм.

Немиелинизированное нервное окончание не ветвится, а у телец правильной формы, которые чаще встречаются в брыжейке, чем в подкожных тканях, оно идет прямо в середине внутренней колбы, вплоть до ее дистального конца, где оканчивается утолщением или дихотомическим разветвлением. В области внутренней колбы нервное волокно имеет форму эллиптического цилиндра, поперечные размеры которого у телец правильной формы довольно постоянны: большая поперечная ось — 5,5—5,7 мкм, а малая поперечная ось — 2,5—2,6 мкм.

### *Колбы Краузе*

Колбы Краузе — инкапсулированные механорецепторы, расположенные в подсосочковом слое дермы. Они представляют собой сферические, окруженные соединительнотканной капсулой образования, внутри которых нервные волокна образуют сложную систему переплетений.



### *Тельца Руффини*

Тельца Руффини — инкапсулированные механорецепторы, расположенные в глубине дермы, представляют собой веретенообразные структуры, окруженные капсулой. Сложно переплетенные коллагеновые волокна составляют основу рецептора. Они тесно связаны как с коллагеновыми пучками окружающих тканей, так и с многочисленными разветвлениями афферентного нервного волокна. Одно основное волокно (диаметр — 5—10 мкм) связано с несколькими кустиковидными образованиями. Внутри капсулы рецептора может проникать дополнительное волокно. Внутрикапсулярное пространство достаточно велико и заполнено жидкостью неизвестного состава.

### *Тельца Гольджи—Маццони*

Тельца Гольджи—Маццони — инкапсулированные механорецепторы, сходные с тельцами Пачини, однако имеющие меньшие размеры. Некоторые авторы рассматривают тельца Гольджи—Маццони не как самостоятельные рецепторы, а как разновидности колб Краузе и телец Пачини.

### *Сухожильные органы Гольджи*

Сухожильные органы Гольджи — механорецепторы опорно-двигательного аппарата, располагаются в сухожилиях обычно на границе мышечной и сухожильной тканей, в опорных участках капсул суставов, в наружных и внутренних суставных связках. Сухожильные органы представляют собой основные нервные окончания сухожилий, имеющие очень большое значение при осуществлении двигательных актов.

Сухожильные органы описаны у всех групп позвоночных. Сложность их строения возрастает в ходе эволюции. Это выражается в развитии капсулы, которой снабжены рецепторы у птиц и млекопитающих, увеличении количества разветвлений основного нервного волокна, оплетающих элементов сухожильных тканей. Сухожильные органы Гольджи представляют собой структуру вытянутой веретенообразной или цилиндрической формы, размер которой у человека в длину достигает 1 мм. К рецептору подходит одиночное толстое мякотное волокно (8—15 мкм в диамет-

ре), а также более тонкое миелинизированное волокно, функция которого неизвестна. Некоторые исследователи полагают, что эти волокна при участии свободных нервных окончаний, оплетающих рецептор, могут обеспечивать появление болевого ощущения при значительных деформациях.

Основное волокно распадается вблизи концевого органа на ряд веточек, которые в свою очередь образуют многочисленные кустиковидные разветвления, оплетающие сухожильные волокна. Сухожильные волокна, проникающие в капсулу рецептора, мельче и не так плотно упакованы в пучки, как снаружи. Нервные окончания обычно отделены от сухожильных волокон цитоплазмой шванновских клеток и материалом основной мембраны и лишь в отдельных местах прямо контактируют с ними. Капсула рецептора покрыта соединительной тканью и элементами оболочки нервного волокна.

К рецептору подходят кровеносные сосуды. К сухожильному органу часто примыкают свободные нервные окончания и различные инкапсулированные рецепторы: пачиниподобные тельца, тельца Гольджи—Маццони. В ряде случаев сухожильные органы соединены последовательно с мышечными веретенами. При таком расположении сухожильные органы Гольджи должны включаться в работу при активации интрафузальных мышечных волокон.

### *Мышечные веретена*

Мышечные веретена — механорецепторы, неравномерно распределенные в теле животных и человека. В отдельных мышцах, таких как экстраокулярные мышцы у кошки и кролика, они вообще отсутствуют (встречаются в аналогичных мышцах у человека). Всего 1—2 веретена обнаружены в мелких мышцах хвоста крысы. В крупных мышцах человека их может быть до нескольких сот. Наибольшая плотность обнаружена в небольших мышцах рук, совершающих тонкие высококоординированные движения.

Как и в других рецепторах, в мышечном веретене имеются вспомогательные структуры, представленные специализированными поперечно-полосатыми мышечными волокнами, получившими название *интрафузальных* (в отличие от обычных экстрафузальных волокон мышечной ткани), а также капсулой рецептора, заполненной жидкостью. Распо-

ложение мышечных веретен таково, что они включены как бы параллельно основным экстрафузальным волокнам скелетной мышцы. При сокращении экстрафузальных мышц интрафузальные волокна с окружающими их нервными волокнами испытывают меньшую нагрузку, т. е. разгружаются. Сухожильные органы, напротив, расположены последовательно с экстрафузальными волокнами и при их сокращении испытывают возрастающую нагрузку.

Интрафузальные волокна получают моторную иннервацию, благодаря которой они активно участвуют в деятельности мышечных рецепторов. Собственно рецептирующими элементами веретена являются окончания тонких нервных волокон, оплетающих структуры интрафузальных мышц в их центральной зоне. Основу веретена составляют пучки параллельно расположенных интрафузальных волокон. Число волокон, их размер могут сильно варьировать. Так, у рептилий имеется всего одно волокно, у земноводных (лягушки) — 3—12, у млекопитающих (кошки) — 2—13. Диаметр волокон может колебаться от 6 до 28 мкм, при этом в составе даже одного пучка могут оказаться как толстые, так и тонкие волокна. Длина волокон может достигать нескольких миллиметров.

Волокна, входящие в состав веретена, могут начинаться от разных экстрафузальных волокон, но сходятся они у дистального конца. В 50-х годах XX века было впервые обнаружено существование двух типов веретен. Обнаруженные различия между веретенами относились к строению экваториальной области интрафузальных волокон. В полярных областях интрафузальных волокон хорошо видны ядра, рассеянные в основном по периферии волокна, как это имеет место в обычных экстрафузальных мышечных волокнах. Ближе к центральной области, где волокно покрывается капсулой, в нем появляются дополнительные ядра, располагающиеся преимущественно в центре, аналогично тому, как это бывает в сердечной или развивающейся скелетной мышце. Концентрация ядер достигает максимума в центре волокна. Это и послужило основанием называть центральную зону волокна *областью ядерной сумки*. Следует заметить, что никакой специальной сумки для ядер, иной, чем саркоlemma самого волокна, нет. Волокна такого типа получили наименование *волокон с ядерной сумкой* — ЯС-волокна.

У волокон другого типа, которые в большинстве случаев являются более тонкими и короткими, концентрация ядер в экваториальной области меньше, и они располагаются в ряд, образуя цепочки. Такие волокна получили название волокон с ядерной цепочкой — ЯЦ-волокон. У некоторых животных, например кроликов, ЯЦ-волокна отсутствуют. У ЯС-волокон экваториальная зона отделена от остального волокна переходной областью (область мио-трубки). Какой-либо резкой границы между миотрубкой и обычными частями интрафузального волокна нет.

У волокон обоих типов центральная ядерная область невелика, достигает всего лишь 300 мкм (у человека длина 100—250 мкм), а при растяжении — 500 мкм. В обоих случаях миофибриллы в центральной области истончаются и образуют очень тонкий слой. В ЯЦ-волокнах миофибриллы содержатся в большем количестве, чем в ЯС-волокнах. Вблизи экваториальной области отмечается наличие эластической ткани. Число ЯЦ- и ЯС-волокон сильно варьирует в разных мышцах и у разных животных. Например, в крупных веретенах человека, где общее число волокон достигает 14, 3—4 волокна относятся к ЯС-волокнам, а остальные — к ЯЦ-волокнам. ЯЦ-волокна чаще встречаются у животных, обладающих более тонкой координацией движений.

Центральная область обычных волокон, входящих в состав одного веретена, окружена капсулой. Величина ее может достигать у человека 5 мм. ЯС-волокна и длинные ЯЦ-волокна могут простираются далеко за пределы капсулы. Наибольшего размера (80—200 мкм) капсула достигает в средней части. Упругость капсулы, также как и интрафузальных волокон, увеличивается за счет эластических волокон.

В центральной области веретена, где капсула отходит от интрафузальных волокон, имеется периаксональное пространство, заполненное жидкостью. По мнению ряда исследователей, это пространство связано с лимфатической системой, и его поэтому можно назвать *лимфатическим*. Однако во внутрикапсулярной жидкости обнаружено большое количество кислых мукополисахаридов. Такое отличие в составе лимфы и жидкости капсулы наводит на предположение, что гиалуриновые кислоты образуются оболочкой веретена. Таким образом, можно полагать, что между лимфатическим пространством и внутрикапсулярным пространством имеется диффузный барьер, затрудняющий проникновение веществ через капсулу веретен.

### 3.1.3. Хеморецепторы

Хеморецепторы (*chemeia* — химия + *recipio* — воспринимаю) — чувствительные клетки или их структуры, посредством которых организм воспринимает существенные для жизнедеятельности химические вещества (химические раздражители). Внутренние хеморецепторы (один из типов интэрорецепторов) чувствительны к химическим компонентам крови и других внутренних сред организма. Внешние хеморецепторы (вкусовые и обонятельные рецепторные клетки, а также свободные нервные окончания в покровах тела) воспринимают внешние раздражители — колебания рН и ионного состава водной среды, газового состава воздуха, присутствие питательных, едких, ядовитых или сигнальных веществ.

Эволюция структурной организации вкусовых и обонятельных хеморецепторов, мало изменившихся по сравнению с исходным типом клеток, снабженных жгутиками или микровиллами, шла по пути облегчения контакта между стимулом и рецептором в тесной связи с образом жизни животных. В молекулярной биологии термином «хеморецепторы» обозначают специализированные макромолекулярные структуры на поверхности клеток, взаимодействующие с молекулами химических раздражителей.

Первичный процесс хеморецепции — взаимодействие молекул химического раздражителя с хеморецепторным белком, находящимся в клеточной мембране. Из вкусовых органов выделены белки с ферментативными свойствами, субстратная специфичность и кинетические особенности которых такие же, как и у самих рецепторов. Последующие события, приводящие к электрической реакции клеточной мембраны, неизвестны.

Каждая рецепторная клетка высокоизбирательно реагирует на специфическую группу веществ. Малейшие изменения в структуре молекулы могут изменить характер ее восприятия или сделать ее неадекватным стимулом. Стимулирующая эффективность соединения, вероятно, наиболее существенно зависит от его размера (например, длины цепи) и внутреннего распределения электрических зарядов (т. е. расположения функциональных групп). Однако тот факт, что во многих случаях молекулы веществ, сильно различающихся по химическому строению, вызывают одинаковые обонятельные ощущения, пока не получил объяснения.

Высказано предположение, что хеморецепторы содержат рецепторные центры, специфичные в отношении определенных групп веществ. Такая точка зрения подтверждается случаями частичной аносмии, т. е. нечувствительности к запаху некоторых очень близких химических соединений.

Сходным образом можно интерпретировать избирательное действие лекарственных препаратов на орган вкуса. Нанесение на язык гимнемата калия приводит к утрате только восприятия сладкого — сахар вызывает во рту ощущение песка. Белок, содержащийся в плодах западноафриканского растения *Synsepalium dulcificum*, изменяет кислый вкус на сладкий, так что лимон воспринимается как апельсин. Нанесение на язык кокаина вызывает последовательную утрату всех четырех типов вкусовых ощущений: горького, сладкого, соленого и кислого.

Хеморецепция — наиболее древний вид рецепции, свойственный всем живым организмам. У большинства животных различают интерохеморецепцию, обеспечивающую анализ внутренних сред организма, в том числе рецепцию гормонов, медиаторов, антигенов, и экстерохеморецепцию, посредством которой воспринимаются внешние химические раздражители. У высокоорганизованных животных развиваются специализированные органы химического чувства — обоняния и вкуса.

Морфологически и функционально разделение этих двух типов хеморецепции характерно для позвоночных и некоторых беспозвоночных (например, насекомые). Выделяют также малоспециализированный тип хеморецепции — общее химическое чувство, обеспечивающее чувствительность покрова тела к раздражающим веществам. Хеморецепция имеет первостепенное значение для большинства животных при поиске пищи, избегании врагов или неблагоприятных факторов среды, нахождении полового партнера и узнавании особей своего вида, для ориентации в пространстве и т. д. Особенно велика роль хеморецепции в жизни насекомых, где она может определять большинство физиологических и поведенческих реакций (от поиска пищи до регуляции сложной иерархической структуры в семьях общественных насекомых).

### 3.1.4. Фоторецепторы

Фоторецепторы (*photos* — свет + *recipio* — принимаю) — светочувствительные и световоспринимающие образования, способные генерировать физиологический (нервный, рецепторный) сигнал в ответ на поглощение квантов света. У животных фоторецепторы представлены различными структурами — от сигмы одноклеточных организмов и одиночных, рассеянных по телу светочувствительных клеток (черви, ланцетник) до высокоспециализированных зрительных клеток глаза беспозвоночных и позвоночных. У беспозвоночных фоторецепторами служат удлинённые ретикулярные клетки, у позвоночных и человека — палочки и колбочки. Светочувствительным элементом служит фоторецепторная мембрана, содержащая зрительные пигменты.

Фоторецепторы обращены своими светочувствительными члениками в сторону, противоположную свету. Каждый фоторецептор — палочка или колбочка — состоит из чувствительного к действию света наружного сегмента, содержащего зрительный пигмент, и внутреннего сегмента, содержащего ядро и митохондрии, обеспечивающие энергетические процессы в фоторецепторной клетке.

Электронно-микроскопические исследования выявили, что наружный сегмент каждой палочки состоит из 400—800 тонких пластинок, или дисков, диаметром около 6 мкм. Каждый диск представляет собой двойную мембрану, состоящую из мономолекулярных слоев липидов, находящихся между слоями молекул белка. С молекулами белка связан ретиналь, входящий в состав зрительного пигмента родопсина.

Наружный и внутренний сегменты фоторецепторной клетки разделены мембранами, через которые проходит пучок из 16—18 тонких фибрилл. Внутренний сегмент переходит в отросток, с помощью которого фоторецепторная клетка передает возбуждение через синапс на контактирующую с ней биполярную нервную клетку.

У человека в глазу имеется около 6—7 млн колбочек и 110—125 млн палочек. Палочки и колбочки распределены в сетчатке неравномерно. Центральная ямка сетчатки содержит только колбочки (до 140 тыс. на 1 мм<sup>2</sup>). По направлению к периферии сетчатки число колбочек уменьшается, а количество палочек возрастает. Периферия сетчатки со-

держит исключительно палочки. Колбочки функционируют в условиях яркой освещенности и воспринимают цвета; палочки являются рецепторами, воспринимающими световые лучи в условиях сумеречного зрения.

Раздражение различных участков сетчатки показывает, что различные цвета воспринимаются лучше всего при действии световых раздражителей на центральную ямку, где расположены почти исключительно колбочки. По мере удаления от центра сетчатки восприятие цвета становится хуже. Периферия сетчатки, где находятся исключительно палочки, не воспринимает цвета. Световая чувствительность колбочкового аппарата сетчатки во много раз меньше таковой, связанной с палочками. Поэтому в сумерках, в условиях малой освещенности, центральное колбочковое зрение резко понижено и преобладает периферическое палочковое зрение.

### 3.1.5. Терморцепторы

Терморцепция (*therme* — тепло + *recipio* — принимаю) — восприятие изменений температуры нервной ткани, сопровождающееся возникновением нервных импульсов с последующей передачей сигналов в ЦНС. Доказано наличие терморцепторов у пойкилотермных животных, включая беспозвоночных. У гомойотермных животных и человека терморцепторы распределены как на поверхности тела (кожа, подкожные сосуды), так и во внутренних органах (верхние дыхательные пути, пищеварительный тракт). Терморцепторы (центральные термосенсоры) обнаружены в разных отделах мозга (в гипоталамусе, ретикулярной формации, спинном мозге). Изменение температуры окружающей среды воспринимается как изменение активности терморцепторов разных типов: механохолодовых, холодовых, тепловых. Температурные ощущения возникают вследствие интеграции в ЦНС импульсов от терморцепторов разных типов.

Наряду с подробным изучением в последние десятилетия функциональных свойств терморцепторов морфологический субстрат температурной чувствительности продолжал оставаться в значительной мере «белым пятном» в изучении сенсорных систем. Обнаружение в конце XIX века



точечного распределения на коже человека участков, высоко чувствительных к теплу и холоду, позволило постулировать наличие в коже двойного набора самостоятельных рецепторов.

Согласно ставшей классической концепции Фрея, специфичной температурной чувствительностью обладают инкапсулированные нервные окончания в коже. Несмотря на шаткость гистологических обоснований, простая и стройная концепция, утверждающая, что колбы Краузе — это холодовые рецепторы, а тельца Руффини — тепловые, оказалась на редкость долговечной. Лишь в 50-х годах XX века начали появляться гистологические исследования, опровергающие эту мнимую аксиому.

После развенчания колб Краузе и телец Руффини как инкапсулированных нервных окончаний, специфически реагирующих на температуру, многие авторы начали склоняться к мнению, что все терморепцепторы представлены свободными безмякотными терминалями сенсорных систем, не связанными со специализированными структурами. Правдоподобность этого допущения подкреплялась тем, что импульсы от многих терморепцепторов проводятся безмякотными волокнами С. Морфологические исследования подтвердили обилие свободных нервных окончаний в коже.

Несомненным шагом вперед в изучении морфологии терморепцепторов было более подробное морфофункциональное исследование так называемых *осязательных телец*, впервые обнаруженных Меркелем в 1880 г. Путем применения электронной микроскопии было установлено, что они относятся к медленно адаптирующимся механорецепторам (тип SAI) и реагируют на деформацию поверхности кожи, а также на ступенчатое ее охлаждение. В коже кошки эти рецепторы образуют группы, расположенные под эпидермисом на глубине 30—40 мкм, причем каждый из них снабжается одной из веточек сенсорного миелинового волокна. Теряя миелин, каждая терминаль заканчивается нервной пластинкой диаметром 8—10 мкм и толщиной 1—3 мкм. Описаны также медленно адаптирующиеся механорецепторы типа SAII, реагирующие на быстрое охлаждение.

Рецепторы кожных и подкожных сосудов обнаруживают не менее специфическую чувствительность к охлаждению, чем кожные холодовые рецепторы, хотя в сосудистой стенке и отсутствуют структуры, подобные найденным в

коже. Экспериментальные данные указывают на то, что проведение холодовых импульсов от сосудов осуществляют тонкие миелиновые волокна  $A_{\gamma}$ , поскольку скорость проведения от крупных подкожных вен составляет 8—15 м/с, а от мелких подкожных сосудов — 4—13 м/с. О структуре тепловых рецепторов в коже млекопитающих до сих пор ничего не известно.

### 3.1.6. Глубокие термочувствительные структуры

Поиски нервных центров, ответственных за поддержание постоянства температуры тела, были начаты более 100 лет назад с использованием методов перерезок, экстирпаций и раздражения. В итоге выяснилось, что за регуляцию теплоотдачи ответственна передняя область гипоталамуса, тогда как ядра его заднего отдела осуществляют регуляцию теплообразования и нередко обозначаются как «центр сохранения тепла».

К переднему отделу гипоталамуса относятся парные паравентрикулярные супраоптические и супрахиазные ядра, а также медиальные преоптические ядра. К заднему отделу гипоталамуса — области мамиллярных тел — относятся медиальные, латеральные и промежуточные ядра.

Первые экспериментальные факты, показывающие, что реакции терморегуляции могут быть вызваны изменениями температуры мозга, были получены в опытах с согреванием или охлаждением крови в сонных артериях кроликов и собак. Авторы данных работ не сомневались, что на изменения температуры крови реагируют нейроны, омываемые этой кровью. Значительно позже было развито представление о наличии в переднем отделе гипоталамуса истинных терморепцепторов, реагирующих на повышение температуры.

Центры заднего отдела гипоталамуса, согласно указанной концепции, не обладают термической чувствительностью и представляют собой синаптические реле, к которым стекаются афферентные импульсы от кожных холодовых рецепторов и тепловых рецепторов медиальной преоптической области, причем последние оказывают тормозящее влияние.

Локальное изменение температуры переднего отдела гипоталамуса в термонейтральных условиях внешней среды

вызывает адекватные физиологические реакции терморегуляции. Нагреванием гипоталамуса стимулируется тепловая одышка, периферическая вазодилатация и тормозится холодовая дрожь, если она имела место, в результате чего ректальная температура снижается. Наоборот, охлаждением гипоталамуса можно вызвать вазоконстрикцию, повышение теплопродукции, дрожь и торможение имевшейся у животного тепловой одышки, приводящие к повышению ректальной температуры.

Начало изучению термочувствительности спинного мозга было положено в лаборатории Тауэра в 1964 г. При изучении механизмов терморегуляции авторы отошли от обычной схемы сопоставления: температура мозга — температура кожи. У собак, погруженных в ванну, поддерживали устойчивую кожную и мозговую температуру, а реакции терморегуляции вызывали введением в желудок холодной либо нагретой воды. В дальнейшем для изучения термочувствительности спинного мозга была разработана методика эпидурального введения, а позже и хронической имплантации в позвоночный канал термодатчика с проточной водой.

Перерезка задних корешков спинного мозга, исключающая возможность рефлекторных влияний с периферии, не препятствовала появлению дрожи при охлаждении спинного мозга. Локальное согревание спинного мозга кроликов вызывало периферическую вазодилатацию и учащение дыхания. Таким образом выяснилось, что изменения температуры спинного мозга отражаются на обеих сторонах терморегуляции — теплообразовании и теплоотдаче.

В результате экспериментальной работы ряда авторов выяснилось, что не только сенсорные элементы, но и мотонейроны передних рогов спинного мозга чувствительны к локальным изменениям температуры. Умеренное охлаждение (до 36,2°C) снижает порог ортодромной и антидромной стимуляции  $\beta$ -мотонейронов, и это повышение возбудимости связано с деполяризующим действием холода, уменьшающего исходную величину мембранного потенциала. Противоположное действие согревания до 39—40°C выражается в гиперполяризации мотонейрона и снижении его возбудимости.

### 3.1.7. Ноцицептивные рецепторы

Ноцицептивная чувствительность (*nociceo* — повреждаю + *receptivus* — восприимчивый) — чувствительность к действию раздражителя, вызывающего в организме ощущение боли. Полагают, что возникающая в ответ на раздражение боль как комплексная функция в наиболее полной мере свойственна только организму человека. У животных также возникают подобные процессы, но они неидентичны тем, которые наблюдаются у человека. Раздражение воспринимается как экстеро-, так и интерорецепторами (ноцицепторами).

Некоторые исследователи относят к ним специализированные, свободные немиелизированные нервные окончания и считают, что они специфичны, подобно фото- или фонорецепторам; другие считают, что ноцицептивным может быть любое возбуждение по достижении раздражителем определенного порога. Предполагают, что по характеру возникновения возбуждения ноцицепторы относятся к хеморецепторам. Химическими раздражителями при этом служат вещества, которые до раздражения находятся в клетке (брадикинины, ионы калия). Ноцицептивное возбуждение передается в ЦНС по тонким безмякотным волокнам типа С, но не исключена возможность участия в этом процессе волокон типа А и В. Существуют вариации ноцицептивной чувствительности до полного ее отсутствия, наблюдаемого при аналгии.

## 3.2. ЗРИТЕЛЬНАЯ СИСТЕМА

Зрительная система, зрительный анализатор, — совокупность светочувствительных органов и отделов мозга, обеспечивающих восприятие и анализ зрительных раздражений и формирование зрительного ощущения и образа. В ходе эволюции зрительная система совершенствуется по мере развития органов зрения и нервной системы. У животных с развитыми органами зрения фоторецепторы являются входными элементами многослойного нервного образования — сетчатки. Аксоны конечных нейронов сетчатки объединяются в зрительный нерв и направляются в центральные (мозговые) отделы зрительной системы.

У насекомых зрительные центры находятся в оптических долях головного мозга. У рыб, земноводных и пресмыкающихся основной зрительный центр — крыша среднего мозга. У млекопитающих зрительные сигналы из сетчатки поступают в кору больших полушарий по двум путям: через наружное коленчатое тело и через верхнее двуххолмие (аналог крыши среднего мозга низших позвоночных).

Основные зрительные зоны сосредоточены в затылочной части коры, а также в височной, теменной и др. Большая часть зрительных зон коры организована ретиноскопически, т. е. представляет собой проекции, или своеобразные «карты» сетчатки. В коре приматов, например, имеется не менее 15 таких карт. У низших позвоночных значительная часть всей переработки зрительной информации падает на сетчатку, где имеются специализированные элементы (детекторы), которые реагируют только на биологически важные зрительные объекты. Например, у лягушек есть детекторы маленьких темных пятен, обеспечивающие ловлю насекомых. У высших позвоночных нейроны сетчатки менее специализированы: разнообразный и детальный анализ осуществляется в мозговых центрах. У животных с подвижными глазами зрительная система работает в тесной и неразрывной связи с глазодвигательной системой.

В состав зрительной системы входят органы зрения, проводящие пути зрительного анализатора и корковое представительство зрительной информации.

### 3.2.1. Органы зрения

Органы зрения (*organum visus*) — органы многоклеточных животных, обеспечивающие восприятие световых раздражений. Орган зрения чувствителен к энергии в виде электромагнитного излучения с длиной волны в диапазоне 400—700 нм. Светочувствительные рецепторы позвоночных чувствительны к ультрафиолетовому цвету, но эти короткие волны отфильтровываются жидкими средами глаза и сетчатки не достигают.

Чувствительные клетки окружены пигментом, значение которого состоит в том, чтобы пропускать свет по определенному направлению и поглощать лишние световые лучи. Такие клетки у низших животных разбросаны по телу (при-

митивные «глазки»), а в дальнейшем образуется ямка, выстланная чувствительными клетками (ретины), к которым подходит нерв. У беспозвоночных впереди ямки возникают светопреломляющие среды (хрусталик) для концентрации световых лучей, падающих на ретину. У позвоночных, у которых глаза достигают наибольшего развития, появляются мышцы,двигающие глаз, и защитные приспособления (веки, слезный аппарат).

Характерной особенностью позвоночных является то обстоятельство, что светочувствительная оболочка глаза (ретины), содержащая специфические клетки, развивается не прямо из эктодермы, а путем выпячивания из переднего мозгового пузыря. На первом этапе развития зрительно-анализатора (у рыб) в периферическом его конце (сетчатке) светочувствительные клетки имеют вид палочек, а в головном мозге находятся только зрительные центры, лежащие в среднем мозге. Такой орган зрения способен лишь к светоощущению и различению предметов. У наземных животных сетчатка дополняется новыми светочувствительными клетками — колбочками, и появляются новые зрительные центры в промежуточном мозге, а у млекопитающих — в коре. Благодаря этому глаз получает способность к цветному зрению. Все это связано с первой сигнальной системой.

У человека особенного развития достигают высшие центры в коре мозга, благодаря которым у него возникает отвлеченное мышление, связанное со зрительными образами, и письменная речь, которые являются составной частью второй сигнальной системы, свойственной только человеку.

Эмбриогенез глаза в общих чертах происходит следующим образом. Боковые выпячивания стенки переднего мозгового пузыря (части, дающей промежуточный мозг), вытягиваясь в стороны, образуют два глазных пузырька, сообщающихся посредством полой суженой ножки с мозговой полостью. Из ножки образуется зрительный нерв, а из периферической части глазного пузырька — сетчатка. В связи с развитием хрусталика передняя часть глазного пузырька впячивается по направлению к ножке, вследствие чего пузырек превращается в двустенный «глазной бокал». Оба листка переходят у края бокала один в другой, образуя зачаток зрачка. Наружный (впяченный) листок бокала становится пигментным слоем сетчатки, а внутренний — све-

точувствительным (собственно сетчатка). В передней части глазного бокала образуется хрусталик, помещающийся в его полости, а позади хрусталика — стекловидное тело.

Развитие наружных оболочек глаза — сосудистой, склеры и роговицы происходит из мезодермы, окружающей глазной бокал вместе с хрусталиком. Из наружного, более плотного слоя мезодермы возникает склера с роговицей, а из внутреннего, богатого сосудами слоя — собственно сосудистая оболочка (*chorioidea*) с ресничным телом и радужкой. В передней части зародышевого глаза оба слоя отделяются друг от друга, отчего возникает передняя камера. Наружный слой мезодермы в этом месте, сделавшись прозрачным, образует роговицу. Эктодерма, покрывающая спереди роговицу, дает эпителий конъюнктивы, переходящей на заднюю сторону век.

У новорожденных из-за мелкой глазницы и относительно большого глазного яблока глаз выпуклый. Это особенно заметно вследствие недоразвития скуловых и носовых костей. До 2 лет глазное яблоко увеличивается на 40 %, к 5 годам — на 70 % первоначального объема, а к 12—14 годам достигает величины глазного яблока взрослого. Роговица толще, чем у взрослого. Формирование кривизны и толщины роговицы заканчивается на 7-м году жизни. Хрусталик у детей обладает большой упругостью. С возрастом упругость пропадает из-за формирования плотного ядра. Иногда наступает помутнение и уплотнение хрусталика. С возрастом возможно изменение не только ретракции хрусталика, но и длинного размера глаза, что ведет к дальзоркости или близорукости.

### Глазное яблоко

Глазное яблоко (*bulbus oculi*) — шаровидное тело, заложенное в глазницу. В глазном яблоке различают передний полюс, соответствующий наиболее выпуклой точке роговицы, и задний, находящийся латерально от выхода зрительного нерва. Прямая линия, соединяющая оба полюса, носит название *оптической*, или наружной, *глазной оси* (*axis opticus*). Часть ее между задней поверхностью роговицы и ретиной называется *внутренней глазной осью*. Последняя перекрещивается под острым углом с так называемой *зрительной линией* (*linea visus*), которая идет от рассматривае-

мого предмета через узловую точку к месту наилучшего видения в центральной ямке сетины. Линии, соединяющие оба полюса по окружности глазного яблока, образуют меридианы, а плоскость, перпендикулярная оптической оси, — глазной экватор, разделяющий глазное яблоко на переднюю и заднюю половины. Горизонтальный диаметр экватора несколько короче наружной глазной оси (24 мм). Внутренняя глазная ось на нормальном глазу равняется 21,3 мм, на глазах близоруких (миопов) она длиннее, а на глазах дальнозорких (гиперметропов) короче. Вследствие этого фокус сходящихся лучей у близоруких находится спереди от сетины, у гиперметропов — сзади от нее. Глазное яблоко состоит из внутреннего ядра и окружающих его оболочек: наружной фиброзной, средней сосудистой и внутренней сетчатой (рис. 72).

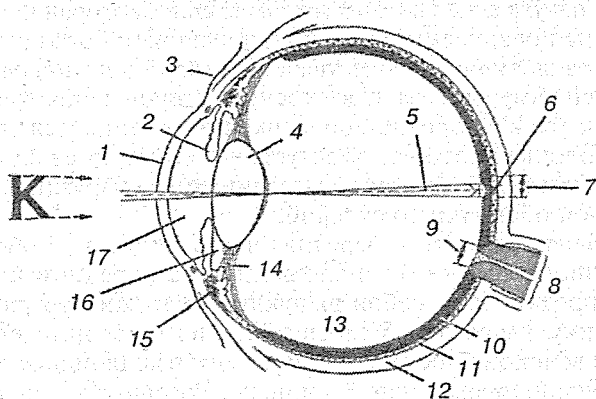


Рис. 72. Глазное яблоко:

1 — роговица; 2 — радужка; 3 — конъюнктива; 4 — хрусталик; 5 — зрительная ось; 6 — центральная ямка; 7 — желтое пятно; 8 — зрительный нерв; 9 — диск зрительного нерва (слепое пятно); 10 — сетчатка; 11 — собственно сосудистая оболочка; 12 — фиброзная оболочка (склера); 13 — стекловидное тело; 14 — ресничный пояс; 15 — ресничное тело; 16 — задняя камера глазного яблока; 17 — передняя камера глазного яблока

### Фиброзная оболочка

Фиброзная оболочка (*tunica fibrosa bulbi*) — наружная оболочка глазного яблока, выполняет защитную функцию. В заднем, большем отделе она образует белочную оболочку,



или склеру, а в переднем — прозрачную роговицу. Оба участка фиброзной оболочки отделяются друг от друга неглубокой циркулярной бороздкой (*sulcus sclerae*).

**Склера** (*sclera*) — задняя часть фиброзной оболочки глазного яблока, содержит много эластических и коллагеновых волокон и мало основного вещества соединительной ткани; они образуют плотную пластинку, в наружном слое которой отсутствуют пигментные клетки. Белочная оболочка на медиальной части заднего полюса глаза имеет решетчатое строение. Через ее отверстия проникают отростки нейронов, формирующие зрительный нерв. В области заднего полюса и экватора глазного яблока толщина белочной оболочки 0,3—0,4 мм, а около роговицы — 0,6 мм. В белочной оболочке на ее белом фоне иногда хорошо видны артерии. Вены находятся в глубоких слоях белочной оболочки и не видны через глазную щель. Особенно хорошо развита венозная пазуха склеры (*sinus venosus sclerae*), которая проецируется на поверхности глаза по циркулярной бороздке. Через венозный канал осуществляется резорбция жидкости из передней камеры глаза. С внутренней стороны около венозного синуса к фиброзной оболочке присоединяется радужная оболочка, которая образует гребенчатую связку (*lig. pectinatum anguli iridocornealis*), соединяющая наружный край радужной оболочки со склерой.

**Роговица** (*cornea*) — передняя часть фиброзной оболочки глазного яблока, расположенная на переднем конусе глаза, представляет собой выпуклую кнаружи прозрачную пластинку, имеющую 5 слоев эпителия и соединительнотканых волокон. Последние заключены в коллоидное вещество мукополисахаридной природы. Роговица в центральной части несколько тоньше (0,8 мм), чем по периферии (1,1 мм). Она содержит много чувствительных нервных окончаний и лишена кровеносных сосудов, ее питание осуществляется путем диффузии питательных веществ из жидкости передней камеры глаза и сосудов белочной оболочки, прилежащих к краю роговицы.

### **Сосудистая оболочка**

**Сосудистая оболочка глазного яблока** (*tunica vasculosa bulbi*) — средняя оболочка глазного яблока. Она содержит сплетения кровеносных сосудов и пигментных клеток. Эта

оболочка разделяется на 3 части: радужную оболочку, ресничное тело, собственно сосудистую оболочку. Срединное расположение сосудистой оболочки между фиброзной и сетчатой способствует задержанию ее пигментным слоем излишних лучей, падающих на сетчатку, и распределению сосудов во всех слоях глазного яблока.

**Радужная оболочка (*iris*)** — передняя часть сосудистой оболочки глазного яблока, имеет вид круговой, вертикально стоящей пластинки с круглым отверстием — зрачком (*pupilla*). Зрачок лежит не точно в ее середине, а немножко смещен в сторону носа. Радужка играет роль диафрагмы, регулирующей количество света, поступающего в глаза, благодаря чему зрачок при сильном свете суживается, а при слабом расширяется.

Наружным своим краем радужка соединена с ресничным телом и склерой, внутренний ее край, окружающий зрачок, свободен. В радужке различают переднюю поверхность, обращенную к роговице, и заднюю, прилегающую к хрусталику. Передняя поверхность, видимая через прозрачную роговицу, имеет различную окраску у разных людей и обуславливает цвет глаз. Цвет зависит от количества пигмента в поверхностных слоях радужки. Если пигмента много, то глаза имеют коричневый (карий) вплоть до черного цвет, если слой пигмента слабо развит или даже отсутствует, то получаются смешанные зеленовато-серые и голубые тона. Последние главным образом происходят от просвечивания черного ретинального пигмента на задней стороне радужки.

Радужная оболочка, выполняя функцию диафрагмы, обладает удивительной подвижностью, что обеспечивается тонкой приспособленностью и корреляцией составляющих ее компонентов. Основа радужки (*stroma iridis*) состоит из соединительной ткани, имеющей архитектуру решетки, в которую вставлены сосуды, идущие радиально, от периферии к зрачку. Эти сосуды, являющиеся единственными носителями эластических элементов, вместе с соединительной тканью образуют эластичный скелет радужки, позволяющий ей легко изменяться по величине.

Движения радужной оболочки осуществляются мышечной системой, залегающей в толще стромы. Эта система состоит из гладких мышечных волокон, которые частью располагаются кольцеобразно вокруг зрачка, образуя мышцу, суживающую зрачок (*m. sphincter pupillae*), а частью рас-

ходятся радиально от зрачкового отверстия и образуют мышцу, расширяющую зрачок (*m. dilatator pupillae*). Обе мышцы взаимно связаны: сфинктер растягивает расширитель, а расширитель расправляет сфинктер. Непроницаемость диафрагмы для света достигается наличием на ее задней поверхности двуслойного пигментного эпителия. На передней поверхности, омываемой жидкостью, она покрыта эндотелием передней камеры.

**Ресничное тело** (*corpus ciliare*) находится с внутренней поверхности на месте перехода склеры в роговицу. На поперечном разрезе имеет форму треугольника, а при осмотре со стороны заднего полюса — форму циркулярного валика, на внутренней поверхности которого находятся радиально ориентированные отростки (*processus ciliares*) числом около 70.

Ресничное тело и радужка прикреплены к склере гребенчатыми связками, имеющими губчатое строение. Эти полости заполнены жидкостью, поступающей из передней камеры, а затем в круговой венозный синус (шлемов канал). От ресничных отростков отходят кольцеобразные связки, которые вплетаются в капсулу хрусталика.

Процесс аккомодации, т. е. приспособления глаза к близкому или дальнему видению, возможен благодаря ослаблению или натяжению колцеобразных связок. Они находятся под контролем мышц ресничного тела, состоящих из меридиональных и круговых волокон. При сокращении круговых мышц ресничные отростки приближаются к центру ресничного кружка и кольцеобразные связки ослабляются. За счет внутренней упругости хрусталик расправляется и увеличивается его кривизна, тем самым уменьшается фокусное расстояние.

**Собственно сосудистая оболочка** (*chorioidea*) — задняя часть сосудистой оболочки, покрывающая 2/3 глазного яблока. Оболочка состоит из эластических волокон, кровеносных и лимфатических сосудов, пигментных клеток, создающих темно-коричневый фон. Она рыхло сращена с внутренней поверхностью белочной оболочки и легко смещается при аккомодации. У животных в этой части сосудистой оболочки скапливаются соли кальция, которые образуют глазное зеркало, отражающее световые лучи, что создает условия для свечения глаз в темноте.

### Сетчатая оболочка

Сетчатая оболочка (*retina*) — самая внутренняя оболочка глазного яблока, распространяется до зазубренного края (*area serrata*), лежащего у места перехода ресничного тела в собственно сосудистую оболочку. По этой линии сетчатка делится на переднюю и заднюю части. Сетчатая оболочка имеет 10 слоев, которые можно объединить в 2 листа: пигментный — наружный и мозговой — внутренний. В мозговом слое располагаются светочувствительные клетки — палочки и колбочки; их наружные светочувствительные членики направлены к пигментному слою, т. е. кнаружи. Следующий слой — биполярные клетки, образующие контакты с палочками, колбочками и ганглиозными клетками, аксоны которых формируют зрительный нерв. Кроме того, имеются горизонтальные клетки, расположенные между палочками и биполярными клетками, и амакриновые клетки для объединения функции ганглиозных клеток (рис. 73).

В сетчатке человека около 125 млн палочек и 6,5 млн колбочек. В желтом пятне имеются только колбочки, а палочки располагаются на периферии сетчатки. Пигментные

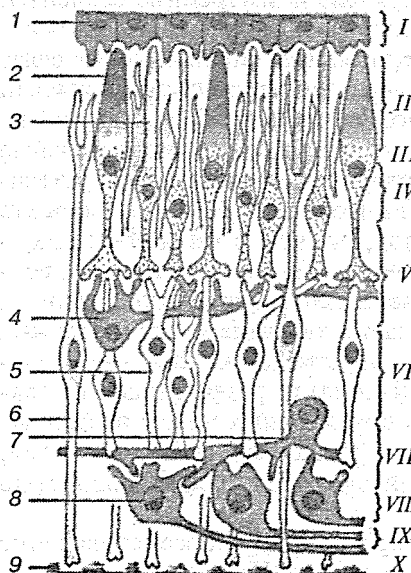


Рис. 73. Схема клеточного строения сетчатки и ее слоев:

Слой: I — пигментный; II — фотосенсорный; III — наружный пограничный; IV — наружный ядерный; V — наружный сетчатый; VI — внутренний ядерный; VII — внутренний сетчатый; VIII — ганглиозный; IX — нервных волокон; X — внутренний пограничный.

Виды клеток: 1 — пигментоцит; 2 — колбочковая нейросенсорная клетка; 3 — палочковая нейросенсорная клетка; 4 — горизонтальный нейрон; 5 — биполярный нейрон; 6 — радиальный глицит; 7 — амакриновый нейрон; 8 — мультиполярный нейрон; 9 — базальная пластинка.

клетки сетчатки изолируют каждую светочувствительную клетку от другой и от побочных лучей, создавая условия для образного зрения. При ярком освещении палочки и колбочки погружаются в пигментный слой. У трупа сетчатка матово-белая, без характерных анатомических особенностей. При осмотре с помощью офтальмоскопа сетчатки (глазного дна) у живого человека она имеет ярко-красный фон вследствие просвечивания в сосудистой оболочке крови. На этом фоне видны ярко-красные кровеносные сосуды сетчатки.

**Колбочки** представляют собой фоторецепторы сетчатки позвоночных, обеспечивающие дневное (фотопическое) и цветное зрение. Утолщенный наружный рецепторный отросток, направленный в сторону пигментного слоя сетчатки, придает клетке форму колбы (отсюда название). В отличие от палочек каждая колбочка центральной ямки обычно соединена через биполярный нейрон с отдельной ганглиозной клеткой. В результате этого колбочки осуществляют детальный анализ изображения, обладают высокой скоростью ответа, но малой световой чувствительностью (более чувствительны к действию длинных волн). В колбочках, как и в палочках, наружные и внутренние сегменты, соединительное волокно, ядросодержащая часть клетки и внутреннее волокно, осуществляющее синаптическую связь с биполярными и горизонтальными нейронами. Наружный сегмент колбочки (производное реснички), состоящий из многочисленных мембранных дисков, содержит зрительные пигменты — родопсины, которые реагируют на свет различного спектрального состава. Колбочки сетчатки человека содержат пигменты 3 типов, причем в каждой из них — пигмент одного типа, обеспечивающий избирательное восприятие того или иного цвета: синего, зеленого, красного. Внутренний сегмент включает скопление многочисленных митохондрий (эллипсоид), сократимый элемент — скопление сократимых фибрилл (миоид) и гранул гликогена (параболоид). У большинства позвоночных между наружным и внутренним сегментами расположена масляная капля, избирательно поглощающая свет, прежде чем он дойдет до зрительного пигмента.

**Палочки** — фоторецепторы сетчатки, обеспечивающие сумеречное (скотопическое) зрение. Наружный рецептор-

ный отросток придает клетке форму палочки (отсюда название). Несколько палочек связаны синаптической связью с одной биполярной клеткой, а несколько биполяров в свою очередь — с одной ганглиозной клеткой, аксон которой входит в зрительный нерв. Наружный сегмент палочки, состоящий из многочисленных мембранных дисков, содержит зрительный пигмент — родопсин. У большинства дневных животных и человека на периферии сетчатки палочки преобладают над колбочками.

На заднем полюсе глаза расположено овальное пятно — диск зрительного нерва (*discus n. optici*) размером 1,6—1,8 мм с углублением в центре (*excavatio disci*). К этому пятну радиально сходятся ветви зрительного нерва, лишенные миелиновой оболочки, и вены; в зрительную часть сетчатки расходятся артерии. Эти сосуды снабжают кровью только сетчатку. По сосудистому рисунку сетчатки можно судить о состоянии кровеносных сосудов всего организма и о некоторых его заболеваниях (иридодиагностика).

Латеральнее на 4 мм на уровне диска зрительного нерва лежит пятно (*macula*) с центральной ямкой (*fovea centralis*), окрашенное в красно-желто-коричневый цвет. В пятне концентрируется фокус световых лучей, оно является местом наилучшего восприятия световых лучей. В нем находятся светочувствительные клетки — колбочки. Палочки и колбочки залегают около пигментного слоя. Световые лучи, таким образом, проникают через все слои прозрачной сетчатки. Под действием света родопсин палочек и колбочек распадается на ретинен и белок (скотопсин). В результате распада образуется энергия, которая улавливается биполярными клетками сетчатки. Родопсин постоянно ресинтезируется из скотопсина и витамина А.

Зрительный пигмент — структурно-функциональная единица светочувствительной мембраны фоторецепторов сетчатки глаза — палочек и колбочек. Молекула зрительного пигмента состоит из хромофора, поглощающего свет, и опсина — комплекса белка и фосфолипидов. Хромофор представлен альдегидом витамина А<sub>1</sub> (ретиналем) или А<sub>2</sub> (дегидроретиналем).

### Камеры глаза

Пространство, находящееся между передней поверхностью радужки глаза и задней стороной роговицы, называется передней камерой глазного яблока (*camera anterior bulbi*). Передняя и задняя стенки камеры сходятся вместе по ее окружности в углу, образуемом местом перехода роговицы в склеру, с одной стороны, и цилиарным краем радужки с другой. Угол (*angulus iridocornealis*) закругляется сетью перекладин, составляющих в совокупности гребенчатую связку. Между перекладинами связки находятся щелевидные пространства (фонтановы пространства). Угол имеет важное физиологическое значение для циркуляции жидкости в камере, которая через посредство фонтановых пространств опорожняется в находящийся по соседству в толще склеры шлеммов канал.

Позади радужной оболочки находится более узкая задняя камера глаза (*camera posterior bulbi*), которая ограничена спереди задней поверхностью радужной оболочки, сзади — хрусталиком, по периферии — ресничным телом. Через зрачковое отверстие задняя камера сообщается с передней камерой. Жидкость служит питательным веществом для хрусталика и роговицы, а также участвует в формировании линз глаза.

### Хрусталик

Хрусталик (*lens*) — светопреломляющая среда глазного яблока. Он совершенно прозрачен и имеет вид чечевицы или двояковыпуклого стекла. Центральные точки передней и задней поверхностей носят название *полюсов хрусталика*, а периферический край, где обе поверхности переходят друг в друга, называется *экватором*. Ось хрусталика, соединяющая оба полюса, равна 3,7 мм при смотреии вдаль и 4,4 мм при аккомодации, когда хрусталик делается выпуклым. Экваториальный диаметр равняется 9 мм. Хрусталик плоскостью своего экватора стоит под прямым углом к оптической оси, прилегая своей передней поверхностью к радужке, а задней к стекловидному телу.

Хрусталик заключен в тонкую, также совершенно прозрачную бесструктурную сумку (*capsula lentis*) и удерживается в своем положении особой связкой (*zonula ciliaris*), которая слагается из множества волокон, идущих от сумки

хрусталика к ресничному телу. Между волокнами находятся заполненные жидкостью пространства, сообщающиеся с камерами глаза.

### *Стекловидное тело*

Стекловидное тело (*corpus vitreum*) — прозрачная желеобразная масса, расположенная в полости между сетчаткой и задней поверхностью хрусталика. Стекловидное тело образовано прозрачным коллоидным веществом, состоящим из тонких редких соединительнотканых волокон, белков и гиалуроновой кислоты. Благодаря вдавливанию со стороны хрусталика на передней поверхности стекловидного тела образуется ямка (*fossa hyaloidea*), края которой соединяются с сумкой хрусталика посредством специальной связки.

### *Глазодвигательная система*

Глазодвигательная система — система поперечно-полосатых мышц глазного яблока, приводящая в движение глаз. К наружным поперечнополосатым мышцам относятся 4 прямые мышцы — верхняя, нижняя, медиальная и латеральная, а также две косые: верхняя и нижняя. Все мышцы глазного яблока, кроме нижней косой, начинаются в окружении отверстия зрительного канала и верхней глазничной щели, где образуется общее сухожильное кольцо (*anulus tendineus communis*). Через это кольцо проходят в глазницу зрительный нерв, глазная артерия, глазодвигательный нерв, носоресничный и отводящий нервы. Четыре прямые мышцы вплетаются сухожилиями в белочную оболочку (склеру) впереди экватора глазного яблока.

При сокращении верхней и нижней мышц зрачок перемещается в сагиттальной плоскости вверх и вниз, при сокращении латеральной и медиальной прямых мышц — во фронтальной плоскости. Верхняя косая мышца прилежит к верхнемедиальной части глазницы; ее тонкое сухожилие перекидывается через соединительнотканый блок, прикрепленный к блоковой ямке или костному выступу. Затем сухожилие мышцы направляется вниз назад и латерально, прикрепляясь к белочной оболочке глазного яблока на верхнелатеральной части позади экватора.



При сокращении верхней косой мышцы ось глаза перемещается вниз и латерально. Нижняя косая мышца начинается от латеральной окружности ямки для слезного мешка и направляется под глазное яблоко, прикрепляясь с латеральной стороны позади экватора. При сокращении нижней косой мышцы зрачок отводится вверх и латерально. Сочетанная работа всех наружных мышц глазного яблока обеспечивает его вращение по окружности.

### Вспомогательный аппарат глаза

Веки (*palpebrae*) — соединительнотканые образования, покрытые тонким слоем кожи, ограничивающие своими передними и задними краями (*limbus palpebralis anteriores et posteriores*) глазную щель (*rima palpebrum*). Подвижность верхнего века (*palpebra superior*) больше, чем нижнего (*palpebra inferior*). Опускание верхнего века осуществляется за счет части мышцы, окружающей глазницу (*m. orbicularis oculi*). В результате сокращения этой мышцы уменьшается кривизна дуги верхнего века, вследствие чего оно смещается вниз. Веко поднимается специальной мышцей (*m. levator palpebrae superioris*).

Внутренняя поверхность века выстлана соединительной оболочкой — конъюнктивой. В медиальном и латеральном углах глазной щели имеются связки век. Медиальный угол закруглен, в нем находится слезное озеро (*lacus lacrimalis*), в котором имеется возвышение — слезное мяско (*caruncula lacrimalis*). В крае соединительнотканой основы века помещаются жировые железы (*gll. tarsales*), называемые мейбомиевыми железами, секрет которых смазывает края век и ресниц.

Ресницы (*cilia*) — короткие жесткие волоски, вырастающие от края века, служащие как бы решеткой для предохранения глаза от попадания в него мелких частиц. Конъюнктива (*tunica conjunctiva*) начинается от края век, покрывает их внутреннюю поверхность, а затем заворачивает на глазное яблоко, образуя конъюнктивальный мешок, открывающийся спереди в глазную щель. Она прочно сращена с хрящом век и рыхло соединена с глазным яблоком. В местах перехода соединительнотканой оболочки с век на глазное яблоко образуются складки, а также верхний и ниж-

ний своды, которые не мешают движению глазного яблока и век. Морфологически складка представляет рудимент третьего века (мигательной перепонки).

Слезный аппарат (*apparatus lacrimalis*) — система органов, предназначенная для выделения слез и отведения по слезоотводящим путям. К слезному аппарату относятся слезная железа, слезный каналец, слезный мешок и носослезный проток.

Слезная железа (*gl. lacrimalis*) выделяет прозрачную жидкость, содержащую воду, фермент лизоцим и незначительное количество белковых веществ. Верхняя большая часть железы находится в ямке латерального угла глазницы, нижняя часть — под верхней частью. Обе доли железы имеют альвеолярно-трубчатое строение и 10—12 общих протоков (*ductuli excretorii*), которые открываются в латеральную часть конъюнктивального мешка. Слезная жидкость по капиллярной щели, образованной конъюнктивой века, конъюнктивой и роговицей глазного яблока, омывает его и сливается по краям верхнего и нижнего век к медиальному углу глаза, проникая в слезные каналцы.

Слезный каналец (*canaliculus lacrimalis*) представлен верхней и нижней трубочками диаметром 500 мкм. Они расположены вертикально в своей начальной части (3 мм), а затем принимают горизонтальное положение (5 мм) и общим стволом (22 мм) вливаются в слезный мешок. Каналец выстлан плоским эпителием. Просвет каналцев неодинаков: узкие места расположены в углу на месте перехода вертикальной части в горизонтальную и на месте впадения в слезный мешок.

Слезный мешок (*saccus lacrimalis*) находится в ямке медиальной стенки глазницы. Впереди мешка проходит медиальная связка века. От его стенки начинаются пучки мышцы, окружающей глазницу. Верхняя часть мешка начинается слепо и образует свод (*forix sacci lacrimalis*), нижняя часть переходит в носослезный проток. Носослезный проток (*ductus nasolacrimalis*) является продолжением слезного мешка. Это прямая сплюснутая трубка диаметром 2 мм, длиной вместе с мешком 5 мм, которая открывается в переднюю часть носового хода. Мешок и проток состоят из фиброзной ткани; их просвет выстлан плоским эпителием.

### 3.2.2. Проводящие пути зрительного анализатора

Зрительный анализатор осуществляет восприятие, передачу, синтез и анализ световых раздражений, воспринимаемых светочувствительными клетками (палочки и колбочки) со скоростью 720 м/с. Световые лучи проникают через роговицу, переднюю и заднюю камеры глаза, хрусталик, стекловидное тело на сетчатку. Под действием света родопсин палочек и колбочек распадается, в результате чего образуется энергия, которая воспринимается рецепторами I нейрона, представленного в сетчатке биполярными клетками. Биполярные клетки контактируют с ганглиозными клетками, являющимися II нейроном.

Аксоны ганглиозных клеток радиально собираются к заднему полюсу глаза, образуя зрительный нерв (*n. opticus*), который выходит из глазницы через зрительное отверстие и направляется к основанию головного мозга. Зрительный нерв состоит из 4 видов волокон:

- 1) зрительных, начинающихся от височной половины сетчатки;
- 2) зрительных, идущих от носовой половины сетчатки;
- 3) папилломакулярных, исходящих из области желтого пятна;
- 4) световых, идущих в супрахиазмное ядро гипоталамуса.

Около серого бугра (*tuber cinereum*) волокна зрительного нерва образуют частичный перекрест (*chiasma opticum*) за счет медиальных половин (рис. 74).

После перекреста формируется зрительный тракт, который, обогнув снаружи ножку мозга, заканчивается в латеральном колленчатом теле, в верхнем двухолмий, а небольшая часть волокон — в подушке таламуса. Верхнее двухолмие является рефлекторным центром выполнения автоматических движений, возникающих при включении мотонейронов спинного мозга. Аксоны верхнего двухолмия передают импульсы к парасимпатическим и двигательным ядрам III пары черепных нервов, а также включают центры симпатической иннервации спинного мозга, иннервирующие гладкую мускулатуру глаза.

Ганглиозные клетки сетчатки, аксоны которых оканчиваются на нейронах ядра зрительного тракта, относятся

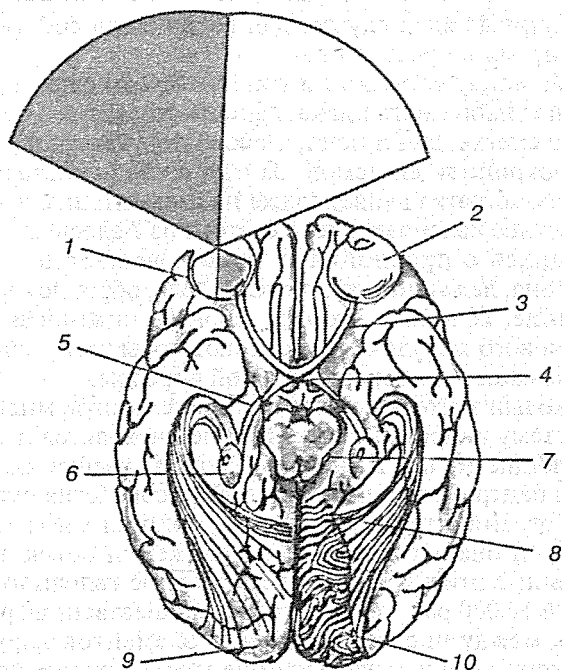


Рис. 74. Структуры зрительного анализатора:

1 — сетчатка; 2 — глазное яблоко; 3 — зрительный нерв; 4 — перекрест зрительных нервов; 5 — зрительный тракт; 6 — наружное коленчатое тело; 7 — верхние бугры четверохолмия; 8 — зрительная радиация; 9 — зрительная кора; 10 — колонки глазодоминантности

преимущественно к специфично реагирующим на движение (on-off-нейроны). Нейроны ядра зрительного тракта соединены с вестибулярными ядрами ствола мозга и нижней оливой. По этому пути зрительные сигналы о движении достигают центральной вестибулярной системы и по оливарно-мозжечковым волокнам мозжечка. Обе проекции используются для глазодвигательной регуляции, особенно для управления горизонтальным онтокинети́ческим нистагмом (периодическое чередование медленных следящих движений глаз с последующим быстрым переводом на новую точку фиксации взгляда). Непрямая проекция сетчатки в

вестибулярные ядра служит для восприятия собственного перемещения в пространстве.

Связи между сетчаткой и гипоталамусом служат для сопряжения эндогенного циркадианного ритма сна и бодрствования со сменной дня и ночи, а также для участия в управлении эндокринной системой. За счет связей гипоталамуса с эпифизом сетчатка влияет также на пигментацию кожи.

Наружное колленчатое тело состоит из 7 слоев клеток, чередующихся с прослойками белого вещества. Аксоны III нейрона, лежащие в колленчатом теле, образуют зрительное сияние, волокна которого, обогнув нижний и задний рога бокового желудочка, достигают коры затылочной области, лежащей по бокам шпорной борозды.

Корковый зрительный центр имеет сложную многогранную систему нейронных связей. В ней находятся нейроны, реагирующие только на начало и конец освещения. В зрительном центре совершается не только обработка информации по ограничительным линиям, яркостям и градициям цвета, но и оценка направления движений объекта. В соответствии с этим и число клеток в коре головного мозга больше в 10 000 раз, чем в сетчатке. Существенная разница имеется между числом клеточных элементов наружного колленчатого тела и зрительным центром. Один нейрон наружного колленчатого тела соединен с 1000 нейронов зрительного коркового центра, а каждый из этих нейронов образует синаптические контакты с 1000 соседних нейронов.

### 3.2.3. Корковое представительство зрительной системы

Проекции изображений видимого мира от каждого из латеральных колленчатых ядер передаются по волокнам так называемой *зрительной радиации* в правую и левую части первичной зрительной коры. Однако эти проекции на корковом уровне уже не представляют собой точных отображений внешнего мира. Область коры, получающая информацию от центральной ямки — зоны наивысшей остроты зрения, примерно в 35 раз больше участка, отображающего кружочек той же величины на периферии сетчатки. Таким образом, информация, идущая от центральной ямки,

имеет для коры неизмеримо большее значение, чем информация от других частей сетчатки.

Первичную зрительную кору называют также «полем 17», или «стриарной корой». Она состоит из весьма упорядоченных слоев и представляет собой структуру, уникальную по своей сложности во всей нервной системе.

Для всей коры большого мозга характерна слоистая структура, состоящая, как правило, из шести слоев — от I до VI, начиная с внешней поверхности. Слои различаются по количеству содержащихся в них нейронов. Однако в зрительной коре человека и обезьян эти слои в свою очередь подразделяются, что особенно характерно для слоев IV и V. У приматов можно выявить более 12 слоев зрительной коры, причем слой IV, например, состоит из подслоев IVa, IVb, IVc.

Изучая тонкую слоистую структуру коры и распределение в ней клеток и волокон, ученые смогли получить важные сведения о том, какие корковые зоны участвуют в дальнейшей переработке информации. Обнаруженные при этом связи указывают на ряд важных принципов организации зрительных функций коры.

Как показали наблюдения над больными с травмами головы, а также экспериментальные исследования на животных, области коры, связанные со зрением, не ограничиваются первичной зрительной корой. С помощью специальных методов удалось проследить связи от клеток поля 17 к специфическим клеткам слоя IV тех областей, которые лежат в непосредственной близости к полю 17. Эти зрительные зоны называют полями 18 и 19, «престриарной», или вторичной, зрительной зоной.

Зрительные пути на этом не заканчиваются. Клетки полей 18 и 19 передают информацию специфическим клеткам некоторых других областей коры большого мозга; кроме того, от них идут связи к зрительным интегрирующим центрам более низкого уровня — таким, как подушка таламуса.

Участки коры, в которых происходит переработка зрительной информации, взаимосвязаны. Было доказано, что у обезьян вся затылочная доля и больше половины височной доли коры содержат зрительные нейронные сети. Изучая характер связей между зрительными полями, ученые смогли сделать некоторые выводы о последовательности операций по переработке зрительной информации. Нейро-

ны коленчатого тела и подушки таламуса проецируются в слой IV поля 17, поле 17 — в слой IV полей 18 и 19, а эти поля обратно в слои I и VI поля 17.

Изучая связи между слоями и зонами, исследователи выявили по меньшей мере еще пять уровней интеграции зрительной информации в коре. Наивысшим из них оказался уровень, связанный со зрительными полями лобной коры. Они примыкают к так называемой *ассоциативной коре*, где происходит объединение различных видов сенсорной информации. Возможно, эта корковая зона имеет прямые связи и с лимбической системой.

### 3.3. СЛУХОВАЯ СИСТЕМА

Слуховая система, слуховой анализатор, — совокупность механических, рецепторных и нервных структур, воспринимающих и анализирующих звуковые колебания. Строение слуховой системы, особенно ее периферического отдела, у разных животных может различаться. Так, типичный приемник звука у насекомых — тимпанальный орган; одним из приемников звука у костистых рыб является плавательный пузырь, колебания которого под влиянием звука передаются на веберов аппарат и далее на внутреннее ухо. У земноводных, пресмыкающихся и птиц во внутреннем ухе развиваются дополнительные рецепторные клетки (базиллярная папилла). У высших позвоночных, в том числе у большинства млекопитающих, слуховая система состоит из наружного, среднего и внутреннего уха, слухового нерва и последовательно соединенных нервных центров (основные из них — ядра кохлеарные и верхней оливы, задние бугры четверохолмия, слуховая область коры).

Развитие центрального отдела слуховой системы находится в зависимости от экологических факторов, от значения слуховой системы в поведении животных. Волокна слухового нерва идут от улитки в кохлеарные ядра. Волокна от правого и левого кохлеарных ядер идут на обе симметричные стороны слуховой системы. В верхней оливе сходятся дифферентные волокна от обеих ушей. В частотном анализе звука существенную роль играет улитковая перегородка — оообразный механический спектральный анализатор,

функционирующий как ряд взаимно рассогласованных фильтров, пространственно рассеянных вдоль улитковой перегородки, амплитуда колебаний которой составляет от 0,1 до 10 нм (в зависимости от интенсивности звука).

Для центральных отделов слуховой системы характерно пространственно упорядоченное положение нейронов с максимальной чувствительностью к определенной частоте звука. Нервные элементы слуховой системы обнаруживают, помимо частотной, определенную избирательность к интенсивности, длительности звука и др. Нейроны центральных, особенно высших отделов слуховой системы, избирательно реагируют на сложные признаки звуков (например, на определенную частоту амплитудной модуляции, на направление частотной модуляции и движения звука).

Слуховой анализатор включает в себя орган слуха, проводящие пути слуховой информации и центральное представительство в коре больших полушарий.

### 3.3.1. Орган слуха

Орган слуха (*organa audites*) — лабиринт, в котором залегают двоякого рода рецепторы: одни из них (кортиеv орган) служат для восприятия звуковых раздражений, другие представляют воспринимающие приборы статико-кинетического аппарата, необходимого для восприятия сил земного тяготения, для поддержания равновесия и ориентировки тела в пространстве. На низких ступенях развития эти две функции не дифференцированы друг от друга, но статическая функция является первичной. Прототипом лабиринта в этом смысле может служить статический пузырек (ото- или статоциста), очень распространенный среди беспозвоночных животных, живущих в воде, например моллюсков. У позвоночных такая первоначально простая форма пузырька значительно усложняется с усложнением функций лабиринта.

*Генетически пузырек* происходит из эктодермы путем впячивания с последующей отшнуровкой, затем начинают обособляться трубкообразные придатки статического аппарата — полукружные каналы. У миксин имеется один полукружный канал, соединяющийся с одиночным пузырьком, вследствие чего они могут перемещаться лишь в одном



направлении, у круглоротых появляются два полукружных канала, благодаря чему они получают возможность перемещать тело в двух направлениях. Начиная с рыб у всех остальных позвоночных развиваются 3 полукружных канала соответственно существующим в природе трем измерениям пространства, позволяющих им двигаться во всех направлениях.

В результате формируются преддверие лабиринта и полукружные каналы, имеющие особый нерв — *n. vestibularis*. С выходом на сушу, с появлением у наземных животных локомоции при помощи конечностей, а у человека — прямохождения значение равновесия возрастает. В то время как вестибулярный аппарат сформирован у водных животных, акустический аппарат, находящийся у рыб в зачаточном состоянии, развивается лишь с выходом на сушу, когда становится возможным непосредственное восприятие воздушных колебаний. Он постепенно обособляется от остальной части лабиринта, закручиваясь спирально в улитку.

С переходом из водной среды в воздушную к внутреннему уху присоединяется звукопроводящий аппарат. Начиная с амфибий появляется среднее ухо — барабанная полость с барабанной перепонкой и слуховыми косточками. Наивысшего развития акустический аппарат достигает у млекопитающих, имеющих спиральную улитку с весьма сложно устроенным звуковоспринимающим прибором. У них имеется отдельный нерв (*n. cochlearis*) и ряд слуховых центров — подкорковых (в заднем и среднем мозге) и корковых. У них же возникает наружное ухо с углубленным слуховым проходом и ушной раковиной.

*Ушная раковина* представляет позднейшее приобретение, играющее роль рупора для усиления звука, а также служащее для защиты наружного слухового прохода. У наземных млекопитающих ушная раковина снабжена специальной мускулатурой и легко двигается по направлению звука. У млекопитающих, ведущих водный и подземный образ жизни, она отсутствует; у человека и высших приматов она подвергается редукции и становится неподвижной. Вместе с тем возникновение устной речи у человека сопряжено с максимальным развитием слуховых центров, особенно в коре мозга, составляющих часть второй сигнальной системы.

*Эмбриогенез органа слуха и равновесия* у человека идет аналогично филогенезу. На 3-й неделе зародышевой жиз-

ни с обеих сторон заднего мозгового пузыря появляется из эктодермы слуховой пузырек — зачаток лабиринта. К концу 4-й недели из него вырастает слепой ход (*ductus endolymphaticus*) и 3 полукружных канала. Верхняя часть слухового пузырька, в которую впадают полукружные каналы, представляет зачаток эллиптического мешочка (*utricle*), он отделяется в месте отхождения эндолимфатического протока от нижней части пузырька — зачатка будущего сферического мешочка (*sacculus*). На 5-й неделе эмбриональной жизни из переднего отдела слухового пузырька, соответствующего саккулосу, происходит сначала небольшое выпячивание (*lagena*), вырастающее в закрученный спиралью ход улитки (*ductus cochlearis*). Первоначально стенки полости пузырька в связи с вращением периферических отростков нервных клеток из лежащего с передней стороны лабиринта слухового ганглия превращаются в чувствительные клетки (кортиев орган). Прилегающая к перепончатому лабиринту мезенхима превращается в соединительную ткань, создающую вокруг образовавшихся утрикулуса, саккулуса и полукружных каналов, перилимфатические пространства. На 6-м месяце внутриутробной жизни вокруг перепончатого лабиринта с его перилимфатическими пространствами возникает из надхрящницы хрящевой капсулы черепа путем перихондрального окостенения костный лабиринт, повторяющий в общем форму перепончатого.

*Среднее ухо* — барабанная полость со слуховой трубой — развивается из первого глоточного кармана и латеральной части верхней стенки глотки, следовательно, эпителий слизистой оболочки полостей среднего уха происходит из эктодермы. Находящиеся в барабанной полости слуховые косточки образуются из хряща первой (молоточек и наковальня) и второй (стремя) висцеральных дуг. Наружное ухо развивается из первого жаберного кармана.

У новорожденного ушная раковина относительно меньше, чем у взрослого, и не имеет выраженных извилин и бугорков. Только к 12 годам она достигает формы и величины ушной раковины взрослого человека. После 50—60 лет наступает омелотворение ее хряща. Наружный слуховой проход у новорожденного короткий и широкий, а костная часть состоит из костного кольца. Величина барабанной перепонки у новорожденного и взрослого практически оди-

накова. Барабанная перепонка расположена под углом  $180^\circ$  к верхней стенке, а у взрослого — под углом  $140^\circ$ .

**Барабанная полость** заполнена жидкостью и клетками соединительной ткани, ее просвет мал из-за толстой слизистой оболочки. У детей до 2—3 лет верхняя стенка барабанной полости тонкая, имеет широкую каменисто-чешуйчатую щель, заполненную волокнистой соединительной тканью с многочисленными кровеносными сосудами. Задняя стенка барабанной полости сообщается широким отверстием с ячейками сосцевидного отростка. Слуховые косточки, хотя и содержат хрящевые точки, соответствуют размерам взрослого человека. Слуховая труба короткая и широкая (до 2 мм). Форма и размеры внутреннего уха не изменяются в течение всей жизни.

Звуковые волны, встречая сопротивление барабанной перепонки, вместе с ней колеблют рукоятку молоточка, которая смещает все слуховые косточки. Основание стремечка давит на перилимфу преддверия внутреннего уха. Так как жидкость практически несжимаема, то перилимфа преддверия смешивает столб жидкости лестницы преддверия, которая через отверстие на верхушке улитки (*helicotrema*) продвигается в барабанную лестницу. Жидкость ее растягивает вторичную мембрану, закрывающую круглое окно. Благодаря прогибу вторичной мембраны увеличивается полость перилимфатического пространства, что вызывает образование волн в перилимфе, колебания которой передаются эндолимфе. Это приводит к смещению спиральной мембраны, которая растягивает или сгибает волоски чувствительных клеток. Чувствительные клетки находятся в контакте с первым чувствительным нейроном (рис. 75).

### **Наружное ухо**

Наружное ухо (*auris externa*) — структурное образование органа слуха, к которому относятся ушная раковина, наружный слуховой проход и барабанная перепонка, лежащая на границе наружного и среднего уха.

**Ушная раковина** (*auricula*) — структурная единица наружного уха. Основа ушной раковины представлена эластическим хрящом, покрытым тонкой кожей. Ушная раковина имеет воронкообразную форму с углублениями и выступа-

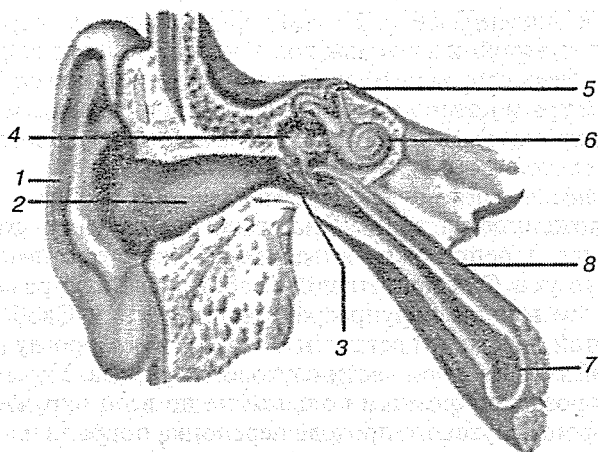


Рис. 75. Преддверно-улитковый орган, правый (общий вид):

1 — ушная раковина; 2 — наружный слуховой проход; 3 — барабанная перепонка; 4 — среднее ухо; 5 — костные полукружные каналы; 6 — улитка; 7 — слуховая труба; 8 — мышца, напрягающая барабанную перепонку

ми на внутренней поверхности. Ее свободный край — завиток (*helix*) — загнут к центру уха. Ниже и параллельно завитку находится противозавиток (*anthesis*), который внизу около отверстия наружного слухового прохода заканчивается козелком (*tragus*). Позади козелка располагается противокозелок (*antitragus*). В нижней части ушная раковина не содержит хряща и кожа образует складку — мочку, или ушную дольку (*lobulus auriculare*). Сверху, сзади и снизу к хрящевой части наружного слухового прохода прикрепляются рудиментарные поперечно-полосатые мышцы, которые фактически утратили функцию, и смещение ушной раковины не происходит.

*Наружный слуховой проход (meatus acusticus externus)* — структурное образование наружного уха. Наружная треть наружного слухового прохода состоит из хряща (*cartilago meatus acustici*), относящегося к ушной раковине; две трети его длины образованы частью височной кости. Наружный слуховой проход имеет неправильную цилиндрическую форму. Открываясь на боковой поверхности головы, он направляется по фронтальной оси в глубину черепа и имеет два изгиба: один — в горизонтальной, другой — в вертикальной плоскости. Подобная форма слухового прохода обеспечи-

вает прохождение к барабанной перепонке только отраженных от его стенок звуковых волн, что уменьшает ее растяжение. Весь слуховой проход покрыт тонкой кожей, в наружной трети которой находятся волосы и сальные железы (*gll. ceruminosae*). Эпителий кожи наружного слухового прохода переходит на барабанную перепонку.

**Барабанная перепонка** (*membrana tympani*) — образование, расположенное на границе наружного и среднего уха. Барабанная перепонка развивается вместе с органами наружного уха. Она представляет собой овальную размером 11 × 9 мм тонкую полупрозрачную пластинку. Свободный край этой пластинки вставлен в барабанную борозду (*sulcus tympanicus*) в костной части слухового прохода. Укрепляется в борозде фиброзным кольцом не по всей окружности. Со стороны слухового прохода перепонка покрыта плоским эпителием, а со стороны барабанной полости — эпителием слизистой оболочки.

Основа перепонки состоит из эластических и коллагеновых волокон, которые в верхней ее части замещены волокнами рыхлой соединительной ткани. Эта часть плохо натянута и называется *pars flaccida*. В центральной части перепонки волокна располагаются циркулярно, а в передней, задней и нижней периферической ее частях — радиально. Там, где волокна ориентированы радиально, перепонка натянута и в отраженном свете блестит. У новорожденных барабанная перепонка расположена почти поперечно к диаметру наружного слухового прохода, а у взрослых — под углом 45°. В центральной части она вогнута и называется пупком (*umbo membranae tympani*), где со стороны среднего уха прикрепляется рукоятка молоточка.

### Среднее ухо

Среднее ухо (*auris media*) — структурное образование органа слуха. Состоит из барабанной полости с заключенными в нее слуховыми косточками и слуховой трубы, сообщающей барабанную полость с носоглоткой.

### Барабанная полость

Барабанная полость (*cavum tympani*) — структурное образование среднего уха, заложена в основании пирамиды височной кости между наружным слуховым проходом и

лабиринтом (внутренним ухом). Она содержит цепь из трех мелких слуховых косточек, передающих звуковые колебания от барабанной перепонки к лабиринту. Барабанная полость имеет неправильную кубовидную форму и небольшую величину (объем около 1 см<sup>3</sup>). Стенки, отделяющие барабанную полость, граничат с важными анатомическими образованиями: внутренним ухом, внутренней яремной веной, внутренней сонной артерией, ячейками сосцевидного отростка и полостью черепа.

Передняя стенка барабанной полости (*paries caroticus*) — стенка, близко прилежащая к внутренней сонной артерии. В верхней части этой стенки находится внутреннее отверстие слуховой трубы (*ostium tympanicum tubae auditivae*), которая у новорожденных и детей раннего возраста широкая, чем объясняется частое проникновение инфекции из носоглотки в полость среднего уха и далее в череп.

Перепончатая стенка барабанной полости (*paries membranaceus*) — латеральная стенка, образованная барабанной перепонкой и костной пластинкой наружного слухового прохода. Верхняя, куполообразно расширенная часть барабанной полости образует надбарабанный карман (*recessus epitympanicus*), содержащий две косточки: головку молоточка и наковальню. При заболевании патологические изменения среднего уха наиболее выражены в надбарабанном кармане.

Сосцевидная стенка барабанной полости (*paries mastoideus*) — задняя стенка, отграничивающая барабанную полость от сосцевидного отростка. Содержит ряд возвышений и отверстий: пирамидальное возвышение (*eminentia pyramidalis*), в котором находится мышца стремени (*m. stapedius*) выступ бокового полукружного канала (*prominentia canalis semicircularis lateralis*); выступ лицевого канала (*prominentia canalis facialis*); сосцевидную пещеру (*antrum mastoideum*), граничащую с задней стенкой наружного слухового прохода.

Покрышечная стенка барабанной полости (*paries tegmentalis*) — верхняя стенка, имеющая куполообразную форму (*pars cupularis*) и отделяющая полость среднего уха от полости средней черепной ямки.

Яремная стенка барабанной полости (*paries jugularis*) — нижняя стенка, отделяющая барабанную полость от ямки внутренней яремной вены, где располагается ее луковица. В задней части яремной стенки имеется шиловидный вы-

туп (*prominentia styloidea*), след от давления шиловидного отростка.

Слуховые косточки (*ossicula auditus*) — образования внутри барабанной полости среднего уха, соединенные суставами и мышцами, обеспечивающие проведение воздушных колебаний различной интенсивности. К слуховым косточкам относятся молоточек, наковальня и стремя.

Молоточек (*malleus*) — слуховая косточка. У молоточка выделяют шейку (*collum mallei*) и рукоятку (*manubrium mallei*). Головка молоточка (*caput mallei*) соединяется наковальне-молоточковым суставом (*articulatio incudomallearis*) с телом наковальни. Рукоятка молоточка срастается с барабанной перепонкой. А к шейке молоточка прикрепляется мышца, натягивающая барабанную перепонку (*m. tensor tympani*).

Мышца, натягивающая барабанную перепонку (*m. tensor tympani*), — поперечно-полосатая мышца, берет начало от стенок мышечно-трубного канала височной кости и прикрепляется к шейке молоточка. Оттягивая внутрь барабанной полости рукоятку молоточка, напрягает барабанную перепонку, поэтому барабанная перепонка напряжена и вогнута в полость среднего уха. Иннервация мышцы от V пары черепных нервов.

Наковальня (*incus*) — слуховая косточка, имеет длину 6—7 мм, состоит из тела (*corpus incudis*) и двух ножек: короткой (*crus breve*) и длинной (*crus longum*). Длинная ножка несет чечевицеобразный отросток (*processus lenticularis*), сочленяется наковальне-стремненным суставом с головкой стремени (*articulatio incudostapedia*).

Стремя (*stapes*) — слуховая косточка, имеет головку (*caput stapedis*), переднюю и заднюю ножки (*crura anterius et posterius*) и основание (*basis stapedis*). К задней ножке прикрепляется стременинная мышца. Основание стремени вставлено в овальное окно преддверия лабиринта. Кольцевая связка (*lig. anulare stapedis*) в виде перепонки, находящейся между основанием стремени и краем овального окна, обеспечивает подвижность стремени при воздействии воздушных волн на барабанную перепонку.

Мышца стремени (*m. stapedijs*) — поперечно-полосатая мышца, начинается в толще пирамидального возвышения сосцевидной стенки барабанной полости и прикрепляется к задней ножке стремени. Сокращаясь, выводит из отвер-

ствия основание стремени. Иннервация от VII пары черепных нервов. При сильных колебаниях слуховых косточек вместе с мышцей, натягивающей барабанную перепонку, удерживает слуховые косточки, уменьшая их смещение.

### Слуховая труба

Слуховая труба (*tuba auditiva*), евстахиева труба, — образование среднего уха, служащее для доступа воздуха из глотки в барабанную полость, что поддерживает одинаковое давление с наружной и внутренней стороны барабанной перепонки. Слуховая труба состоит из костной и хрящевой частей, соединяющихся между собой. Костная часть (*pars ossea*), длиной 6—7 мм и диаметром 1—2 мм, находится в височной кости. Хрящевая часть (*pars cartilaginea*), выполненная эластическим хрящом, имеет длину 2,3—3 мм и диаметр 3—4 мм, расположена в толще латеральной стенки носоглотки.

От хрящевой части слуховой трубы берут начало мышца, напрягающая небную занавеску (*m. tensor veli palatini*), небно-глоточная мышца (*m. palatopharyngeus*), мышца, поднимающая небную занавеску (*m. levator veli palatini*). Благодаря этим мышцам при глотании раскрывается слуховая труба и выравнивается давление воздуха в носоглотке и среднем ухе. Внутренняя поверхность трубы покрыта мерцательным эпителием; в слизистой оболочке имеются слизистые железы (*gl. tubariae*) и скопление лимфатической ткани. Она хорошо развита и образует трубную миндалину в устье носоглоточного отверстия трубы.

### Внутреннее ухо

Внутреннее ухо (*auris interna*) — структурное образование, относящееся как к органу слуха, так и к вестибулярному аппарату. Внутреннее ухо состоит из костного и перепончатого лабиринтов. Эти лабиринты образуют преддверие, три полукружных канала (вестибулярный аппарат) и улитку, относящуюся к органу слуха (рис. 76).

Улитка (*cochlea*) — орган слуховой системы, является частью костного и перепончатого лабиринта. Костная часть улитки состоит из спирального канала (*canalis spiralis cochleae*), ограниченного костным веществом пирамиды. Канал имеет 2,5 круговых хода. В центре улитки располо-



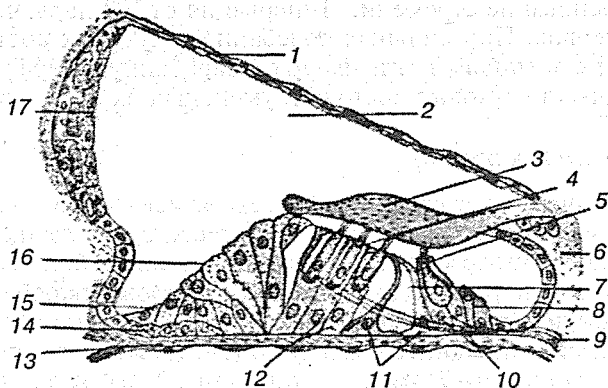


Рис. 76. Спиральный орган слуха (кортиева орган):

1 — вестибулярная мембрана; 2 — улитковый канал; 3 — покровная мембрана; 4, 5 — внутренние и наружные волосковые клетки; 6 — спиральный лимб; 7 — внутренний туннель; 8 — внутренние пограничные клетки; 9 — нервные волокна; 10 — внутренние фаланговые клетки; 11 — внутренние и наружные клетки-столбы; 12 — наружные фаланговые клетки; 13 — базиллярная пластинка; 14 — клетки Беттхера; 15 — наружные поддерживающие клетки (клетки Клаудиуса); 16 — наружные пограничные клетки; 17 — краевые клетки

жен полый костный стержень (*modiolus*), находящийся в горизонтальной плоскости. В просвет улитки со стороны стержня выдается костная спиральная пластинка (*lamina spiralis ossea*). В ее толще находятся отверстия, через которые к спиральному органу проходят кровеносные сосуды и волокна слухового нерва.

Спиральная пластинка улитки вместе с образованиями перепончатого лабиринта разделяет полость улитки на 2 части: лестницу преддверия (*scala vestibuli*), соединяющуюся с полостью преддверия, и барабанную лестницу (*scala tympani*). Место перехода лестницы преддверия в барабанную лестницу называется просветленным отверстием улитки (*helicotrema*). В барабанную лестницу открывается окошечко улитки. Из барабанной лестницы берет начало водопровод улитки, проходящий через костное вещество пирамиды. На нижней поверхности заднего края пирамиды височной кости находится наружное отверстие водопровода улитки (*apertura externa canaliculi cochleae*).

Улитковая часть перепончатого лабиринта представлена улитковым протоком (*ductus cochlearis*). Проток начинается от преддверия в области улиткового углубления (*recessus cochlearis*) костного лабиринта и заканчивается слепо около верхушки улитки. На поперечном разрезе улитковый проток имеет треугольную форму, и большая его часть располагается ближе к наружной стенке. Благодаря улитковому ходу полость костного хода улитки разделяется на 2 части: верхнюю — лестницу преддверия и нижнюю — барабанную лестницу.

Наружная (сосудистая полоска) стенка улиткового хода срастается с наружной стенкой костного хода улитки. Верхняя (*paries vestibularis*) и нижняя (*membrana spiralis*) стенки улиткового хода являются продолжением костной спиральной пластинки улитки. Они берут начало от ее свободного края и расходятся к наружной стенке под углом 40—45°. На нижней стенке располагается звуковоспринимающий аппарат — спиральный орган (кортиев орган).

Спиральный орган (*organum spirale*) находится на протяжении всего улиткового хода и расположен на спиральной мембране, которая состоит из тонких коллагеновых волокон. На этой мембране расположены чувствительные волосковые клетки. Волоски этих клеток погружены в желатинозную массу, названную покровной мембраной (*membrana tectoria*). Когда звуковая волна вспучивает базилярную мембрану, стоящие на ней волосковые клетки качаются из стороны в сторону и их волоски, погруженные в покровную мембрану, сгибаются или растягиваются на диаметр атома водорода. Эти изменения положения волосковых клеток величиной с атом вызывают стимул, который порождает генераторный потенциал волосковых клеток.

Одна из причин высокой чувствительности волосковых клеток заключается в том, что в эндолимфе поддерживается положительный заряд около 80 мВ относительно перилимфы. Разность потенциалов обеспечивает перемещение ионов через поры мембраны и передачу звуковых раздражений. При отведении электрических потенциалов от разных частей улитки обнаружено 5 различных электрических феноменов. Два из них — мембранный потенциал слуховой рецепторной клетки и потенциал эндолимфы, не обусловленный действием звука — наблюдаются и при отсутствии звука. Три электрических явления — микрофонный потен-

циал улитки, суммационный потенциал и потенциалы слухового нерва — возникают под влиянием звуковых раздражений.

Мембранный потенциал слуховой рецепторной клетки регистрируется при введении в нее микроэлектрода. Также как и в других нервных или рецепторных клетках, внутренняя поверхность мембран слуховых рецепторов заряжена отрицательно ( $-80$  мВ). Так как волоски слуховых рецепторных клеток омываются положительно заряженной эндолимфой ( $+80$  мВ), то между внутренней и наружной поверхностью их мембраны разность потенциалов достигает  $160$  мВ. Значение большой разности потенциалов состоит в том, что она резко облегчает восприятие слабых звуковых колебаний. Потенциал эндолимфы, регистрируемый при введении одного электрода в перепончатый канал, а другого — в область круглого окна, обусловлен деятельностью сосудистого сплетения (*stria vascularis*) и зависит от интенсивности окислительных процессов. При нарушениях дыхания или сдавлении тканевых окислительных процессов цианидами потенциал эндолимфы падает или исчезает. Если ввести в улитку электроды, соединить их с усилителем и громкоговорителем и воздействовать звуком, то громкоговоритель точно воспроизводит этот звук.

Описываемое явление получило название *микрофонного эффекта улитки*, а регистрируемый электрический потенциал назван *кохлеарным микрофонным потенциалом*. Доказано, что он генерируется на мембране волосковой клетки при деформации волосков. Частота микрофонных потенциалов соответствует частоте звуковых колебаний, а амплитуда в определенных границах пропорциональна интенсивности звуков, действующих на ухо. В ответ на сильные звуки большой частоты отмечается стойкий сдвиг исходной разности потенциалов. Это явление получило название *суммационного потенциала*. В результате возникновения в волосковых клетках при действии на них звуковых колебаний микрофонного и суммационного потенциалов происходит импульсное возбуждение волокон слухового нерва. Передача возбуждения с волосковой клетки на нервное волокно происходит, по-видимому, как электрическим, так и химическим путем.

### 3.3.2. Проводящий путь слухового анализатора

Проводящий путь слухового анализатора (*tractus n. cochlearis*) осуществляет связь кортиева органа с вышележащими отделами ЦНС. Первый нейрон находится в спиральном узле (*gangl. spirale*), расположенном в основании полового улиткового веретена. Дендриты чувствительных клеток спирального узла проходят по каналам костной спиральной пластинки к спиральному органу и оканчиваются у наружных волосковых клеток. Аксоны спирального узла составляют слуховой нерв, вступающий в области мостомозжечкового угла в ствол мозга, где и заканчиваются синапсами с клетками дорсального и вентрального ядер.

Аксоны вторых нейронов от клеток дорсального ядра образуют мозговые полоски (*striae medullares ventricule quarti*), находящиеся в ромбовидной ямке на границе моста и продолговатого мозга. Большая часть мозговой полоски переходит на противоположную сторону и около средней линии погружается в вещество мозга, подключаясь к латеральной петле (*lemniscus laterales*); меньшая часть присоединяется к латеральной петле своей стороны. Аксоны вторых нейронов от клеток вентрального ядра участвуют в образовании трапецевидного тела (*corpus trapezoideum*). Большая часть аксонов переходит на противоположную сторону, переключаясь в верхней оливе и ядрах трапецевидного тела. Меньшая часть волокон оканчивается на своей стороне.

Аксоны ядер верхней оливы и трапецевидного тела (III нейрон) участвуют в образовании латеральной петли, в которой имеются волокна II и III нейронов. Часть волокон II нейрона прерывается в ядре латеральной петли (*nucleus lemnisci proprius lateralis*). Волокна II нейрона латеральной петли переключаются на III нейрон в медиальном коленчатом теле. Волокна III нейрона латеральной петли, пройдя мимо медиального коленчатого тела, заканчиваются в нижнем двуххолмии среднего мозга, где формируется *tr. tectospinalis*. Те волокна латеральной петли, которые относятся к нейронам верхней оливы, из моста проникают в верхние ножки мозжечка и затем достигают его ядер, а другая часть аксонов верхней оливы направляется к мотонейронам спинного мозга. Аксоны III нейрона, расположенные в медиальном коленчатом теле, формируют слуховое сия-

ние, которое заканчивается в поперечной извилине Гешля височной доли.

Низкие звуки воспринимаются клетками передних отделов верхней височной извилины, высокие звуки — в ее задних отделах. Нижнее двуххолмие является рефлекторным двигательным центром, через который подключается *tr. tectospinalis*. Благодаря этому при раздражении слухового анализатора рефлекторно подключается спинной мозг для выполнения автоматических движений, чему способствует и подключение верхней оливы с мозжечком; подключается также медиальный продольный пучок, объединяющий функции двигательный ядер черепных нервов.

### 3.3.3. Центральное представительство слухового анализатора

Главным таламическим релейным ядром для слуховой информации является медиальное коленчатое тело. Как и в соматосенсорной и зрительной системах, область проекции релейных клеток на кору соответствует первичной слуховой коре. Первичной областью коры в соответствии с классификацией Вулси являются зона AI, которая окружена вторичными зонами AII, E<sub>p</sub>, AIII, I и T (в настоящее время чаще для обозначения последних двух зон используются термины «инсуло-темпоральная кора» или зона I-T), и зона SII (SF).

Топографическое представительство в первичной соматосенсорной коре навело на мысль, что в слуховой коре имеются соответствующие представительства самой улитки (кохлеотопия) или мест локализации тонов вдоль улитки (тонотопия). В последние годы, исходя из результатов электрофизиологических исследований тонотопической организации нейронов, в слуховой области коры ростральнее зоны AI была выделена область, получившая название переднего слухового поля, а зона E<sub>p</sub> была разделена на заднее и заднеventральное поля — AAF, PAF, VPAF.

У человека корковым слуховым центром является поперечная височная извилина Гешля, включающая в себя в соответствии с цитоархитектоническим делением Бродмана поля 22, 41, 42, 44, 52 коры больших полушарий.

При использовании метода дегенерации терминалей было установлено, что основная часть волокон от задних отделов медиального коленчатого тела оканчивается в зоне А1 слуховой области коры. Более точное распределение афферентных связей, идущих в слуховую область коры, было установлено с использованием транспорта активных веществ. Так, Андерсеном было установлено, что инъекция пероксидазы хрена в любую часть зоны А1 метит группу нейронов, расположенных ростокаудально в вентролатеральном и овоидальном ядрах медиального коленчатого тела.

Следует отметить, что существует топическая организация этих связей, определяющих частотную топикку слуховой области коры и медиального коленчатого тела. Аксоны клеток вентральной части медиального коленчатого тела оканчиваются только на клетках III и IV слоев слуховой области коры, на этих же клеточных элементах оканчиваются аксоны клеток дорсального ядра коленчатого тела. Аксоны клеток медиальной части коленчатого тела оканчиваются на клетках I и IV слоев слуховой области коры. В общем виде принято считать, что каждая из зон слуховой области получает основную афферентацию от определенной части медиального коленчатого тела и незначительную афферентацию от других частей таламического уровня слуховой системы.

В заключение необходимо отметить наличие как внутрикорковых, так и межполушарных связей слуховой области коры. Так, каждая из основных зон слуховой области коры связана с другими зонами, организованными тонотопически. Кроме того, имеется гомотопическая организация связей между аналогичными зонами слуховой коры двух полушарий. При этом основная часть связей (94 %) гомотопически оканчивается на клетках III и IV слоев и лишь незначительная часть — в V и VI слоях.

### 3.4. ВЕСТИБУЛЯРНЫЙ АППАРАТ

Вестибулярный аппарат — система образований, включенная в костный (*labyrinthus osseus*) и перепончатый (*labyrinthus membranaceus*) лабиринт. Костный лабиринт вестибулярного аппарата образует преддверие и три полукружных канала

### 3.4.1. СтатокINETические органы

Преддверие (*vestibulum*) — полость, которая сообщается сзади 5 отверстиями с полукружными каналами и спереди — с отверстиями канала улитки. На лабиринтной стенке барабанной полости, т. е. на латеральной стенке преддверия, имеется отверстие преддверия (*fenestra vestibuli*), где помещается основание стремени. На этой же стенке преддверия находится другое отверстие улитки (*fenestra cochlea*), затянутое вторичной мембраной.

Полость преддверия внутреннего уха разделяется гребешком (*crista vestibuli*) на два углубления: эллиптическое углубление (*recessus ellipticus*) — заднее, сообщается с полукружными каналами; сферическое углубление (*recessus sphericus*) — переднее, находится ближе к улитке. Из эллиптического углубления берет начало водопровод преддверия (*aqueductus vestibuli*) небольшим отверстием (*apertura interna*). Водопровод преддверия проходит через кость пирамиды и заканчивается в ямке на задней поверхности отверстием.

Костные полукружные каналы (*canales semicirculares ossei*) располагаются взаимно перпендикулярно в трех плоскостях. Однако они не параллельны основным осям головы, а находятся под углом  $45^\circ$  к ним. При наклоне головы вперед движется жидкость переднего полукружного канала, расположенного вертикально в сагиттальной плоскости. При наклоне головы вправо или влево возникают токи жидкости в заднем полукружном канале. Он находится также вертикально во фронтальной плоскости. При вращении головой движения жидкости происходят в боковом полукружном канале, лежащем в горизонтальной плоскости. Пять отверстий ножек каналов сообщаются с преддверием, так как один конец переднего канатика и один конец заднего канатика соединяются в общую ножку.

Перепончатый лабиринт вестибулярного аппарата располагается внутри костного и почти повторяет его очертания. Преддверие состоит из сферического мешочка (*sacculus*), находящегося в сферическом углублении костного лабиринта, и эллиптического мешочка (*utricleus*), лежащего в эллиптическом углублении. Мешочки сообщаются один с другим посредством соединяющего протока, который продолжается в эндоплазматический проток, заканчивающийся-

ся в соединительнотканом мешочке. В эллиптический мешочек также открываются полукружные каналы.

В стенках перепончатого лабиринта преддверия в области мешочков имеются участки чувствительных клеток — пятна (*maculae*). Поверхность этих клеток (макул) покрыта студенистой мембраной, содержащей кристаллы карбоната кальция — отолиты, которые раздражают рецепторы гравитации движением жидкости при изменении положения головы (рис. 77).

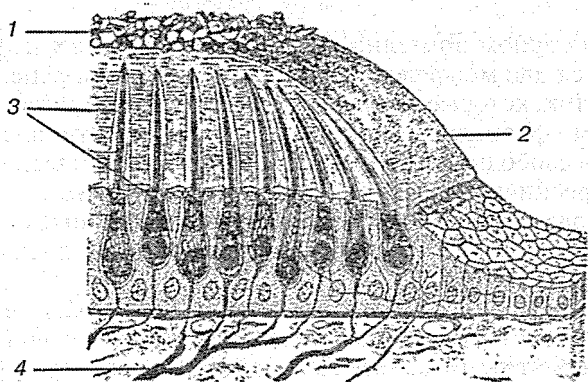


Рис. 77. Отолитовый аппарат:

1 — отолиты; 2 — мембрана отолитов; 3 — волосковые клетки; 4 — нервные волокна

В полукружных каналах желеобразная масса больше наминает мембранную перегородку. Эта структура, купула, кристаллов не содержит. Слуховое пятно маточки является местом, где происходит восприятие раздражений, связанных с изменением положения тела по отношению к центру земного притяжения, а также вибрационных колебаний. На месте впадения полукружных каналов имеются расширения перепончатого лабиринта (*ampullae*).

Перепончатый лабиринт с помощью соединительнотканых волокон подвешен к стенкам костного лабиринта. Он имеет слуховые гребешки (*cristae ampullares*), формирующие складки в каждой ампуле. Направление гребешка всегда перпендикулярно по отношению к полукружному каналу. Гребешки имеют волоски рецепторных клеток. При изменении положения головы, когда происходит перемеще-



ние эндолимфы в полукружных каналах, возникает раздражение рецепторных клеток слуховых гребешков. Это вызывает рефлекторное сокращение соответствующей мускулатуры, выравнивающей положение тела и осуществляющей координацию движений наружных глазных мышц. Преддверие перепончатого лабиринта и часть полукружных каналов содержат чувствительные клетки, находящиеся в слуховых пятнах и слуховых гребешках, где воспринимаются токи эндолимфы. Из этих образований берет начало статокинетический анализатор, заканчивающийся в коре головного мозга.

В сенсорном эпителии макул и полукружных каналов находятся два морфологически различных типа рецепторных клеток, которые, очевидно, существенно не различаются своими физиологическими свойствами. Оба типа клеток несут на свободной поверхности субмикроскопические волоски (реснички), поэтому называются *волосковыми*. С помощью электронного микроскопа можно различить стереоцилии (по 60—80 на каждой рецепторной клетке) и киноцилии (по одной).

**Рецепторы** — это вторичные сенсорные клетки, т. е. они не несут собственных нервных отростков, а иннервируются афферентными волокнами нейронов вестибулярного ганглия, образующими вестибулярный нерв. На рецепторных клетках оканчиваются также эфферентные волокна. Афференты передают в ЦНС информацию об уровне возбуждения рецепторов, а эфференты изменяют чувствительность последних, однако значение этого влияния до сих пор не совсем ясно.

Регистрация активности одиночных афферентных волокон вестибулярного нерва показала их относительно высокую регулярную активность покоя, т. е. импульсацию и в отсутствие внешних стимулов. Если желеобразную массу экспериментально сдвигать относительно сенсорного эпителия, такая активность увеличивается или уменьшается в зависимости от направления смещения. Эти изменения происходят следующим образом. Поскольку реснички погружены в желеобразную массу, при движении последней они отклоняются. Сдвиг пучка ресничек и служит адекватным стимулом для рецептора. Когда сдвиг направлен в сторону киноцилии, активируется соответствующее афферентное волокно: скорость его импульсации возрастает. При

сдвиге в противоположную сторону частота импульсов снижается. Сдвиг в направлении, перпендикулярном данной оси, активности не изменяет.

Информация передается от рецепторной клетки в окончание афферентного нерва за счет рецепторного потенциала и неидентифицированного пока нейромедиатора. Наиболее существенно здесь то, что сдвиг (изгибание) ресничек — это адекватный стимул для вестибулярных рецепторов, увеличивающий или уменьшающий (в зависимости от своего направления) активность афферентного нерва. Таким образом, наблюдается морфологическая (по расположению ресничек) и функциональная (по характеру воздействия на активность) ориентация рецепторной клетки.

### 3.4.2. Проводящие пути вестибулярного аппарата

Проводящий путь статокINETического аппарата (*tractus vestibularis*) осуществляет передачу импульсов при изменении положения головы и тела, участвуя совместно с другими анализаторами в ориентировочных реакциях организма относительно окружающего пространства. Первый нейрон статокINETического аппарата находится в преддверном ганглии, залегающем на дне внутреннего слухового прохода. Дендриты биполярных клеток преддверного узла формируют преддверный нерв, образованный 6 ветвями: верхними, нижними; боковыми и задними ампулярными, утрикулярными и саккулярными. Они контактируют с чувствительными клетками слуховых пятен и гребешков, расположенных в ампулах полукружных каналов, в мешочке и маточке преддверия перепончатого лабиринта.

Чувствительные клетки слуховых пятен и гребешков воспринимают смещение эндолимфы полукружных каналов и преддверия перепончатого лабиринта при малейшем изменении положения головы, при прямолинейном ускорении и вращении в трех плоскостях. Аксоны, т. е. отростки биполярных клеток преддверного узла, образуют вестибулярную часть VIII пары черепных нервов совместно с улитковым нервом, который покидает пирамиду височной кости через внутреннее слуховое отверстие, в мостомозжечковом

углу проникает в вещество дорсальной части моста и продолговатого мозга, достигая верхнего, латерального, медиального и спинального ядер. Незначительное число волокон, минуя ядра, направляется непосредственно в мозжечок к язычку, вершине, узелку, язычку червя, ядру шатра.

Первичные афференты вестибулярного нерва оканчиваются главным образом в области вестибулярных ядер продолговатого мозга. С каждой стороны их по четыре, отличающихся друг от друга как анатомически, так и функционально: верхнее (Бехтерева), медиальное (Швальбе), латеральное (Дейтерса) и нижнее (Роллера) ядра. Приходящие в них импульсы от вестибулярных рецепторов сами по себе не обеспечивают точной информации о положении тела в пространстве, поскольку угол поворота головы из-за подвижности шейных суставов не зависит от ориентации туловища. ЦНС должна учитывать и положение головы относительно туловища. Следовательно, вестибулярные ядра получают дополнительную афферентацию от шейных рецепторов мышц и суставов. В вестибулярные ядра поступают соматосенсорные сигналы и от других суставов (ног, рук).

Между 4 вестибулярными ядрами существуют связи, а также двусторонние связи с ядрами ретикулярной формации. От преддверного латерального ядра начинается преддверно-спинномозговой путь (*tractus vestibulospinalis*), который проходит в передней части бокового канатика спинного мозга и заканчивается на мотонейронах передних столбов. Часть аксонов нейронов латерального ядра направляется в медиальный продольный пучок одноименной и противоположной сторон, который объединяет в одно целое функцию III, IV, V, VI пар черепных нервов. В свою очередь от медиального и спинального вестибулярных ядер аксоны направляются к ядрам глазодвигательного нерва противоположной стороны, а от верхнего ядра — к глазодвигательному ядру той же стороны. От медиального ядра аксоны идут к ядру отводящего нерва.

Таким образом, аксоны II нейрона 4 вестибулярных ядер образуют связи с мозжечком через вестибуломозжечковый путь (*tractus vestibulocerebellaris*), со спинным мозгом (передние столбы) через вестибулоспинальный путь (*tractus vestibulospinalis*), с ретикулярной формацией (среднего, заднего и продолговатого мозга) через вестибулоретикулярный путь

(*tractus vestibuloreticularis*), с ядрами покрышки среднего мозга — через вестибулопокрышечный путь (*tractus vestibulotectalis*), с медиальным продольным пучком через одноименный тракт, непосредственно с ядрами III, IV, VI пар черепных нервов и ядрами таламуса.

Аксоны верхнего, латерального, медиального и спинального ядер преддверного нерва, помимо описанных связей, образуют внутренние дуговые волокна (*fibrae arcuatae internae*) в продолговатом мозге и, подсоединившись к пучку медиальной петли, достигают латерального ядра таламуса, где и образуют синаптические контакты с III нейроном. От таламуса волокна направляются в корковые центры равновесия, находящиеся в средней височной извилине, лобной и теменной долях. Вероятнее всего эти клетки рассеяны по всей коре головного мозга.

Множество связей дают возможность вестибулярной системе играть центральную роль в генерировании двигательной афферентации, обеспечивающей поддержание нужного положения тела и соответствующие глазодвигательные реакции. При этом вертикальная поза и походка определяются главным образом отолитовым аппаратом, а полукружные каналы управляют в основном направлением взгляда. Именно афферентация от полукружных каналов вместе с глазодвигательными механизмами обеспечивает зрительный контакт с окружающей средой при движениях головы. При ее вращении или наклоне глаза движутся в противоположном направлении, поэтому изображение на сетчатке не меняется. Горизонтальные компенсаторные движения глаз контролируются горизонтальным полукружным каналом, вертикальные — передним вертикальным каналом, вращение — задним вертикальным каналом.

Еще одна важная часть ЦНС, участвующая в этих процессах, — мозжечок, в который направляются некоторые первичные вестибулярные афференты (так называемый *прямой сенсорный мозжечковый путь*) помимо вторичных, о которых говорилось выше. Все они у млекопитающих оканчиваются в мозжечке мшистыми волокнами на клетках узелка и клочка, относящихся к древнему мозжечку, и частично язычка и около клочка старого мозжечка.

### 3.5. ОБОНЯТЕЛЬНАЯ СИСТЕМА

Обонятельная система (*systema olfactorium*), обонятельный анализатор — морфофункциональная система, осуществляющая восприятие и анализ химических раздражителей, действующих на органы обоняния.

**Обоняние** — восприятие организмом посредством органов обоняния определенных свойств (запаха) различных веществ, присутствующих в окружающей среде. Животные, населяющие сушу, воспринимают пахучие вещества в виде паров, а обитатели водоемов — в виде водных растворов.

Обоняние — один из видов хеморецепции, характеризующийся низкими порогами чувствительности, индивидуальным узнаванием стимула, имеющего лишь сигнальное значение. Роль обоняния в поведении и степень развития органов обоняния различны у разных видов животных. По этому признаку среди позвоночных выделяют животных с хорошо развитым обонянием — макросматиков (большинство млекопитающих), со слабо развитым обонянием — микросматиков (птицы, тюлени, усатые киты и приматы), с полным отсутствием органов обоняния — аносматиков (зубатые киты).

Обоняние служит животным для поиска и выбора пищи, отслеживания добычи, спасения от врагов, для биоориентации и биокоммуникации. Особую роль в общении животных играют аттрактанты. В жизни людей более важны другие виды дистантной чувствительности — зрение и слух. Тем не менее оценка съедобности пищи в значительной мере определяется обонятельными ощущениями.

Обонятельная система состоит из воспринимающего, или периферического, отдела, проводникового и центрального отделов. Периферический отдел включает органы обоняния, проводниковый — обонятельный нерв, который заканчивается в центральном отделе — обонятельной луковице, связанной ветвями обонятельного тракта со структурами, расположенными в палеокортексе и подкорковых ядрах переднего мозга.

### 3.5.1. Орган обоняния

Орган обоняния (*organa olfactus*) — орган, воспринимающий химические раздражители, присутствующие в окружающей среде. У большинства беспозвоночных органы обоняния и вкуса еще не разделены и являются органами общего химического чувства. У насекомых органами обоняния служат специализированные образования — обонятельные сенсиллы, расположенные главным образом на антеннах. У ряда водных моллюсков обонятельные органы — осфрадии. У круглоротых обонятельные органы представлены парными носовыми ямками, или мешками, на передней части головы, которые включают соединительнотканые пластинки, покрытые обонятельным эпителием. У наземных животных органы обоняния располагаются в носовой полости. Конфигурация органа обоняния сравнительно проста у земноводных и пресмыкающихся, но значительно усложняется у млекопитающих в связи с развитием системы костных раковин и завитков.

Для наземных позвоночных характерно также обособление части обонятельного мешка в самостоятельный отдел обонятельного органа — яacobсонов орган. Обонятельная чувствительность значительно выше, чем вкусовая. Благодаря этой особенности животные выжили, так как сравнительно легко находят пищу и пару. У человека обонятельные клетки покрывают площадь 240—500 мм<sup>2</sup> верхней, средней носовой раковин и носовой перегородки. Эта область получила название *обонятельной (regio olfactoria tunicae mucosae nasi)*; в ней залегают обонятельные железы (*gll. olfactoriae*).

Указанные клетки (первый нейрон) имеют длинный аксон и короткий периферический отросток — дендрит, который заканчивается обонятельной булавой, расположенной под эпителием. Их насчитывается около 30 млн (у овчарки — 200 млн, у кролика — 100 млн). От булавки над обонятельной выстилкой возвышаются обонятельные жгутики, которые увеличивают площадь чувствительной поверхности в 2—3 раза, что больше площади тела. Центральные отростки обонятельных клеток формируют 20—40 безымянных обонятельных нитей (*fila olfactoria*) и через отверстия решетчатой пластинки проникают в полость черепа.

В обонятельных луковицах находятся тела вторых нейронов, их центральные отростки складываются в обонятельные тракты, которые оканчиваются в различных участках обонятельного мозга (первичные обонятельные центры): обонятельном треугольнике (*trigonum olfactorium*), ядрах переднего продырявленного вещества (*substantia perforata anterior*), прозрачной перегородке (*septum pellucidum*).

Волокна третьего нейрона из первичных обонятельных центров направляются во вторичные обонятельные центры: в парагиппокампальную извилину (*gyrus parahippocampalis*), в гиппокамп (*hippocampus*), в зубчатую извилину (*gyrus dentalis*). В эти центры волокна попадают по следующим образованиям: а) от обонятельного треугольника по обонятельным полоскам направляются в парагиппокампальную извилину, крючок; б) волокна от обонятельного треугольника и переднего продырявленного вещества подкрепляются волокнами от прозрачной перегородки (*septum pellucidum*) и заканчиваются в гиппокампе; в) волокна от обонятельного треугольника в виде медиальных обонятельных полосок проходят мимо мозолистой извилины (*gyrus subcallosus*), огибают мозолистое тело и заканчиваются в зубчатой извилине и гиппокампе.

Из корковых центров берет начало эффекторный путь, через который подключаются подкорковые обонятельные центры: ядра уздечки эпиталамической области, сосцевидных тел и серого бугра. Из сосцевидных тел берут начало эфферентные волокна, которые распространяются в зрительный бугор, где после переключения направляются в кору полушария задней центральной извилины.

Эмбриональный период развития органа обоняния характеризуется тем, что в конце I месяца в эктодерме головного конца тела появляются две утолщенные носовые пластинки, выстилающие дно носовых ямок. Ямки взаимно сближаются, формируя носовую полость. Выстилка носовых ямок перемещается на верхнюю и среднюю носовые раковины. Вскоре клетки обонятельной ямки дифференцируются на опорные и обонятельные. Последние, объединяясь в виде нитей, прорастают в полость черепа к обонятельным луковицам обонятельного нерва (рис. 78).

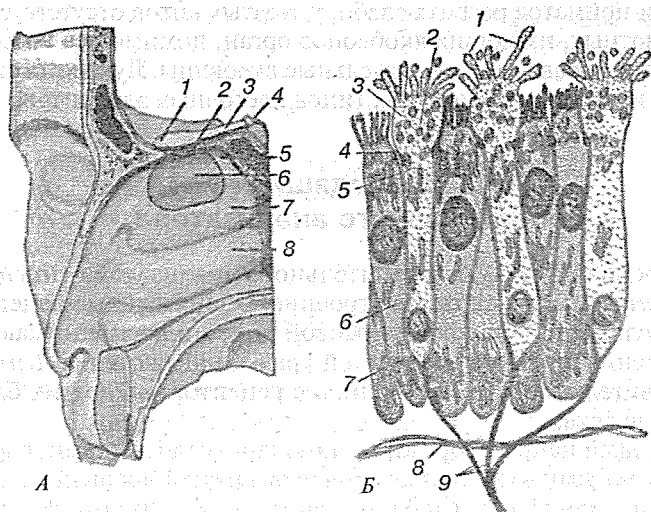


Рис. 78. Орган обоняния:

А — обонятельная область в полости носа: 1 — обонятельная луковичка; 2 — обонятельные нервы; 3 — обонятельный тракт; 4 — решетчатая пластинка решетчатой кости; 5 — верхняя носовая раковина; 6 — обонятельная область слизистой оболочки носа; 7 — средняя носовая раковина; 8 — нижняя носовая раковина;

Б — обонятельный эпителий: 1 — микроворсинки; 2 — пузырьки; 3 — обонятельная булава; 4 — замыкательная пластинка (десмосома); 5 — тело обонятельной нейросекреторной клетки; 6 — поддерживающая клетка; 7 — эндоплазматическая сеть; 8 — базальная мембрана; 9 — аксоны обонятельных нейросекреторных клеток, образующие обонятельные нити

### 3.5.2. Обонятельная луковичка

Обонятельная луковичка (*bulbus olfactorius*) — парное образование в переднем мозге позвоночных (частично или полностью слившихся у некоторых рыб, птиц и бесхвостых амфибий); первичный центр обонятельной системы. В обонятельной луковичке оканчиваются волокна обонятельного нерва и происходит обработка сенсорной информации, поступающей от обонятельных рецепторных клеток. Эволюционно обонятельная луковичка — одна из древнейших частей переднего мозга. У некоторых сумчатых обонятельная луковичка составляет до половины длины полушария, у



птиц и приматов развита слабо, у зубатых китов отсутствует. У животных, имеющих яacobсонов орган, помимо основных имеются добавочные обонятельные луковицы. Луковица состоит из 6 слоев нескольких типов клеточных элементов.

### 3.5.3. Проводящие пути обонятельного анализатора

Проводящие пути обонятельного анализатора (*tractus olfactorius*) имеют сложное строение. Обонятельные рецепторы слизистой оболочки носовой полости воспринимают изменения химизма воздушной среды и являются самыми чувствительными по сравнению с рецепторами других органов чувств.

Первый нейрон образован биполярными клетками, расположенными в слизистой оболочке верхней носовой раковины и носовой перегородки. Дендриты обонятельных клеток имеют булабовидные утолщения с многочисленными ресничками, воспринимающими химические вещества воздуха; аксоны соединяются в обонятельные нити (*fila olfactoria*), проникающие через отверстия решетчатой пластинки в полость черепа, и переключаются в обонятельных клубочках обонятельной луковицы (*bulbus olfactorius*) на второй нейрон. Аксоны второго нейрона (нейтральные клетки) формируют обонятельный тракт и заканчиваются в обонятельном треугольнике (*trigonum olfactorium*) и в переднем продырявленном веществе (*substantia perforata anterior*), где находятся клетки третьего нейрона. Аксоны третьего нейрона группируются в три пучка — наружный, промежуточный, медиальный, которые направляются к различным структурам мозга. Наружный пучок, обогнув латеральную борозду большого мозга, достигает коркового центра обоняния, расположенного в крючке (*uncus*) височной доли. Промежуточный пучок, проходя в гипоталамической области, заканчивается в сосцевидных телах и в среднем мозге (красное ядро). Медиальный пучок разделяется на две части: одна часть волокон, пройдя через *gyrus paraterminalis*, огибает мозолистое тело, вступает в сводчатую извилину, достигает гиппокампа и крючка; другая часть медиального пучка образует обонятельно-поводковый пучок нервных волокон, проходящих в мозговых полосках (*stria medullaris*)

таламуса своей же стороны. Обонятельно-поводковый пучок заканчивается в ядрах треугольника уздечки надталамической области, где начинается нисходящий путь, подключающий мотонейроны спинного мозга. Ядра треугольной уздечки дублированы второй системой волокон, приходящих от сосцевидных тел.

Обонятельная система не претерпела резкой перестройки в ходе эволюции и не имеет представительства в неокортексе.

### 3.6. ВКУСОВАЯ СИСТЕМА

Вкусовая система (*systema gustatorium*), вкусовой анализатор, — сложная морфофункциональная система, обеспечивающая тонкий анализ химических раздражителей, действующих на органы вкуса животных и человека.

Вкусовая система состоит из периферического отдела, проводникового и центрального (в структурах продолговатого мозга, зрительных бугров и коры больших полушарий). Первичное кодирование вкусовых сигналов происходит на уровне хеморецепторов, но основную роль в появлении вкусовых ощущений играют центральные структуры вкусовой системы.

#### 3.6.1. Орган вкуса

Орган вкуса (*organa gustatorium*), вкусовые луковицы, — орган, воспринимающий химические, вкусовые раздражения. У большинства беспозвоночных органы вкуса еще не дифференцированы и служат органами общего химического чувства (вкуса и обоняния). У насекомых органы вкуса представлены сенсиллами, расположенными на щупиках и антеннах (жужелицы), ротовых придатках (слепни), на лапках ног (двукрылые, чешуекрылые). У круглоротых органы вкуса находятся на боковой поверхности щупалец. Для позвоночных характерна корреляция между способом питания животного, числом и распределением вкусовых органов (например, у рыб в полости рта около 20 тыс. вкусовых луковиц, у пресмыкающихся около 200, у птиц от 50 до 400, у

млекопитающих до 200 тыс.). У рыб, которые с помощью вкуса не только определяют пригодность пищи, но и отыскивают ее, вкусовые органы могут располагаться, кроме ротовой полости, по всему телу, особенно на губах, усиках, жабрах. У наземных позвоночных в связи с выходом на сушу вкусовые органы исчезают с поверхности тела и локализируются в полости рта, на языке, небе, в гортани и глотке. Восприятие вкусовых веществ связано с экологическими особенностями вида. Так, многие птицы (например, перепела, чайки, скворцы), питающиеся насекомыми или мелкими животными, безразличны к сахарам и чувствительны к горьким веществам; а попугай, колибри, питающиеся нектаром или фруктами, предпочитают сахара.

Желобоватые сосочки языка млекопитающих чувствительны к горьким веществам, а грибовидные — к сахарам. У всех позвоночных органы вкуса, состоящие из 10—15 рецепторных и нескольких опорных постоянно обновляющихся клеток, находятся в толще многослойного эпителия слизистой оболочки, с поверхностью которой они сообщаются вкусовым каналом. Общая продолжительность жизни рецепторных клеток от 3 до 28 суток. Во вкусовых органах обнаружены белок, образующий специфические комплексы с сахарами, и ферменты, меняющие активность под влиянием вкусовых веществ. На этом основано предположение, что вкусовые вещества соединяются с молекулами особых «вкусовых» белков, что вызывает возбуждение рецепторной клетки, передающееся в ЦНС посредством проводникового отдела вкусовой системы.

Основным органом вкуса у человека является язык, но в действительности в нем имеются только нервные окончания периферических отростков чувствительных клеток, находящихся в физиологической связи с эпителиальными клетками вкусовых почек (*caliculi gustatorii*), или лукович (рис. 79). Вкусовые луковичи большей частью располагаются в эпителиальном слое грибовидных, желобоватых и листовидных сосочков языка; редкие вкусовые луковичи выявлены в слизистой оболочке губ, мягкого неба и надгортанника. Общее число лукович — 2000.

Вкусовая луковича имеет форму эллипса. На верхушке луковичи есть вкусовой ход, или вкусовая пора (*porus gustatorius*), которая открыта в полость вкусовой ямки, сообщаемой с поверхностью сосочка. Во вкусовую ямку

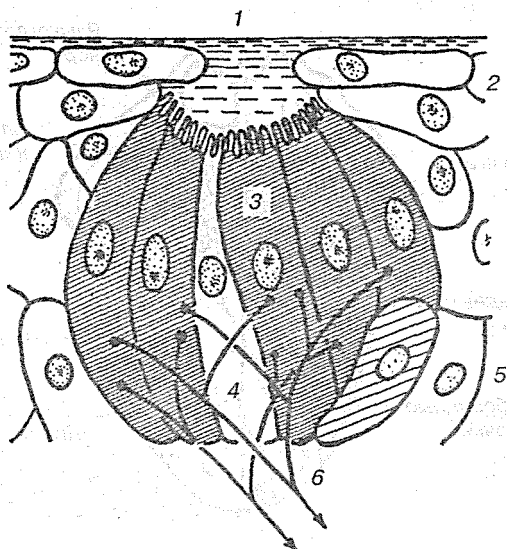


Рис. 79. Вкусовая почка:

1 — пора; 2 — эпителий; 3 — рецептор; 4 — секреторная клетка; 5 — опорная клетка; 6 — афферентные волокна

затекает жидкость, содержащая растворенные вещества, которые раздражают вкусовые клетки. Эти клетки преобразуют вкусовое раздражение в нервный импульс, передаваемый в ЦНС.

Эпителий языка на III месяце внутриутробного развития вырастает в мезенхиму. В результате этой инвагинации эпителия формируются желобоватые и грибовидные сосочки. В конце II месяца развития эмбриона на языке появляются клеточные пучки, относящиеся к эмбриональной нервной глии. На IV месяце к этим клеткам прорастают нервные волокна черепных нервов. Группа нейроэпителиальных образований обособляется от окружающей ткани к VI месяцу, формируя луковицы, у которых появляются вкусовые поры. В основании вкусовых луковиц выявляется нервное сплетение, оплетающее чувствительные клетки. У новорожденного вкусовые поры сформированы и отмечается высокая функциональная дифференцировка вкусовых веществ (рис. 80).

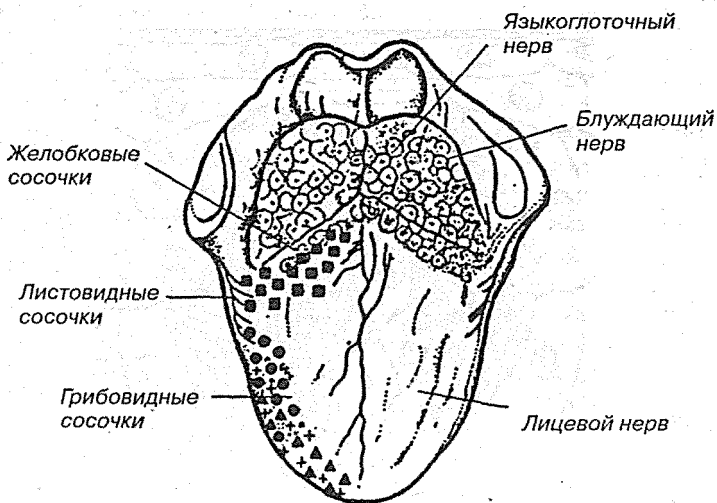


Рис. 80. Орган вкуса:

▲ — сладкий вкус; ● — кислый вкус; + — соленый вкус; ■ — горький вкус

### 3.6.2. Проводящий путь вкусового анализатора

Проводящий путь вкусового анализатора (*tractus gustus*) — проводит информацию о химическом составе пищи, употребляемой человеком. Рецепторы вкусового анализатора находятся в физиологической связи с эпителиальными клетками вкусовых луковиц, расположенных в слизистой оболочке языка, губ, мягкого неба и надгортанника. Специализированные рецепторы восприятия соленого расположены преимущественно на кончике языка, кислого — на его краях, сладкого и горького — в основании языка и в мягком небе.

Нервные окончания барабанной струны (*chorda tympani*) начинаются от вкусовых луковиц слизистой оболочки ротовой полости, расположенных преимущественно в передних 2/3 языка. Волокна идут в составе язычного нерва, затем покидают его и образуют барабанную струну, которая достигает нейронов, расположенных в узле коленца (*gangl. geniculi*), находящихся в коленце канала лицевого нерва. Ак-

соны клеток узла коленища переключаются в ядрах моста — *nucleus tr. solitarii VII* пары черепных нервов.

Во вкусовых луковицах задней 1/3 языка располагаются вкусовые рецепторы языкоглоточного нерва. Дендриты достигают клеток, лежащих в его нижнем узле. Аксоны переключаются в ядрах продолговатого мозга — *nucleus tr. solitarii IX* пары черепных нервов. В слизистой оболочке губ, щек и языка имеются также редко расположенные вкусовые луковицы волокон тройничного нерва. Волокна от рецепторов языка вступают в язычный нерв, от щек и губ — в щечные и достигают клеток тройничного нерва. Аксоны узла переключаются в *nucleus tr. solitarii VII* пары черепных нервов.

Волокна II нейрона от *nucleus tr. solitarii VII* и IX нервов переходят на противоположную сторону, подсоединяются к волокнам медиальной петли и вместе с ней направляются к вентральному и медиальному ядрам таламуса. Имеются и неперекрещенные волокна II нейрона, которые следуют к таламусу своей же стороны, оканчиваясь в вентральном и медиальном ядрах. В таламусе располагаются третьи нейроны, аксоны которых проходят через заднюю ножку внутренней капсулы и оканчиваются в коре поля 43, в гиппокампе и крючке.

## КРАТКИЙ СЛОВАРЬ ЛАТИНСКИХ ТЕРМИНОВ

правый — <i>déxter</i>	левый — <i>siníster</i>
верхний — <i>supérior</i>	нижний — <i>inférior</i>
верхушечный — <i>apicális</i>	лежащий в основании — <i>basális</i>
спинной — <i>dorsális</i>	брюшной — <i>ventrális</i>
срединный — <i>mediális</i>	боковой — <i>laterális</i>
передний — <i>antérior</i>	задний — <i>postérior</i>
головной — <i>rostrális</i>	хвостовой — <i>caudális</i>

- adhésio interthalámica* — межталамическая спайка  
*apertúra mediána ventrículi quárti* — срединная апертура четвертого желудочка  
*apertúrae laterális ventrículi quárti* — боковые апертуры четвертого желудочка  
*aquedúctus cérebrí Sýlvii* — сильвиев водопровод мозга  
*arachnoídea máter encéphali* — паутинная оболочка мозга  
*archicórtex* — древняя кора  
*aréa paraolfactória* — околообонятельное поле  
*aréa vestibuláris* — вестибулярное поле  
*aurícula* — ушная раковина  
*aúris extérna* — наружное ухо  
*aúris intérna* — внутреннее ухо  
*aúris média* — среднее ухо  
*áxis ópticus* — глазная ось  
*bráchium collícule* — ручка бугорка  
*búlbus óculi* — глазное яблоко  
*búlbus olfactórius* — обонятельная луковица  
*búlbus* — луковица, продолговатый мозг  
*cámara antérior búlbi* — передняя камера глазного яблока  
*cámara postérior búlbi* — задняя камера глазного яблока  
*canáles semicirculáres* — полукружные каналы  
*canális centrális* — центральный канал спинного мозга  
*cápsula intérna* — внутренняя капсула  
*cápút núclei caudáti* — головка хвостатого ядра  
*caúda núclei caudáti* — хвост хвостатого ядра  
*cávum subarachnoideále* — субарахноидальное пространство  
*cávum subdurále* — субдуральное пространство  
*cávum tympáni* — барабанная полость  
*cerebellum* — мозжечок  
*chiásma ópticum* — перекрест зрительных нервов

- cíngulum** — пояс  
**cláustrum** — ограда  
**cóchlea** — улитка  
**colliculi infériors** — нижние бугорки  
**colliculi supériors** — верхние бугорки  
**colliculus facialis** — лицевой бугорок  
**colúmnae fórnícis** — столбы свода  
**colúmnae gríseae** — серые столбы спинного мозга  
**commissúra cérebri antérior** — передняя спайка мозга  
**commissúra fórnícis** — спайка свода  
**commissúra habenulárum** — спайка поводка  
**cónus medulláris** — мозговой конус  
**córnea** — роговица  
**córnu antérius** — передний рог  
**córnu inférius** — нижний рог  
**córnu laterále** — боковой рог спинного мозга  
**córnu postérius** — задний рог  
**corona radiáte** — лучистый венец  
**córpora mamillária** — мамиллярные тела  
**córpus amígdaloídeum** — миндалевидное тело  
**córpus callósum** — мозолистое тело  
**córpus ciliáre** — ресничное тело  
**córpus fórnícis** — тело свода  
**córpus geniculátum laterále** — латеральное (наружное) коленчатое тело  
**córpus geniculátum mediále** — медиальное (внутреннее) коленчатое тело  
**córpus núclei caudáti** — тело хвостатого ядра  
**córpus resifórme** — веревчатое тело  
**córpus striátum** — полосатое тело  
**córpus subthalámicum** — субталамическое тело  
**córpus trapezoídeum** — трапецевидное тело  
**córpus vitreúm** — стекловидное тело  
**córtex cérebri** — кора мозга  
**córtex cérebri** — кора мозга  
**córtex** — кора  
**crúra fórnícis** — ножки свода  
**crus antérius cápsulae intérnae** — передняя ножка внутренней капсулы  
**crus cérebri** — ножка мозга  
**cúlmen** — вершина  
**cúneus** — клин  
**declíve** — скат (задний отдел червя мозжечка)



- decussatio pyrámidum* — перекрест пирамид  
*diaphragma séllae* — диафрагма седла  
*diencephalon* — промежуточный мозг  
*dúra máter encéphali* — твердая мозговая оболочка  
*eminéntia mediális* — парное возвышение  
*eminéntia mediális* — срединное возвышение  
*encéphalon* — головной мозг  
*epithálamus* — надталамическая область  
*falx cerebélli* — серп мозжечка  
*falx céebri* — мозговой серп  
*fascícululi próprii* — собственные пучки  
*fascículus cuneátus Burdach* — клиновидный пучок Бурдаха  
*fascículus grácilis Goll* — тонкий пучок Голля  
*fascículus longitudinális inférior* — верхний продольный пучок  
*fascículus longitudinális mediális* — медиальный продольный пучок  
*fascículus longitudinális supérior* — верхний продольный пучок  
*fascículus uncinátus* — крючковидный пучок  
*fastígium cerebélli* — шатер мозжечка  
*fíbrae arcuátae céebri* — короткие ассоциативные волокна  
*fíbrae longitudináles céebri* — длинные ассоциативные волокна  
*fíla olfactória* — обонятельные нити  
*filum terminále* — концевая нить  
*fimbria hippocámpi* — бахромка гиппокампа  
*fissúra calcarína* — шпорная щель  
*fissúra cerebélli* — борозды мозжечка  
*fissúra longitudinális céebri* — продольная щель мозга  
*fissúra mediána anterior (ventrális)* — передняя срединная щель  
*fissúra parietooccipitális* — теменно-затылочная щель  
*flóccolus* — клочок  
*fólia cerebélli* — извилины мозжечка  
*fólium vérmis* — листки червя  
*forámen interventriculáre* — межжелудочковое отверстие  
*forámen interventriculáris Monrói* — межжелудочковое отверстие (монроев канал)  
*forámen ópticum* — зрительное отверстие  
*formátio reticuláris* — сетчатое образование  
*fórnix* — свод  
*fóssa rhomboídea* — ромбовидная ямка  
*funiculus antérior* — передний канатик  
*funiculus laterális* — боковой канатик  
*funiculus postérior* — задний канатик

- gánglion genículi** — узел колена  
**gánglion spinále** — спинномозговой узел  
**gánglion spirále** — спиральный узел  
**genu cápsulae internae** — колено внутренней капсулы  
**genu córporis callósi** — колено мозолистого тела  
**glóbus pállidus** — бледный шар  
**gýri olfactórius** — обонятельные извилины  
**gýri orbitáles** — глазничные извилины  
**gýri récti** — прямой извилины  
**gýrus anguláris** — угловая извилина  
**gýrus cínguli** — поясная извилина  
**gýrus collaterális** — окольная извилина  
**gýrus dentális** — зубчатая извилина  
**gýrus fornicátus** — сводчатая извилина  
**gýrus frontális supérior** — верхняя лобная извилина  
**gýrus linguális** — язычная извилина  
**gýrus occipitotemporalis** — затылочно-теменная извилина  
**gýrus parahippocámpalis** — парагиппокампальная извилина  
**gýrus postcentrális** — постцентральная извилина  
**gýrus precentralis** — прецентральная извилина  
**gýrus subcallósus** — подмозолистая извилина  
**gýrus supramargínalis** — верхняя краевая извилина  
**hemisphére cerebelli** — полушария мозжечка  
**hemisphéria cérebrí** — большие полушария головного мозга  
**hippocámpus** — гиппокамп  
**hypóphysis** — гипофиз  
**hypothálamus** — гипоталамус  
**íncus** — наковальня  
**infundíbulum** — воронка  
**ínsula** — островок  
**intumescéntia cervicális** — шейное утолщение  
**intumescéntia lumbális** — поясничное утолщение  
**íris** — радужная оболочка  
**lámina quadrigémína** — пластинка четверохолмия  
**lámina técti** — пластинка крыши  
**lámina terminális** — конечная пластинка  
**láminae medulláres thálami** — мозговая пластинка таламуса  
**lemniscus laterális** — боковая (слуховая) петля  
**lemniscus mediáles** — медиальная петля  
**lens** — хрусталик  
**línea vísus** — зрительная линия

- língula cerebelli** — язычок мозжечка
- líquor cerebrospínalis** — спинномозговая жидкость (жидкость головного и спинного мозга)
- lóbulus centrális** — центральная доля
- lobulus parietalis inférior** — нижняя теменная доля
- lobulus parietalis supérior** — верхняя теменная доля
- lobulus auriculare** — ушная доля
- lóbus frontális** — лобная доля
- lóbus occipítalis** — затылочная доля
- lóbus parietális** — лобная доля
- lóbus temporális** — теменная доля
- málleus** — молоточек
- meátus acústicus extérnus** — наружный слуховой проход
- medúlla oblongáta** — продолговатый мозг
- medúlla spinális** — спинной мозг
- membrána tympáni** — барабанная перепонка
- meninges** — оболочки головного мозга
- mesencéphalon** — средний мозг
- metathálamus** — заталамическая область
- metencéphalon** — задний мозг
- músculus stápedius** — мышца стремени
- músculus ténsor tympáni** — мышца, натягивающая барабанную перепонку
- myelencéphalon** — добавочный мозг
- myélos** — мозг
- n. abdúcens** — отводящий нерв (VI пара черепно-мозговых нервов)
- n. accessórius** — добавочный нерв (XI пара черепно-мозговых нервов)
- n. cochleáris** — улитковый нерв
- n. faciális** — лицевой нерв (VII пара черепно-мозговых нервов)
- n. frontális** — лобный нерв
- n. glossopharíngeus** — языкоглоточный нерв (IX пара черепно-мозговых нервов)
- n. hypoglóssus** — подъязычный нерв (XII пара черепно-мозговых нервов)
- n. intermédius** — промежуточный нерв
- n. lacrimális** — слезный нерв
- n. mandibularis** — нижнечелюстной нерв
- n. maxillaris** — верхнечелюстной нерв
- n. nasociliáris** — носоресничный нерв
- n. oculomotórius** — глазодвигательный нерв (III пара черепно-мозговых нервов)

- n. olfactórius — обонятельный нерв (I пара черепно-мозговых нервов)
- n. ophthálmicus — глазничный нерв
- n. ópticus — зрительный нерв (II пара черепно-мозговых нервов)
- n. trigéminus — тройничный нерв (V пара черепно-мозговых нервов)
- n. trochleáris — блоковый нерв (IV пара черепно-мозговых нервов)
- n. vágus — блуждающий нерв (X пара черепно-мозговых нервов)
- n. vestibuláris — предверный нерв
- n. vestibulocochleáris (acústicus) — преддверно-улитковый нерв (слуховой, VIII пара черепно-мозговых нервов)
- neencéphalon — новый мозг
- neocórtex — новая кора
- nervus — нерв
- neurofíbra — нервное волокно
- neurón — нейрон (неврон)
- nódulus — узелок
- núclei própii — собственные ядра
- núclei vestibuláres — вестибулярные ядра
- núcleus ambíquus — двойное ядро
- núcleus caudátus — хвостатое ядро
- núcleus cochleáris ventrális — переднее улитковое ядро
- núcleus cohleáres antérior — переднее улитковое ядро
- núcleus cohleáres postérior — заднее улитковое ядро
- núcleus córpus mammilláris — ядро сосцевидного тела
- núcleus cochleáris dorsális — заднее улитковое ядро
- núcleus dentánuus — зубчатое ядро
- núcleus dorsális (vagális) n. vági — заднее (вегетативное) ядро блуждающего нерва
- nucleus embolfórmis — пробковидное ядро
- núcleus fastígii — ядро шатра
- núcleus glóbulis — шаровидное ядро
- núcleus inferomediális — нижнемедиальное ядро
- núcleus intermediolaterális — промежуточно-латеральное (боковое) ядро
- núcleus lemnísci laterális — ядро боковой петли
- núcleus lentifórmis — чечевицеобразное ядро
- núcleus motórius n. trigémini — двигательное ядро тройничного нерва
- núcleus motórius n. trigémini — чувствительное ядро тройничного нерва
- núcleus n. abdúcens — ядро отводящего нерва
- núcleus n. faciális — ядро лицевого нерва
- núcleus n. vestibulocochleáris — ядро преддверно-улиткового нерва

- núcleus oliváris** — ядро оливы
- núcleus paraventriculáris** — околожелудочковое ядро
- núcleus periventriculáris** — латеральное вокругжелудочковое ядро
- núcleus postérior** — заднее ядро
- núcleus reticuláris caudális** — каудальное ретикулярное ядро
- núcleus reticuláris gigantocelluláris** — гигантоклеточное ретикулярное ядро
- núcleus reticuláris laterális** — ретикулярное латеральное ядро
- núcleus reticuláris oralis** — оральное ретикулярное ядро
- núcleus reticuláris paramediális** — парамедиальное ретикулярное ядро
- núcleus reticuláris parvicelluláris** — ретикулярное мелкоклеточное ядро
- núcleus reticuláris tigménti póntis** — ретикулярное ядро покрышки моста
- núcleus reticuláris ventrális** — ретикулярное вентральное ядро
- núcleus rúber** — красное ядро
- núcleus salivatórius inférior** — нижнее слюноотделительное ядро
- núcleus salivatórius supérior** — верхнее слюноотделительное ядро
- núcleus sensórius n. trigémini** — чувствительное ядро тройничного нерва
- núcleus sensórius principális n. trigémini** — главное чувствительное ядро тройничного нерва
- núcleus solivatórius supérior** — верхнее слюноотделительное ядро
- núcleus spinális n. accessórii** — спинномозговое ядро добавочного нерва
- núcleus superomediális** — верхнемедиальное ядро
- núcleus suprachiasmáticus** — супрахиазматическое ядро
- núcleus supraópticus** — надзрительное ядро
- núcleus thorácicus** — грудное ядро спинного мозга
- núcleus tráctus mesencéphalici n. trigémini** — ядро среднемозгового пути тройничного нерва
- núcleus tráctus solitárii** — ядро одиночного пути
- núcleus tráctus spinális n. trigémini** — ядро спинномозгового пути тройничного нерва
- núcleus túberis** — ядро бугра
- olíva supérior** — верхняя олива
- olivae** — оливы
- orgána audítes** — орган слуха
- orgána gustatórium** — орган вкуса
- orgána olfáctus** — орган обоняния
- orgánum spirále** — спиральный (Кортиев) орган
- orgánum vísus** — органы зрения
- ossícula audítus** — слуховые косточки

- paleocórtex — старая кора  
pállidum — бледный шар  
pállium — плащ  
pars operculáris — покрывочная часть нижней лобной извилины  
pars orbitális — глазничная часть нижней лобной извилины  
pars trianguláris — треугольная часть нижней лобной извилины  
pedúnculi céebri — ножки мозга  
pedúnculus cerebelláris inférior — нижняя ножка мозжечка  
pedúnculus cerebelláris médius — средняя ножка мозжечка  
pedúnculus cerebelláris supérior — верхняя ножка мозжечка  
pia máter encéphali — мягкая (сосудистая) оболочка мозга  
pléxus chorioídeus — ворсинчатое сплетение  
pólus frontális — лобный (передний) полюс  
pólus occipitális — затылочный (задний) полюс  
pólus temporális — височный полюс  
pons Varólii — Варолиев мост  
precúneus — предклинье  
prosenképhalon — передний мозг  
pulvínar — подушка  
pupílla — зрачок  
pyrámidés — пирамиды  
pyrámis vérmis — пирамида червя  
rádix dorsális (postérior) — задний корешок  
rádix ventrális (antérior) — передний корешок  
rámus — ветвь  
retína — сетчатка  
rhinencéphalon — обонятельный мозг  
rhombencéphalon — ромбовидный мозг  
róstrum córporis callósi — клюв мозолистого тела  
sácculus — сферический мешочек  
scléra — склера  
sélla túrcica — турецкое седло  
séptum pellucidum — прозрачная перегородка  
séptum pellucidum — прозрачная перегородка  
splénium córpus callósi — выпуклость мозолистого тела  
stápes — стремя  
strátum gangliósum — узловый слой  
strátum granulósum intérum — внутренний зернистый слой  
strátum multifórme — полиморфный слой  
strátum pyramidále — пирамидный слой  
strátum zonále (moleculáre) — зональный (молекулярный) слой

- strátum granulósum extérnum** — наружный зернистый слой  
**strátum zonále** — поясной слой  
**stría medulláris thálami** — мозговая полоска таламуса  
**stría olfactóriæ lateráls** — боковые обонятельные полоски  
**stría terminális** — терминальная (пограничная) полоска  
**striæ medulláris ventrículi quárti** — мозговые полоски четвертого желудочка  
**substância nígra** — черное вещество  
**substántia álba** — белое вещество  
**substántia gelatinósa** — студенистое вещество  
**substántia grísea** — серое вещество  
**substántia perforáta antérior** — переднее продырявленное вещество  
**substántia perforáta postérior** — заднее продырявленное вещество  
**subthálamus** — субталамус (подбугорье)  
**súlci occipitáles inferior** — нижние (боковые) затылочные борозды  
**súlci occipitáles superior** — верхние затылочные борозды  
**súlcus calcarínus** — шпорная борозда  
**súlcus centrális (Roland)** — центральная борозда (Роландова)  
**súlcus centrális (Roland)** — поясничная борозда  
**súlcus cinqui** — круговая борозда  
**súlcus collaterális** — окольная борозда  
**súlcus frontális inférior** — нижняя лобная борозда  
**súlcus frontális superior** — верхняя лобная борозда  
**súlcus hippocampi** — гиппокампальная борозда  
**súlcus hypothálmicus** — гипоталамическая борозда  
**súlcus intermédius postérior (dorsális)** — задняя промежуточная борозда  
**súlcus intraparietális** — внутритеменная (межтеменная) борозда  
**súlcus laterális (Sylvii)** — латеральная борозда (Сильвиева)  
**súlcus laterális postérior (dorsális)** — задняя боковая борозда  
**súlcus mediánus postérior (dorsális)** — задняя центральная борозда  
**súlcus mediánus** — срединная борозда  
**súlcus occipitális transvêrses** — поперечная затылочная борозда  
**súlcus occipitotemporalis medialis** — медиальная затылочно-теменная борозда  
**súlcus olfactórius** — обонятельная борозда  
**súlcus parietoccipitális** — теменно-затылочная борозда  
**súlcus parietoccipitális** — теменно-затылочная борозда  
**súlcus postcentralis** — постцентральная борозда  
**súlcus precentralis** — прецентральная борозда  
**súlcus temporalis inférior** — нижняя височная борозда  
**súlcus temporalis superior** — верхняя височная борозда

- súlcus** — борозда  
**systema olfactórium** — обонятельная система  
**téctum mesencéphale** — крыша среднего мозга  
**tegméntum** — покрывка  
**téla chorioídea** — сосудистая ткань  
**telencéphalon** — конечный мозг  
**tentórium cerebéli** — шатер (намет) мозжечка  
**thalamencéphalon** — таламический мозг  
**thálamus** — таламус (зрительный бугор)  
**tráctus bulbothalámicus** — луковично-зрительнобугорный путь  
**tráctus corticospinális antérior (pyramidális)** — передний кортикоспинальный (пирамидный) путь  
**tráctus corticospinális laterális (pyramidális)** — боковой кортикоспинальный (пирамидный) путь  
**tráctus gústus** — проводящий путь вкусового анализатора  
**tráctus n. cochleáris** — проводящий путь слухового анализатора  
**tráctus olfactórius** — обонятельный тракт  
**tráctus olivospinális** — оливоспинальный путь  
**tráctus reticulospinális** — ретикулоспинальный путь  
**tráctus rubrospinális** — руброспинальный (красноядерно-спинномозговой) путь  
**tráctus rubrospinális** — руброспинальный (красноядерно-спинномозговой) путь  
**tráctus spinocerebelláris antérior Gówers** — передний спинно-мозжечковый путь Говерса  
**tráctus spinocerebelláris postérior Fléchsig** — задний спинно-мозжечковый путь Флексига  
**tráctus spinotectális** — спинно-среднемозговой (спинно-тектальный) путь  
**tráctus spinothalámicus antérior** — передний спинно-таламический путь  
**tráctus spinothalámicus laterális** — боковой спинно-таламический путь  
**tráctus tectobulbáris** — тектобульбарный (покрывочно-луковичный) путь  
**tráctus tectospinális** — тектоспинальный (покрывочно-спинномозговой) путь  
**tráctus thalamocorticális** — таламокортикальный путь  
**tráctus vestibulospinális** — вестибуло-спинальный (преддверно-спинномозговой) путь  
**tráctus vestibuláris** — проводящий путь статокINETического анализатора  
**trigónum lemnísci** — треугольник латеральной петли



- trigónum n. vági** — треугольник блуждающего нерва  
**trigónum olfactórium** — обонятельный треугольник  
**trúncus sympáthicus** — симпатический ствол  
**túba auditíva** — слуховая труба  
**túber cinéreum** — серый бугор  
**túber vérmis** — бугор червя  
**tubérculum antérius** — передний бугорок  
**túnica fibrósa búlbi** — наружная оболочка глазного яблока  
**túnica vasculósa búlbi** — сосудистая оболочка глазного яблока  
**úncus** — крючок  
**utrículus** — эллиптический мешочек  
**úvula vérmis** — язычок червя  
**vélum medulláre inférius** — нижний мозговой парус  
**vélum medulláre supérius** — верхний мозговой парус  
**ventrículus laterális** — латеральный желудочек  
**ventrículus qvártus** — четвертый желудочек мозга  
**ventrículus terminális** — концевой желудочек спинного мозга  
**ventrículus tértius** — третий желудочек мозга  
**vérmis** — червь  
**vestíbulum** — преддверие

## ТЕСТОВЫЕ ВОПРОСЫ

*(Правильные варианты отмечены курсивом)*

1. У мультиполярного нейрона:
  - а) *один аксон и много дендритов;*
  - б) много аксонов и один дендрит;
  - в) много аксонов и много дендритов;
  - г) один аксон и один дендрит.
2. Нейруляция — это:
  - а) процесс деления нейронов;
  - б) процесс гибели нейронов;
  - в) *процесс образования нервной трубки;*
  - г) процесс образования нервной ткани.
3. Астроциты — это:
  - а) *разновидность глиальных клеток;*
  - б) разновидность нервных клеток;
  - в) *клетки с длинными отростками;*
  - г) клетки с короткими отростками.
4. Белое вещество в нервной ткани образовано:
  - а) *нервными клетками;*
  - б) глиальными клетками;
  - в) *отростками клеток;*
  - г) телами клеток.
5. К псевдоуниполярным нейронам относятся:
  - а) мотонейроны;
  - б) *нейроны спинальных ганглиев;*
  - в) нейроны вегетативных ганглиев;
  - г) нейроны без дендритов;
  - д) нейроны без аксонов.
6. Самое глубокое расположение имеет:
  - а) твердая оболочка;
  - б) *мягкая оболочка;*
  - в) паутинная оболочка.
7. Шейный отдел спинного мозга включает:
  - а) 5 сегментов;
  - б) 12 сегментов;
  - в) 7 сегментов;
  - г) *8 сегментов;*
  - д) 31 сегмент.
8. Пучок Бурдаха находится:
  - а) в передних столбах спинного мозга;
  - б) *в задних столбах спинного мозга;*

- в) в передних рогах спинного мозга;  
г) в задних рогах спинного мозга.
9. Отметьте восходящие пути спинного мозга:
- а) пучок Голля;  
б) пучок Бурдаха;  
в) путь Флексига;  
г) путь Говерса.
10. Передние корешки спинного мозга содержат аксоны:
- а) нейронов спинальных ганглиев;  
б) нейронов вегетативных ядер;  
в) мотонейронов;  
г) нейронов собственных ядер.
11. Серп большого мозга — это:
- а) вырост твердой мозговой оболочки;  
б) дорсолатеральная поверхность больших полушарий;  
в) сосудистое сплетение, питающее головной мозг;  
г) полость, заполненная ликвором.
12. Информация от рецепторов в ЦНС поступает по:
- а) афферентным путям;  
б) эфферентным путям;  
в) комиссуральным путям;  
г) ассоциативным путям.
13. Продолговатый мозг содержит:
- а) ядра Голля;  
б) ядра шатра;  
в) красные ядра;  
г) ядра Бурдаха.
14. Перекрест пирамидных путей формируется:
- а) на уровне промежуточного мозга;  
б) на уровне продолговатого мозга;  
в) на уровне заднего мозга;  
г) на уровне среднего мозга.
15. Нижние оливы — это структура:
- а) спинного мозга;  
б) продолговатого мозга;  
в) моста;  
г) мозжечка;  
д) среднего мозга;  
е) промежуточного мозга;  
ж) переднего мозга.
16. От продолговатого мозга отходят:
- а) слуховой нерв;

- б) блуждающий нерв;  
в) тройничный нерв;  
г) блоковый нерв;  
д) языкоглоточный нерв;  
е) лицевой нерв;  
ж) зрительный нерв.
17. От заднего мозга отходят:
- а) слуховой нерв;  
б) блуждающий нерв;  
в) тройничный нерв;  
г) блоковый нерв;  
д) языкоглоточный нерв;  
е) лицевой нерв;  
ж) зрительный нерв.
18. Зубчатое ядро — это структура:
- а) спинного мозга;  
б) продолговатого мозга;  
в) моста;  
г) мозжечка;  
д) среднего мозга;  
е) промежуточного мозга;  
ж) переднего мозга.
19. Клетки Пуркинье находятся:
- а) в ядрах шатра;  
б) в первом слое коры мозжечка;  
в) во втором слое коры мозжечка;  
г) в красном ядре;  
д) в зубчатом ядре.
20. Ретикулярная формация — это:
- а) белое вещество ствола мозга;  
б) сеть нейронов в стволе мозга;  
в) слой коры мозжечка;  
г) сплетения вегетативной нервной системы;  
д) серое вещество спинного мозга.
21. Червь — это структура:
- а) спинного мозга;  
б) продолговатого мозга;  
в) моста;  
г) мозжечка;  
д) среднего мозга;  
е) промежуточного мозга;  
ж) переднего мозга.

22. Ромбовидная ямка — это полость:
- а) спинного мозга;
  - б) продолговатого мозга;
  - в) заднего мозга;
  - г) среднего мозга;
  - д) промежуточного мозга;
  - е) переднего мозга.
23. Сильвиев водопровод — это полость:
- а) спинного мозга;
  - б) продолговатого мозга;
  - в) моста;
  - г) мозжечка;
  - д) среднего мозга;
  - е) промежуточного мозга;
  - ж) переднего мозга.
24. Черная субстанция — это структура:
- а) спинного мозга;
  - б) продолговатого мозга;
  - в) моста;
  - г) мозжечка;
  - д) среднего мозга;
  - е) промежуточного мозга;
  - ж) переднего мозга.
25. Четверохолмие — это структура:
- а) спинного мозга;
  - б) продолговатого мозга;
  - в) моста;
  - г) мозжечка;
  - д) среднего мозга;
  - е) промежуточного мозга;
  - ж) переднего мозга.
26. Промежуточный мозг возникает из:
- а) переднего мозгового пузыря;
  - б) среднего мозгового пузыря;
  - в) заднего мозгового пузыря.
27. Латинское название промежуточного мозга:
- а) prosencephalon;
  - б) diencephalon;
  - в) telencephalon.
28. Полостью промежуточного мозга является:
- а) 1-й желудочек;
  - б) 2-й желудочек;
  - в) 3-й желудочек;
  - г) 4-й желудочек.

29. Структурами промежуточного мозга являются:

- а) зрительный бугор;
- б) ножки мозга;
- в) четверохолмие;
- г) сосцевидные тела;
- д) гиппокамп;
- е) мозолистое тело.

30. Латинское название надбугорной области:

- а) *epithalamus*;
- б) *thalamus*;
- в) *methalamus*;
- г) *hypothalamus*.

31. Гипофиз является структурой:

- а) субталамуса;
- б) метаталамуса;
- в) эпиталамуса;
- г) *гипоталамуса*.

32. Латинское название конечного мозга:

- а) *prosencephalon*;
- б) *diencephalon*;
- в) *telencephalon*.

33. Структурами конечного мозга являются:

- а) красное ядро;
- б) *хвостатое ядро*;
- в) четверохолмие;
- г) сосцевидные тела;
- д) гиппокамп;
- е) *мозолистое тело*.

34. Центральная борозда разделяет:

- а) зрительную и височную доли;
- б) лобную и височную доли;
- в) зрительную и теменную доли;
- г) *лобную и теменную доли*;
- д) теменную и височную доли.

35. Поле 17 по Бродману находится:

- а) в лобной доле;
- б) в лимбической доле;
- в) *в затылочной доле*;
- г) в височной доле;
- д) в теменной доле.

36. Первичная слуховая кора находится:

- а) в лобной доле;
- б) в лимбической доле;

- в) в затылочной доле;
- г) в височной доле;
- д) в теменной доле.

37. Соматосенсорная кора находится:

- а) в лобной доле;
- б) в лимбической доле;
- в) в затылочной доле;
- г) в височной доле;
- д) в теменной доле.

38. Крючок — это область коры, ответственная:

- а) за память;
- б) за осязание;
- в) за зрение;
- г) за вкус;
- д) за слух.

39. Первичная зрительная кора — это:

- а) поле 1;
- б) поле 3;
- в) поле 22;
- г) поле 17;
- д) поле 4.

40. Полиморфный слой неокортекса:

- а) 1-й слой;
- б) 2-й слой;
- в) 3-й слой;
- г) 4-й слой;
- д) 5-й слой;
- е) 6-й слой.

41. Палеокортекс имеет:

- а) один слой;
- б) три слоя;
- в) четыре слоя;
- г) шесть слоев.

42. К архикортексу относятся:

- а) лобная кора;
- б) височная кора;
- в) гиппокамп;
- г) зубчатая извилина;
- д) угловая извилина.

43. Цитоархитектонических полей по Бродману:

- а) 42;
- б) 52;

- в) 62;
- г) 32.

44. Речедвигательная зона находится:

- а) в лобной коре;
- б) в височной коре;
- в) в теменной коре.

45. В переднем мозге нейроны сосредоточены:

- а) в коре;
- б) в мозолистом теле;
- в) в базальных ганглиях.

46. Нервные волокна, отходящие от шейного отдела симпатического ствола, идут:

- а) к сердцу;
- б) печени;
- в) желудку;
- г) легким.

47. Парасимпатический нерв иннервирует:

- а) сердце;
- б) печень;
- в) желудок;
- г) легкие.

48. Наружное коленчатое — это структура:

- а) зрительной системы;
- б) слуховой системы;
- в) тактильной системы;
- г) вкусовой системы;
- д) обонятельной системы.

49. Слуховой нерв образован:

- а) отростками слуховых рецепторов;
- б) волосковыми клетками;
- в) нейронами кохлеарных ядер;
- г) нейронами спиральных ганглиев;
- д) нейронами верхних бугров четверохолмия.

50. Листовидные сосочки находятся:

- а) на кончике языка;
- б) на основании языка;
- в) в носоглотке;
- г) на боковой поверхности языка;
- д) на слизистой носа.



## ЛИТЕРАТУРА

*Алмозов И.В. Сутулов А.С.* Атлас по гистологии и эмбриологии: Учеб. пособие для мед. ин-тов. — М.: Медицина, 1978. — 543 с.

*Андреева И.Г.* и др. Морфология нервной системы: Учеб. пособие. — Л.: Медицина, 1985. — 160 с.

*Андреева Н.Г., Обухов Д.К.* Эволюционная морфология нервной системы позвоночных. — СПб.: Ланы, 1999. — 382 с.

Атлас «Нервная система человека. Строение и нарушения» / Под ред. В.М.Астапова и Ю.В. Микадзе. 4-е изд-е, перераб. и доп. — М.: ПЕР СЭ, 2004. — 80 с.

*Афанасьев Ю.И., Юрина Н.А., Алешин Б.В.* и др. Гистология, цитология и эмбриология: Учеб. для студ. мед. вузов. — 5-е изд., перераб. и доп. — М.: Медицина, 1999. — 744 с.

*Бадалян Л. О.* Детская неврология. — М.: Медицина, 1975. — 416 с.

*Блинов С. М.* и др. Очерки о нейроглии. — Ташкент: Медицина, 1983. — 131 с.

*Блум Ф., Лейзерсон А., Хофстедтер Л.* Мозг, разум и поведение. — М.: Мир, 1988. — 248 с.

*Богданов О.В.* Функциональный эмбриогенез мозга. — Л.: Медицина, 1978. — 183 с.

*Борзяк Э.И., Бочаров В.Я., Сапин М.Р.* Анатомия человека. — 2-е изд., перераб. и доп. — М.: Медицина, 1993. Т. 2.

*Борисевич А.И.* и др. Словарь терминов и понятий по анатомии человека. — М.: Высшая школа, 1990. — 271 с.

*Быков В. Л.* Частная гистология человека (краткий обзорный курс). — СПб.: Сотис, 2000. — С. 247—272.

*Валькер Ф.И.* Морфологические особенности развивающегося организма. — Л.: Медгиз, 1959. — 206 с.

*Варуха Э.А.* Анатомия и эволюция нервной системы: Учеб. пособие. — Ростов н/Д: Изд-во РГУ, 1992. — 95 с.

*Виллигер Э.* Головной и спинной мозг: Пособие по изучению морфологии и хода волокон / Пер. с нем. М.—Л.: Госиздат, 1930. — 375 с.

*Волохов А.А.* Закономерности онтогенеза нервной деятельности в свете эволюционного учения. — М.: АН СССР, 1951. — 312 с.

*Воробьев В. П.* Атлас анатомии человека. — М.; Л.: Медгиз, 1942. Т. 5. — 486 с.

*Воронова Н.В., Климова Н.М., Менджерцицкий А.М.* Анатомия центральной нервной системы: Учеб. пособие. — Ростов н/Д: Издательский центр ДГТУ, 2003. — 98 с.

*Гайворонский И. В.* Анатомия центральной нервной системы. — СПб.: В. Мед. А., 1995. — 250 с.

*Гиндзе Б. К.* Артериальная система головного мозга человека и животных. — М.: Медгиз, 1947. Ч. 1. — 74 с.

*Гис В.* Атлас по анатомии человека. Изд. 2-е. — М.: Типолитография Т-ва И. Н. Кушнеровъ и К°, 1907—1909. — 899 с.

*Гремяцкий М.А.* Анатомия человека. — М.: Советская наука, 1950. — 630 с.

*Дуус П.* Топический анализ в неврологии. Анатомия. Физиология. Клиника. 243 иллюстрации Герхарда Шпитцера. — М.: Вазар-Ферро, 1996.

*Дьяконов П. П.* Проводящие пути спинного и головного мозга. — М.: Медгиз, 1946. — 187 с.

*Загорская В.Н., Попова Н.П.* Анатомия нервной системы: Программа курса МОСУ. — М., 1995.

*Ионтов А.С., Макаров Ф.Н., Ганстрем Э.Э., Рыбаков В.Л.* Архитектоника синапсов и организация связей коры головного мозга. — Л.: Наука. Ленингр. отд-ние, 1980. — 119 с.

*Капустин А. А.* Неврология: Анатомия центральной нервной системы с элементами патологии. — М.: Учпедгиз, 1947. — 176 с.

*Кийши-Сентаготаи.* Анатомический атлас человеческого тела. — 45-е изд. — Будапешт, 1972. Т. 3.

*Козлов В. И., Цехмистренко Т. А.* Анатомия нервной системы: Учеб. пособие для студентов. — М.: Мир: ООО «Издательство АСТ», 2003. — 208 с.

*Колесников Н.В.* Анатомия человека. — М.: Высшая школа, 1967. — 432 с.

Колесников Н.В. Учебник анатомии и гистологии человека. — М.: Медгиз, 1948. — 359 с.

Колосова А. А., Бойштрук О.Н. Лекции по гистологии нервной системы: Краткое пособие для студентов / Под ред. проф. А.А. Колосовой. — Ростов н/Д, 1972.

Корнев М. А., Кульбах О. С. Основы строения центральной нервной системы: Учеб. пособие.— СПб: ООО «Издательство ФОЛИАНТ», 2002.— 224 с.

Краев А.В. Анатомия человека. — М.: Медицина, 1978. Т. 2. — 352 с.

Крылова Н.В., Искренко И.А. Мозг и проводящие пути: Анатомия человека в схемах и рисунках. — М.: Изд-во Российского университета дружбы народов, 1998.

Курепина М.М., Воккен Г.-Г. Анатомия человека: Атлас. 2-е изд. — М.: Просвещение, 1997.

Куффлер С., Николс Д. От нейрона к мозгу. — М.: Мир, 1979. — 439 с.

Липченко В.Я., Самусев Р.П. Атлас нормальной анатомии человека. — М.: Медицина, 1988. — 319 с.

Международная анатомическая номенклатура / Под ред. С. С. Михайлова. — М.: Медицина, 1980. — 240 с.

Мозг / Пер. с англ. Н. Ю. Алексеенко / Под ред. и с предисл. П.В. Симонова. — М.: Мир, 1984.—280 с.

Моренков Э.Д. Морфология мозга человека. — М.: Медицина, 1978. — 270 с.

Морфология человека / Под ред. Б.А. Никитюка, В.П. Чтецова. — М.: Изд-во МГУ 1990. — С. 252—290.

Немчек С. Введение в нейробиологию. — Прага: Авице-нум, 1978. — 413 с.

Ноздрачев А.Д., Чумасов Е.И. Периферическая нервная система. — СПб.: Медицина, 1999. — 281 с.

Оганисян А.А. Проводящие пути спинного мозга и их взаимозаменяемость: Моторные тракты. — М.: Наука, 1979. — 179 с.

Оленев С.Н. Конструкция мозга. — Л.: Медицина, 1987. — 206 с.

Основы топической диагностики заболеваний нервной системы / Под ред. проф. Н. С. Мисюка. — Минск: Вышэйшая школа, 1974. — 270 с.

*Первушин В. Ю.* Проводящие пути центральной нервной системы: Учебно-метод. пособие. — Ставрополь, 1984. — 56 с.

*Поемный Ф. А., Семенова Е. П.* Введение в клиническую невропатологию. — Горький: Изд-во Горьковского мед. ин-та, 1973. — 238 с.

*Попова Н.П., Якименко О.О.* Анатомия центральной нервной системы: Учебное пособие для студентов высших учебных заведений. — 2-е изд. — М.: Академический Проект: Фонд «Мир», 2004. — 112 с.

*Привес М.Г., Лысенков Н.К., Бушкович В.И.* Анатомия человека. — Л.: Медицина, 1974. — 671 с.

*Ройтбак А.И.* Глия и ее роль в нервной деятельности. — СПб.: Наука, 1993. — 351 с.

*Савельев С.В.* Стереоскопический атлас мозга человека. — М.: Агеа XVII, 1996. — 352

*Савельев С.В.* Сравнительная анатомия нервной системы позвоночных. — М.: ГЭО-ТАР-МЕД, 2001. — 272 с.

*Савельев С.В., Негашева М.А.* Практикум по анатомии мозга человека: Учеб. пособие для студентов вузов. — М.: ВЕДИ, 2001. — 192 с.

*Сапин М.П., Билич Г.Л.* Анатомия человека: Учеб. для студ. биол. и мед. спец. вузов: В 2 кн. — 2-е изд., перераб. и доп. — М.: Оникс: Альянс-В, 1999. — 543 с.

*Саркисов С. А.* Очерки по структуре и функции мозга. — М.: Медицина, 1964. — 299 с.

*Сепп Е.К.* История развития нервной системы позвоночных. М.: Медгиз, 1959. — 428 с.

*Синельников Р. Д., Синельников Я. Р.* Атлас анатомии человека: Учеб. пособие. — 2-е изд., стереотип. В 4 т. Т. 4. — М.: Медицина, 1996. — 320 с.

*Скоромец А. А., Скоромец Т. А.* Топическая диагностика заболеваний нервной системы: Руководство для врачей. 3-е изд. — СПб.: Политехника, 2000. — 399 с.

Справочник по невропатологии / Под ред. акад. Е. В. Шмидта. — М.: Медицина, 1981. — 318 с.

*Татаринов В.Г.* Анатомия и физиология. — М.: Медицина, 1969. — 352 с.

*Тонкое В. Н.* Учебник нормальной анатомии человека. — М.: Медгиз, 1962. — С. 630—642.

*Турыгин В.В.* Структурно-функциональная характеристика проводящих путей ЦНС / Челяб. гос. мед. ин-т. — Челябинск: Полигр. об-ние «Книга» 1990. — 186 с.

*Хазанов А. Т., Чалисов И. А.* Руководство по секционному курсу. — М.: Медицина, 1984. — 176 с.

*Хани, Фениш* (при участии Вольфганга Даубера): Карманный атлас анатомии человека на основе Международной номенклатуры / Пер. с англ. — 2-е изд. — Минск: Вышэйшая школа, 1998. — 464 с.

*Харрисон Д., Уайнер Д., Теннер Д., Барникот Н.* Биология человека. — М.: Мир, 1979. — 611 с.

*Ходос Х. Г.* Нервные болезни. — М.: Медицина, 1974. — 511 с.

*Хомутов А.Е., Парин С.Б.* Нейрология. — Н.Новгород: ННГУ, 1999. — 56 с.

*Шаде Д., Форд Д.* Основы неврологии. — М.: Мир, 1976. — 350 с.

*Шевченко Ю.Г.* Эволюция коры мозга приматов и человека. — М.: Изд-во МГУ, 1971. — 463 с.

*Шеперд Г.* Нейробиология. — М.: Мир, 1987. — 454 с.

*Шляхтин Г.В.* Анатомия и эволюция нервной системы: Учеб. пособие для студентов психологов. — Саратов: Изд-во Сарат. ун-та, 1984. — 128 с.

## СОДЕРЖАНИЕ

<b>1. ОБЩАЯ НЕЙРОЛОГИЯ</b> .....	<b>3</b>
1.1. Филогенез нервной системы .....	3
1.2. Отделы нервной системы .....	9
1.3. Нервная ткань .....	11
1.4. Нейрон .....	12
1.4.1. Строение нейрона .....	14
1.4.2. Классификация нейронов .....	16
1.4.3. Нервное волокно .....	19
1.5. Нейроглия .....	21
1.6. Синапс .....	25
1.6.1. Структура синапсов .....	26
1.6.2. Типы синапсов .....	30
1.7. Онтогенез нервной системы .....	33
<b>2. ЧАСТНАЯ НЕЙРОЛОГИЯ</b> .....	<b>37</b>
2.1. Спинной мозг .....	37
2.1.1. Филогенез спинного мозга .....	37
2.1.2. Топография спинного мозга .....	38
2.1.3. Внутреннее строение спинного мозга .....	41
2.1.4. Сегмент спинного мозга .....	47
2.1.5. Рефлекторная дуга .....	50
2.1.6. Онтогенез спинного мозга .....	52
2.1.7. Морфология спинного мозга .....	53
2.1.8. Проводящие пути спинного мозга .....	54
2.2. Головной мозг .....	57
2.2.1. Филогенез головного мозга .....	57
2.2.2. Топография головного мозга .....	70
2.2.3. Ромбовидный мозг .....	74
2.2.3.1. Продолговатый мозг .....	74
2.2.3.2. Мост .....	80
2.2.3.3. Мозжечок .....	84
2.2.3.4. Перешеек .....	91
2.2.3.5. IV желудочек .....	92
2.2.4. Средний мозг .....	97
2.2.4.1. Наружное строение среднего мозга .....	97

2.2.4.2. Внутреннее строение среднего мозга .....	99
2.2.5. Передний мозг .....	102
2.2.5.1. Промежуточный мозг .....	103
2.2.5.2. Третий желудочек .....	127
2.2.5.3. Конечный мозг .....	130
2.2.6. Черепные нервы .....	172
2.2.6.1. Обонятельный нерв .....	174
2.2.6.2. Зрительный нерв .....	175
2.2.6.3. Глазодвигательный нерв .....	177
2.2.6.4. Блоковый нерв .....	179
2.2.6.5. Тройничный нерв .....	179
2.2.6.6. Отводящий нерв .....	182
2.2.6.7. Лицевой нерв .....	182
2.2.6.8. Преддверно-улитковый нерв .....	184
2.2.6.9. Языкоглоточный нерв .....	185
2.2.6.10. Блуждающий нерв .....	188
2.2.6.11. Добавочный нерв .....	190
2.2.6.12. Подъязычный нерв .....	191
2.2.7. Онтогенез головного мозга .....	192
2.2.8. Морфология головного мозга .....	196
2.2.9. Оболочки головного мозга .....	196
2.3. Автономная нервная система .....	200
2.3.1. Филогенез вегетативной нервной системы ...	202
2.3.2. Симпатическая нервная система .....	204
2.3.3. Парасимпатическая нервная система .....	206
2.3.4. Отличия симпатической и парасимпатической систем .....	208
2.3.5. Вегетативная иннервация некоторых органов .....	209
2.3.6. Центральная регуляция .....	212
2.3.7. Онтогенез автономной нервной системы .....	214
2.3.8. Морфология автономной нервной системы ...	215
<b>3. СЕНСОРНЫЕ СИСТЕМЫ .....</b>	<b>216</b>
3.1. Рецепторы .....	218
3.1.1. Классификация рецепторов .....	218
3.1.2. Механорецепторы .....	220

3.1.3. Хеморецепторы .....	232
3.1.4. Фоторецепторы .....	234
3.1.5. Терморецепторы .....	235
3.1.6. Глубокие термочувствительные структуры .....	237
3.1.7. Ноцицептивные рецепторы .....	239
3.2. Зрительная система .....	239
3.2.1. Органы зрения .....	240
3.2.2. Проводящие пути зрительного анализатора ...	254
3.2.3. Коровое представительство зрительной системы .....	256
3.3. Слуховая система .....	258
3.3.1. Орган слуха .....	259
3.3.2. Проводящий путь слухового анализатора .....	271
3.3.3. Центральное представительство слухового анализатора .....	272
3.4. Вестибулярный аппарат .....	273
3.4.1. СтатокINETические органы .....	274
3.4.2. Проводящие пути вестибулярного аппарата .....	277
3.5. Обонятельная система .....	280
3.5.1. Орган обоняния .....	281
3.5.2. Обонятельная луковица .....	283
3.5.3. Проводящие пути обонятельного анализатора .....	284
3.6. Вкусовая система .....	285
3.6.1. Орган вкуса .....	285
3.6.2. Проводящий путь вкусового анализатора ....	288
<b>Краткий словарь латинских терминов .....</b>	<b>290</b>
<b>Тестовые вопросы .....</b>	<b>301</b>
<b>Литература .....</b>	<b>308</b>



*Учебное пособие*

Хомутов А. Е., Кульба С. Н.

# **АНАТОМИЯ ЦЕНТРАЛЬНОЙ НЕРВНОЙ СИСТЕМЫ**

Ответственный редактор И. Жиликов  
Технический редактор Л. Багрянцева  
Обложка А. Пашенко  
Корректоры О. Милованова, В. Югобашян

Подписано в печать 23.05.2008.  
Формат 84×108 1/32. Бумага тип № 2.  
Гарнитура NewtonС. Печать высокая.  
Усл. печ. л: 16,8. Тираж 3000 экз.  
Заказ № 164.

ООО «Феникс»  
344082, г. Ростов-на-Дону, пер. Халтуринский, 80.

Отпечатано с готовых диапозитивов в ЗАО «Книга».  
344019, г. Ростов-на-Дону, ул. Советская, 57.

## Торговый Дом **Шеникс**

### ПРЕДЛАГАЕТ:

- ✓ Около 100 новых книг каждый месяц
- ✓ Более 3000 наименований книжной продукции собственного производства
- ✓ Более 1500 наименований обменной книжной продукции от лучших издательств России

### ОСУЩЕСТВЛЯЕТ:

- ✓ Оптовую и розничную торговлю книжной продукцией

### ГАРАНТИРУЕТ:

- ✓ Своевременную доставку книг в любую точку страны, *за счет издательства*, автотранспортом и ж/д контейнерами
- ✓ *Многоуровневую* систему скидок
- ✓ *Реальные цены*
- ✓ *Надежный доход* от реализации книг нашего издательства.

Наш адрес: 344082, г. Ростов-на-Дону, пер. Халтуринский, 80  
Наш сайт: <http://www.Phoenixrostov.ru>

---

### ОТДЕЛ ОПТОВЫХ ПРОДАЖ

344082, г. Ростов-на-Дону, пер. Халтуринский, 80  
Контактные телефоны: (863) 262-89-53, 261-89-54,  
261-89-55, 261-98-56, 261-89-57.  
Факс 261-89-58.

#### Начальник отдела

Родионова Татьяна Александровна  
e-mail: [torg152@phoenixrostov.ru](mailto:torg152@phoenixrostov.ru)

#### Заместитель начальника отдела

Мезинов Антон Николаевич  
e-mail: [torg151@phoenixrostov.ru](mailto:torg151@phoenixrostov.ru)

---

Менеджер по продажам  
на территории Москвы,  
Центра европейской части России  
и республики Казахстан

Чермантеева Татьяна Степановна  
e-mail: [torg155@phoenixrostov.ru](mailto:torg155@phoenixrostov.ru)

Менеджер по продажам  
на территории Урала  
и Северо-Запада

Хомуцкая Екатерина  
Владимировна  
e-mail: [torg153@phoenixrostov.ru](mailto:torg153@phoenixrostov.ru)

Менеджер по продажам  
на территории Сибири

Франк Татьяна Викторовна  
e-mail: [sibir@aaanet.ru](mailto:sibir@aaanet.ru)

Менеджер по продажам  
на территории ближнего  
и дальнего зарубежья

Ярута Игорь Игоревич  
e-mail: [torg150@phoenixrostov.ru](mailto:torg150@phoenixrostov.ru)

Менеджер по продажам  
на территории Дальнего Востока

Федотова Ирина  
e-mail: [torg@aaanet.ru](mailto:torg@aaanet.ru)

Издательство

**Феникс**

Приглашает к сотрудничеству  
**АВТОРОВ** для издания:

- ✓ учебников для ПТУ, ссузов и вузов
- ✓ научной и научно-популярной литературы по МЕДИЦИНЕ и ВЕТЕРИНАРИИ, ЮРИСПРУДЕНЦИИ и ЭКОНОМИКЕ, СОЦИАЛЬНЫМ и ЕСТЕСТВЕННЫМ НАУКАМ
- ✓ литературы по ПРОГРАММИРОВАНИЮ и ВЫЧИСЛИТЕЛЬНОЙ ТЕХНИКЕ
- ✓ ПРИКЛАДНОЙ и ТЕХНИЧЕСКОЙ литературы
- ✓ литературы по СПОРТУ и БОЕВЫМ ИСКУССТВАМ
- ✓ ДЕТСКОЙ и ПЕДАГОГИЧЕСКОЙ литературы
- ✓ литературы по КУЛИНАРИИ и РУКОДЕЛИЮ

**Высокие гонорары!!!**

**Все финансовые затраты берем на себя!!!**

При принятии рукописи в производство  
выплачиваем гонорар на 10 % выше  
любого российского издательства!!!

*Рукописи не рецензируются и не возвращаются!*

**По вопросам издания книг:**

Тел. 8 (863) 2618950 E-mail: office@phoenixrostov.ru

**Наш адрес:**

344082, г. Ростов-на-Дону, пер. Халтуринский, 80

Факс: (863) 261-89-50

<http://www.Phoenixrostov.ru> E-mail: reclamabook@jeo.ru

**Редакционно-издательский отдел**

**Осташов Сергей Александрович** (руководитель отдела)

Тел.: (863) 261-89-75 e-mail: ostashov@phoenixrostov.ru

**Жиляков Илья Юрьевич** (редактор)

Тел.: (863) 261-89-75 e-mail: publish@phoenixrostov.ru

**Алексеева Елена Владимировна** (редактор)

Тел.: (863) 261-89-75 e-mail: publish1@yandex.ru

**Багрянцева Людмила Андреевна**

(технический редактор)

Тел.: (863) 261-89-75

Сайт издательства Феникс: <http://www.Phoenixrostov.ru>

## Торговый Дом



### Региональные представительства

#### МОСКВА

ул. Космонавта Волкова,  
д. 25/2, 1-й этаж  
Тел.: (495) 156-05-68, 450-08-35.  
E-mail: [fenix-m@yandex.ru](mailto:fenix-m@yandex.ru)  
Директор: *Моисеенко Сергей  
Николаевич*

Шоссе Фрейзер, 17,  
район метро «Авиамоторная»  
Тел.: (495) 517-32-95.  
Тел./факс: (495) 789-83-17.  
E-mail: [mosfen@pochta.ru](mailto:mosfen@pochta.ru),  
[mosfen@bk.ru](mailto:mosfen@bk.ru)  
Директор: *Мячин Виталий  
Васильевич*

*Торговый Дом «Кнорус»*  
ул. Б. Переяславская, 46.  
Тел.: (495) 680-02-07, 680-72-54,  
680-91-06, 680-92-13.  
E-mail: [phoenix@knoyus.ru](mailto:phoenix@knoyus.ru)

#### САНКТ-ПЕТЕРБУРГ

198096, г. Санкт-Петербург,  
ул. Кронштадтская, 11, офис 17.  
Тел.: (812) 335-34-84.  
E-mail: [fnx.spb@mail.ru](mailto:fnx.spb@mail.ru)  
Директор: *Стрельникова Оксана  
Борисовна*

#### ЕКАТЕРИНБУРГ

620085, г. Екатеринбург,  
ул. Сухоложская, д. 8.  
Тел.: (343) 255-11-27.  
E-mail: [bookva@isnet.ru](mailto:bookva@isnet.ru)  
Директор: *Подунова Наталья  
Александровна*

#### ЧЕЛЯБИНСК

ООО «Интер-сервис ЛТД»  
454036, г. Челябинск,  
Свердловский тракт, 14.  
Тел.: (351) 721-34-53.  
E-mail: [zakup@intser.ru](mailto:zakup@intser.ru)  
Менеджер: *Морозов Александр*

#### НОВОСИБИРСК

ООО «ТОП-Книга», г. Новосибирск,  
ул. Арбузова, 1/1  
Тел.: (3832) 36-10-28, доб. 1438.  
E-mail: [phoenix@top-kniga.ru](mailto:phoenix@top-kniga.ru)  
Менеджер: *Михайлова Наталья  
Валерьевна*

#### УКРАИНА

ООО ИКЦ «Кредо», г. Донецк,  
ул. Куйбышева, 131.  
Тел.: +38 (8062) 345-63-08,  
348-37-91, 348-37-92, 345-36-52,  
339-60-85, 348-37-86.  
E-mail: [moiseenko@skif.net](mailto:moiseenko@skif.net)  
*Моисеенко Владимир Вячеславович*

#### НИЖНИЙ НОВГОРОД (Верхнее Поволжье)

Нижний Новгород, Мещерский  
Бульвар, 5, кв. 238.  
Тел./факс: (8312) 77-48-70.  
E-mail: [fenix@rambler.ru](mailto:fenix@rambler.ru)  
Директор: *Коцуба Вячеслав  
Вячеславович*

#### САМАРА

(Нижнее Поволжье)  
Самара, ул. Товарная, 7«Е»  
(Территория базы «Учебник»)  
Тел.: (846) 951-24-76.  
E-mail: [fenixma@mail.ru](mailto:fenixma@mail.ru)  
Директор: *Митрохин Андрей  
Михайлович*

#### КРАСНОДАР

(Южный Федеральный Округ)  
Краснодар, ул. им. Гудимы, 61.  
Тел.: (861) 274-30-11, 272-08-69.  
E-mail: [yugkniga@mail.ru](mailto:yugkniga@mail.ru)  
Директор: *Черкашин Сергей  
Сергеевич*

## Торговый Дом



В Москве книги издательства «Феникс»  
можно купить в крупнейших магазинах:

ТД «Библио-Глобус»

Ул. Мясницкая, 6 (тел. 925-24-57)

ТД «Москва»

Ул. Тверская, 8 (тел. 229-66-43)

«Московский Дом книги»

Ул. Новый Арбат, 8 (тел. 290-45-07)

«Молодая гвардия»

Ул. Большая Полянка, 28 (тел. 238-11-44)

«Дом педагогической книги»

Ул. Пушкинская, 7/5 (тел. 299-68-32)

«Медицинская книга»

Комсомольский проспект, 25 (тел. 245-39-27)

Книги издательства «Феникс»

в фирменных магазинах г. Ростова-на-Дону:

1. пер. Соборный, 17, тел. 8(863)2-624-707
2. ул. Большая Садовая, 50, тел. 8(863)2-620673
3. ул. Немировича-Данченко, 78, тел. 8(863)2-446-934

Вы можете получить книги издательства «Феникс»  
по почте, сделав заказ:

344082, г. Ростов-на-Дону, пер. Халтуринский, 80,  
издательство «Феникс», «Книга-почтой»,

Лоза Игорю Викторовичу

Тел. 8-909-4406421; e-mail: tvoyakniga@mail.ru