А.Б. Аубакиров, М.К. Жаналиева

АДАМ АНАТОМИЯСЫ

АТЛАС

АСТАНА - 2008

УДК 611.011(084)
ББК 28.706 я6
А 91

Қазақстан Республикасының Медицина жоғары және жоғары оқу орындарынан кейінгі мамандықтар бойынша білім беру оқу-әдістемелік секциясы медицина саласының студенттеріне арналған оқу құралы ретінде ұсынған (2008 ж).

Пікір жазғандар:

Досаев Т.М. *- Асфендияров атындағы ҚазҰМУ қалыпты анатомия кафедрасының меңгерушісі, медицина ғылымдарының докторы, профессор.*

Манекенова К.Б. *- ҚазММА патологиялық анатомия кафедрасының меңгерушісі, медицина ғылымдарының докторы, профессор.*

А 91 "Адам анатомиясы: Атлас". Аубакиров А.Б., Жаналиева М.К. - Астана: "Сарыарқа" БҮ, 2008. - 528 бет: ил.

ISBN 9965-536-60-0

Ықшам атласта адам анатомиясының барлық тараулары қамтылған.

Ықшам атлас қабылдауға жеңіл тілде жазылып, түрлі-түсті суреттермен көркемделген. Қазақша-латынша атаулары А.Рақышевтың "Международная анатомическая номенклатура" (Алматы-2003ж) оқулығына сүйенілген.

Ықшам атлас адам организмі мен жекеленген ағза құрылысын тәжірибелік мамандармен қатар, медицина жоғарғы оқу орындары мен медицина колледж студенттері білу үшін қажет.

УДК 611.011(084)
ББК 28.706 я6

ISBN 9965-536-60-0

АЛҒЫ СӨЗ

Адам анатомиясы пәні - теориялық және практикалық медицина ғылымдарының іргетасы болып табылады. Адам анатомиясын медициналық негізгі пән ретінде игеру, медицина жоғарғы оқу орындары, медицина колледж студенттері мен дәрігерлер үшін маңызды.

Егеменді республикамызда қазақ тілін дамыту бағдарламасына сәйкес ұлттық кадрларды дайындауда денсаулық сақтау саласында да көптеген оқулықтар жарыққа шығып жатыр.

Р.Д.Синельниковтың атласына сүйене отырып, медицина ғылымының кандитаты Ү.Ж.Жұмабаев, медицина ғылымдарының докторы, профессор А.Б.Аубакиров т.б. авторлар ұжымымен 2006 жылы тірек-қимыл жүйесі (сүйектер, буындар, бұлшықеттер) I том және ішкі мүшелер (ас қорыту, тыныс алу, несеп-жыныс жүйелері) II том адам анатомиясы атласы Астана қаласындағы "Фолиант" баспасында жарық корді. Адам анатомиясы атласының III томында жүрек тамыр жүйесі, ал IV томында нерв жүйесі қамтылады деп жоспарлануда.

Қазақ тілінде оқитын студенттер арасында жоғарыда аталған адам анатомиясы атласына сұраныстың жоғарғы болуына қарамастан I және II том аз таралыммен шығарылды. Адам анатомиясы атласының III және IV том әлі жарық көрген жоқ.

Сондықтан, ұсынылып отырылған оқу құралында адам анатомиясы пәні бойынша барлық тараулар ықшамдалып қамтылды. Осы атласта адам анатомиясы пәнінің тарауларында ағзаның қаңқа сүйектері көршілес мүшелермен өзара қатынастары арқылы көрсетілген, бұл теориялық анатомияны оның практикалық міндетіне жақындастырады.

Адам анатомиясын тиянақты меңгеруі үшін, оқу құралы қабылдауға жеңіл тілде жазылып, түрлі-түсті суреттермен көркемделген. Әрбір суреттің жанында қазақша-латынша атаулары берілген. Қазақ және латын тілдеріндегі анатомиялық атау-терминдер А.Рақышевтің "Международная анатомическая номенклатура" (Асем Систем 2003, Алматы) оқулығымен сәйкестендірілді.

Адам анатомиясы атласы жоғарғы медицина оқу орындары, медицина колледж студенттері мен практикалық медицина қызметкерлеріне арналған.

Ұсынылған оқу құралының мазмуны бойынша оқырмандардың ұсыныс-пікірлері болса оны қабылдаймыз және келешекте ескереміз.

ҚЫСҚАРТУЛАР ТІЗІМІ

a.	-	arteria	-	артерия
aa.	-	arteriae	-	артериялар
art.	-	articulationes	-	буын
artt.	-	articulatio	-	буындар
for.	-	foramen	-	тесік
forr.	-	foramina	-	тесіктер
gl.	-	glandula	-	без
gll.	-	glandulae	-	бездер
lam.	-	lamina	-	табақша
lamm.	-	laminae	-	табақшалар
lig.	-	ligamentum	-	байлам
ligg.	-	ligamenta	-	байламдар
m.	-	musculus	-	бұлшықет
mm.	-	musculi	-	бұлшықеттер
n.	-	nervus	-	нерв
nn.	-	nervi	-	нервтер
nucl.	-	nucleus	-	ядро
nucll.	-	nuclei	-	ядролар
r.	-	ramus	-	тармақ
rr.	-	rami	-	тармақтар
sul.	-	sulcus	-	жүлге
sull.	-	sulci	-	жүлгелер
tr.	-	tractus	-	жол
trr.	-	tractus	-	жолдар
vag.	-	vagina	-	қынап
vagg.	-	vaginae	-	қынаптар
v.	-	vena	-	вена
vv.	-	venae	-	веналар

АДАМ АНАТОМИЯСЫНА КІРІСПЕ. ПӘННІҢ МАЗМҰНЫ, ОНЫҢ МАҚСАТТАРЫ МЕН МІНДЕТТЕРІ

Адам анатомиясы - адам организмінің құрылысын, пішінін, оның қызметтерін және оны қоршаған ортаға байланысты дамуын зерттейтін ғылым. Қазіргі медицина дамуы кезеңінде анатомия жүйелік, топографиялық, пластикалық, жас шамалық, салыстырмалы және функционалды болып бөлінеді. Бұл атлас медицина саласындағы студенттерге жүйелі адам анатомиясын, яғни организмнің құрылысын жүйе бойынша (сүйек, бұлшықет, қан тамыр т.б) үйрену үшін оқу құралы болып табылады. Осыған орай адам құрылысын, олардың атқаратын қызметтерімен бірге қарастырылады. Адам организмінің мүшелері мен жүйелерінің құрылысы мен қызметтерін білу, науқас адамның организміндегі өзгерістерді терең түсінуге, денсаулық үшін күресуге негіз болып табылады. Қалыпты адам организмін зерттейтін жүйелі анатомияны сонымен бірге қалыпты анатомия деп атауға болады. Мүшенің немесе тіннің белгілі аурумен зақымданғандағы құрылысын қарастыратын анатомия - патологиялық анатомия деп аталады. Осыған байланысты адамның мүшелері мен жүйелерінің осындай құрылысын, организмнің оптимальді өмір сүруі толық қалыптастырылған құрылысты қалыпты деп санауға болады. Осы кезеңдерде мөлшер көрсеткіштері (салмақ, пішін, өлшемдері және ағзалар құрылысы) әрқашан нақты бір шекарада, яғни максималдыдан минималды мөлшерге дейінгі аралықта болады. Бұл организмнің жеке құрылысына, оған сыртқы және тұқымқуалау әсерлеріне байланысты. Бұл мүше құрылысын қалыпты деп жиі көрінетін ауытқу түріндегі вариациялар туралы айтылады. Қалыпты жағдайдан айқын туа біткен ауытқу, бірақ атқаратын қызметінің бұзылуына әкелмейтін ауытқу аномалия деп аталады.

НЕГІЗГІ АНАТОМИЯЛЫҚ ТҮСІНІКТЕР

Адам анатомиясын оқып білуге дененің және жеке мүшелерін кеңістікте орналасуын түсіндіру үшін дене бөліктері туралы жазықтықтары және біліктер туралы түсінік қолданылады. Адамның нақты вертикалді құрылымына қолы төмен қараған денесі, алақан және сыртқа қараған үлкен бармақтары жатады. Денеде келесі бөліктер болады: бас, мойын, тұлға, қол және аяқ сүйектері. Бас

бет және ми бөлімдерінен тұрады. Әрбір қол сүйектері иық белдеуінен, білек және қолұшы, ал әрбір аяқ сүйектері жамбас белдеуі, ортан жілік, сирақ және аяқұшы сүйектерінен құралады.

Тұлғада мынадай аймақтар қатары болады: кеуде, арқа, құрсақ, жамбас. Тұлға ішіндегі қуыстар: кеуде, құрсақ және жамбас.

Адам денесі екі жақты симметриялы және екі болікке бөлінеді - оң және сол. Дене бөліктері мен олардың орналасуын сипаттауда үш өзара перпендикуляр жазықтықты қолданамыз: сагиталді, фронталді және горизонталді (1 а сурет).

Сагиталді жазықтық - алдыңғы-артқы бағыт беттеуінде өтіп, адам денесін *оң* (dexter) және *сол* (sinister) бөлікке боледі. Дене ортасынан өтетін сагиталді жазықтық ортаңғы немесе медиалді деп аталады. Фронталді жазықтық маңдай жазықтығына параллель өтіп, адам денесін *алдыңғы* (anterior) және *артқы* (posterior) бөлікке бөледі. Горизонталді жазықтық фронталді және сагиталді жазықтықтарға перпендикуляр жүріп, *төменгі* (inferior) және *жоғарғы* (superior) бөлімдерді құрайды.

Бұл үш жазықтық адам денесінің кез-келген нүктесі арқылы өте алады. Буындардағы қозғалу беттеуін немесе ағза ориентациясын анықтауға айналу біліктері қолданылады - жазықтықтар қиылысуын жасайтын сызықтар: вертикалді, сагиталді немесе алдыңғы, артқы, фронталді немесе көлденең. Вертикалді білік сагиталді және фронталді жазықтықтың қиылысуында жасалады. Айналуда қозғалыс горизонталді жазықтықта өтеді. Сагиталді білік горизонталді және сагиталді жазықтықтың қиылысуында түзіледі. Дене бөлігі бұл білікті айналғанда қозғалыс фронталді жазықтықта өтеді. Фронталді білік фронталді және горизонталді жазықтықтың қиылысуында пайда болады. Бұл білік айналасымен айналу сагиталді жазықтықта өтеді. Дене бөліктерінің және ағза орналасуын көрсету үшін келесі анатомиялық терминдер қолданылады: *медиалді* (medialis), егер ағза орталық жазықтыққа жақын болса; ал егер ағза одан алшақ болса *латералді* (lateralis); ішке қарай орналасса *ішкі* (internus) және сыртқа қарай орналасса *сыртқы* (externus); терең орналасса *тереңгі* (profundus) және беткейде орналасса *беткейлік* (superficialis). Бас жағына қараған мүше бетін (немесе жиегін) *краниалді* (cranialis), ал жамбасқа қараған мүшені *каудалді* (caudalis) деп аталады. Аяқ және қол сүйектерін сипаттауда денеге жақын орналасқан, яғни *проксималді* (proximalis) және денеден алшақталған, яғни *дисталді* (distalis) терминдері қолданылады.

Мүшелердің шекара проекциясын (жүрек, өкпе, бауыр т.б) анықтау үшін дене бетінде вертикалді сызықтар: оң және сол аралығында, дененің алдыңғы бетіне отетін *алдыңғы ортаңғы сызық*

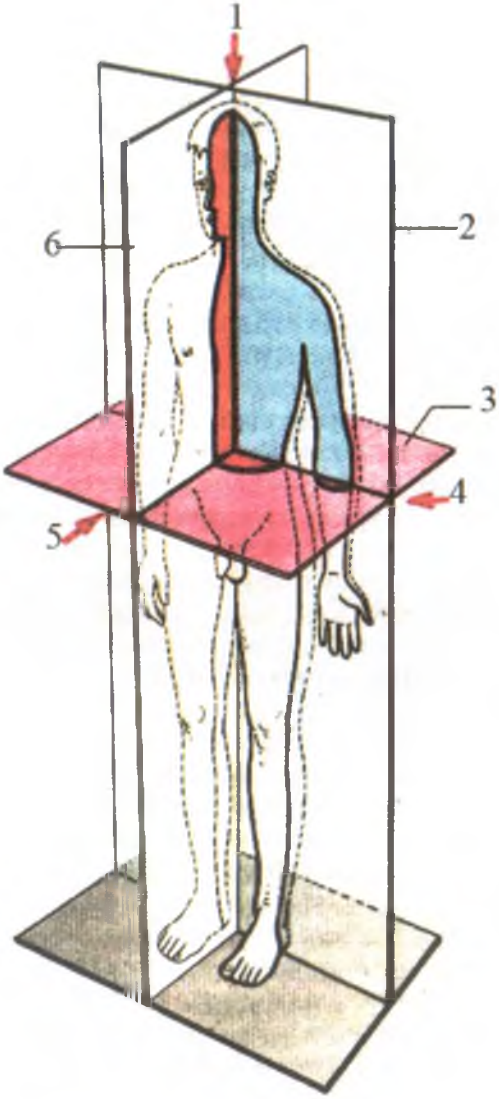

Іа сурет. Адам денесіндегі біліктер мен жазықтықтар схемасы.
1 - вертикалді білік; 2 - фронталді жазықтықтық; 3 - горизонталді жазықтық; 4 - колденең білік; 5 - сагиталді білік; 6 - сагиталді жазықтық..

(linea mediana anterior); омыртқалардың өсіндісінің төбесімен омыртқа жотасының ұзына бойымен өтетін *артқы ортаңғы сызық* (linea mediana posterior); төс жиегімен өтетін *төстік сызық* (linea sternalis); бұғана ортасынан өтетін *бұғанаорталық сызық* (linea medioclavicularis); алдыңғы қатпардан өтетін *алдыңғы-ортаңғы* және *артқы қолтықастылық сызықтар* (linea axillaris anterior, media et posterior); жауырынның төменгі бұрышы арқылы өтетін *жауырындық сызық* (linea scapulares); қабырғалық-көлденең буын арқылы омыртқа жотасымен ұзына бойы өтетін *омыртқа айналасындағы сызық* (linea paravertebralis).

АДАМ ОРГАНИЗМІ ЖӘНЕ ОНЫҢ ҚҰРЫЛЫСЫН ҚҰРУШЫЛАР

Жердегі барлық тірі организмдердің құрылысында шығуына байланысты өзіндік және жалпы ерекшеліктер болады. Адам және жануар организмі бір-біріне тәуелді дәрежедегі қатарды ажырататын толық жүйені көрсетеді: жасуша - тін - морфологиялық функционалді ағза бірліктері - ағзалар - ағзалар жүйесі. Осылайша, адам және жануарлардың дамуының және құрылысының негізі жасуша болып табылады.

Жасуша - тірі заттардың ядродан, цитоплазмадан және жасуша қабығынан құралатын функционалді бірлігі. Тірі жасуша - тұрақты жаңару мен түзілу жүретін, бүкіл өмір бойында тоқтаусыз зат алмасу өтетін күрделі динамикалық жүйе. Адам денесінде жасушалар және жасушалар тобы әртүрлі қызметтер орындауға бейімделіп дифференцияланады, яғни ағзаға байланысты онымен байланыста бола отырып пішінін және құрылысын өзгерте алады. Жасушаның тоқтаусыз даму процессі адам тінін құрайтын көп түрлі тіндерді шығуына әкеледі.

Тін - бір жасуша жүйесін және туындыларын сипаттайтын филогенетикалық жасушалар жүйесі. Эволюция процесінде ағзалардың қоршаған ортамен өзара байланысы және жағдайларға бейімделуі бірнеше тін түрлерінің шығуына әкелді. Төрт түрлі тіндерді ажыратамыз: 1. эпителий 2. дәнекер немесе ішкі ортаның (қан, лимфа, меншікті дәнекер тін, шеміршек және сүйек) тіндері 3. бұлшықетті 4. нерв.

Эпителий тіндер (textus epitheliales; сурет 1). Дененің барлық сыртқы бетін, кейбір ағзалар бетін (асқорыту, тыныс алу және несеп-жыныс жолдары), сірлі қабықтарды қаптайды. Көптеген орга-

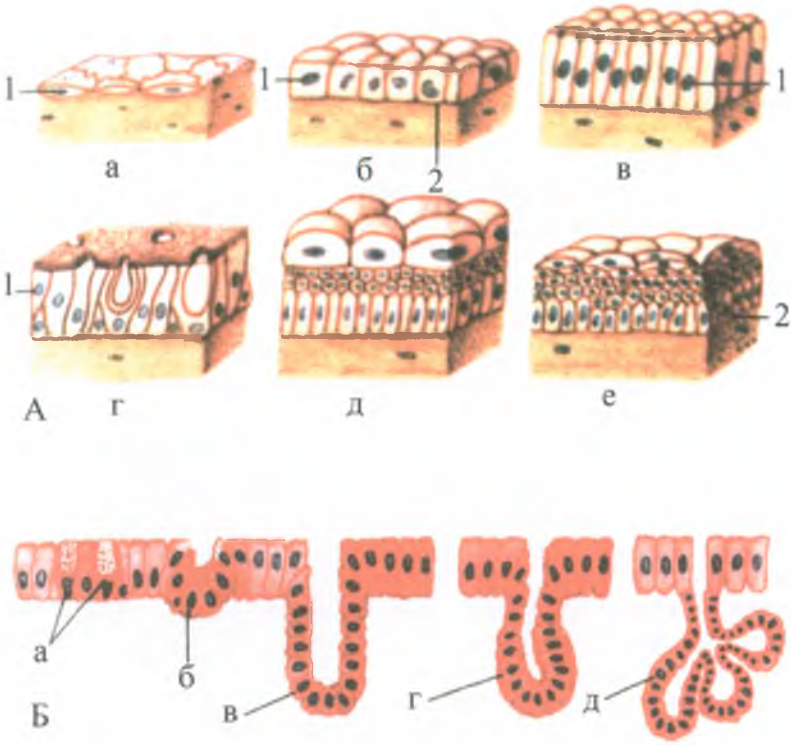

Сурет 1. Эпителиалді тін

А - эпителий түрлері: а - бірқабатты жалпақ эпителий (epithelium simplex sguamosum); б - бірқабатты текше эпителий (epithelium simplex cuboideum); в - бірқабатты призмалық эпителий (epithelium simplex columnare); г - көпқатарлы кірпікті эпителий (epithelium pseudostratificatum ciliatum); д - ауыспалы эпителий (epithelium transitionale); е - көпқабатты жалпақ мүйізденбейтін эпителий (epithelium stratificatum sguamosum noncornificatum); 1 - эпителиоцит (epitheliocytus); 2 - базалді жарғақ (membrane basalis). Б - экзокринді бездердің түрлері: а - біржасушалы бездер; в - қарапайым түтікті тарамдалмаған бездер; г - қарапайым ұяшықты тарамдалмаған бездер; д - қарапайым ұяшықты-түтікті без.

низм бездерінің (асқазан-ішектік, қалқанша, тер, май бездері т.б.) құрамына кіреді.

Эпителий тіні арқылы сыртқы орта мен организм арасында зат алмасу жүреді, олар қорғаушы рөлін, секреция қызметін, сору, бөлу, газ алмасу рөлін атқарады. Эпителидің қайта қалпына келуі (регенерация) жақсы дамыған, яғни ол оған жеке тұлға өміріндегі көптеген функционалді атқаруды қамтамасыз етеді. Эпителий тіні басқа тіндерден бірнеше белгілермен ерекшеленеді: ол әрқашан шектеуші орын алады. Тек тегіс қабат қалыптастыратын эпителий клеткалардан тұрады. Құрылысына және орналасуына байланысты бірқабатты, көпқабатты және ауыспалы эпителий болып ажыратылады. *Бірқабатты эпителийде* (сурет 1, А, а-г) барлық клеткалардан негіздік жарғақта орналасады, *көпқабаттыларда* (сурет 1, А, д, е) негіздік жарғаққа тек жасушаның ішкі қабаты жалғасады, ал сыртқы қабаттарында байланыс болмайды. Ауыспалы эпителий (несепағар, несепқуық) аралық орын алады. Пішініне қарай эпителий *тегіс* (сурет 1, А, а), *текше* (сурет 1, А, б) және *призмалық* (сурет 1,А, в) болады. Сонымен қатар, көпқабатты эпителий мүйізделу дәрежесіне қарай мүйізделетін (тері эпителий) және мүйізделмейтін (мүйізше эпителий) болып бөлінеді. Эпителий бездердің негізгі салмағын құрайды. Эпителий жасуша қызметі - өмір сүруге қажетті заттарды жасау және бөліп шығару. Бездер (glandulae) экзокринді (тер, сілекей, сүт,т.б.), яғни ішкі ағзалар қуысына секрет бөлетін бездер және эндокринді (гипофиз, бүйрекүсті, т.б.), яғни ағыны жоқ, секретін қанға немесе лимфаға болетін бездер болып бөлінеді.

Дәнекер тін (textus connectivus) екі үлкен топты меншікті дәнекер тін және арнайы дәнекер тін тіректік (шеміршектік пен сүйектік) және гемопоэтикалық (миелоидты мен лимфоидты) қасиеттеріне байланысты бөлінеді. Меншікті дәнекер тінде талшықты және дәнекер тінді ерекше қасиеттерімен ажыратады. Талшықты дәнекер тінге борпылдақ қалыптаспаған мен тығыз қалыптасқан және қалыптаспаған дәнекер тіндер жатады. Бұлар құрылысына қарай әр түрлі.

Дәнекер тін ерекше қасиеттерімен ретикулярлы, майлы, шырышты және пигмент тіндерімен берілген.

Борпылдақ талшықты дәнекер тінде (сурет 2, А) талшықтың саны аздау, бірақ жасушалар мен негізгі заттардың саны тығыз талшықты тінге қарағанда көптеу болады. Борпылдақ қалыптаспаған дәнекер тіннің негізгі жасушалары: фибробласттар, фиброцит-

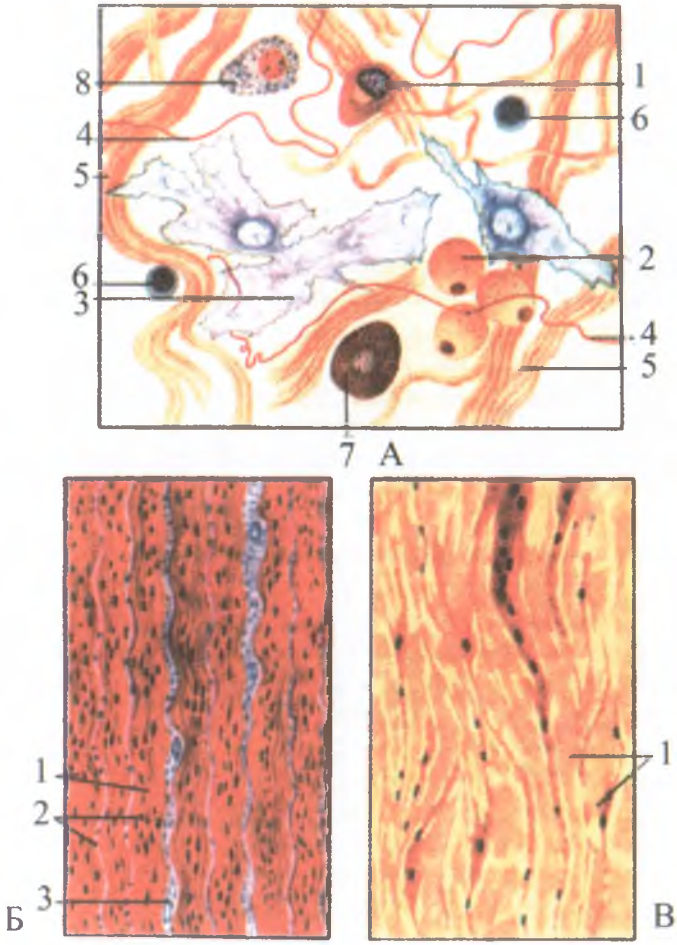

Сурет 2. Борпылдақ, қалыптаспаған (А) және тығыз қалыптасқан (Б, В) талшықты дәнекер тіндер.

А: 1 - плазмоцит (plasmocytus); 2 - липоцит немесе май жасушалары (adipocytus); 3 - фибробласт (fibroblastus); 4 - эластикалық талшықтар (fibra elastica); 5 - коллагенді талшықтар (fibra collagenosa); 6 - лимфоцит (lymphocytis); 7 - клеткалар (granulocytus basophilus textus); 8 - макрофаг (macrophagocytus). Б - сіңірлер (tendo): 1 - коллагенді талшықтар (fibrae collagenosae): 2 - тендиноцит немесе сіңірлі жасушалар (tendinocytus); 3 - борпылдақ талшықты дәнекер тіннің қабаттары. В - байламдар (ligamentum); 1 - эластиклық талшықтар (fibrae elasticae).

тер, макрофагтар, сонымен бірге қанның кейбір жасушалары (лимфоциттер, эозинофилдер) перициттер, майлы клеткалар болып табылады. Борпылдақ талшықты дәнекер тін қан тамырларын, түтіктер мен нервтерді, ағзаларды бір-бірінен бөліп, қан мен тін арасында тіректік, қоректік, сонымен бірге қорғаныштық, репаративті қызметтерді атқарады.

Тығыз талшықты дәнекер тінде (сурет 2, Б, В) борпылдақ дәнекер тінге қарағанда талшықтары көп, ал негізгі заттары мен клеткалары аз.

Шеміршек тін (textus cartilagineus; сурет 3, А) жасушалардан (хондроцит) және жоғары тығыздығы бар жасушааралық заттан тұрады. Бұл тін тірек қызметін атқаратындықтан қаңқаның бірнеше бөліктерінің құрамына кіреді және шеміршектердің негізгі салмағын құрайды. Адам денесінде гиалинді (кеңірдек, бронх, буын беті сүйектерінің шеміршегі), серпімді (құлақ қалқаны) және талшықты (омыртқааралық дискілер) шеміршек тіндерін ажыратады.

Гиалинді шеміршек тіні шеміршек тінінің көп тараған түрі және гиалинді шеміршекті құрайды (сурет 3, А, а). Бұл шеміршек түрлерінің ішіндегі қатты және берігі. Серпімді шеміршекті құрайды (сурет 3, А, б). Адамдарда бұл шеміршекті тіннің түрі құлақ қалқанында, сыртқы есту жолында, есту түтігінде, көмейдің ұсақ шеміршектерінде және бронхыларда кездеседі.

Сүйек тіні (textus osseus; сурет 3, Б) бас және қол-аяқ қаңқасын, дененің біліктік қаңқасын құрайды. Организм денесінің пішінін анықтап, бассүйегінде, кеуде және жамбас қуысында орналасқан ағзаларды құрайды. Сонымен қатар, минералдар алмасуына қатысады. Сүйек тіні жасушалардан (остеоцит, остеобласт және остеокласттар) және жасушааралық заттан құралған. Соңғысы коллагенді талшықтар мен негізгі сүйекті затты құрайды. Мұнда сүйекке мықтылық беретін коп мөлшерде (70% дейін) минералды тұздар жиналады. Ретикулофиброзды немесе дәрекіталшықты сүйек тіндерін ажыратуға болады. Табақшалы сүйекті тін тығыз (түтікті сүйектер диафизінде) немесе кемікті зат (сүйек эпифизінде) бола алады. Қан, лимфа және тінаралық сұйықтық ағзаның ішкі ортасы болып табылады. Қан тіндерге қоректік заттар, оттегі тасымалдайды, алмасу өнімдерін және көміртегі газын жояды, антиденелер қалыптастыруын жүргізеді және организмнің түрлі жүйелерін реттейтін гормондар алмастырады.

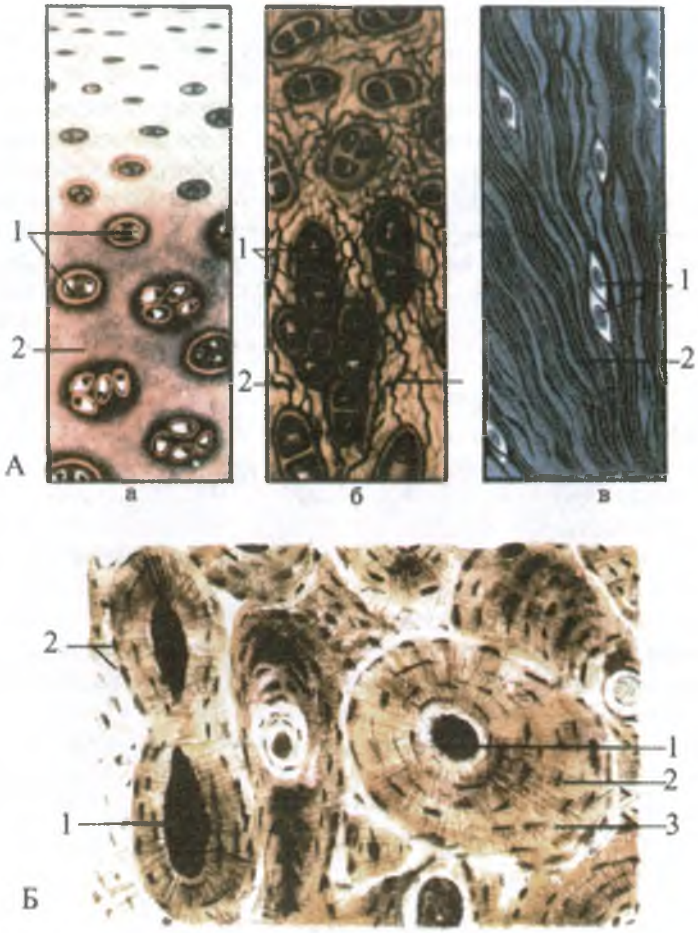

Сурет 3. Шеміршекті (А) және сүйекті (Б) дәнекер тіндер.
А: а - гиалинді шеміршек (cartilage hyalina); б - серпімді шеміршек (cartilage elastica); в - талшықты шеміршек (cartilage fibrosa); 1 - хондроциттер, немесе шеміршек клеткалары (chondrocyti); 2 - шеміршекті матрикс; 3 - серпімді талшықтар. Б - сүйектің көлденең кесіндісі; 1 - қоректендіретін өзек; 2 - остеоцит (osteocytus); 3 - Гаверс жүйесі.

Қан (sangius; сурет 4, А) формалық элемент (30%-40%) және жасушааралық зат плазмадан (60%-70%) құралған.

Қанның формалы элементтері эритроциттер, лейкоциттер және тромбоциттер деп бөлінеді. Лейкоциттер түйіршікті (цитоплазмада арнайы гранулалары бар) және түйіршіксіз болуы мүмкін. Түйіршікті лейкоциттерге ацидофилді, базофилді және нейтрофилді гранулоциттер жатады. Түйіршіксіз лейкоциттер, моноциттер және лимфоциттер болып, ал лимфоциттер Т-лимфоциттер (тимус-тәуелді) және В-лимфоциттер (бурса-тәуелді) болып бөлінеді. Организмде қанның формалы элементтері нақты сандық қатынаста болады. Оны қан формуласы (гемограмма) деп атайды. 1 мм қанда әйелдерде 4-4,5 млн. эритроцит және еркектерде 4,5-5,5 млн. эритроциттер, 4000-8000 лейкоциттер және 180000-300000 тромбоциттер қан табақшасы болады. Бұдан басқа, лейкоцитарлық формула - шеттік қанға лейкоциттердің түрлі түрлерінің пайыздық қатынасын анықтайды. Дені сау адамда соңғысы келесі түрде болады: эозинофилдер 1-5%, базофилдер 0,5-1%, нейтрофилдер 50-60%, лимфоциттер 25-30%, моноциттер 6-8 %. Медицинада қан анализі организмнің жағдайын сипаттау үшін және ауруларға диагностика жасауда маңызды қызмет атқарады.

Лимфа (lympha; сурет 4, Б) - тін сұйықтығынан қылтамыр қабырғалары арқылы қан плазмасының үнемі сүзілуінен болатын ашық мөлдір немесе сарғыш түсті сұйықтық.

Бұлшықет тіндері (textus musculares; сурет 5) тегіс салалы және көлденең жолақты бұлшықет болып бөлінеді. Бұл тіннің негізгі ерекшелігі организмдегі қозғалыс процесін негіздейтін жиырылу қабілеті болып табылады. Бұлшықет тінінің жиырылдырушы элементтері *миофибрилдер* деп саналады.

Тегіс салалы бұлшықет тіні (textus musculares nonstriatus; сурет 5, А) ішкі ағзалар (асқазан, жатыр, қуық, т.б), қан тамырлар құрамына кіреді және еріксіз жиырылады. Ол жасушалық құрылысты болады және тегіс миофибрилл түрінде жиырушы аппаратты болады. Тегіс бұлшықет жасушалары миоцит түйінге жиналып, олар бұлшықет қабатына жиналады. Бұлшықет қабаты ішкі ағзалар қабырғасын пішіндейді.

Көлденең-жолақты скелетті бұлшықет тіні (textus muscularis striatus; сурет 5, Б) қаңқа бұлшықеттерін жасап, ерікті жиырылады. Осындай құрылымдық-функционалдық бірлік - миопласт. Бұл созылған көп ядролы симпластан құралатын көлденең-жолақты

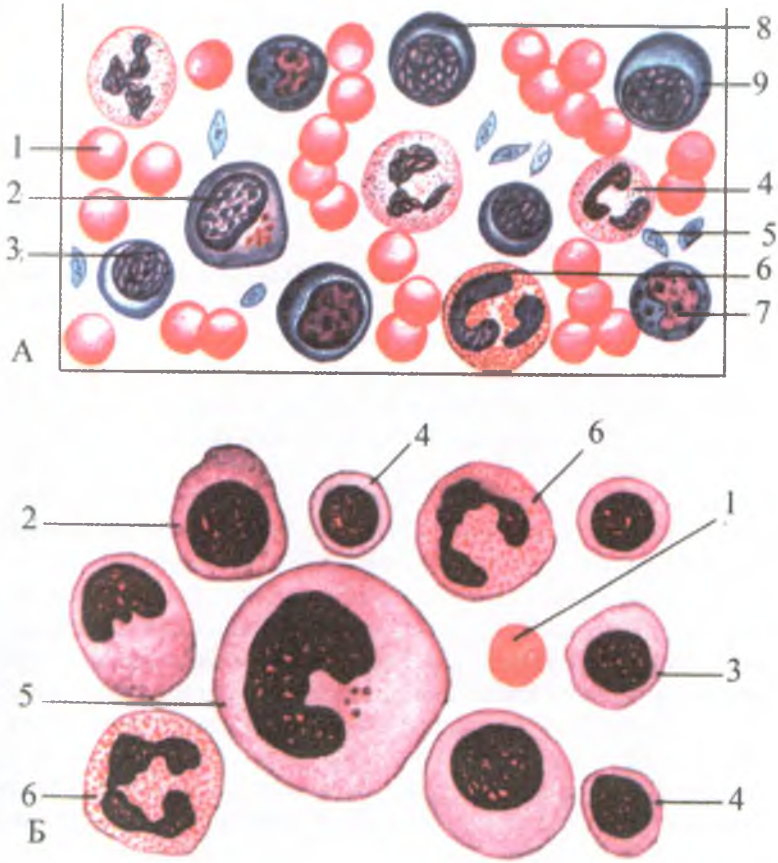

Сурет 4. Қан (А) және лимфа (Б).

А - қан (sanguis) 1 - эритроцит (erytrocytus) 2 - моноцит; 3 - кіші лимфоцит; 4 - нейтрофилді сегментоядролық гранулоцит (granulocytus neutrophilicus segmentonuclearis); 5 - тромбоциттер; гранулоцит немесе қан табақшалары (trombocyti); 6 - ацидофилді гранулоцит (granulocytus acidophilicus); 7 - базофилді гранулоцит (granulocytus basophilicus); 8 - ортаңғы лимфоцит (lymphocitys medius); 9 - үлкен лимфоцит (lymphocitys magnus); Б - лимфа (lympha): 1 - эритроцит; 2 - үлкен лимфоцит; 3 - ортаңғы лимфоцит; 4 - кіші лимфоцит; 5 - моноцит; 6 - нейтрофилді гранулоцит.

бұлшықет талшығы болып табылады. Бұлшықет талшығында миофибрилдер реттеліп орналасқан және біркелкі қайталанатын фрагменттерден (саркомерлер) тұрады. Фрагменттердің бірнеше оптикалық және физика-химиялық ерекшеліктері болады.

Жүректің бұлшықетті тіні (textus muscularis cardiacus; сурет 5, В) жүректің бұлшықетті қабырғасының құрамына кіріп, бірақ бұлшықетті талшықтардан емес, бұлшықетті клеткалардан-кардиомиоциттерден тұрады.

Нерв тіні (textus nervosus; сурет 6) - сыртқы ортамен қатынасын қамтамасыз ететін және адам организміндегі барлық процесстерді реттейтін нерв жүйесінің негізгі компоненті.

Нерв тінінің құрамына 2 түрлі жасуша кіреді: нейрондар және глиоциттер. Нейрондар нерв импульсін қабылдау, анализдеу және өткізу қызметін, ал глиоциттер тірек, трофикалық және қорғаныш қызметін орындайды. Нерв түрінің негізгі құрылымдық-функционалді бірлігі - нейрон (нейроцит) болып табылады. Нерв денесінен көптеген өсінділер шығады. Олардың арасында нейрон денесіне қозуды өткізетін дендриттер және импульстің нерв жасушаларынан жұмысшы ағза немесе басқа нейронға өткізетін аксондар (нейрит) болады. Нерв жасушасының қабықпен қапталған осінділер тобы нерв талшығын құрайды. Талшықтардың 2 түрі ажыратылады: арнайы қабықпен қапталған миелиндік және қапталмаған миелинсіз. Өсінді талшықтардың ортасында орналасып, *біліктік цилиндр* деп аталады. Нерв талшықтарының бірігуі нерв түтігін немесе нервтерді құрайды. Нерв талшықтары дененің әр ағзаларында сезімтал және қозғалғыш нерв түбірлерімен аяқталады. Тіндер бір-бірімен өзара құрылымды және функционалді әсерлесе отырып, ағзалар түзеді. Организм - спецификалық қызметін орындап, пішіні мен құрылысы бар денеде белгілі орын алатын дене бөлігі. Организм құрылысында түрлі тіндер болады, бірақ оның құрылымдық және функционалдық ерекшелігін көрсететін тек біреуі басты болып табылады. Сүйектер үшін - сүйек тіні, бұлшықет үшін - бұлшықет тіні, ми үшін - нерв тіні, бездер үшін - эпителий тіні. Ағза құрылысына кіретін басқа тіндер жанама қызмет атқарады. Дәнекер тіндер қаңқа негізі деп аталатын дәнекер тінді жасайды, эпителий тіні ішкі ағзалардың (тынысалу, асқорыту және т.б. жүйелер) шырышты қабығын қаптайды, бұлшықет тіндері ішкі ағзалардың қабырғасын жасауға қатысады. Ағзаларға сүйектер, бұлшықеттер, бездер, өкпе, асқазан, бауыр, бүйрек

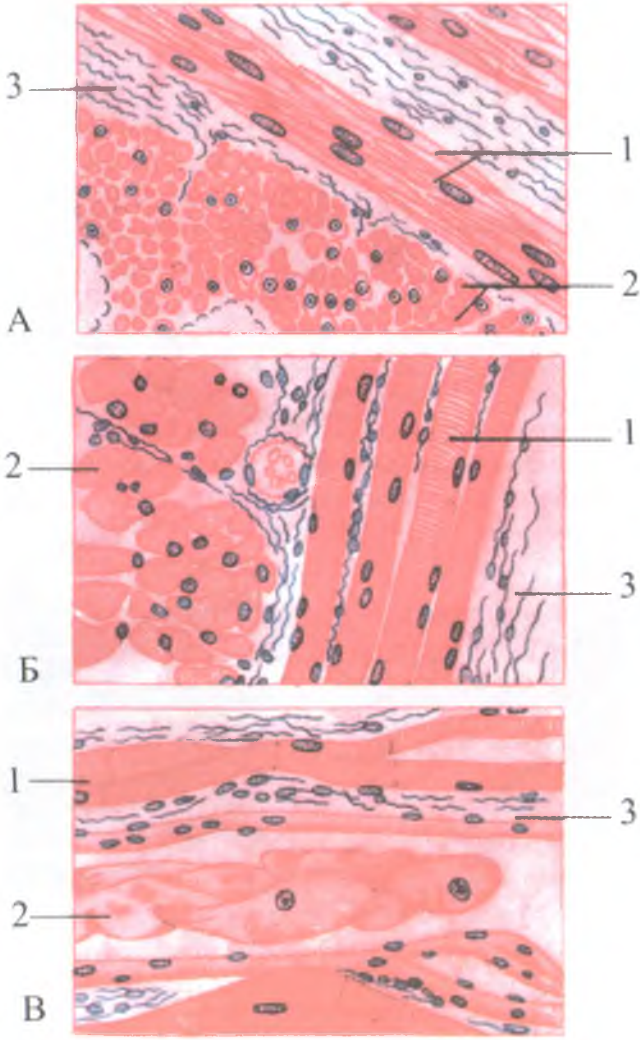

Сурет 5. Бұлшықетті тіндер.

А - тегіс бұлшықетті тін: 1 - тегіс миоциттер (myocuti nonstriatus), ұзына бойы кесіндісі; 2 - тегіс миоциттер, көлденең кесіндісі; 3 - дәнекер тін. Б - көлденең жолақты бұлшықеттік тін: 1 - көлденең жолақты бұлшықетті талшық, ұзына бойы кесіндісі; 2 - көлденең жолақты бұлшықетті талшық, көлденең жолақ; 3 - дәнекер тін. В-жүректің бұлшықетті тін: 1 - кардиомиоцит; 2 - кардиомиоцитті жүректің өткізгіш жүйесі; 3 - дәнекер тін.

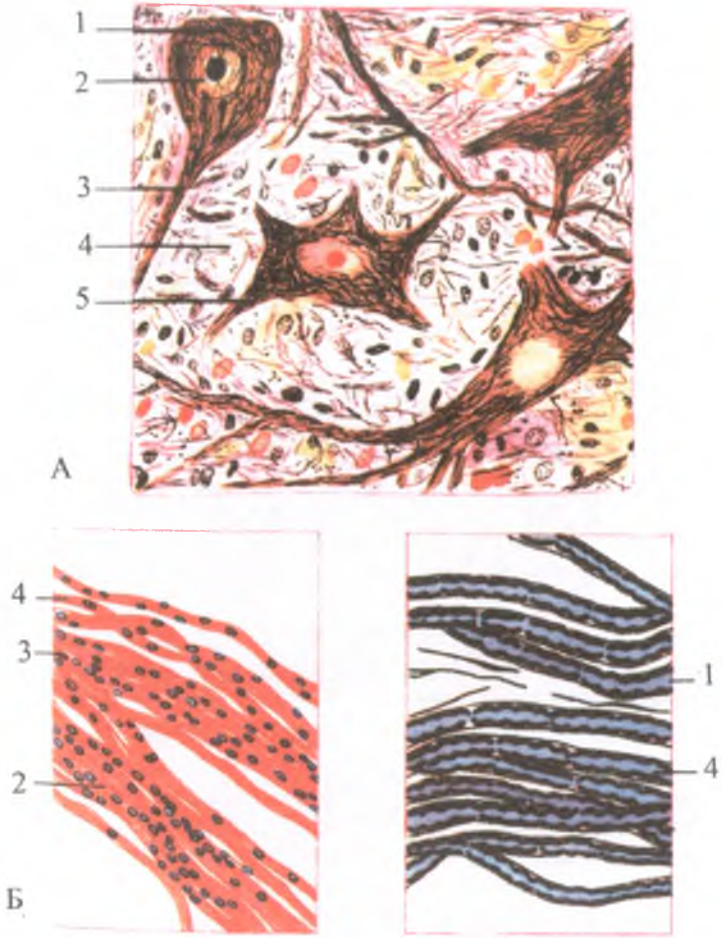

Сурет 6. Нерв тіні: нерв клеткалары (А) және нерв талшықтары (Б).
А: 1 - униполярлы нерв клеткасы (neuron unipolare); 2 - нерв клеткасының ядросы; 3 - аксон; 4 - нейроглия; 5 - дендрит; Б: 1 - нерв талшықтары (neurofibra myelinata); 2 - нерв талшықтары (neurofibra no myelinata); 3 - леммоциттер; 4 - біліктік цилиндр.

т.б. жатады. Құрылысы, дамуы және атқаратын қызметінің ұқсастығына байланысты ағзалар бір жүйеге біріктіріледі. Тынысалу, несеп, жыныс, жүрек-қантамыр, нерв және т.б. жүйелері ажыратылады. Құрылысы және шығуы әр түрлі, бірақ бірдей қызмет атқаратын ағзалар бірігуі тұтас адам организмін құрайды. Оның құраушылары өзара қарым-қатынаста болады. Осының негізінде ағзаның бір тұтас жиналуы нерв және эндокринді жүйелерге жатады. Бұл екі жүйе ағзаның нейрогуморалді қызметін реттейді.

ОСТЕОЛОГИЯ (сүйектер туралы ілім)

Адам қаңқасы деп сүйектердің жиынтығы мен олардың қосылыстарын атайды. Ол тірек-қимыл аппаратының пассивті болігін құрайды, оның активті элементі бұлшықет болып табылады. Еркек адамдарда қаңқасының орташа салмағы 10 кг, ал әйелдерде 6-8 кг құрайды. Адам қаңқасы біліктік және қосымша болып, екі топқа бөлінеді. Күрделірек біліктік қаңқаға - бас қаңқасы, омыртқа жотасы, кеуде торының сүйектері, ал қосымша қаңқаға - қол, аяқ сүйектері кіреді.

Біліктік қаңқаның тұлға бөлігі бөлек звенолардан тұрады (омыртқалар, қабырғалар, төстік бөліктері). Вертикалді орналасуына байланысты біліктік адам қаңқасының өзіндік ерекшеліктері бар. Жануарларға қарағанда адамның омыртқалары - вертикалді бірнеше серпімді иілімдері бар жота. Организмде адам қаңқасының қызметі маңызды және әртүрлі болады. Бас қаңқасы миды, есту, көру, иіс сезу, асқорыту және тынысалу мүшелерін қорғап тұрады. Жамбас астауында несепқуық, жатыр, қынап, жатыр түтіктері, әйелдерде аналық бездер, еркек адамдарда қуықасты бездер орналасады. Сонымен бірге, адам қаңқасы жұмсақ тін мен мүшелер үшін тірек қызметін атқарады. Ол адам организмінің дене сегменттерінің ішкі қалпын анықтайды. Қазіргі кезде адам қаңқасының биологиялық келесі қызметтеріне минералды зат алмасу, қан алмасу, иммунды кезеңдеріне көңіл бөлінген.

Сүйек мүше ретінде. 200-ден астам сүйектер, активті жұмыс атқарушы және үнемі жаңарушы мүше болып табылады. Сүйекке енуші қан тамырлары мен нервтер барлық организммен қарым-қатынасын қамтамасыз етеді. Сүйектердің ішкі құрылысының ерекшелігі оның кеуекті және тығыз затына байланысты.

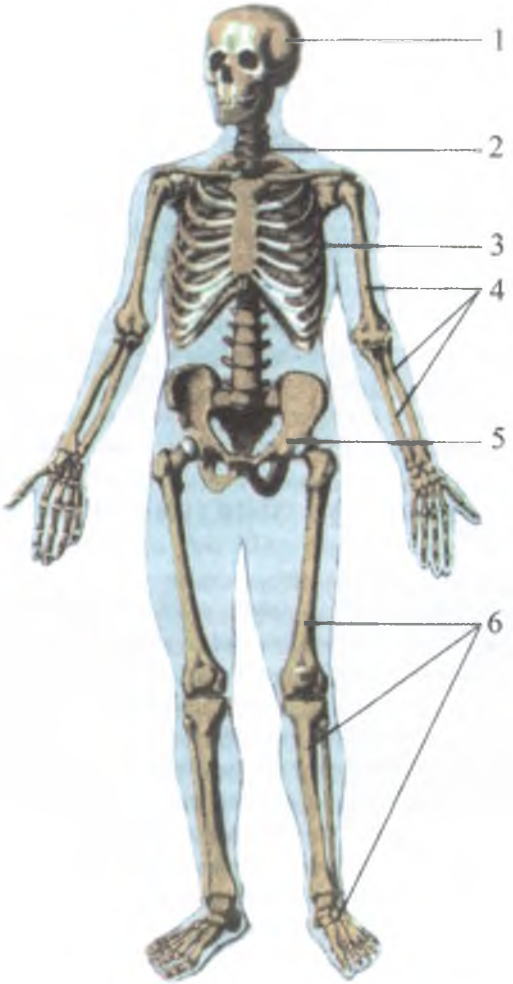

Сурет 7. Қанқа.
1 - бассүйек (cranium); 2 - омыртқа бағанасы (columna vertebralis); 3 - кеуде торы (compages thoracis); 4 - қол сүйектері (ossa membri superioris); 5 - жамбас сүйегі (os coxae); 6 - аяқ сүйектері (ossa membri inferioris).

Тығыз зат (substantia compacta; сурет 8) Сүйектің шеттерінде тығыз қабатпен орналасады. Оның негізін сүйек табақшалары құрайды. Сүйектің құрылымдық бірлігі - остеон болып табылады, яғни қан тамырлары мен нервтері бар орталық өзекті айнала сақиналы орналасқан сүйек табақшалары жүйесі болып табылады. Остеон аралығында кеңістік қоңдырма табақшалармен толтырылған. Сүйектің бетін остеондар мен қоңдырма табақшалар сыртқы қоршалған табақшалармен, ал ішкі жағынан ішкі табақшалармен жабылған.

Кеуекті заттар (subtantia spongiosa; сурет 8) тығыз заттардың астында орналасып, кеуекті құрылысты болып, тік шарбақшалардан тұрады. Олардың микроскопиялық құрылысының негізін сүйек табақшалары құрайды.

Жілік майы (medulla ossium) мүше ретінде сүйектің құрама бөлігі болып табылады. Жілік майы екі түрлі болады: қызыл және сары. Қызыл жілік майы (medulla ossium rubra) қан және сүйек жасайтын маңызды ағза болып табылады. Ол қан тамырларына, қан түзуші элементтерге бай, сондықтан ол қызыл жілік майына қызыл түс береді. Торлы тінді құрайтын ілмектерінде сүйектің қан жасайтын элементтер (бағаналық жасушалар), сонымен бірге оны бұзушы (остеокласттар) және түзуші (остеобласт) элементтер орналасады. Пісіп жетілгеннен кейін қандағы жасушалар қор арнасына түсіп, бүкіл организм бойынша таратылады. Сары жілік майы (medulla ossium flava) май жасушаларынан түзілетіндіктен сары түсті болады. Сүйек қабығының сыртқы және тығыз фиброзды талшықтардан құралған. Сүйек қабығы қан тамырлар мен нервтерге өте бай, сүйектің жіңішке өзегі арқылы өтіп, сүйекті қанмен қамтамасыз етіп, нервтендіреді.

Сүйектердің түрлері. Даму жағдайына, ішкі құрылысына байланысты сүйектердің пішіндері әртүрлі болып келеді. Сүйектер келесі түрлерге бөлінеді: түтікті, кемікті, жалпақ, аралас, ұзын (тоқпан жілік, білек, ортан жілік, сирақ сүйектері) және қысқа (білезік, тілерсек, алақан саусақтары мен табан бақайларының бақайшықтары).

Түтікті сүйектер шығыңқы цилиндр тәрізді бөлігі диафиз (diaphysis) деп аталады. Ол тығыз заттан тұрады. Диафиздің ішінде сүйек қуысы (cavitas medularis). Ұзын түтікті сүйектің диафизінің жиегінде эпифиз (epiphysis) ол кеуекті зат қызыл жілік майымен толтырылған. Эпифиз бен диафиздің арасында метафиз (metaphysis) орналасады. Түтікті сүйектер көбінесе тоқпан жілік, білек, ортан

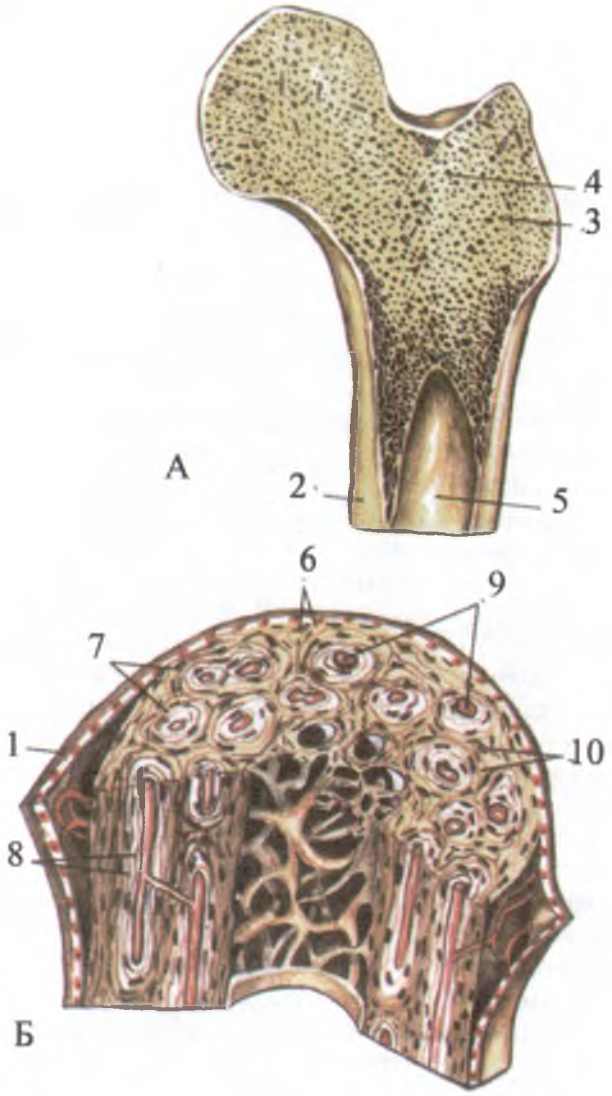

Сурет 8. Сүйек құрылысы.
А - анатомиялық; Б - макроскопиялық; 1- сүйек қабығы (periosteum); 2 - тығыз зат (substantia compacta); 3 - кеуекті зат (substantia spongiosa); 4 - қызыл жілік май (medulla ossium rubra); 5 - сары жілік май (medulla ossium flava); 6 - қоршайтын сүйек табақшалары; 7 - остеондар; 8 - остеонның сүйек табақшалары; 9 - остеонның орталық өзегі; 10- қондырма табақшалар.

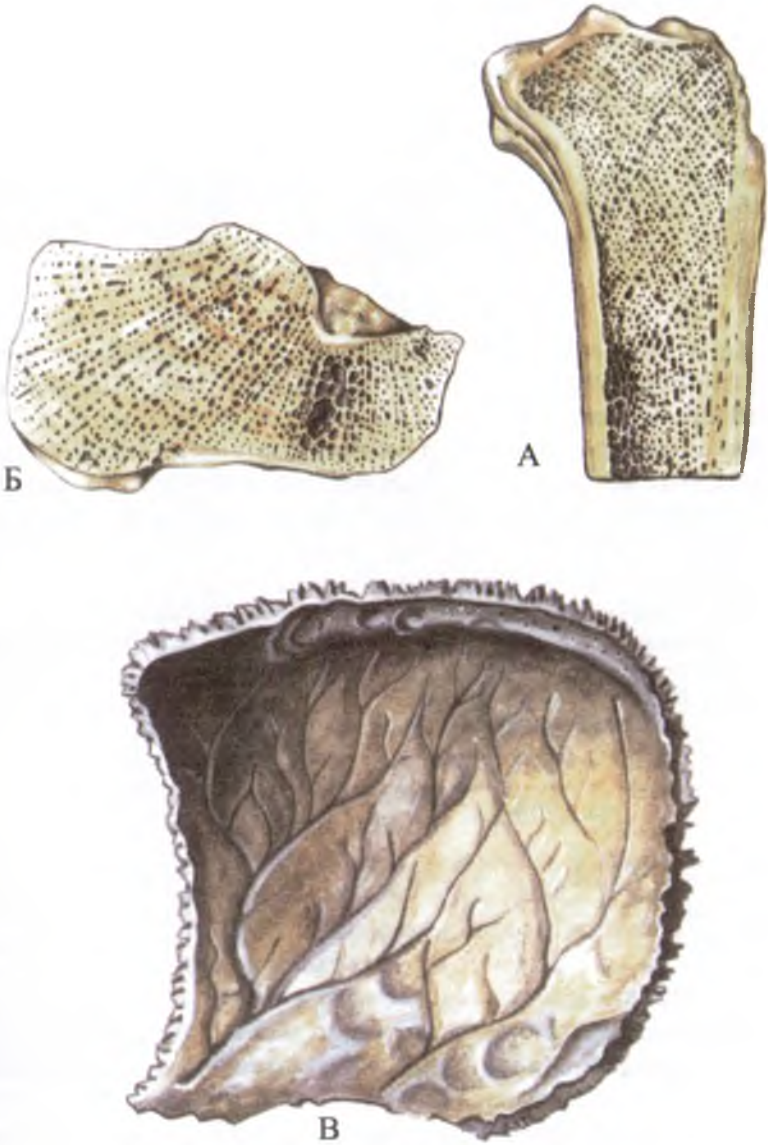

Сурет 9. Сүйек пішіндері.
А - түтікті сүйек; Б - кеуекті сүйек; В - жалпақ сүйек.

да омыртқалар ортаңғы кеуде және мойын бөліміне қарағанда жалпақтау болып келеді. Омыртқалар салмағы жоғарыдан төмен қарай көбейеді. Бұл жоғары жатқан бөлімдердің қысымының өсуімен түсіндіріледі. Адамның омыртқа бағанасының өз жолында бірнеше иілімдері болады. Алға қарай дөңес бағытталған қисық *лордоз* (lordosis), ал алға ойылған қисық *кифоз* (kyphosis) деп аталады. Мойын және бел лордоздарын (lordosis cervicalis, lordosis lumbalis), кеуде және сегізкөз кифоздарын (kyphosis thoracalis, kyphosis sacralis) ажыратады. Кифоздар мен лордоздардың осылай алмасып орналасуы тек адам омыртқа бағанасына тән түзіліс және тік жүруіне байланысты. Кифоздар мен лордоздар омыртқааралық дискілермен біріғіп омыртқа бағанасына серпімділік қасиетін береді. Омыртқаның ортасынан кесіндісінде омыртқа өзегі (canalis vertebralis), омыртқааралық тесіктер (for.intervertebralia) және шығыңқы омыртқа (vertebra prominens) көрінеді. Нәрестенің омыртқа бағанасында (10, В сурет) кеуде қуысы жақсы көрінеді, лордозы нәрестеде басын өзі ұстауды және отыруды үйренген соң ғана пайда болады. Бел лордозы жүру қабілетімен бірге қалыптасып, 6-7 жаста толық қалыптасады. Нәрестенің омыртқа бағанасы денесі мен доғалардың сүйекті нүктелерінің біріғіп оскен омыртқаларынан тұрады. Бірақ, бұл нүктелер әлі бірікпеген және әр омыртқа өзінше сипатталады. Омыртқалар денесі сопақша пішінді. Жас үлкейе келе олар тікбұрыш пішінді болады, оларда сүйекті шығыңқылар пайда болады. Омыртқалар арасындағы кеңістік омыртқааралық дискілермен толтырылған.

ОМЫРТҚАЛАР

Омыртқада (сурет 11) омыртқа тесігіне тірелетін денесі мен доғасы болады. Омыртқа денесі шеткі жағынан тығыз заттың жұқа қабатымен, ал ішкі көлемі кеуекті затпен жабылған. Омыртқа доғасының негізінде жоғарғы және төменгі тіліктері болады. Екі көрші омыртқалардың бірігуінен тіліктер омыртқааралық тесік құрайды.

Мойын омыртқалары (vertebrae cervicales; сурет 11, В-Д). Мойын омыртқаларының басқа омыртқалардан айырмашылығы көлденең өсінділерінде тесіктер болады. Мойын омыртқаларының денесі үлкен емес, сопақтау, көлденең бағытталған. Омыртқа тесігі үлкен, үшбұрыш пішінді. Мойын омыртқаларының көлденең өсінділері екі бөліктен: меншікті көлденең және қабырғаның рудименті ретінде қабырғалық осінділерден тұрады. VI мойын омыртқасының қабы-

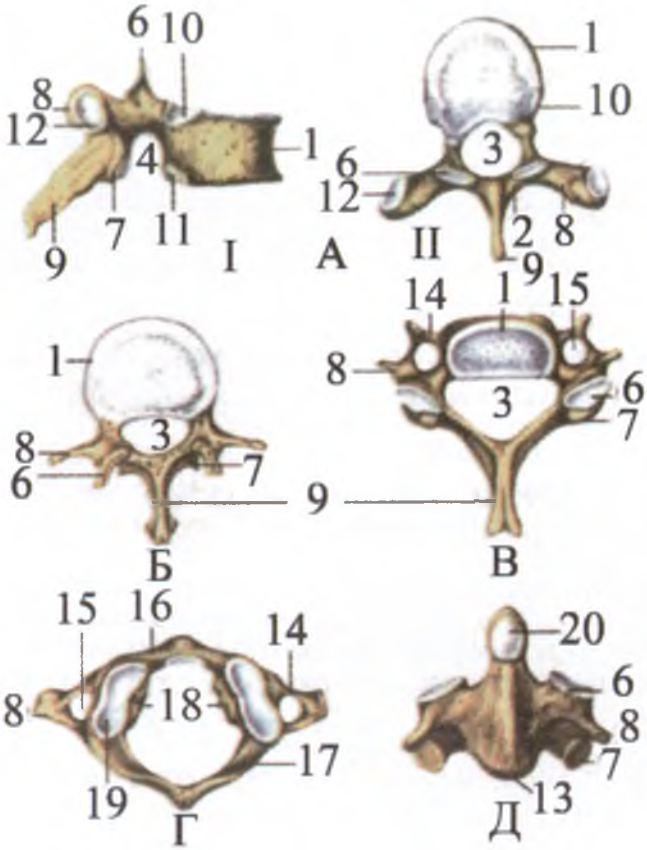

Сурет 11. Омыртқалар.

А - кеуде омыртқасы (vertebra thoracica): I - бүйірінен көрініс; II - жоғарыдан көрініс; Б - бел омыртқасы (vertebra lumbalis); В - мойын омыртқа (vertebra cervicalis); Г - I мойын омыртқа - ауыз омыртқа (atlas); Д - II мойын омыртқа - біліктік омыртқа (axis); 1 - омыртқа денесі (corpus vertebrae); 2 - омыртқа доғасы (arcus vertebrae); 3 - омыртқа тесігі (for. vertebrae); 4 - төменгі омыртқалық тілігі (incisura vertebralis inferior); 5 - жоғарғы омыртқалық тілігі (incisura vertebralis superior); 6-жоғарғы буын өсіндісі (processus articularis superior); 7 - төменгі буын өсіндісі (processus articularios inferior); 8-көлденең өсінді (processus transversus); 9 - қылқанды өсінді (processus spinosus); 10 - жоғарғы қабырғалық шұңқыр (fovea costalis superior); 11 - төменгі қабырғалық шұңқыр (fovea costalis inferior); 12 - көлденең өсіндінің қабырғалық шұңқыр (fovea costalis processus transversus); 13 - II мойын омыртқаның денесі; 14 - қабырға өсіндісі (processus costalis); 15 - көлденең өсіндінің тесігі (for. processus transversus); 16 - ауыз омыртқаның алдыңғы доғасы (arcus anterior); 17 - ауыз омыртқаның артқы доғасы (arcus posterior); 18 - бүйір зат (massae laterales); 19 - жоғарғы буындық шұңқыр (fovea articularis superior); 20 - біліктік омыртқа тісі (dens axis).

рғалық өсіндісі жақсы дамыған, оған ұйқы артериясы тығыз жанасқан. Керек жағдайда оны қабырға өсіндісінің төмпегіне басуға болады, сондықтан ұйқы төмпешігі (tuberculum caroticum) деп аталады. Басқа мойын омыртқаларына қарағанда VII мойын омыртқасының қылқанды өсіндісі ұзындау келеді, сондықтан шығыңқы омыртқа (vertebra prominens) деп аталады.

I мойын омыртқа (сурет 11, Г) (atlas) - ауыз омыртқаның денесі болмайды. Екі бүйір заттары алдыңғы және артқы доғалармен (arcus anterior et posterior) біріккен. Латералді жағының жоғарысында жоғарғы буындық беттері (бассүйекпен мүшелену үшін), ал төменгі жағында төменгі буындық беттері (II мойын омыртқасымен мүшелену үшін) орналасқан. Алдыңғы доғасының сыртқы бетінде төмпешік (tuberculum anterius), ал ішкі бетінде II мойын омыртқасының тісшесімен мүшеленуге арналған шұңқыр (fovea dentis) көрінеді.

II мойын омыртқасы (сурет 11, Д) біліктік (axis; 20 сурет), денесінде массивті өсінді тісі (dens axis) болады. Тіс бірінші мойын омыртқасының денесінің бөлігі болып табыла отырып, білік қызметін атқарады. Ол арқылы атлантпен бірге бастың қозғалысы жүзеге асады. Тістің бүйірлерінде II мойын омыртқасының жоғарғы беттерінде буындық беттері атлант бірігіп орналасқан.

Кеуде омыртқалары (vertebrae thoracicae; сурет 11, А). Олардың ерекшеліктері денесінің бүйір беттерінде қабырғалардың бастары жалғану үшін қабырғалық шұңқырлар (foveae costales) болады. I кеуде омыртқасында жоғарыдан толық шұңқыр, ал томенгі жиегінде жартылай шұңқыр, II-IX қабырғалары үшін тек жоғарыдан және төменнен жартылай шұңқырлар, X- жоғарғы жартылай шұңқыр, ал XI мен XII бір-бірден толық шұңқыр болады. Қабырғалық шұңқырлар көлденең өсінділерінде болады. Кеуде омыртқаларының денесі үшбұрыш пішінді, омыртқа тесігі дөңгелек.

Бел омырқалары (vertebrae lumbales; сурет 11, Б) массивті, денелері үлкен болады. Омыртқа тесіктері үлкен емес сопақша пішінді. қылқанды өсінділері артқа қарай тура бағытталған, буындық өсінділері сагитталді орналасқан. Көлденең өсінді өзінің көп бөлігінде нағыз көлденең өсіндімен барынша қосылып, бір бөлігі кішкене өсінді түрінде қосымша деп дұрыс аталмайтын (accessorius - қосымша) рудименттік қабырға болып келеді. Біліктік өсінділері горизонталь орналасқан, диагностикалық мақсатта оның аралығынан жұлын-ми сұйықтығы алынатындықтан маңызды болып келеді.

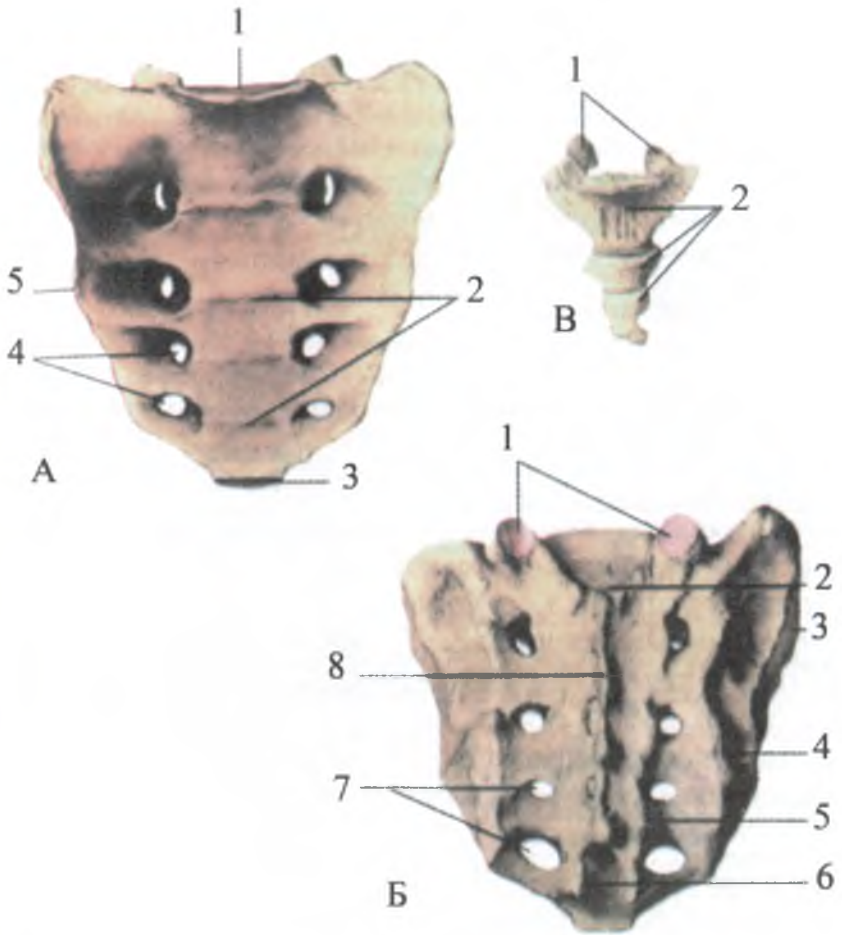

Сурет 12. Сегізгөз және құйымшақ.

А - сегізкөз, алдыңғы көрінісі: 1 - сегізкөз негізі (basis ossis sacri); 2 - көлденең сызықтар (lineae transversae); 3 - сегізкөз ұшы (apex ossis sacri); 4 - сегізкөз алдыңғы тесігі (for. sacralia anteriora); 5 - латералді бөлігі (pars lateralis); Б)- сегізкөз артқы көрінісі: 1 - жоғарғы буын өсіндісі (processus articulares superiores); 2 - сегізкөз өзегі (canalis sacralis); 3 - құлақтық беті (facies auricularis); 4 - латералды сегізкөз қыры (crista sacralis lateralis); 5 - аралық сегізкөз қыры (crista sacralis intermedia); 6 - сегізкөз саңылауы (hiatus sacralis); 7 - сегізкөз артқы тесігі (for. sacralia dorsalia); 8 - орталық сегізкөз қыры (crista sacralis mediana); В)- құйымшақ: 1 - құйымшақ мүйізі (cornua coccygea); 2 - құйымшақ омыртқасы (vertebrae coccygeae).

Мойын омыртқасы сияқты бел омыртқалары фронталді білік айналасымен қозғалады.

Сегізкөз (os sacrum; суреттер 12 А, Б). 17-25 жасқа келгенде 5 сегізкөз омыртқалары үшбұрыш пішінді бір сүйекке бірігіп өседі: жоғарғы жағына оның *негізі* (basis ossis sacri), ал төменгі жағына *ұшы* (apex ossis sacri) қараған. Әйелдерде сегізкөз қысқа, жалпақ және тегіс болып келеді. Бұл жамбастың ішкі бетінің тегіс болуына септігін тигізеді және туу кезінде нәрестенің жақсы өтуі үшін керек. Еркектердің сегізкөзі тарлау, ұзын және кіші жамбас қуысы жағына қарай иілген.

Жамбас бетінде (facies pelvina) сегізкөз омыртқалары денелерінің бітіскен іздері - *көлденең сызықтар* (lineae transversae) көрінеді. Олардың шеттерінде *алдыңғы сегізкөз тесіктері* (foramina sacralia anteriora) орналасқан. Ал бүйірлерінде *латералді бөліктер* (pars laterales), яғни бірігіп оскен көлденең өсінділер және сегізкөз омыртқа қабырғаларының рудименттері жатады.

Дорсалді бетінде 5 көлденең қырлары бар. Жұпсыз *ортаңғысы* (crista sacralis mediana) қылқанды өсінділердің бірігіп осуінен түзілген. Латералді жағында жұп *аралық қыр* (crista sacralis intermedia) - буындық өсінділердің бірігіп өскен іздері жатады және сегізкөз жиегімен жұп *латералді қыр* (crista sacralis lateralis) отеді. Ол сегізкоз омыртқаларының көлденең өсінділерінің бірігіп өсуінен түзілген. *Артқы сегізкөз тесіктерінің* (foramina sacralia posteriora) 4 жұбы жақсы көрінеді. Сегізкөз ішінен жамбасқа және аяқтарға баратын маңызды нерв сабаулары орналасатын *сегізкөз өзегі* (canalis sacralis) өтеді.

Құйымшақ (os coccygis; сурет 12,В) 3-5 толық жетілмеген омыртқалардан құралады. Жоғарғысындағы біріншісінде түрі өзгерген буындық осінділері - *құйымшақ мүйіздері* (cornua coccygea) болады. Құйымшақ денесінен жан-жағына рудиментті көлденең өсінділер өтеді. Қалған құйымшақ омыртқалары сопақша пішінді сүйекті дене болып келеді.

ТӨС ЖӘНЕ ҚАБЫРҒАЛАР

Төс (sternum; сурет 13, А) ұзын, тегіс кемікті сүйек, тұтқасы, денесі және семсертәрізді өсіндіден тұрады. Жоғарғы жиегінде *тұтқасы* (manubrium sterni) үш тілікті құрайды: жұпсыз мойындырық (incisura jugularis) және *жұп буғаналық* (incisurae claviculares).

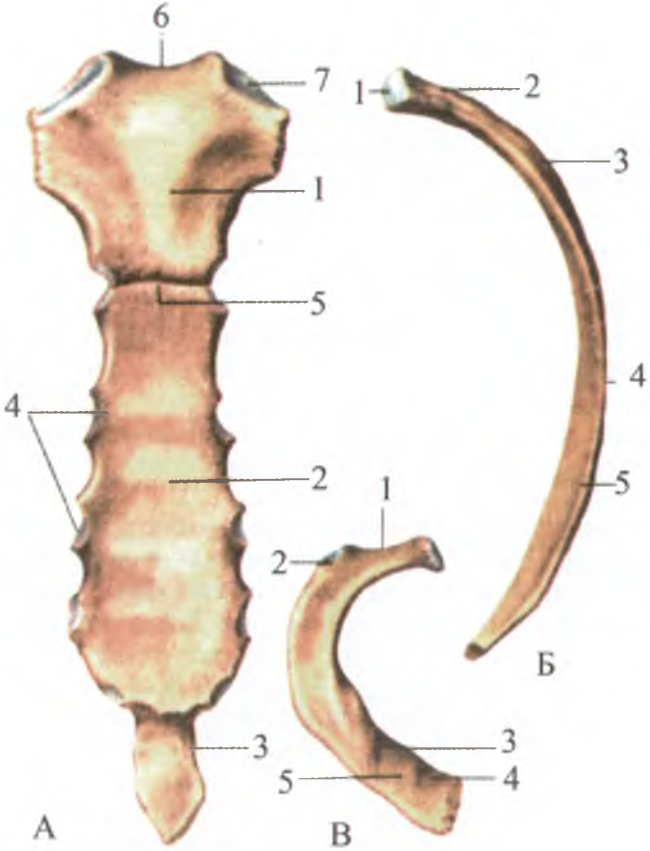

Сурет 13. Төс және қабырға.

А - төс (sternum): 1 - төс түтқасы (manubrium sterni); 2 - төс денесі (corpus sterni); 3 - семсертәрізді өсінді (processus xiphoideus); 4 - қабырға тілігі (incisurae costales); 5 - төс бұрышы (angulus sterni); 6 - мойындырық тілік (incisura jugularis); 7 - бұрғаналық тілік (incisura clavicularis); Б - VIII қабырға, ішкі көрінісі: 1 - қабырға басының буын беті (facies articularis capitis costae); 2 - қабырға мойны (collum costae); 3 - қабырға бұрышы (angulus costae); 4 - қабырға денесі (corpus costae); 5 - қабырға жүлгесі (sulcus costae); В - I қабырға, жоғарғы көрінісі: 1 - қабырға мойны (collum costae); 2 - қабырға төмпешігі (tuberculum costae); 3 - бұғанаасты артериясының жүлгесі (sulcus a. subclaviae); 4 - бұғанаасты венасының жүлгесі (sulcus v. subclaviae); 5 - алдыңғы сатылы бұлшықет томпешігі (tuberculum m. scaleni anterioris).

Тұтқаның жоғарғы жиектерінде I және II қабырғаларға арналған тіліктер болады. Тұтқа кеудемен байланыса отырып алға беттеген *төс бұрышын* (angulus sterni) түзеді. Бұл жерде төске II қабырға бекиді. Бұны морфологияда және клиникада жоғарғы және төменгі көкірекаралық шекарасының тірек нүктесі, кеңірдек пен қабырға санауының бөлініс орнына қолданады.

Төс денесі ұзын, тегіс, төменге қарай жалпақ болып келеді. Бүйір жиектерінде II - IV жұп қабырғаларының шеміршекті бөлігінің бекінуіне арналған тіліктері болады. Семсертәрізді осінді үшбұрыш пішіндес болып келеді. 30 жас шамасында төс бір сүйекке бітісіп өседі. Төс денесінің кемікті құрылымы құрамындағы қызыл жұлынды диагностикалық мақсаттарда алу үшін мүмкіндік жасайды.

Қабырғалар (costae; сурет 13, Б, В) шеміршекті және сүйекті бөліктері болады. Сүйектісінде басын, мойнын және денесін ажыратады. *Басы* (caput costae) кеуде омыртқалары денесінің қабырғалық шұңқырларымен байланысады. Оның артында *қабырға төмпешігіне* (tuberculum costae) айналатын *қабырға мойны* (collum costae) орналасқан. Қабырғалардың жоғарғы оң жұбы омыртқалардың көлденең өсіндісіне байланысады.

Қабырғалар денесі (corpus costae) ұзын, тегіс және иілген. Оның жоғарғы және төменгі жиектерін, сыртқы және ішкі беттерін ажыратады. Қабырғаның ішкі беттерінен төменгі жиегі арқылы *қабырға жүлгесі* (sulcus costae) өтеді, онда қабырғааралық тамырлар және нервтер орналасады. Сондықтан кеуде торының қызметін қабырғалардың жоғарғы шеті бойынша жасайды. Кеуде ұзындығы VII-VIII омыртқаға дейін өседі, кейіннен кішірейеді. Дене оң жоғарғы қабырғаларда төмпешік артынан иілім - *қабырға бұрышын* (angulus costae) түзеді.

I қабырғада басқаларына қарағанда жоғарғы және төменгі беті, сыртқы және ішкі жиектері болады. Алдыңғы шетінің жоғарғы бетінде *алдыңғы сатылы бұлшықеттің төмпешігі* (tuberculum m. scaleni anterioris) көрінеді. Төмпешік алдында *бұғанаасты венасының жүлгесі* (sulcus v. subclaviae), ал артында *бұғанаасты артериясының жүлгесі* (sulcus a. subclaviae) орналасады.

ОМЫРТҚАЛАРДЫҢ ҚОСЫЛЫСТАРЫ

Омыртқа денелері өзара фиброзды сақинамен қоршалған (сурет 14), ортасында эллипстәрізді ядросы бар *фиброзды-шеміршекті дискілермен* қосылады. Омыртқа денелерінің алдынан шүйде

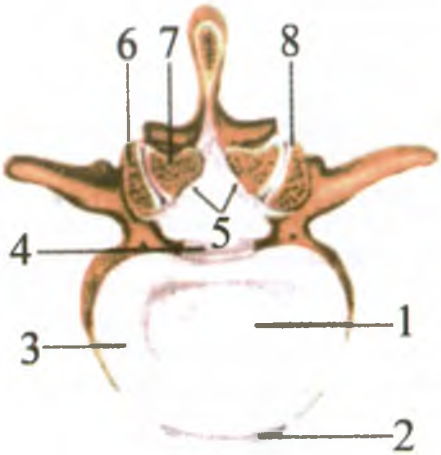

Сурет 14. Омыртқааралық қосылыс.
1 - созылмалы ядро (nucleus pulposus); 2 - алдыңғы бойлық байлам (lig. longitudinale anterius); 3 - фиброздық сақина (annulus fibrosus); 4 - артқы бойлық байлам (lig. longitudinale posterius); 5 - сары байлам (lig. flavum); 6 - жоғарғы буындық өсінді (processus articularis superior); 7 - төменгі буындық өсінді (processus articularis inferior); 8 - доға өсінділер буындары (articulation zygapophysialis).

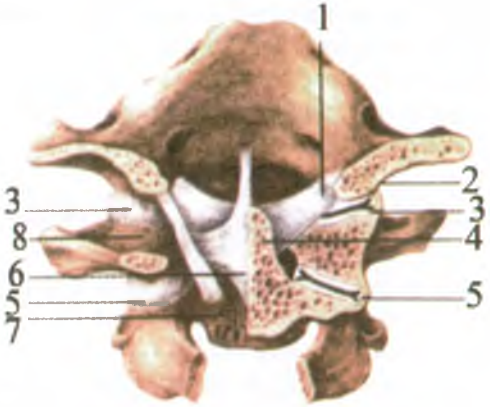

Сурет 15. Шүйде сүйекаралық қосындысы. I-II мойын омыртқа.
1 - қанаттәрізді байламдар (ligg.alaria); 2 - шүйде айдаршығы (condylus occipitalis); 3 - шүйде мойыномыртқалық буын (art. atlantooccipitalis); 4 - омыртқа бөлігінің тісі (dens axis); 5 - мойыномыртқаның латералді буыны (art. atlantoaxialis); 6 - крестәрізді мойыномыртқаның байламы (lig. cruciforme atlantis); 7 - білтіктік омыртқа білтіктік денесі (corpus axis); 8 - бүйір зат (massa lateralis).

сүйегінен басталып, сегізкөзге дейінгі *алдыңғы ұзына бойы байламы*, омыртқа денелерінің артқы беттерінен, II мойын омыртқасынан сегізкөзге дейін, *артқы ұзына бойы байламы* өтеді. Бірінен соң бірі орналасқан омыртқа доғалары өзара *сары байламмен* қосылады. Жоғары жатқан омыртқаның төменгі буындық өсінділері мен төмен орналасқан омыртқаның жоғарғы буындық өсінділері байланысса, **доғаөсінділік буын** түзеді. Оның қаптамасы буындық беттердің жиегіне бекиді. Пішіні бойынша буын жалпақ, онда аздаған амплитудалы сырғанаулы қозғалыстар іске асады. Бұл қозғалыстар қосыла омыртқаға тұтас алғанда айтарлықтай қозғалғыштықты қамтамасыз етеді. Қырлық осінділер арасындағы кеңістікте, осы өсіндінің үштарының үстінде *қырүстілік байлам* түзетін, *қыраралық байламдар* орналасады. Көлденең өсінділер өзара *көлденеңаралық байламмен* байланысады.

Бастың жоғарғы қозғалғыштығының өмірлік қажеттілігі бас сүйегі, I және II мойын омыртқалары арасындағы кешенді берік және қозғалғыш қосылыстарының қалыптасуына әсер етеді. Шүйде сүйегінің айдаршықтары мен ауызомыртқалық бүйір заттары арасында жүп **ауызомыртқа-шүйде буын** (сурет 15) түзіледі. Оның қаптамасы буындық беттердің беттеріне бекиді. Буынның пішіні эллипстәрізді. Қозғалыстар екі білік бойынша іске асады: фронталді білік бойынша бастың алдына және артқа иілуі. Атлант және шүйде сүйегінің арасында алдыңғы және артқы атлантшүйде жарғағы орналасады. Буындар шүйде сүйегінің арасында, I-II мойын омыртқаларының қанатты байламдарымен, атланттың кресттәрізді байламымен және біліктік омыртқа тісінің үшындағы байламына бекиді.

ҚАБЫРҒАЛАРДЫҢ ҚОСЫЛЫСТАРЫ

Қабырғалар омыртқамен, тоспен және өзара қосылады. Қабырғалардың омыртқалармен қосылыстары (сурет 16, 17) қабырғалар бастары буыны мен байламдармен берілген. Қабырға басының буыны бірінен соң бірі орналасқан кеуде омыртқаларының екі қабырғалық шұңқыршақтары мен басымен түзілген. I, II және III қабырғалардың бастары сәйкесінше омыртқалар денесіндегі толық шұңқыршақтармен қосылады. Буындар қабырға бастарының буынішілік байламдарымен (I, II, III қабырғаларды болмайды) және сыртына өрналасқан қабырға басының сәулелік байламмен бекітілген.

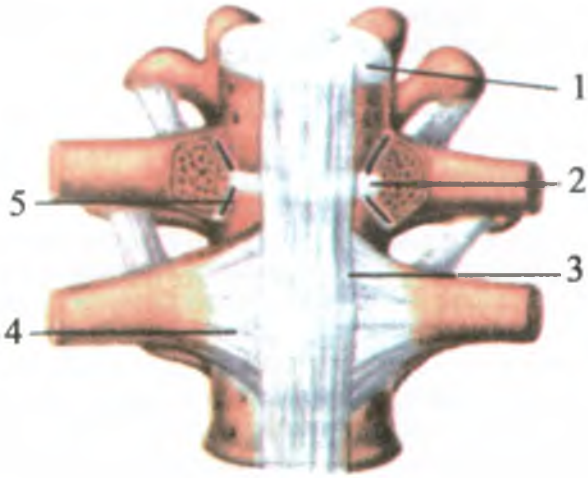

Сурет 16. Қабырғалардың омыртқалармен қосылысы: алдыңғы көрінісі.
1 - омыртқааралық диск (discus intervertebralis); 2 - қабырға басының буын ішіндегі байламы (lig. capitis costae intraarticularis); 3 - алдыңғы бойлық байлам (lig. longitudinale anterius); 4 - қабырға басының тарамданған байламы (lig. capitis costae radiatum); 5 - қабырға басының буыны (art. capitis costae).

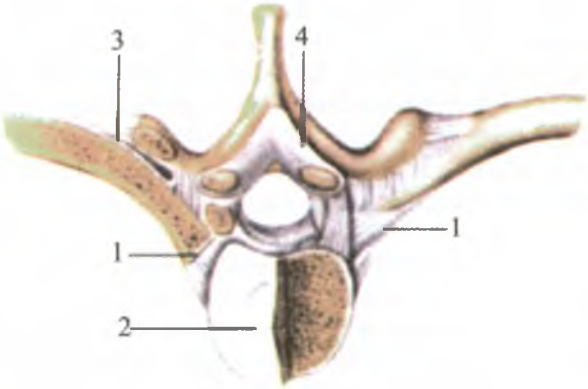

Сурет 17. Қабырғаның омыртқамен қосылысы: жоғарғы көрінісі.
1 - қабырға басының буыны (art. capitis costae); 2 - омыртқааралық диск (discus intervertebralis); 3 - қабырғаның көлденең буыны (art. costotransversaria); 4 - сары байлам (lig. flavum).

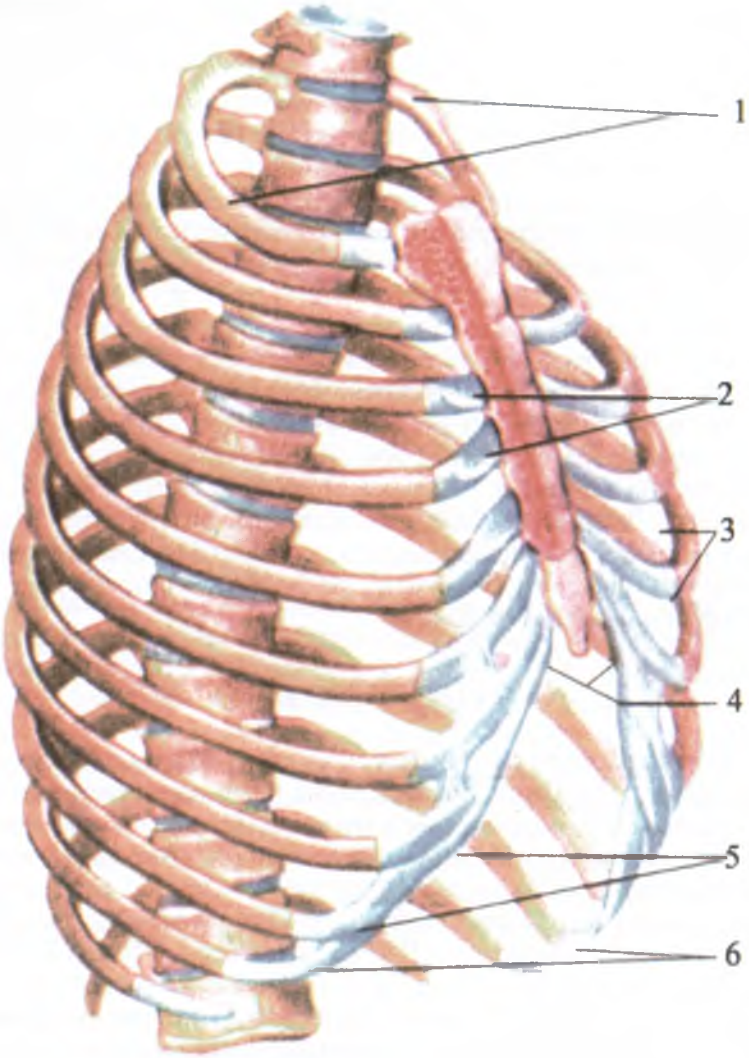

Сурет 18. Кеуде торы.
1 - жоғарғы тесік (apertura superior); 2 - төскабырға буыны (art. sternocostales); 3 - қабырғааралық (spatium intercostale); 4 - төменгі төс бұрышы (angulus infrasternalis); 5 - қабырға доғасы (arcus costalis); 6 - төменгі тесік (apertura inferior).

Кеуде торының артқы және бүйір қабырғалары алдыңғысына қарағанда сәл ұзынырақ. Адамдарда кеуде торының сүйекті қабырғалары бұлшықеттермен, төменгі тесігі көкетпен, ал қабырғааралығы аттас бұлшықеттермен толтырылған. Кеуде торының, кеуде қуысының ішінде жүрек, өкпе, айырша без, ірі қан тамырлар мен нервтер орналасқан.

Кеуде торының пішіні түрлік, жыныстық, жас шамалық ерекшеліктеріне байланысты болады.

Ер кісілерде кеуде торы төменірек кеңейіп, конустәрізді, үлкен болып келеді, ал әйелдерде кішірек пішінді, жұмыртқатәрізді, жоғарыдан тарлау, ортаңғы бөлігінде жалпақ және төменірек қайтадан жіңішкереді. Нәрестелерде кеуде торы бүйірлерінен қысылып, алға қарай шығып, қоңыраутәрізді.

ҚОЛ СҮЙЕКТЕРІ

Қол сүйектері жауырын мен бұғанадан тұратын *қол сүйектерінің белдеуі*, ал *қолдың еркін бөлігінің қаңқасы* тоқпан жілік, білек сүйектері, білезік, алақан, саусақ сүйектерінен тұрады. Қолдың қаңқасында еңбек құралы және өнімі ретінде түрлі ерекшеліктер айқын көрінеді. Барлық организм үшін тіректік қызметтен айырылғаннан кейін, қол сүйектері жіңішке, жеңіл, әсем болып өзгереді. Тұлғамен қосылысының қозғалғыштығы артты. Қолдың бос бөлігінің проксималді бөлімі ұзарды. Кейбір қызметтері пайда болды немесе күшейді ("пронация"). Білезік сүйектерінің өлшемдері азайып, саусақтар ұзарып, қозғалмалы болды. Үлкен саусақтың қарсы қою қызметі максималды дамуға жетті.

ИЫҚ БЕЛДЕУІ

Жауырын (scapula) - бұл жалпақ үшбұрышты сүйек (сурет 19; А-В). Төменгі, жоғарғы және бүйір бұрыштарын ажыратады, оның соңғысы тоқпан жілікпен қосылу үшін дөңес терең емес буындық ойықпен аяқталады. Буындық ойықтан кейін бірден жауырын мойны орналасқан. Вертикалді тұрған медиалді жиегі омыртқа бағанасына қараған, жоғарғы жиегінде жауырын ойығы бар, бүйір жиегі аса массивті, қиғаш орналасқан қолтықасты шұңқырға қараған. Жауырынның алдыңғы ойыс (батыңқы) беті кеуде қуысының артқы бетіне II-VII қабырғалар деңгейінде жанасады және бір

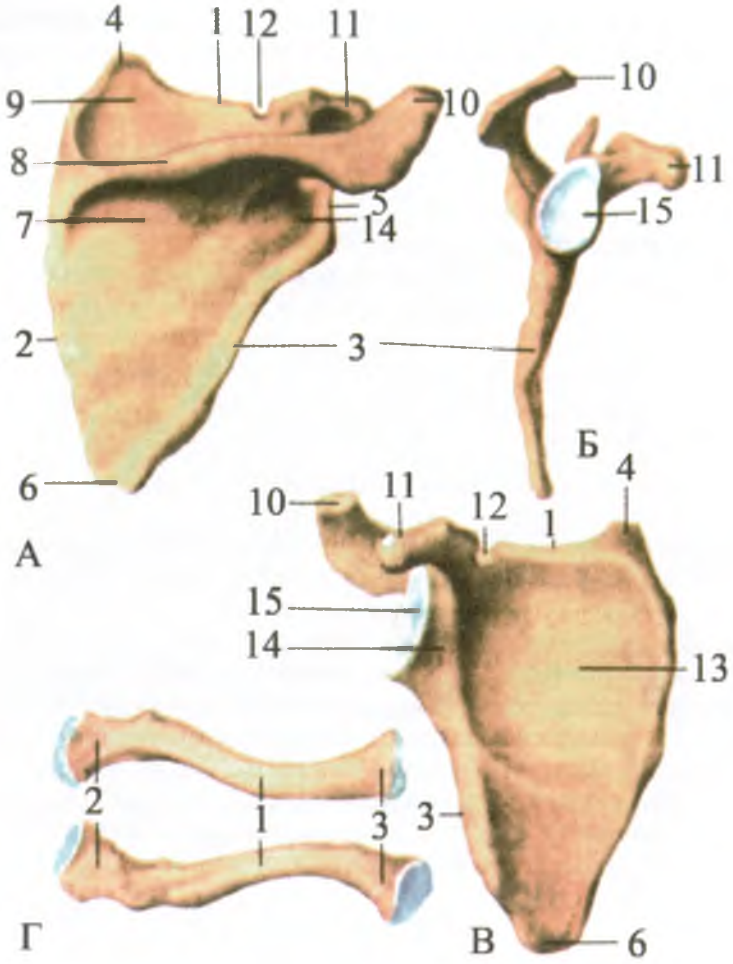

Сурет 19. Жауырын және бұғана, оң жақ.
Жауырын: А - артқы көрінісі; Б - оң жақ көрінісі; В - алдыңғы көрінісі; 1 - жоғарғы жиек (margo superior); 2 - медиалды жиек (margo medialis); 3 - латералды жиек (margo lateralis); 4 - жоғарғы бұрыш (angulus superior); 5 - латералды бұрыш (angulus lateralis); 6 - төменгі бұрыш (angulus interior); 7 - қылқан асты шұңқыры (fossa infraspinata); 8 - жауырын қылқаны (spina scapulae); 9 - қылқан үсті шұңқыры (fossa supraspinata); 10 - иық өсіндісі (acromion); 11 - құстұмсықтәрізді өсіндісі (processus coracoideus); 12 - жауырын тілігі (incisura scapulae); 13 - жауырын асты шұңқыры (fossa subscapularis); 14 - жауырын мойны (collum scapulae); 15 - буындық ойық (cavitas glenoidalis); Г - бұғана (алдыңғы және төменгі көрінісі) 1 - бұғана денесі (corpus claviculae); 2 - иық өсіндісінің шеті (extremitas acromialis); 3 - төстік шеті (extremitas sternalis).

аттас бұлшықет бекитін *жауырынасты шұңқыршақ* (fossa subscapularis) түзеді.

Жауырынның артқы бетінде биік жоғарғы жиекке паралельді бағытталған жота-жауырын қыры бар. Бұл қыр артқы бетті өлшемдері бойынша әртүрлі екі шұңқырға бөледі: кіші жоғарғы қылқан үсті және үлкен төменгі қылқан асты. Оларда аттас бұлшықеттер орналасады. Бүйірінен жауырын қыры жалпақ, иық буыны үстінен орналасатын өсіндіге - акромионға өтеді (жалғасады). Бүйір бұрыш аймағы да алдына қарай иілген тұмсықтәрізді өсінді шығады, ол акромионмен және байламдармен бірге иық буынының үстінен қорғайды.

Бұғана (clavicula) - ұзын түтікті иілген сүйек (сурет 19, Г). Бұл сүйек арқылы қол тұлғаға қосылып тұрады. Құрылым ерекшелігіне байланысты бұғана қолды денеде қалдырып, қолға ауқымды қозғалыстар үшін мүмкіндік береді. Жауырынның екі жиегі бар - төстік және акромионды. Бұғана денесі S - тәрізді иілген. Төстік аймағы артқа бағытталған. Жоғарғы беті тегіс, төменгі бетінде бұғананы I қабырғамен және тұмсықтәрізді өсіндімен қосатын байламдар бекитін орында кедір-бұдырлық бар.

ҚОЛДЫҢ ЕРКІН БӨЛІГІНІҢ ҚАҢҚАСЫ

Тоқпан жілік, (humerus, сурет 20). Бұл ұзын түтікті сүйек, денесі - диафиз және екі соңы - эпифиздері бар. Жоғарғы (проксималді) эпифиз шартәрізді. Түзілім - бұл тоқпан жіліктің шартәрізді басы *тоқпан жіліктің басы* (caput humeri), ол арқылы тоқпан жілік жауырынның буындық ойығымен қосылып, иық буынын түзеді. Тоқпан жіліктің басы сүйектің қалған бөлігінен иық буынының қаптамасы бекитін орны болып табылатын *анатомиялық мойынмен* (collum anatomicum) бөлінеді. Анатомиялық мойын артында екі төмпешік орналасады: *кіші төмпешік* (tuberculum minus) алдына бағытталған, ал *үлкен төмпешік* (tuberculum majus) бүйір жаққа бағытталған. Томпешіктер арасында *төмпешікаралық жүлге* (sul. intertubercularis) жатыр. Төмпешіктерге бұлшықеттер бекиді, ал жүлгеде иықтың екі басты бұлшықетінің ұзын басы өтеді. Әрбір төмпешіктен төменге қарай қыр түзеді: *үлкен төмпешіктің қыры* (crista tuberculi majoris) және *кіші төмпешіктің қыры* (crista tuberculi minoris). Бұл қырларға бұлшықеттер бекиді. Төмпешіктерден төменірек жалпақ көлбеу тарылым - *хирургиялық мойны* (collum

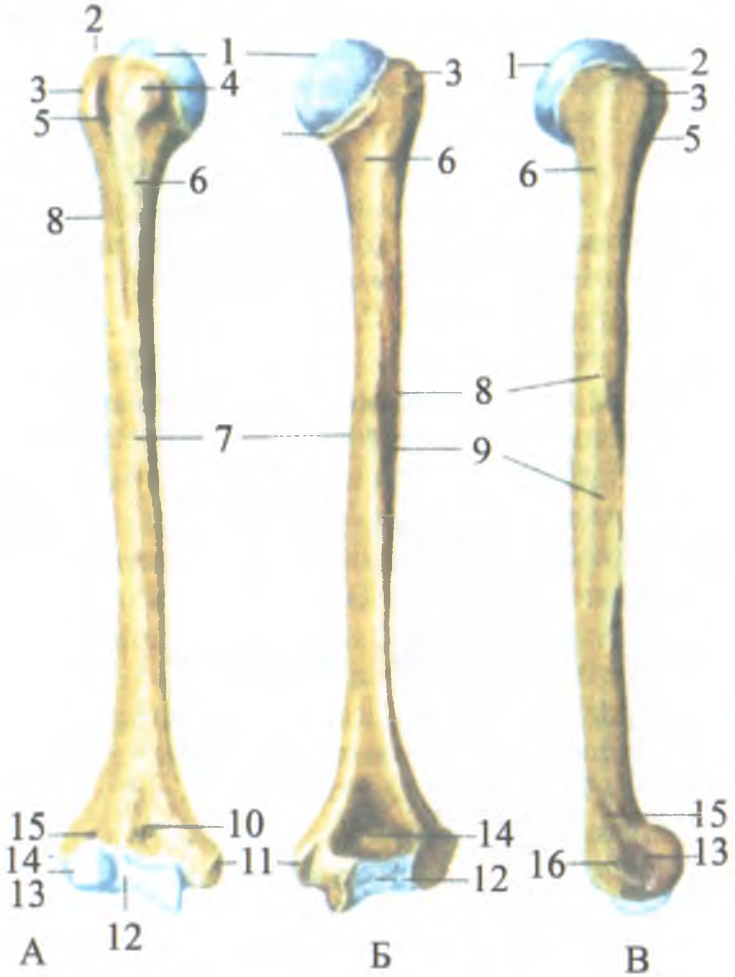

Сурет 20. Тоқпан жілік, оң жағы.

А - алдыңғы көрінісі; Б - артқы көрінісі; В - оң жақ көрінісі; 1 - тоқпан жіліктің басы (caput humeri); 2 - анатомиялық мойын (collum anatomicum); 3 - үлкен төмпешік (tuberculum majus); 4 - кіші төмпешік (tuberculum minus); 5 - төмпешікаралық жүлге (sul. intertubercularis); 6 - хирургиялық мойын (collum chirurgicum); 7 - тоқпан жіліктің денесі (corpus humeri); 8 - дельта тәрізді бұдырмақ (tuberositas deltoidea); 9 - кәрі жілік жүйкесінің жүлгесі (sul. nervi radialis); 10 - тәждік шұңқыр (fossa coronoidea); 11 - медиалды айдаршық үсті (epicondylus medialis); 12 - тоқпан жілік шығыршығы (trochlea humeri); 13 - тоқпан жілік айдаршығының басы (capitulum humeri); 14 - латералды айдаршық үсті (epicondylus lateralis); 15 - кәрі жілік шұңқыры (fossa radialis); 16 - шынтақ өсіндісінің шұңқыры (fossa olecrani).

chirurgicum) көрінеді, оның атауы тоқпан жіліктің сынуы осы орында жиі кездесетініне байланысты қойылған. Тоқпан жіліктің денесінің пішіні жоғарғы бөлімдерде цилиндрлі, төменге қарай үш қырлы болады. Бүйір жағында аттас бұлшықет бекитін орын - *дельтатәрізді бұдыр* (tuberositas deltoidea) деп аталатын кедір-бұдырлық байқалады. Денесінің айналасында, үстінен астына қарай, алдымен медиалді, кейін артқы және бүйір беттері бойынша жалпақ спиральтәрізді *кәрі жілік нервісінің жүлгесі* (sul. n. radialis) орналасады. Жүлгені үстінен бұлшықеттер жабады да, оны кәрі жілік нервісі өтетін озекке айналдырады. Табиғат бұл маңызды нервті жүлге мен қалың бұлшықеттер қабаты астына қорғап орналастырған, егер бұл нерв зақымдалса, қолдың жазғыш қызметі де мүмкін емес болар еді. Тоқпан жіліктің төменгі (дисталді) эпифизі жалпақ, алдынан-артқа қарай жалпақтанған. Оның медиалді буындық беті - *тоқпан жіліктің шығыры* (trochlea humeri) - шынтақ сүйегімен қосылу үшін арналған. Шығырдан жоғары тоқпан жіліктің алдыңғы бетінде *тәждік шұңқыр* (fossa coronoidea), ал артқы бетінде - *шынтақ өсіндісінің шұңқыры* (fossa olecrani) орналасады. Бүйір буындық беті - тоқпан жіліктің басы шартәрізді, кәрі жіліктің басының буындық бетімен қосылады. Тоқпан жіліктің айдаршығы басының үстінде *кәрі жіліктік шұңқыр* (fossa radialis) орналасады. Төменгі эпифиздің екі жиегі бойынша, буындық беттерден жоғары *медиалды* және *латералды айдаршық үстіліктер* (epycondylus medialis et lateralis) орналасады. Оларға білек бұлшықеттері бекиді. Медиалді айдаршығы оған бекитін білектің бүккіш-бұлшықеттері сипатты болғандықтан үлкен келеді.

Білек сүйектері (сурет 21). Бұл ұзын түтікті, үш қырлы сүйектер. Олардың жоғарғы және төменгі эпифиздері беттеседі, ал диафиздері иілген және олардың арасында білектің сүйекаралық кеңістігі түзіледі.

Шынтақ жілік (ulna) буындық шеміршекпен қапталған *шығыртәрізді ойығы* (incisura trochlearis) болады. Жоғарыдан ойық шынтақтық, ал төменінен - *тәждік* (processus coronoideus) *өсіндімен* шектелген. Проксималді эпифизінде бүйір жағынан кәрі жілік басымен беттесуге арналған буындық беті бар *кәрі жіліктік тілік* (incisura radialis) орналасқан. Алдыңғы бетінде тәждік өсіндіден *төмен шынтақ жілігінің бұдыры* (tuberositas ulnae) көрінеді. Дисталді эпифиз кәрі жілікпен беттесуге арналған *буындық айналмасы* (circumferentia articularis) бар *басымен* (caput ulnae) сипатталған.

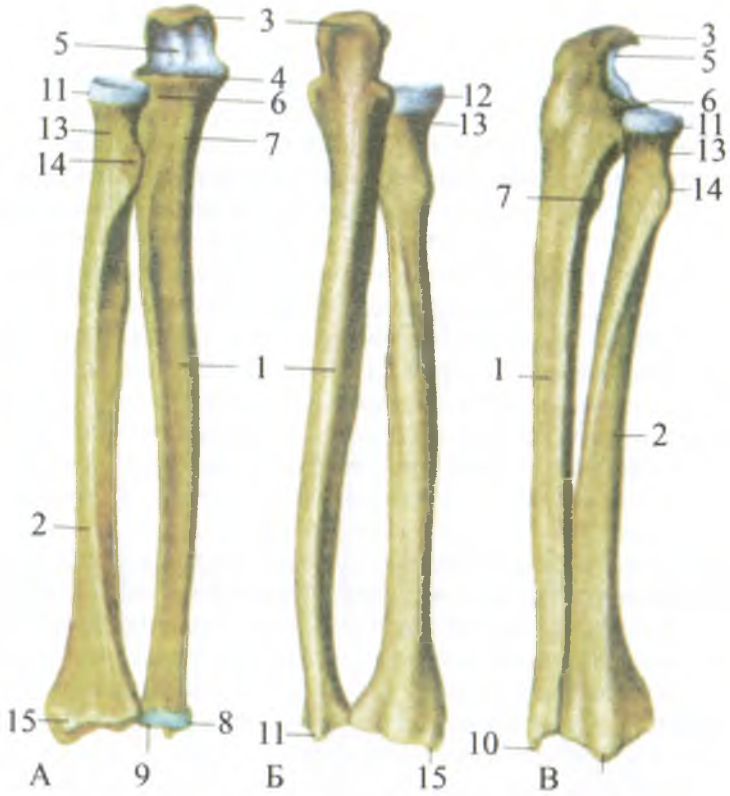

Сурет 21. Білек сүйектері, оң жағы.
А - алдыңғы көрінісі; Б - артқы көрінісі; В - оң жақ көрінісі; 1- шынтақ денесі (corpus ulnae); 2 - кәрі жілік денесі (corpus radii); 3 - шынтақ өсіндісі (olecranon); 4 - тәждік өсінді (processus); 5 - шығыршықтық тілік (incisura trochlearis); 6 - кәрі жіліктік тілік (incisura radialis); 7 - шынтақ жілік бұдырмағы (tuberositas ulnae); 8 - шынтақ сүйегінің басы (caput ulnae); 9 - он екі буындық айналма (circumferentia articularis); 10 - бізтәрізді өсінді (processus slyloideus); 11 - кәрі жіліктің басы (caput radii); 13 - кәрі жілік мойны (collum radii); 14 - кәрі жілік бұдырмағы (tuberositas radii); 15 - бізтәрізді өсінді (processus styloideus).

Артқы медиалді бөлімде дисталді эпифиз *бізтәрізді өсіндімен* (processus styloideus) аяқталады.

Кәрі жілік (radius) тар, проксималді эпифизі бар, ол *буындық айналма* (circumferentia articularis) бар *басымен* (caput radii) және тоқпан жіліктің айдаршығының басымен беттесуге арналған *шұңқырмен* (fovea articularis) сипатталған.

Эпифизден төмен кәрі жіліктің мойыны анық көрінеді. Мойынның астында иықтың екібасты бұлшықеті бекитін шығыңқы *төмпешік* (tuberositas radii) орналасқан. Кәрі жіліктің диафизі, шынтақ жілігіндегідей, үшқырлы және массивті дисталді эпифизге өтеді, оның бүйірінен *бізтәрізді өсінді* (processus styloideus) басталады. Дисталді эпифиздің медиалді бетінде шынтақ жілігімен қосылуға арналған буындық беті бар *шынтақ ойығы* (incisura ulnaris) орналасады. Кәрі жіліктің дисталді эпифизінің төменгі беті - *білезіктік буындық беті* (facies articularis carpea) білезік сүйектерімен қосылады.

Білек қаңқасының құрылымның түрлі ерекшеліктеріне көзқарасы шынтақ жілігі мен кәрі жілік эпифиздерінің кері орналасуы жеңіл түсіндіріледі: шынтақ жіліктік проксималді эпифизі - жіңішке, кәрі жіліктікі керісінше. Бұл тек қана адамға тән ерекше қызметке - ұзына бойы білік бойынша айналу, пронацияға байланысты. Кәрі жілік қол басымен бірге шынтақ жілігін айнала қозғалуы үшін, шынтақ жілігінің тоқпан жілікпен берік қосылуы қажет. Бұл үшін проксималді массивті эпифиз, оның шығыртәрізді ойығы және тоқпан жілікпен тығыз, мықты тұтасу қызметін атқарды. Сонымен бірге қол ұшы да кәрі жілікпен мықты қосылуы керек. Бұл жерде кәрі жіліктің массивті дисталді эпифизі, оның көлемді буындық беті және білек сүйектері мен қол ұшы сүйектері арасындағы берік байламдық аппарат рөлін орындайды.

Білезік сүйектері (ossa carpi). Адамның еңбек атқаруы, қолұшының жоғары қозғалғыштығын қамтамасыз ету қажеттілігі және қол ұшын әкету мен әкелу мүмкіндігі, қаңқада анық көрінетін білезік сүйектерінің бөлшектенгенін негіздеген. Олар қыска, бұрыш пішінді, екі қатарда орналасқан. Олардың әрқайсысының сыртқы пішіні геометриялық фигураларға ұқсастығына байланысты аталған.

Проксималді қатарда қайықтәрізді сүйек орналасқан (os scaphoideum). Ол ұзына бойы көлденең бағытталған. Проксималді беті тегіс, шығыңқы, ал дисталді беті - иілген, ойыңқы. Жалпы алғанда пішіні бойынша сүйекарасында қайыққа ұқсайды. Жоға-

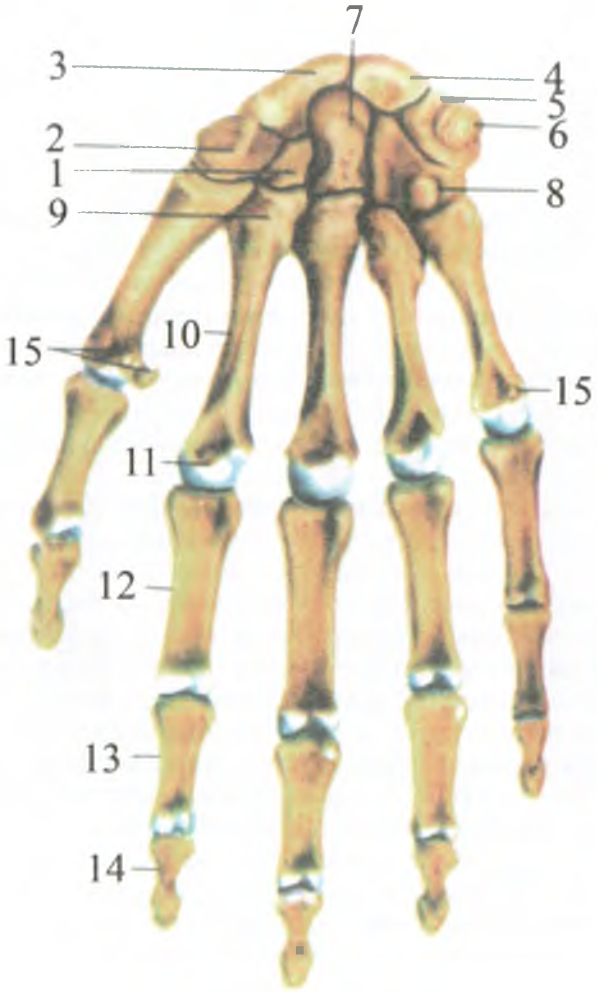

Сурет 22. Білезік сйектері, оң жағы; алақан беті.
1 - трапециятәрізді сүйек (os trapezoideum); 2 - трапециялық сүйек (os trapezium); 3 - қайықтәрізді сүйек (os scaphoideum); 4 - жартыайтәрізді сүйек (os lunatum); 5 - үшқырлы сүйек (os triquetrum); 6 - бүршақтәрізді сүйек (os pisiforme); 7 - басты сүйек (os capitatum); 8 - ілмектәрізді сүйек (os hamatum); 9 - алақан сүйегінің негізі (basis metacarpalis); 10 - алақан сүйегінің денесі (corpus metacarpalis); 11 - алақан сүйегінің басы (caput metacarpalis); 12 - проксималды бунақ (phalanx proximalis); 13 - ортаңғы бунақ (phalanx media); 14 - дисталды бунақ (phalanx distalis); 15 - дәнтәрізді сүйектер (ossa sesamoidea).

рғы қатардың ортасында *жартыайтәрізді сүйек* (os lunatum) орналасқан. Оның тегіс шығыңқы беті проксималді, кәрі жілікке бағытталған. Жоғарғы қатарда медиалді жақта *үшқырлы сүйек* (os triquetrum) орналасқан. Ал негізі дисталді бағытталған.

ИЫҚ БЕЛДЕУІНІҢ ҚОСЫЛЫСТАРЫ

Төс - бұғаналық буын (art. sternoclavicularis, сурет 23) Бұл буынның функционалды биомеханикалық маңызы үлкен. Ол қолдың қаңқасын түлға қаңқасымен қосылуы жалғыз буын болып табылады. Төс сабындағы бұғана ойығы және бұғананың төстік соңы

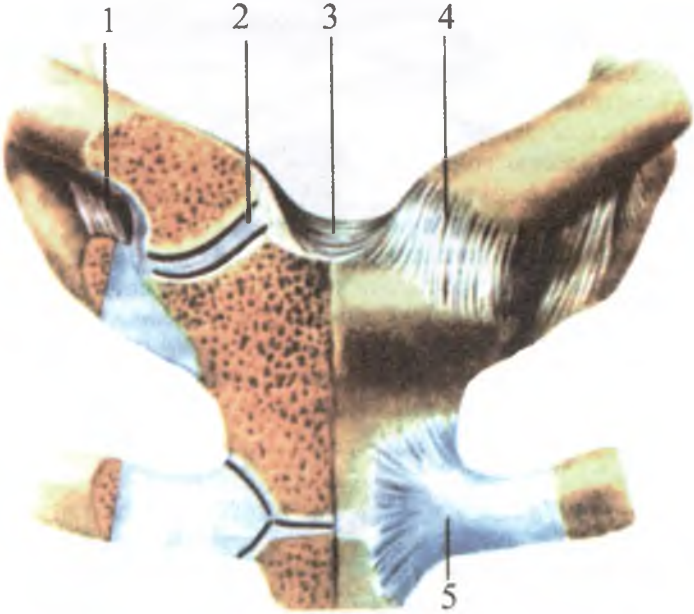

Сурет 23. Бұғананың төспен қосылысы.
1 - қабырға-бұғана байламы (lig. costoclaviculare); 2 - буындық диск (discus articularis); 3 - бұғана-аралық байлам (lig. interclaviculare); 4 - буын қапшығы (capsula articularis); 5 - төс қабырға байламы (ligg. sternocostalia).

қосылады (тұтасады). Буынның ішінде буын қуысын бөліп, бұғана мен төстің буындық беттерінің инконгруэнттілігін (пішіні бойынша сәйкессіздік) жоятын *шеміршектік диск* (discus articularis) бар. Айтарлықтай мықты буындық қапшық буындық беттерінің жиегіне бекиді және бірнеше байламдармен күшейтілген. Жоғарыдан төстің сабының мойындырық ойығынан асыра лақтырылып, бұгананың бір жағынан екінші жағына көлденең бағытта *бұганааралық байлам* (lig. interclaviculare) өтеді. Буынды *алдыңғы және артқы төс-бұганалық байламдар* (lig. sternoclaviculare anterius et posterius) мықты бекітеді. Олардың әрқайсысы бұғанадан желпеуіштәрізді болып төс сабының алдынғы және артқы бетіне барып бекиді. Бұл буында бұгананы ұстап тұрушы аса мықты байлам I қабырға мен бұғаналық төстік жиегі арасындағы кеңістікте өтеді - *қабырға-*

Сурет 24. Бұгананың жауырынмен қосылысы.
1 - бұғана (clavicula); 2 - құстұмсық бұғана байламы (lig. coracoclaviculare); 3 - құстұмсық өсінді (processus coracoideus); 4 - құстұмсық акромион байламы (lig. coracoacromiale); 5 - акромион (acromion); 6 - буын қапшығы (capsula articularis).

бұганалық байлам (lig. costoclaviculare). Төс пен бұгананың буындық бетінің пішіні ертоқымтәріздіге жақын. Сонымен бірге, буындық диск қозғалыс көлемін біршама кеңейтеді. Тұтас алғанда төс-бұганалық буындағы қозғалыстар үш білік айналысында іске асады: сагиталді - иық белдеуін көтеру және түсіру; вертикалді - иық белдеуінің алдына және артқа қозғалуы; фронталді - бұгананың өз білігі бойынша айналуы, сонымен бірге қол мен иық белдеуі тұтасымен ығысады.

Акромион-бұгана буыны (art. acromioclaviculare, сурет 24) Бұл буын бұгананың акромионды шетіндегі және жауырынның акромионды өсіндісіндегі буындық беттерімен түзілген. Екі сүйектің де буындық беттері бұгананың акромионды шеті жауырынның акромионды өсіндісінде жататындай болып жабылған. Пішіні бойынша буын-жалпақ, қозғалыс колемі аз. Буын механикалық берік емес, сондықтан үш байламмен бекітіледі. Буынға тікелей қатысты, екі сүйекті де қосатын, жоғарғы және төменгі будалары бар байлам *акромион-бұгана байламы* (lig. acromioclaviculare). *Құстұмсық-бұгана байламы* (lig. coracoclaviculare) ерекше берік, екі бөлігі бар. Латералді бөлігі - *трапециятәрізді байлам* (lig. trapezoideum) бұгананың трапециятәрізді сызығынан тұмсықтәрізді өсіндіге барады, ал медиалді болігі *конустәрізді байлам* (lig. conoideum) құстұмсық өсіндіні бұгананың конус тәрізді төмпешігімен қосады.

Жауырынның өзіндік меншікті байламдары бар. Акромион мен құстұмсық өсінді арасында жалпақ таспамен *құстұмсықтәрізді акромионды байламы* (lig. coracoacrомiale) тартылған. Ол иық буынын жоғарыдан қорғайды. Жауырын ойығы арқылы, ойықты тесікке айналдырып, қысқа жауырынның жоғарғы көлденең байламы тартылып тұрады.

ҚОЛ СҮЙЕКТЕРІНІҢ ҚОСЫЛЫСТАРЫ

Иық буыны (art. humeri, сурет 25, 26) жауырында буын беті сопақша, тереңдігі бойынша ұсақ, беттесетін тоқпан жіліктің басына қарағанда кішірек. Буын ойығының жиегінде үшбұрышты шеміршек таспасы - *буын ернеуі* (labrum glenoidale) болады. Ол буын бетінің шұңқырын кеңейтіп, тоқпан жіліктің жауырынмен бірігуін, сонымен бірге тоқпан жілік қозғалыс колемін азайтпайды. Тоқпан жіліктің буын беті кең, шартәрізді.

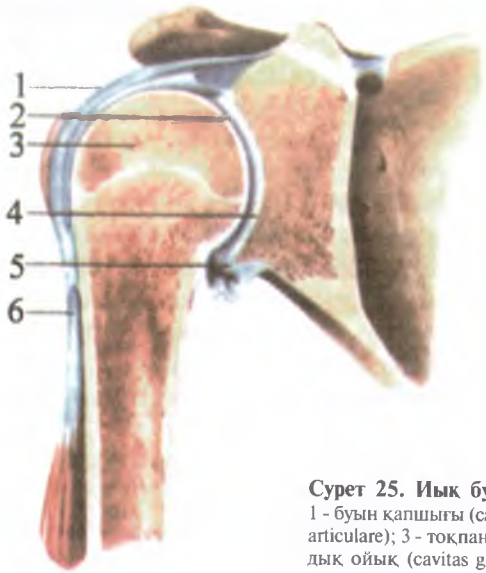

Сурет 25. Иық буыны, оң жағы.
1 - буын қапшығы (capsula articularis); 2 - буын қуысы (cavitas articulare); 3 - тоқпан жіліктің басы (caput humeri); 4 - буындық ойық (cavitas glenoidale); 5 - буындық ернеу (labrum glenoidale); 6 - иықтың екі басты бұлшықеттің ұзын басының сіңірі (tendo m. biceps brachii).

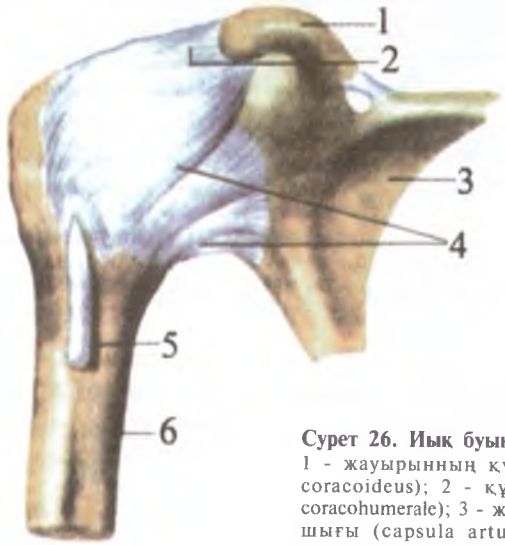

Сурет 26. Иық буыны, оң жағы.
1 - жауырынның құстұмсықты өсіндісі (processus coracoideus); 2 - құстұмсықты иық байламы (lig. coracohumerale); 3 - жауырын (scapula); 4 - буын қапшығы (capsula artucularis); 5 - иықтың екібасты бұлшықетінің ұзын басының сіңірі (tendo m.bicipitis brachii, caput longum); 6 - тоқпан жілік (humerus).

Буын қапшығы (capsula articularis) жауырынның буын ернеуінің сыртына, ал тоқпан жілікте анатомиялық мойнына бекиді.

Иық буынының жалғыз әлсіз байламы (lig. coracohumerale) жауырынның құстұмсықты өсіндісінің негізінен басталып, тоқпан жіліктің үлкен төмпешігіне барады.

Буын пішіні бойынша шартәрізді. Үш білікте қозғалыс жасалады: фронталды, сагиталды, және вертикалды. Сондай-ақ айналмалы қоғалыс та болады. Фронталды білікті айнала қол бүгіп, жазылады. Сагиталді білікті айнала қол әкетіліп, әкелінеді. Вертикалды білік айналасында қол сыртқа және ішке қарай айналады. Қолды бүгу және көтеру иық деңгейіне дейін ғана мүмкін, өйткені одан арғы қимыл буын қапшығының керілуінен және жауырын акромионы мен құстұмсық-акромион байламын түзетін күмбезге тоқпан жіліктің жоғарғы шетінің тірелуімен тежеледі. Егер қолдың қозғалысы горизонталдыдан жоғары жалғаса беретін болса, онда бұл қимыл енді иық буынында жасалмайды, бүкіл қол иық белдеуімен бірге қозғалады, бұл кезде жауырынның төменгі бұрышы алға және латералды жаққа қарай ығыса бұрылады.

Шынтақ буыны (art.cubiti; сурет 27) - күрделі буын, тоқпан жіліктің дисталді шеті және кәрі жілік пен шынтақ жіліктің проксималді шеттері буындасады. Буындасатын сүйектер бір қапшыққа қаусырылған үш буын түзеді: тоқпан-шынтақ жілік буыны, тоқпан - кәрі жілік буыны және проксималды кәрішынтақ жілік буыны.

Тоқпан-шынтақ жілік буыны (art.humeroulnaris) тоқпан жіліктің шығыры мен шынтақ сүйегінің шығыр тәрізді тіліктерінен түзілген. Пішіні бойынша шығыр тәрізді. Тоқпан жіліктің шығырында жүлге иірім жолды, сондықтан шынтақты бүккен кезде білек иыққа, кеуде бұлшықеттеріне жатады.

Тоқпан - кәрі жілік буыны (art.humeroradlalis) пішіні бойынша шартәрізді. Кәрі жілік шынтақпен қосылып соңғысы тоқпан жілікпен тығыз бірігеді, сондықтан сагиталды білікте қолданылмайды. Шынтақ буынында әкелу және әкету жүзеге аспайды.

Проксималді кәрі-шынтақ жілік буыны (art. radioulnaris proximalis) өзара буындасатын circumferentia articularis radii және incisura radialis ulnae - ден түрады, цилиндр пішінді. Тоқпан жіліктегі буын қапшығы артқы жағынан шынтақ шұңқырының үштен екі бөлігін, алдыңғы жағынан тәждік және кәрі жілік шұңқырларын қаусырып, айдаршық үстілерін бос қалдырады. Ол ulnae де incisura trochlearis-тің жиегіне бекиді. Кәрі жілікте мойнына бекіп алдыңғы

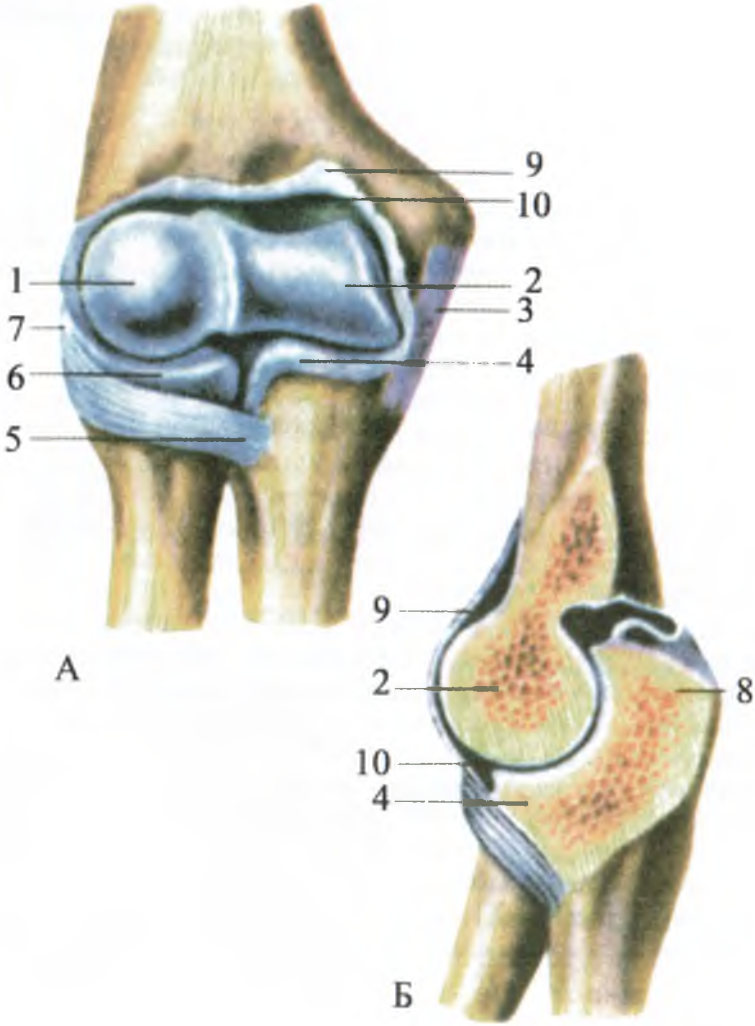

Сурет 27. Шынтақ буыны, оң жағы.
А - буын беттерінің байланысуы; Б - сагитальды кесінді; 1 - тоқпан жілік айдаршығының басы (capitulum humeri); 2 - тоқпан жілік шығыры (trochlea humeri); 3 - шынтақтың коллатералды байламы (lig. collaterale ulnare); 4 - тәждік өсінді (processus coronoideus); 5 - кәрі жіліктің сақиналы байламы (lig. annulare radii); 6 - кәрі жіліктің басы (caput radii); 7 - кәрі жіліктің коллатералды байламы (lig. collaterale radiale); 8 - шынтақ өсіндісі (olecranon); 9 - буын қапшығы (capsula artucularis); 10 - буын қуысы (cavitas articulare).

жағынан синовиалді қабықтың томпағын түзеді. Қапшықтың алдыңғы және артқы жақтары бос, ол бүйір жақтарында көмекші байламдар барлық жағынан lig. collaterale ulnare, кәрі жілік жағынан lig. collaterale radiale, бұлар фронталді біліктердің шеттерінде және оған перпендикулярлы орналасқан. Шынтақ буынындағы қозғалыстар екі түрлі. Бұл қозғалыстар шынтақ жіліктің тоқпан жілік шығыршығымен буындасқан жерінде іске асады. Бұл кезде кәрі жілікте басымен сырғанай қозғалады. Кәрі жілік бұрыш жасай шынтақ жілікті қиып, ал қол ұшы сырт жағымен алға қараған қозғалысты pronatio деп атайды. Білектің екі сүйегі де бір-бірімен параллель орналысып, ал қол ұшы алақан жағымен алға қарай бұрылатын қозғалыс supinatio деп аталады.

Дисталді кәрі-шынтақ жілік буыны (art. radioulnaris distalis) шынтақ буынының ішкі қапшығына қамтылған. Art. radioulnaris distalis шынтақ жіліктің басының шеңберлі буыны және кәрі жіліктің шынтақ жілігінің ойығынан түзіледі. Бұл буындасудың түзілуіне сондай-ақ үшбұрыш пішінді, кең негізімен шынтақ жіліктің ойығының төменгі жиегіне, ал ұшымен шынтақ жіліктің бізтәрізді өсіндісіне шеміршек табақша қатысады. Дисталді кәрі-шынтақ жілік буыны пішіні жағынан вертикалді айналу білігі бар цилиндрлі буынға жатады және дәл осында проксималді буынмен бірге функционалдық жағынан бірыңғай үйлесімді буын түзеді.

Білік сүйектерінің қол ұшымен қосылысы. **Кәрі жілік-білезік буыны** (art. radiocarpea; сурет 28) бұл буынды білек сүйектерімен қол ұшы сүйектері құрайды. Буындық ойысты кәрі жілік сүйегінің білезік буын беті және буындық дисктің дисталді беті түзеді.

Білезік - алақан сүйектер буындары (art. carpometacarpaeae). Сүйек буынының дисталді бөлігінде білезік сүйектері алақан сүйектерінің негіздерімен байланысады. Буын сызығы көлденең бағытта жүреді. Қапшық және сыртқы білезік алақан сүйектерінің байламдарымен байланысады. Пішіні бойынша бұл буындар жалпақ болып келеді.

Алақан сүйектераралық буындар (art. intermetacarpales). II-V алақан сүйектерінің бүйір буындарының беткі негіздерінен құралған. Алақандық алақан сүйектерінің және сыртқы байламдарымен байланады. Пішіні бойынша буындар жалпақ.

Алақан сүйектер - бунақтар буындары (art. metacarpophalange) бұлар алақан сүйектерімен проксималді бунақтар негіздерінің арасында орналасады. Жанама байламдармен байланысады. Бұл буындар

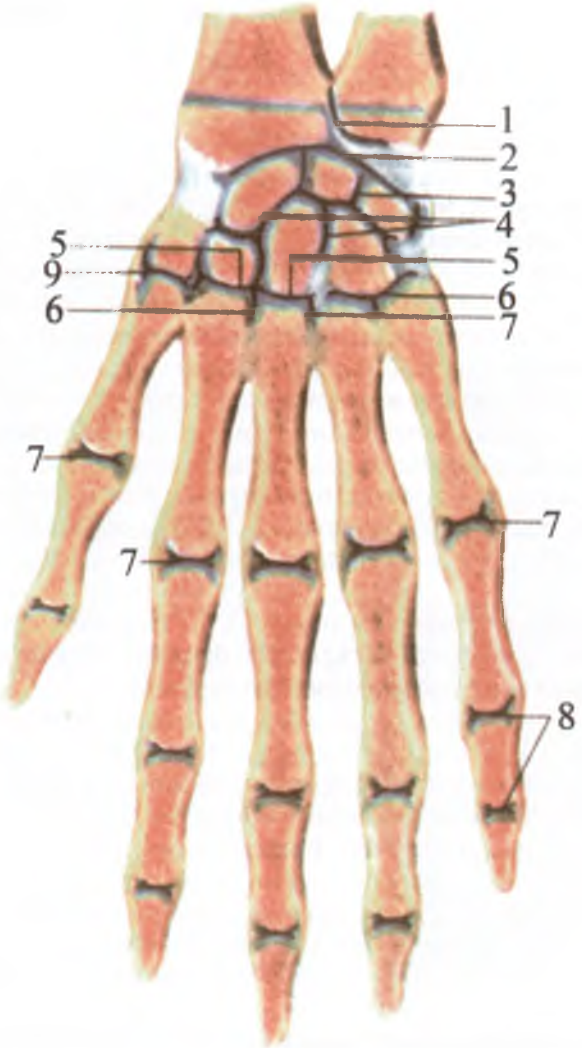

Сурет 28. Қол ұшы сүйектерінің қосылыстары, оң, фронталді кесінді.
1 - дисталді көрі шынтақ жілік буыны (art. radioulnaris distalis); 2 - көрі жілік білезік буыны (art. radiocarpalis); 3 - ортаңғы білезік буынын (art. mediocarpalis); 4 - білезікаралық буындар (art. intercarpales); 5 - білезік-алақан сүйектер буындары (art. carpometacarpales); 6 - білезік алақан-сүйек бунақтар буындары (art. intermetacarpales); 7 - алақан сүйектер-бунақтар буындары (artt. metacarpophalangeales); 8 - бунақтараралық буындар (artt. interphalangeales manus); 9 - бас бармақтың білезік-алақан сүйек буыны (art. carpometacarpales pollicis).

эллипстәрізді; фронталді білік айналасында бүгілу және жазылу, сагиталді білік айналасында әкелу және әкету.

Бунақтараралық буындар (art. interphalangeaeae manus) проксималді және дисталді орналасқан бунақтар негіздері басынан құралған. Бүйір байламдарымен байланысқан. Пішіні бойынша бунақтар аралықбуындар шықыршықтәрізді: бүгілу және жазылу қызметтері атқарылады.

АЯҚ СҮЙЕКТЕРІНІҢ БЕЛДЕУІ

Жамбас сүйегі (os сохае, сурет 29, 30) - қаңқаның барлық қызметтерін атқаратын сүйектердің бірі. Оның тіректік қызметі айқын көрінеді. Ол арқылы дененің жоғарғы бөлігінің ауырлығы аяқтарға беріледі.

Жамбас қуысында орналасқан ағзаларға қатысты жамбас сүйегінің қозғалғыштық қызметі де айқын. Бұл сүйек адамның және жануардың қозғалыстың қызметінің маңызды түйіні болып табылады. Оның кеуекті затындағы қызыл сүйек миының болуы функциональды (иммунитет) және клиникалық қатынаста маңызы зор. Кілттік тіректік элементтің жоғары беріктігін құру қажеттілігі жамбас белдеуінің жеке сүйектерінің бітісуін бір мықты, массивті сүйек түзілуіне әкелді. Сегізкөзбен бірге ол сәйкестік жамбас түзеді. Жамбас сүйегінің пішіні дұрыс емес. Балалар мен жасөспірімдерде ол үш бөлек сүйектерден тұрады: өзара шеміршекпен қосылған мықын, қасаға және шонданай сүйек. Оның сыртқы бетінің ортасына таяу сфера пішінді тілік орналасады. Бұл *ұршық ойығының шұңқыры* (acetabulum) жамбас сүйегінің ортан жілік сүйегінің басымен қосылуына арналған. Ұршық ойығының шұңқыры адам денесінің жоғарғы бөлігінің инерциялық сәттері мен заттар қысымының берілу нүктесі болып табылады, сондықтан оны ауданы мен беріктігі жеткілікті болуы тиіс. Осының салдарынан ұршық ойығының шұңқыры диаметрі бойынша айтарлықтай аумақты, терең (шартәрізді бетінің жартысына дейін), биік және кең шеміршектік *ернеумен толтырылған ілінбелі жиегі* (limbus acetabuli) бар. Бұл жерде жамбас сүйегін түзетін үш сүйек: мықын, қасаға және шонданай сүйектерінің денелері беттеседі.

Мықын сүйегі (os ilium). Массивті және қысқа *сүйек денесі* (corpus ossis ilii) ұршық ойығының шұңқырының жоғарғы бөлігін құрай-

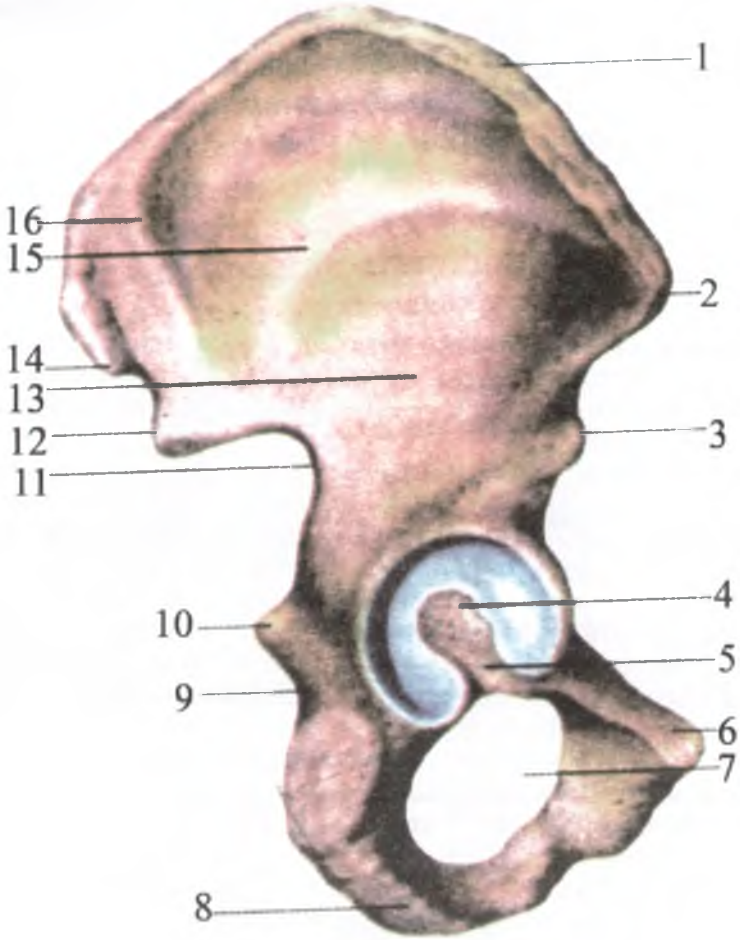

Сурет 29. Оң жамбас сүйегі. Сыртқы көрінісі.
1 - мықын қыры (crista iliaca); 2 - мықын сүйегінің алдыңғы жоғарғы қылқаны (spina iliaca anterior superior); 3 - мықын сүйегінің алдыңғы төменгі қылқаны (spina iliaca anterior inferior); 4 - үршық ойығы (acetabuli); 5 - үршық ойығының тілігі (incisura acetabuli); 6 - қасаға төмпешігі (tuberculum pubicum); 7 - жапқыш тесік (for. obturatum); 8 - шонданай төмпесі (tuber ischiadicum); 9 - кіші шонданай тілігі (incisura ischiadica minor); 10 - шонданай қылқаны (spina ischiadica); 11 - үлкен шонданай тілігі (incisura ischiadica major); 12 - мықын сүйегінің артқы төменгі қылқаны (spina iliaca posterior inferior); 13 - төменгі бөкселік сызық (linea glutea inferior); 14 - мықын сүйегінің артқы жоғарғы қылқаны (spina iliaca posterior superior); 15 - алдыңғы бөкселік сызық (linea glutea anterior); 16 - артқы бөкселік сызық (linea glutea posterior).

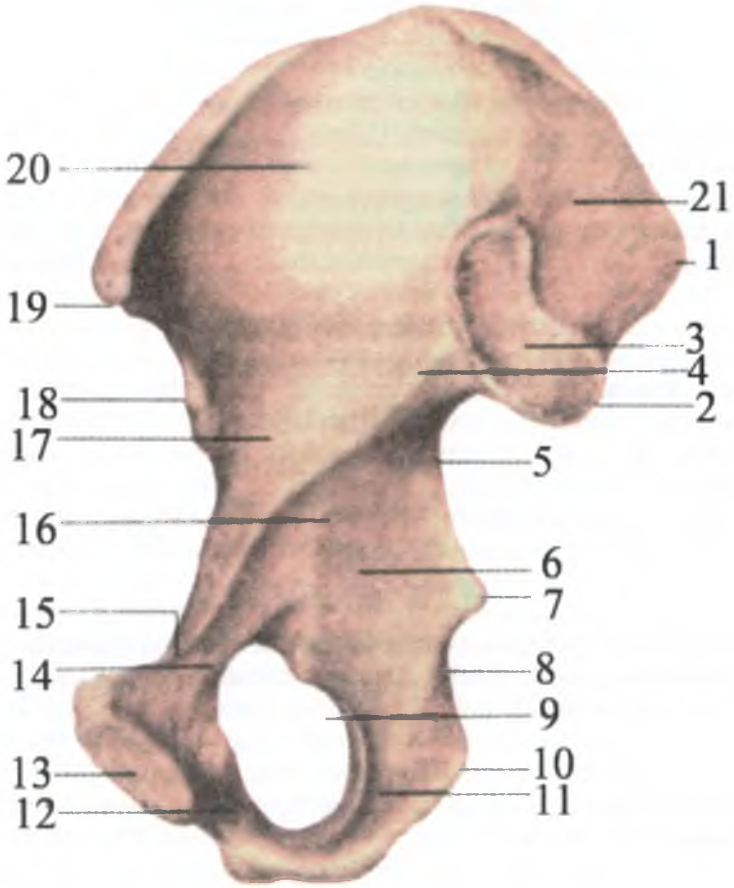

Сурет 30. Оң жамбас сүйек. Ішкі көрінісі.
1 - мықын сүйегінің артқы жоғарғы қылқаны (spina iliaca posterior superior); 2 - мықын сүйегінің артқы төменгі қылқаны (spina iliaca posterior inferior); 3 - құлақтәрізді бет (facies auricularis); 4 - доғатәрізді сызық (linea arcuata); 5 - үлкен шонданай тілігі (incisura ischiadica major); 6 - шонданай сүйек денесі (corpus ossis ischii); 7 - шонданай қылқаны (spina ischiadica); 8 - кіші шонданай тілігі (incisura ischiadica minor); 9 - жапқыш тесік (for. obturatum); 10-шонданай төмпесі (tuber ischiadicum); 11 - шонданай сүйек тармағы (ramus ossis ischii); 12 - қасаға сүйегінің төменгі тармағы (ramus inferior ossis pubis); 13 - симфиздік бет (facies symphysialis); 14 - қасаға сүйегінің жоғарғы тармағы (ramus superior ossis pubis); 15 - қасаға қыры (crista pubica); 16 - қасаға сүйек денесі (corpus ossis pubis); 17 - мықын сүйегінің денесі (corpus ossis ilii); 18 - мықын сүйегінің алдыңғы төменгі қылқаны (spina iliaca anterior inferior); 19 - мықын сүйегінің алдыңғы жоғарғы қылқаны (spina iliaca anterior superior); 20 - мықын шұңқыры (fossa iliaca); 21 - мықын бұдырмағы (tuberositas iliaca).

ды. Жоғарыда денесі кең, иілген сүйек табақшасына - *мықын сүйегінің қанатына* (ala ossis ilii) өтеді. Оның жоғарғы жиегі S тәрізді иілген, қалыңдаған. Ішінде қызыл сүйек миы бар кеуекті заттан тұрады. Алдына қарай қанаттың бос жиегі мықын сүйегінің *алдыңғы жоғарғы қылқанымен* (spina iliaca anterior superior) аяқталады. Жұқа құрсақ қабырғасынан жақсы сипатталатын бұл қылқан үлкен жамбастың бір өлшемін анықтауда жақсы бағыт береді. Бұл жерден санның тігінші бұлшықеті басталады. Сәл төменде санның тік бұлшықеті басталатын мықын сүйегінің томенгі алдыңғы төменгі қылқаны орналасады. Мықын сүйегінің қанаты артқа қарай мықын сүйегінің *артқы жоғарғы қылқанымен аяқталады* (spina iliaca posterior superior), оның астында мықын сүйегінің *артқы төменгі қылқаны* (spina iliaca posterior inferior) орналасады, үстінен мықындық қырға құрсақ қабырғасының бұлшықеттерінің үш қабаты бекиді. *Сыртқы ернеу* (labium externum), *ішкі ернеу* (labium internum) және *аралық сызық* (linea intermedia) сол бұлшықеттерге негізделе түзілген. Мықын сүйегінің қанатының ішкі беті аумақты көлбеу *мықын шұңқыры* (fossa iliaca) болып келеді. Оң жағында соқыр ішек пен аппендикс, ал сол жағынан сигматәрізді тоқ ішек орналасады. Мықындық шұңқырдан төмен және артқа қарай сегізкөздің біртекті бетімен бекінуге арналған буындық, бірақ бұдырмағы *құлақтәрізді беті* (facies auricularis) орналасады. Мықын сүйегінің ішкі бетінің артқы бөлімдері аумақты кедір-бұдырлы мықындықпен, *бұдырмақпен* (tuberositas illiaca) орын басылған. Оған жамбастың кілттік байламдарының біреуінің көптеген талшықтары бекиді. Мықын сүйегінің сыртқы бетінде үш бұдырмақ сызықтар анықталады - бөксе бұлшықеттерінің беку орындары: алдыңғы, *артқы* және *төменгі бөкселік сызықтар* (lineae gluteae anterior et posterior) мықын және қасаға сүйектерінің алдыңғы шекарасы *мықын-қасаға томпағы* (eminentia iliopubica) болып табылады. Жамбас сүйегінің томенгі бөлімдерінен мықын сүйегі *доғатәрізді сызық* (linea arcuata) арқылы шектеледі, ал артынан шонданай сүйегіне өту орны *үлкен шонданайлық ойық* (incisura ischiadica major) болып табылады.

Қасаға сүйегі (os pubis). Бұл сүйек ұршық ойығының шұңқыры алдына қарай орналасқан. Оның *денесі* (corpus ossis pubis) болады, одан *төменгі тармаққа* (r. inferior ossis pubis) өтетін *жоғарғы тармағы* (r. superior ossis pubis) басталады. Жоғарғы тармағында *қасаға төмпешігі* (tuberculum pubicum) және *қасаға қыры* (crista

pubica) шығып тұрады. Медиалді жақта қасаға сүйегінің жоғарғы тармағының төменгі тармаққа өту орны қарсы жақтағы қасаға сүйегімен бітісуге арналған дөңес *симфизді беті* (facies symphysialis) түзеді. Жоғарғы тармақтар симфизді беттің латералді қасаға төмпешігінен бүйірге қарай доғатәрізді сызыққа жалғасатын *қасаға сүйегінің қыры* (pecten ossis pubis) орналасады. Қырдан іштің тік бұлшықеті басталады. Жоғарғы тармақтың төменгі бетінде *терең жапқыш жүлге* (sulcus obturatoris) көрінеді. Онда тамырлар мен нервтер өтеді.

Шонданай сүйегі (os ischii). Ұршық ойығының шұңқырынан артқа және төменге қарай орналасқан. Бұл шұңқырдың түзілуіне қатысатын *денесі* (corpus ossis ischii) және тармағы бар. Олардың қосылатын массивті және қалыңдаған орны *шонданай төмпегі* (tuber ischiadicum) деп аталады. Шонданай және қасаға сүйектерінің денелері мен тармақтары *жапқыш тесікті* (for.obturatum) шектеп тұрады. Шонданай төмпесінің жоғары, кіші және үлкен шонданай ойығын бөлетін *шонданайлық қыр* (spina ischiadica) орналасады.

АЯҚТЫҢ ЕРКІН БӨЛІГІНІҢ ҚАҢҚАСЫ

Ортан жілік (**os femoris**, сурет 31). Бұл типтік ұзын (ең ұзын) түтікті сүйек оның *денесі* (corpus ossis femoris) алдыңғы шығынқы бетінде тегіс, артқы иіңкі бетінде ұзына бойы жүретін *медиалді және латералді ернеуден* (labium mediale et laterale) тұратын *бұдырлы сызық* (linea aspera) орналасады. Латералді ернеуі жоғарыда *бөкселік бұдырмағы* (tuberositas glutea) өтеді. Екі сызыққа және бөкселік бұдырмаққа жамбас және сан бұлшықеттері бекиді.

Төменге қарай екі сызықта ажырап, ортан жіліктің артқы бетінде үшбұрыш пішінді алаңды *тақым беті* (facies poplitea) шектейді. Ортан жіліктің проксималді эпифизі ортасында *ортан жілік басының шұңқыры* (fovea capitis femoris) орналасқан басы (caput ossis femoris) түрінде болады. Ортан жіліктің басы денесімен ұзын алдынан - артқа бағыттала *қысылған мойын* (collum ossis femoris) арқылы байланысады, мойын сүйектің денесімен тұйық бұрыш түзеді. Ер адамдарда бұл бұрыш 130^0-қа тең, ал әйелдерде ол тік бұрышқа жақын. Ортан жілік мойынының мұндай пішіні мен орналасуы кездейсоқ емес. Ортан жіліктің мойыны дененің жоғарғы жартысынан аяқтың дисталді бөлімдеріне салмақ түсіргіш болып табылады. Мойын мен дененің қосылуында *үлкен және кіші*

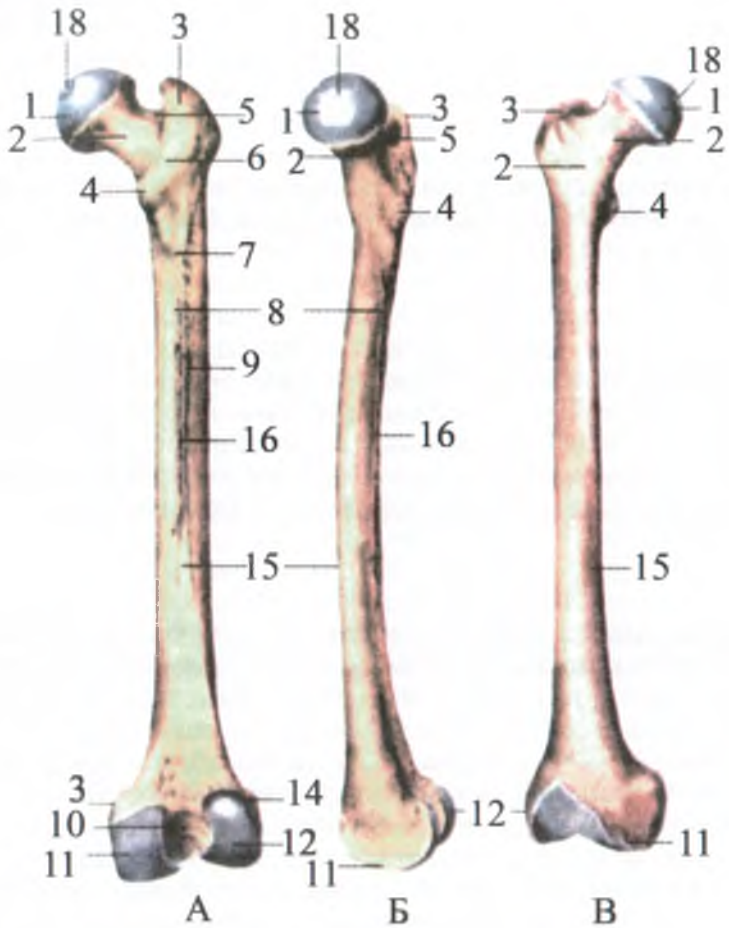

Сурет 31. Ортан жілік,оң.

А - артқы көрінісі; Б - алдыңғы көрінісі; В - сол жақ көрінісі: 1 - ортан жілік басы (caput ossis femoris); 2 - ортан жілік мойны (collum ossis femoris); 3 - үлкен үршық (trochanter major); 4 - кіші үршық (trochanter minor); 5 - үршық шұңқыры (fossa trochanterica); 6 - үршықаралық қыр (crista intertrochanterica); 7 - бөкселік бұдырмақ (tuberositas glutea); 8 - медиалді ернеу (labium mediale); 9 - латералды ернеу (labium laterale); 10 - айдаршық аралық шұңқыр (fossa intercondylaris); 11 - медиалді айдаршық (condylus mediales); 12 - латералді айдаршық (condylus lateralis); 13 - медиалді айдаршықүсті (epicondylus medialis); 14-латералді айдаршықүсті (epicondylus lateralis); 15 - ортан жілік денесі (corpus femoris); 16 - бұдырлы сызық (linea aspera); 17 - үршықаралық сызық (linea intertrochanterica); 18 - ортан жілік басының шұңқыры (fovea capitis ossis femoris).

ұршық (trochanter major et minor) көрінеді. Алдынан олар *ұршықаралық сызықпен* (linea intertrochanterica), ал артынан *ұршықаралық қыр* (crista intertrochanterica) арқылы байланысады. Үлкен ұршықтың ішкі жағында *ұршықтық шұңқыр* (fossa trochanterica) бар. Екі ұршыққа да және шұңқырға бұлшықеттер бекиді.

Сүйектің дисталді кеңейген эпифизінде екі доға тәрізді иілген *медиалді және латералді айдаршықтар* (condulus medialis et lateralis) орналасады. Олардың артқы және төменгі беттері, тізе буынын құруға қатысатын, шеміршекпен қапталған. Буындық беттері алдына қарай біріғіп, *тізе тобығы бетін* (facies patellaris) түзеді. Артынан айдаршықтар *айдаршықаралық шұңқырмен* (fossa intercondylaris) бөлінген. Әр айдаршықтың үстінен бүйірінен сәйкесінше айдаршық үсті бар: *медиалді және латералді* (epicondylus lateralis et medialis) - буындық байламдар бекитін орын.

Тізе тобығы (patella). Бұл семсертәрізді үшбұрышты сүйек, ортан жіліктің төртбасты бұлшықетінің сіңірінде орналасқан. Негізі үстіне, ал ұшы - томенге бағытталған. Алдыңғы беті кедір-бұдырлы, артқы беті - тегіс, буындық шеміршекпен жабылған, тізе буынын түзуге қатысады. Семсертәрізді сүйек ретінде тізе тобығы қаңқамен тікелей байланысты емес, бірақ оның бар болуы да соншалықты қажет. Ол ауқымды тізе буынының буындық беттерін толтырып тұрады, оның қуысын алдынан қорғайды, мықты төртбасты бұлшықеттің буынға түсіретін әсерін азайтады және оның сіңірлерін берік ұстайды.

Сирақ сүйектері. Асықты жілік (tibia; сурет 32) сирақта медиалді орналасқан. Ол айтарлықтай массивті, ортан жілік арқылы дененің барлық салмағын озіне алады. Оның проксималді эпифизі жалпақ, екі *айдаршығы бар-медиалді және латералді* (condylus medialis et lateralis) айдаршықтардың *жоғарғы беті* (facies articularis superior) жалпақ, сәл иілген, буындық шеміршекпен қапталған өртан жіліктің айдаршықтарымен беттеседі. Бұл беттің ортасына қарай *айдаршықаралық қырат (төбе)* (eminentia intercondylaris) орналасады. Оның екі айдаршықаралық төмпешігі бар (tuberculum intercondylate media et laterale). Бұл қыраттың бүйірлерінде орналасқан буындық беттер құрылымы бойынша әртүрлі болады. Олар ортан жілік айдаршықтарының әртекті ұзындығына, өлшемдеріне қиғаштығының радиусына бейімделген. Айдаршықаралық қыраттан алдына және артқа қарай *алдыңғы және артқы айдаршықаралық алаңдар* (area intercondylares anterior et posterior) орналасады. Айдаршықтардың

Сурет 32. Оң жақ сирақ сүйектері

А - алдыңғы көрініс; Б - артқы көрініс; В - оң жақ көрінісі; I - асықты жілік (tibia); 1 - жоғарғы буындық бет (facies articularis superior); 2 - медиалді айдаршық (condylus medialis); 3 - латералді айдаршық (condylus laterialis); 4 - асықты жілік денесі (corpus tibiae); 5 - асықты жілік бұдырмағы (tuberositas tibiae); 6 - медиалді жиек (margo medialis); 8 - сүйек аралық жиек (margo interosseus); 9 - медиалді толарсақ (malleolus medialis); 10 - төменгі буындық бет (facies articularis inferior); II - асықты жілік шыбығы (fibula): 11 - асықты жілік шыбығының денесі (corpus fibulae); 12 - асықты жілік шыбығының басы (caput fibulae); 13 - алдыңғы жиек (margo anterior); 14 - латералды томпақ (malleolus lateralis); 15 - айдаршықаралық томпақ (eminentia intercondylaris); 16 - камбалатәрізді бұлшықеттің сызығы (linea m. solei).

сыртқы жиегі қалыңдаған. Одан төменірек бүйірден жіліншіктің басына арналған *буындық беті* (facies articularis fibularis) орналасады. Асықты жіліктің денесі үзын, үшқырлы. Онда үш жиек ажыратылады: алдыңғы, сүйекаралық және медиалді. Олар медиалді, латералді және артқы беттерді бөліп тұрады. Артқы бетінде жоғарғы бөлімдерінде қиғаш бағытталған *камбалатәрізді бұлшықеттің сызығы* (linea m. solei). Алдыңғы өткір жиегі жоғары бөлімде *үлкен жіліктің бұдырмағымен* (tuberositas os tibiae) аяқталады; бұл тізе тобығы байламының беку орны. Сүйектің төменгі соңы төртқырлы пішінді болады. Медиалді жақтан *төменге медиалді толарсақ* (malleolus medialis) бағытталған. Оның артынан *толарсақтық жүлге* (sul. maleolaris) көрінеді. Онда бұлшықеттің сіңірі өтеді. Қарама-қарсы латералді жақта жіліншікпен қосылуға арналған *жіліншіктік тілік* (incisura fibularis) бар. Дисталді эпифиздің төменгі беті және медиалді тобықтың сыртқы беті буындық шеміршекпен жабылады және аяқ ұшының топай сүйегімен беттеседі.

Асықты жілік шыбығы (fibula) жіңішке, ұзын, үшқырлы. Оның проксималді эпифизі үлкен жіліншіктің латералді айдаршығымен беттесу үшін *буындық беті* (facies articularis capitis fubilae) бар кішкене *бас* (caput fibulae) түрінде берілген. Төменгі эпифизі қалыңдаған, төменге қарай *латералді толарсаққа* (malleolus lateralis) отеді. Толарсақтың сыртқы беті кедір-бұдырлы, ал ішкі беті медиалді бағытталған, топай сүйегімен беттесуге арналған *тегіс буындық беті* (facies articulares malleoli) бар. Латералді тобықтың артқы жиегінде *жүлге* (sulcus malleolaris) көрінеді. Бұл жерде жіліншіктік бұлшықеттердің сіңірлері өтеді. Көршілес орналасқан сирақ сүйектері үзына бойында сирақтың сүйекаралық кеңістігін қалдыра (түзе), өздерінің шектерімен ғана беттеседі.

Аяқ ұшы сүйектері (сурет 33). Аяқ ұшында тілерсек, табан және бақай сүйектерді ажыратады. Бұл сүйектер мықты, массивті, аз қозғалмалы. Аяқ ұшы өзінің қармаушы, ұстаушы қызметінен айырылғасын жүру кезіндегі серіппелі күмбез пішініне ие болды; аяқ ұшы бақайлары қысқарған, басқа бақайларға қарсы қою қызметі жоқ болғандықтан үлкен бақай қалғандарымен бір қатарда орналасады.

Тілерсек сүйектері (ossa tarsi). Бұл қысқа кеуекті сүйектер, екі қатарда орналасқан. Проксималді қатарда топай және өкше

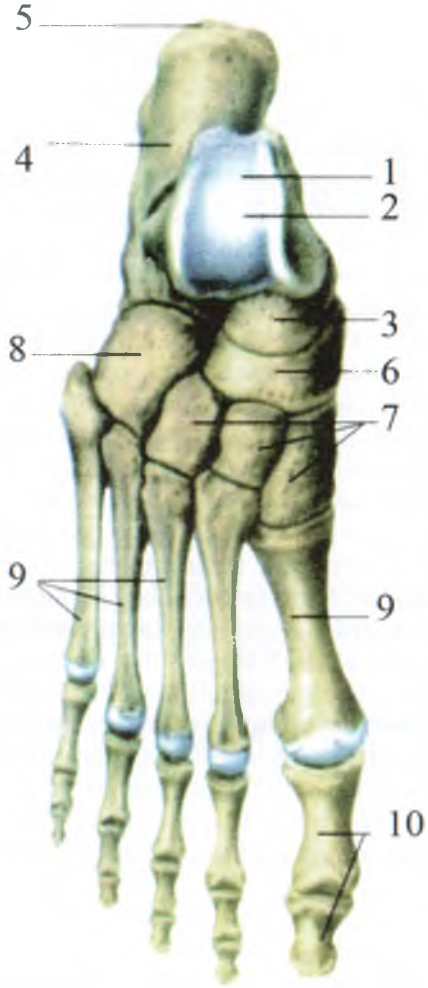

Сурет 33. Оң жақ аяқ үшы сүйектері; сырткы беті.
1 - асық сүйек (talus); 2 - асық сүйек шығыры (trochlea tali); 3 - асық сүйек басы (caput tali); 4 - өкше сүйек (calcaneus); 5 - өкше сүйек төмпешігі (tuber calcanei); 6 - қайықтәрізді сүйек(os naviculare); 7 - сынатәрізді сүйектер (ossa cuneiformia); 8 - текше сүйек (os cuboideum); 9 - табан сүйектері (metatarsus); 10 - бақай сүйектері (ossa digitorum pedis).

сүйектері, ал дисталді қатарда текшетәрізді, қайықтәрізді және үш сынатәрізді сүйектер орналасқан.

Топай сүйегі (talus) дененің салмағын өзіне алады. Ол массивті, мықты. Оның *денесінің* (corpus tali) үстінде цилиндрлі буындық беті мен топай *сүйегінің шығыры* (trochlea tali) бар, ал бүйірлерінде сирақ сүйектерімен беттесуге арналған *медиалді және латералді толарсақтың буындық беттеріне* (facies malleolares mediales et lateralis) орналасады. *Топай сүйегінің мойыны* арқылы (collum tali) денесі қайықтәрізді сүйекпен беттесетін *басына* (caput tali) жалғасады. Денесінен екі өсінді шығады: латералді тобыққа арналған буындық беті бар *латералді өсінді* (processus lateralis tali) және *артқы өсінді* (processus posterior tali). Топай сүйегінің төменгі бетінде өкше сүйегімен қосылуға арналған алдыңғы, ортаңғы және артқы буындық беттері бар.

Өкше сүйегі (calcaneus). Адамда бұл сүйек кішкене өлшемді. Алдыңғы артқы бағыттағы созылмалы пішінімен сипатталады. Артқа қарай *өкше төмпесі* (tuber calcanei) өтеді. *Тіректік топай сүйегі* (sustentaculum tali) деп аталатын осінді өкше сүйегінің медиалді бетінде көрінеді. Өкше сүйегінің жоғарғы бетіне топай сүйегінің төменгі буындық беттері сәйкес келетін буындық беттері болады. Бұл жерде топай сүйегінің аттас жүлгесінен бірге *қойнау* (sinus tarsi) түзетін *өкше сүйегінің жүлгесі* (sulcus calcanei) орналасады. Өкше сүйегінің алдыңғы бетінде *текшетәрізді сүйекпен беттесуге арналған буындық беті* (facies articularis cuboidea) орналасқан.

Қайықтәрізді сүйек (os naviculare) топай және өкше сүйектерінен дисталді орналасқан, проксималді жағы иілген. Бұл жерде топай сүйегімен беттесуге арналған буындық беті орналасқан. Дисталді жағы доғатәрізді шығыңқы. Онда үш сынатәрізді сүйектермен беттесуге арналған буындық беттері орналасады. Сүйектің медиалді бетінде және астында *сынатәрізді сүйектің бүдырмағы* (tuberositas ossis navicularis) көрінеді.

Үш сынатәрізді сүйектер медиалді жақта дисталді орналасқан, ал латералді жақта текшетәрізді сүйек орналасқан. **Аяқ ұшы сүйектері (ossa metatarsi)**. Табан сүйектері бесеу. Олардың барлығында негізі, денесі және басы болады. Бірінші бақайда екі бақайшық, ал қалғандарында үш бақайшықтан болады.Әрбір бақай негіз, дене және басынан тұрады.

ЖАМБАС БЕЛДЕУІНІҢ ҚОСЫЛЫСТАРЫ

Жамбас сүйегі балалар мен жасөспірімдерде үш сүйекті біріктіретін түзілістерден қосылған; мықын, қасаға және шонданай сүйектерінің шеміршектік қабаттарымен берілген. Даму барысында бұл уақытша синхондроз жас шамалық синостозбен алмасып, сүйектер бір түтас болып бітеді. Адамда жамбас сүйегі сегізкөзбен, омыртқаның белдік бөлігімен, қарсы жақтағы жамбас сүйегімен қосылады, өзінің меншікті байламдары бар және аяқтың бос бөлігімен түтасады. (сурет 34).

Сегізкөз - мықындық буын (art. sacroiiiaca). Бұл буын сегізкөздің және мықын сүйегінің құлақтәрізді беттерімен түзіледі. Бұл беттері өте кедір-бұдырлы және сегізкөздің бүйір бөлігінің ұзына бойы жартысын алып жатады. Буын қапшығы буындық беттердің жиегі бойынша бекиді. Буын аса берік *сегізкөз-мықындық байламдармен* (lig. sacroiliaca interossea) бекітіледі, оның көптеген будалары сегізкөздің бұдырмағы және мықындық бұдырмақ арасында жүреді. Сүйектердің вентралді және дорсалді беттеріне сәйкес вентралді және дорсалді сегізкөз-мықындық байламдары болады. Буындық беттердің жақсы тұтасуына сегізкөз бен мықын сүйектерінің вентродорсалді жабылған құрылымы ықпал етеді. Мықын сүйегі сегізкөздің латералді бөлімдерін қаланған кірпіш тәрізді жауып тұрады. Буын қуысының пішіні тар саңылаутәрізді. Пішіні бойынша буын жалпақ, қозғалыс көлемі шектелген. Сегізкөз бен жамбас сүйегі арасында сегізкөзден шонданай төмпегіне және жамбас сүйегінің шонданай қылқанына баратын *сегізкөз-төмпе және сегізкөз-қылқандық байламдар* орналасқан. Бұл байламдар жамбастың артқы төменгі бөліміндегі сүйектік қабырғаларын толтырып тұрады, үлкен және кіші шонданай тіліктерін шектейді, олардан бұлшықеттер, тамырлар және нервтер өтеді. Мықын сүйегі қырының артқы бөлімі және бесінші бел омыртқасының көлденең өсіндісі арасында *мықын-бел байламы* тартылған. Ол үлкен жамбастың сүйектік қабырғасын артынан толтырып, мықын сүйегінің қанаттарының артқы бөліктері мен томенгі бел омыртқасы арасындағы бос үшбұрышты кеңістікті жауып тұрады.

Шат симфизі (symphisis pubis) қарама-қарсы жақтардағы шонданай сүйектерінің симфиздік беттері қасағааралық диск арқылы қосылып, шат симфизін түзеді. Талшықты шеміршектен тұратын

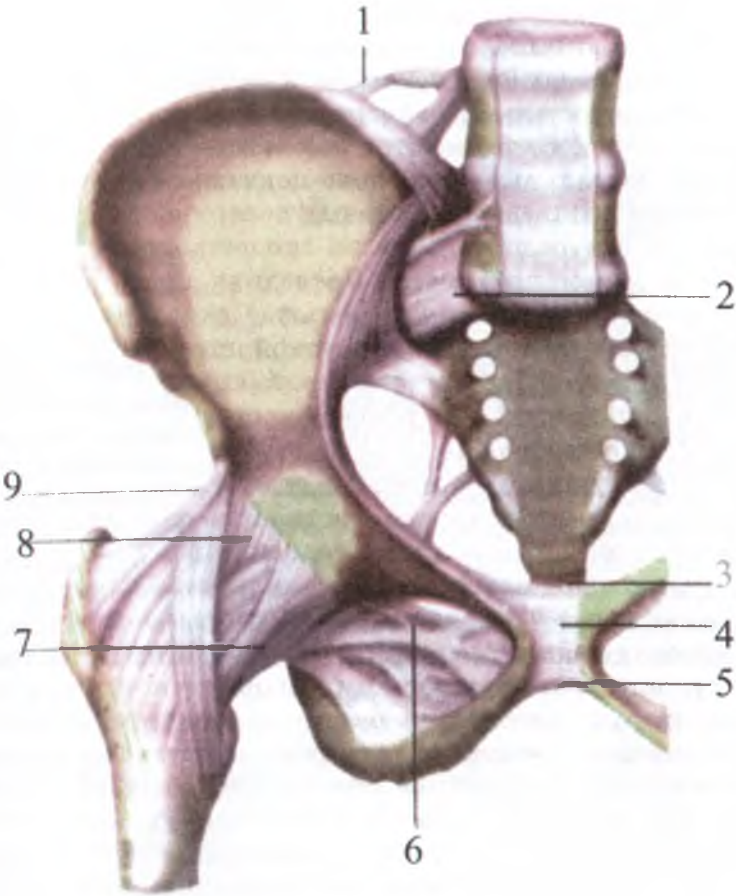

Сурет 34. Аяқ белдеуі сүйектерінің қосылыстары; алдыңғы көрінісі.
1 - мықын-бел байламы (lig. iliolumbale); 2 - вентралді сегізгөз-мықын байламы (lig. sacroiliacum ventrale); 3 - жоғарғы қасаға байламы (lig. pubicum superius); 4 - қасаға симфизі (symphysis pubica); 5 - қасағалық доғалық байламы (lig. arcuatum pubis); 6 - жапқыш жарғақ (membrana obturatoria); 7 - қасаға ортан жілік байламы (lig. pubofemorale); 8 - ұршық буыны (art. coxae); 9 - мықын ортан жілік байламы (lig. iliofemorale).

қасағааралық диск ішінде ересек адамдардағы тар синовиалді қуыс орналасады. Шонданай симфизінің жоғарғы жиегі бойынша - *жоғарғы қасаға байламымен*, ал төменгі жиегі бойынша - *қасаганың доғатәрізді байламымен* бекітілген. Жамбас сүйегінің жапқыш тесігі жапқыштың жарғақпен жабылады, оның жоғарғы медиалді бәлімінде *жапқыштық өзек* болады. Өзек арқылы тамырлар мен нерв өтеді. Жамбас сүйегі аяқтың бос бөлігімен *үршық буыны арқылы* тұтасады.

ТҰТАС ЖАМБАС

Жамбас сүйектері, сегізкөз, құйымшақ және олардың байламдары жамбасты (pelvis) түзеді. Жамбастың жоғарғы бөлімі - **үлкен жамбас** (pelvis major) кең, құрсақ қуысының бөлігі болып табылады, бүйірінен мықындық сүйектердің қанаттарымен, артынан бесінші бел омыртқасымен және бел-мықындық байламмен шектелген, алдыңғы қабырғасын бүлшықеттер түзеді. Төменінде үлкен жамбас **кіші жамбасқа** (pelvis minor) ауысады. Оларды бөлуші кіші жамбастың жоғарғы апертурасы деп аталатын жазықтың сегізкөз төмпесі, мықын сүйегінің дөғатәрізді сызығымен, қасаға сүйегінің қырымен және қасаға симфизінің жоғарғы жиегімен шектелген. Кіші жамбас қабырғалары: алдынан - симфиз, артынан- сегізкөз және құйымшақ, бүйірлерінен - жамбас сүйектері мен олардың байламдары. Кіші жамбастың қабырғалары биіктігі бойынша айтарлықтай ерекшеленеді. Артқы қабырғасын (сегізкөздік) жоғары, алдыңғы қабырғасын биіктігі бойынша қысқа симфиз түзеді. Тұтас алғанда кіші жамбас қуысы сагиталді бетінде алдына қарай тарылатын конустәрізді пішінді болады. Кіші жамбастың төменгі апертурасы немесе оның шығаберісі құйымшақпен, сегізкөз-төмпе байламымен, шонданайлық төмпемен, шонданай және қасаға сүйектерінің тармақтарымен, симфиздің төменгі жиегімен шектелген. Тұтас алғанда жамбас алдына иілген. Бұл иілім функционалді түрғыда әртүрлі болады. Адам отырған жағдайда кіші жамбасқа кіреберіс жазықтығы көлденең жазықтыққа 6-8^0 градусқа ғана иілген, ал тұрған жағдайда бұл бұрыш бірден 55-75^0 градусқа дейін өседі және жамбас алға қарай бүгіледі, омыртқаның бел бөлімі орын толтыра иіледі. Жамбас басқа сүйектік қуыстар секілді онда орналасқан ішкі ағзаларды қорғайды. Сүйектік жамбас сақинасының механикалық маңызы зор. Бас пен дененің ауыр-

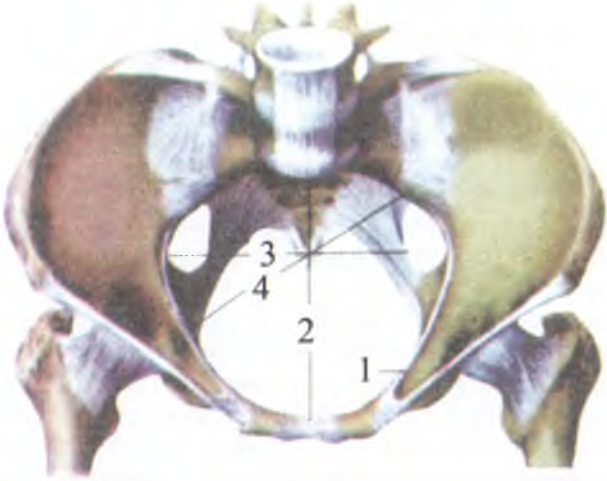

Сурет 35. Әйел жамбасы; жоғарыдан көрініс.
1 - шекаралық сызық (linea terminalis); 2 - анатомиялық коньюгата немесе кіші жамбас астауышының тік диаметрі (diameter recta); 3 - кіші жамбастың көлденең астауышының диаметрі (diameter transversa); 4 - кіші жамбас астауышының қиғаш диаметрі (diameter obliqua).

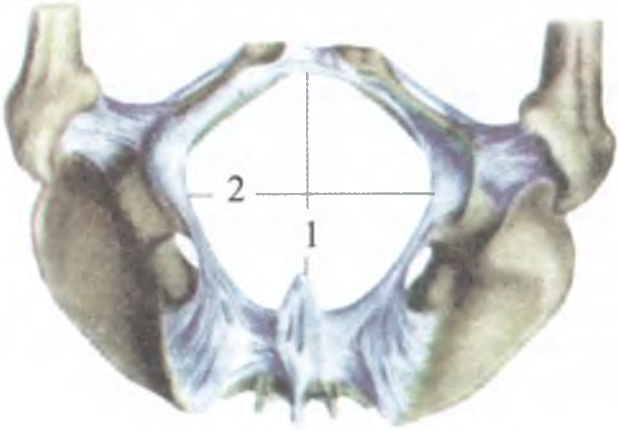

Сурет 36. Әйел жамбасы; төменнен көрініс (акушерлік орналасуы).
1 - кіші жамбас астауына шығатын тік өлшем; 2 - кіші жамбас астауына шығатын көлденең өлшем.

лығы сегізкөз және жамбас сүйектері арқылы аяқтарға беріледі. Бұл жағдайда сегізкөз және жамбас сүйектері берік күмбез рөлін атқарады. Оған қоса сүйектік жамбас организмнің аса маңызды қызметі - бала тууға тікелей қатысты. Сондықтан ер адамдар мен әйелдер жамбасының құрылымында айтарлықтай ерекшеліктері болады.

Жамбас құрылысындағы жыныстық ерекшеліктер (сурет 35, 36). Әйел жамбасы төмен, кең, ал еркектікі - жоғары және тар. Әйелдерде мықындық сүйегінің қанаттары жан-жаққа қайысқан, ал еркектерде тік (вертикалді) орналасқан. Еркектерде кіші жамбас қуысы төменге қарай тарылады. Жоғарғы апертура аймағында сегізкөздің мүйісі алға шығады, кіші жамбас қуысы жақын орналасқан шонданайлық қырлар мен төмпектер есебінен тарылады, симфиз тар, жоғары, кіші жамбастық шығаберісі де алға шығып тұрған сегізкөзбен шектеледі. Тұтас алғанда еркектердегі кіші жамбас қуысы бүйірден қысылғандай болып көрінеді. Әйелдерде, керісінше, кіші жамбасқа кіреберіс тегіс колденең дөңес түрінде болады, сегізкөз мүйісі шығып тұрмайды, шонданай төмпектері алыстаған, симфизі төмен, кең, сегізкөз жалпақ, қысқа, құйымшақ кіші жамбас шығаберісінің бағытына аса шықпаған. Оған қоса туу процесі барысында құйымшақ артқа қайтады. Тұтас алғанда кіші жамбас кең цилиндр пішінді болады. Әйелдерде қасаға сүйектерінің төменгі тармақтары кең доға, ал еркектерде - сүйір бұрыш түзеді. Жүктілік кезінде қасағааралық фиброзды шеміршекті диск борпылдайды және ондағы қуыс ұлғаяды, кіші жамбастың сыйымдылығы өседі. Жамбастың көптеген сүйектік нүктелері тірі адамда сипағанда сезілуі мүмкін (мықындық сүйектердің қырлары, жоғары алдыңғы мықындық қылқандар, симфиз, шонданай төмпектері және т.б.). Бұл акушерлік тәжірибеде үлкен және кіші жамбас өлшемдерін анықтауға мүмкіндік береді. Оларды арнайы акушерлік циркульмен (жамбас өлшеуішпен) анықтайды.

Әйелдің үлкен жамбасының өлшемдері (сурет 37). *Қылқандық дистанция* (distantia spinarum) 25-27 см тең. Оны анықтау үшін циркуль аяқшаларын алдыңғы жоғарғы мықындық қылқандарға қояды. *Қырлық дистанция (*distantia cristarum) 28-29 см құрайды. Циркуль аяқшалары мықындық қырлардың аса алыстаған нүктелеріне қояды. *Ұршықтық дистанция* (distantia trochanterica) 30-32 см тең. Бұл өртан жіліктің үлкен үршықтары арасындағы қашықтық.

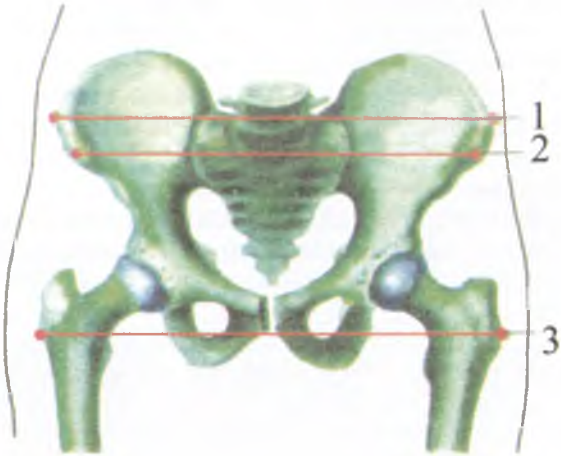

Сурет 37. Әйелдің үлкен жамбас астауының өлшемдері.
1 - қырлық дистанция (distantia cristarum); 2 - қылқандық дистанция (distantia spinarum); 3 - үршықтық дистанция (distantia trochanterica).

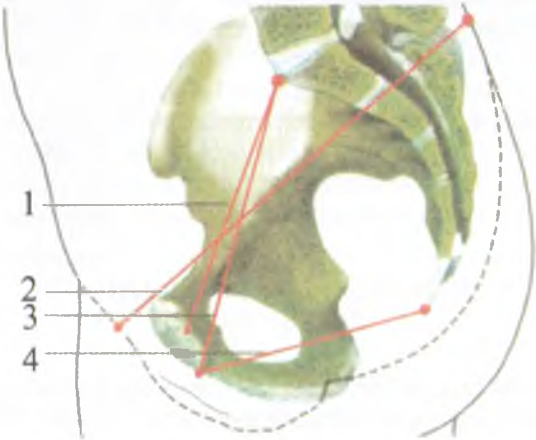

Сурет 38. Әйелдің кіші жамбас астауының өлшемдері.
1 - акушерлік коньюгата (conjugate vera); 2 - сыртқы коньюгата (conjugate externa); 3 - диагоналді коньюгата (conjugate diagonalis); 4 - кіші жамбас астауынан шығатын тік өлшем (diameter recta).

Әйелдердің кіші жамбасының өлшемдері (сурет 38). Әйелдердің кіші жамбас аймағындағы алдыңғы артқы өлшемдері түзу өлшемдер немесе *конъюгаталар* деп аталады. *Сыртқы конъюгата* немесе сыртқы түзу өлшем 21 см тең. Оны анықтау үшін циркульдың бір аяқшасын қасаға симфизінің жоғарғы жиегінің аймағындағы терісіне, ал екінші аяқшасын-соңғы бел омыртқасы мен бірінші сегізкөздік омыртқасы арасындағы шұңқырдың терісіне қояды.

Өте маңызды *шынайы* немесе *акушерлік конъюгата* (conjugata vera). Ол кіші жамбас кіреберісінің ең аз тура өлшемін сипаттайды: сегізкөз мүйісі және қасаға симфизінің артқа шығып тұрған ең соңғы нүктесі арасында. Орташа алғанда шынайы конъюгата 10,5-11,0 см тең. Оны екі әдіспен анықтауға болады. Бірінші әдіс сыртқы тура өлшемнен (21) 10 см алып тастаудан тұрады. Екінші әдісте қынаптық зерттеу жүргізіледі. Бұл жағдайда сегізкөз мүйісі мен қасаға симфизінің төменгі жиегі арасындағы қашықтықты анықтайды. Осы шешімнен (12,5-13,0 см) 2 см шегереді.

Кіші жамбастың шығаберісінің тура өлшемі орташа алғанда 10 см тең. Оны өлшеу үшін циркульдың бір аяқшасын құйымшақ аймағының терісіне, ал екіншісін симфиздің төменгі жиегіне қояды. Егер барлық конъюгаталардың ұзындығының орташа нүктелерін қоссақ, алдына қарай ашылған және кіші жамбас қуысының ортасынан өтетін доғатәрізді сызық түзіледі.

Кіреберістің көлденең өлшемі 13,5-15,0 см тең. Оны жанама әдіспен анықтайды: қырлық дистанцияның мәнін екіге бөледі.

Кіші жамбастың шығаберісінің көлденең өлшемі 11,0 см тең. Циркуль аяқшаларын шонданай төмпектерінің ішкі жиектеріне орнатады. Алынған санға (-10 см) 1,0-1,5 см қосады (жұмсақ тіндер қалындығына дейін түзету). Ұршықтық дистанция (distantia trochanterica) 30-32 см тең. Бұл ортақ сан үлкен ұршықтары арасындағы қашықтық.

АЯҚТЫҢ ЕРКІН БӨЛІГІНІҢ ҚОСЫЛЫСТАРЫ

Ұршық буыны (art. coxae; сурет 39). Жамбас сүйегінің ұршықтың шұңқырына жартыайтәрізді буындық беті мен ортақ жіліктің басы қосылады, шұңқыры терең. Оның кіреберіс жазықтығы латералді иілген, сондықтан ұршықтық шұңқырдың жоғарғы жиегі ортақ жіліктің басына мықты тіреу түзе отырып, оның жоғарғысынан жауып тұрады. Бұл ерекшелік аяқтың тіреу ретіндегі қызметпен байланысты.

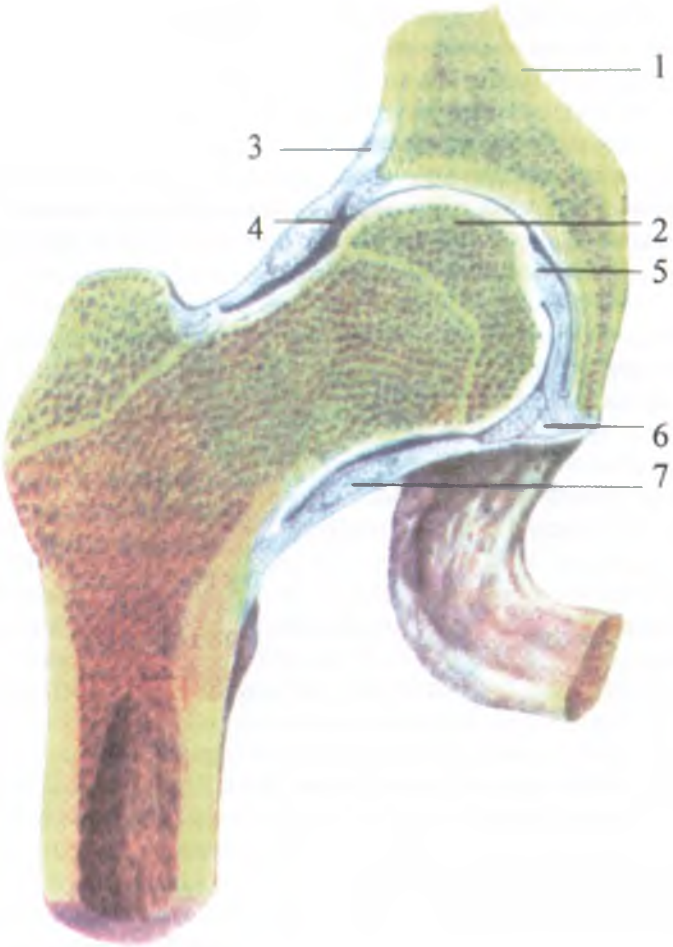

Сурет 39. Үршық буыны; фронталді кесінді.
1 - жамбас сүйегі (os coxae); 2 - ортан жіліктің басы (caput femoris); 3 - буын қапшығы (capsula articularis); 4 - буын қуысы (cavum articulare); 5 - ортан жілік басының байламы (lig. capitis femoris); 6 - үршықтық ернеу (labrum acetabulare); 7 - дөңгелек аймақ (zona orbicularis).

Ұршықтық шұңқырдың жиегі бойынша, оны толықтыра, тереңдете шеміршектік доға-үршықтық ернеу өтеді. Буын қапшығы жамбас сүйегінде үршықтық шұңқыр жиегі бойында, ортан жілік алдынан үршықтық шұңқырды буын қуысынан тыс қалдыра үршықаралық қырдан медиалді бекиді.

Буынды төрт мықты сыртқы байламдар бекітеді. Алдынан, мықын сүйегінің алдыңғы қылқанынан үршықаралық сызыққа дейін аса мықты мықын - *ортан жілік байламы* (lig. iliofemorale) өтеді. Ол тік қалпын ұстап тұруға көмектеседі және үршық буынының аса жазылуына кедергі болады. Буынның медиалді - төменгі жағында қасаға - *ортан жілік байламы* (lig. pubofemorale) орналасады. Ол қасаға сүйегінің жоғарғы тармағынан буын қапшығына және кіші үршыққа өтеді де, ортан жіліктің әкетілуін шектейді. Буын қапшығына артқы төменгі болімдерін шоңданай - *ортан жілік байламы* (lig. ischiofemorale) бекітеді, ол шоңданай сүйегінің денесінен буын қапшығының артқы бөлімдеріне бағытталады да, ортан жіліктің ішке айналуын шектейді. Буын қапшығының терең қабаттарында осы үш байлам астында *дөңгелек аймақ* (zona orbicularis) деп аталатын байлам орналасқан. Ол ортан жіліктің мойынын тұзақтәрізді орап, төменгі алдыңғы мықындық қылқаны астында бекиді.

Ұршық буынының ерекшелігі: екі буын ішілік байламының болуы. Оның біреуі - *ұршық ойығының көлденең байламы* (lig.transversum acetabulii) - ұршық ойығының үстінен лақтырылып өтеді. Екіншісі - *ортан жілік басының байламы* (lig.capitis femoris) - ұршық ойығының жиектерінен және бірінші байламнан басталады да, ортан жілік басының шұңқырынан аяқталады. Онда ортан жіліктің басын қоректендіретін қан тамырлары өтеді.

Пішіні бойынша ұршық буыны шартәрізділерге жатады. Бірақ, шұңқырдың тереңдігі және оның ортан жілік басымен аса берік қосылуы нәтижесінде буын шартәрізді буынның бір түрі - *тостағантәрізді буын* болып саналады. Фронталді білік айналасында бүгілу және жазылу, сагиталді білік айналасында - әкету және әкелу, вертикалді білік айналасында - ортан жіліктің ішке және сыртқа айналуы іске асады. Сонымен қатар, ортан жілік пен түтас аяқ конусты бейнелейтін үйлесімді айналма қозғалыста болуы мүмкін. Ұршықтық шұңқырдың терендігінің салдарынан буындағы қозғалыстар өте ауқымды емес, бірақ буын айтарлықтай жүктемеге жақсы бейімделген.

Тізе буыны (art. genus; сурет 40). Ортан жілік, асықты жілік және тізе тобығы сүйектермен түзілген. Ортан жілік айдаршықтары шығыңқы, ал асықты жілік айдаршықтары сәл ойыңқы болуына байланысты, буындық беттерінің конгруэнтсіздігі (сәйкессіздігі) пайда болады. Бұл сәйкессіздік тізе буыны ішінде *латералді және медиалді менискілер* болуымен жойылады. Олардың жоғарғы беттері ортан жіліктің айдаршықтарымен конгруэнтті, ал төменгі беттері - асықты жіліктің айдаршықтарымен конгруэнтті. Менискілер орақтәрізді сыртқы жиегі бос. Сыртқы пішіні бойынша олар әртүрлі. Медиалді мениск диаметрі бойынша кіші, асықты жіліктің латералді айдаршығының буындық бетін көп бөлігін жауып тұратын жалпақ орақтәрізді белдеу түрінде. Менискілердің шеттері асықты жіліктің айдаршықаралық томпаққа бекиді. Алдынан олар *тізенің көлденең байламымен* (lig.transversum genus) байланысады.

Тізе буыны ішінде сонымен бірге *алдыңғы және артқы кресттәрізді байламдар* (lig. cruciatum anterius et posterius) орналасады. Олар ортан жілік және асықты жілік сүйектерін қосып, буынды бекітеді. Буын қапшығы ортан жілік сүйегінде жоғары бекиді, артынан айдаршықтардың буындық беттеріне аса жақын бекиді - айдаршықтар мен айдаршықүстіліктер арасынан өтеді. Айдаршықүстіліктер бос қалады. Асықты жілікте буын қапшығы айдаршықтардың буындық беттері астында бекиді, ал тізе тобығында буын қапшығының беку сызығы буындық беттің жиегі бойынша тікелей қатынаста өтеді. Буын сыртқы байламдармен бекітіледі. *Асықты жіліктің жанама байламы* (lig.collaterale tibiale) ортан жіліктің медиалді айдаршықүстілігінен асықты жіліктің медиалді айдаршығына дейін жүреді. *Асықты жілік шыбығының жанама байламы* (lig.collaterale fibulare) ортан жіліктің латералді айдаршықүстілігі мен жіліктің басы арасында орналасады. *Тізе тобығының байламы* (lig.patellae) да буынды бекітеді, ол асықты жілік бұдырына бекиді және ортан жіліктің төртбасты бұлшықетінің бір бөлігі болып табылады. Буын қапшығын артынан тақымның *қиғаш және доғатәрізді байламдар* (ligg. poplitea obliquum et arcuatum) үстап тұрады.

Тізе буыны айналасында көптеген (10-нан аса) синовиалді қалталар болады. Олардың бір бөлігі буын қуысымен қатынасады және ауданы бойынша үлкен буындық беттердің қалыпты қызмет атқаруына әсер етеді. Қалталардың басқа бір бөлігі бұлшықеттердің сіңірлері астында орналасады, олардың сүйекке үйкелісін азайтады.

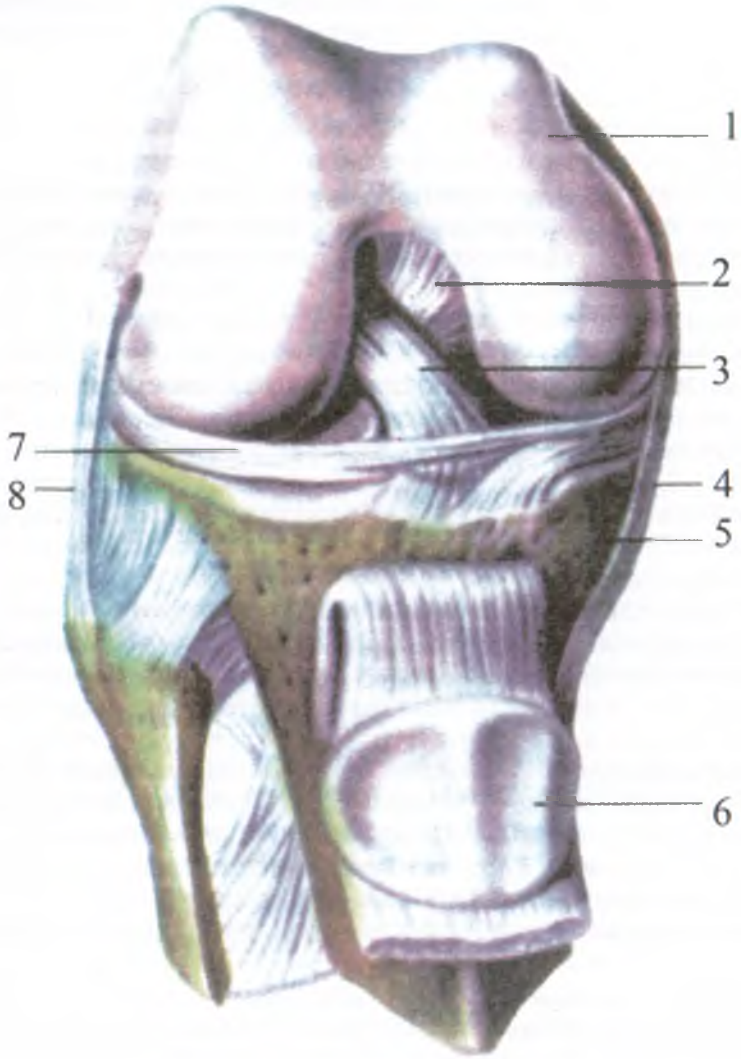

Сурет 40. Тізе буыны; оң жағы (ашық); алдынан және бүйірінен көрініс.
1 - ортан жілік (os femoris); 2 - артқы кресттәрізді байлам (lig. cruciatum posterius); 3 - алдыңғы кресттәрізді байлам (lig. cruciatum anterius); 4 - асықты жіліктің жанама байламы (lig. collaterale tibiale); 5 - асықты жілік (tibia); 6 - тізе тобығы (patella); 7 - латералді мениск (meniscus laterialis); 8 - асықты жілік шыбығының жанама байламы (lig. collaterale fibulare).

Тізе буыны шығыртәрізді айналмалы. Фронталді білік айналасында бүгілу және жазылу, тік білік айналасында бүгілген тізе буыны жағдайында - сирақтың ішке және сыртқа айналуы жүзеге асады.

Сирақ сүйектерінің қосылыстары (сурет 41, Б). Асықты жілік пен асықты жілік шыбығы проксималді ортан жілік **жілікаралық буынды** (art. tibiofibularis) түзеді. Оның буын қапшығы буындық беттердің жиегіне барып, асықты жілік шыбығының басының алдыңғы және артқы байламдарымен бекітіледі. Буын жалпақ, аздаған сырғанаулы қозғалыстар болуы мүмкін. Сүйектердің денелері арасындағы кеңістік асықты жілік пен асықты жілік шыбығының сүйекаралық жиектеріне бекитін сирақтың сүйекаралық жарғақпен - берік фиброзды табақпен толтырылған. Сирақ сүйектерінің дисталді шеттері *алдыңғы және артқы жілікаралық байламдар* көмегімен қосылады.

Сирақ - асық буыны (art. talocruralis; сурет 42). Асықты жіліктің төменгі буындық беті және сирақтың екі сүйегінің де айдаршықтарының буындық беттері топай сүйегінің шығырына еніп тұратын айыр түріндегі буындық шұңқырын түзеді. Буындық қап жіңішке жұқа, алдынан сәл ауытқитын буындық беттерінің жиегі бойынша бекиді. Ішкі жағынан буын медиалді тобықтан топай, өкше және қайықтәрізді сүйектерге бағытталған *медиалді байламмен* өтеді. Буын шығыртәрізді, жалғыз фронталді білігі бар, оның айналасында жазылу және аяқ ұшы бүгілу жағдайындағы бүйірлік қозғалыстар - бүгілу іске асады. Тілерсектің жеті сүйегі өзара тілерсекаралық буындармен қосылған: топайасты, топай-өкше қайықтәрізді, өкше текшетәрізді және сына қайықтәрізді.

Топайасты буыны (art. subtalaris). Буынды топай және өкше сүйектерінің артқы буындық беттері түзеді. Буын қапшығы буындық беттерінің жиегі бойынша отеді және бүйір *топай-өкшелік байламдармен* бекітіледі. Буын цилиндрлі, келесі буынмен бірге функция атқарады.

Топай-өкше-қайықтәрізді буыны (art. talocalcaneonavicularis). Топай сүйегі басына арналған буындық шұңқырды - өкше сүйегінің алдыңғы топайлық буын беті, қайықтәрізді сүйектің шұңқыры және буын аймағында шеміршектік құрылымға ие болатын өкшелік -қайықтәрізді байлам түзеді. Буындық қап сыртқы және окшелік беттерінде байламдармен бекітіледі. Сонымен қатар топай және өкше сүйегі арасында мықты сүйекаралық байлам бар. Буын шартәрізді. Ол топайасты буынмен бірге қызмет атқарады, сон-

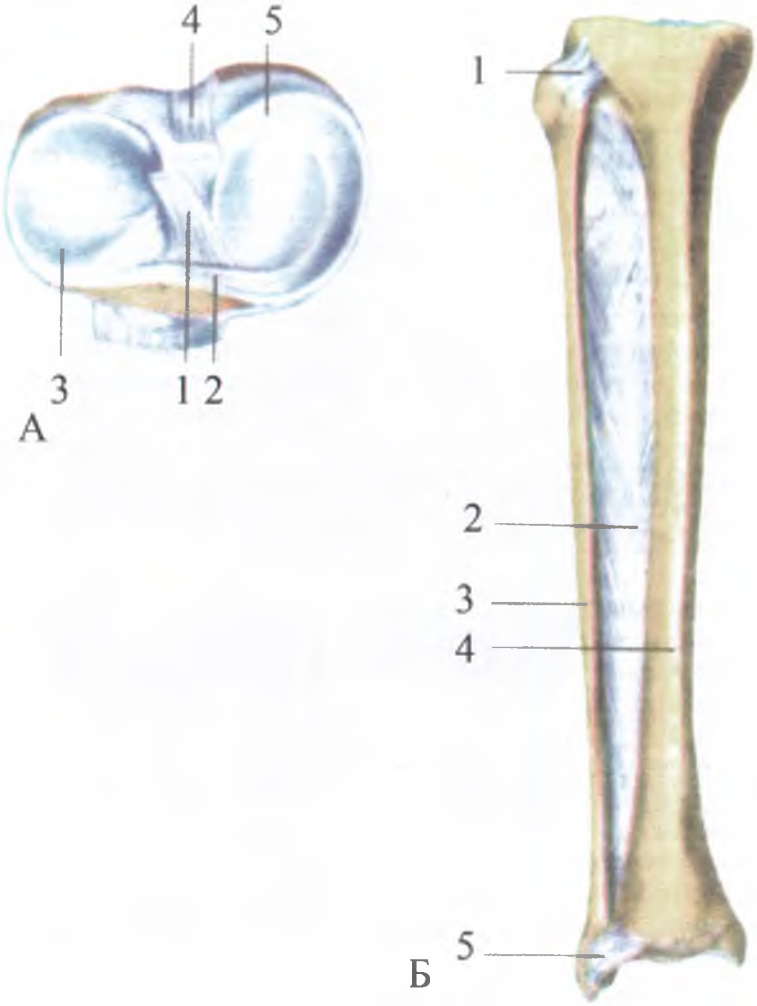

Сурет 41. Тізе буынының меннсктері (А). Сирақ сүйектерінің қосылыстары.
А: 1 - алдыңғы кресттәрізді байлам (lig. cruciatum anterius); 2 - тізенің көлденең байламы (lig. transversum genus); 3 - латералді мениск (meniscus lateralis); 4 - артқы кресттәрізді байлам (lig. cruciatum posterius); 5 - медиалді мениск (meniscus medialis); Б: 1 - жілікаралық буын (art. tibiofibularis); 2 - сирақтың сүйекаралық жарғағы (membrane interossea cruris); 3 - асықты жілік шыбығы (fibula); 4 - асықты жілік (tibia); 5 - жілікаралық синдесмоз (syndesmosis tibiofibularis).

Сурет 42. Табан буындары мен байламдары, оң сирақ-табан буыны арқылы кесілген.
1 - сирақ-асық буын (art.talocruralis); 2 - асық өкшеқайықтәрізді буын (art.talocalcaneonavicularis); 3 - өкше текше буыны (art.calcaneocubeidea); 4 - тілерсектің көлденең буыны - Шопаров буыны (art. tarsi transversa); 5 - айырық байлам (lig.bifurcatum); 6 - сына қайықтәрізді буын (art.cuneonavicularis); 7 - тілерсек-табан буыны (art.tarsometatarseae); 8 - сыртқы тілерсек табан байламы (lig.tarsometatarseum); 9 - табан сүйектер бақайшақтар буыны (art.metatarsophalangeales); 10 - бақайнақтар аралық буын (art.interphalangeales pedis); 11 - асық асты буыны (art.subtalaris).

дықтан қозғалыс қиғаш алдына, жоғары және медиалді бағытталған бір білік айналасында ғана іске асады. Аяқ үшын әкелу оның супинациясымен (аяқушының медиалді жиегі көтеріледі), ал әкету пронациямен (аяқ ушының латералді жиегі көтеріледі) бірге іске асады.

БАССҮЙЕК

Бассүйектің негізгі қызметі қорғауға негізделген. Бассүйекке табиғаттың туындылары - ми, есту мүшесі, көру мүшесі, иіс сезу мүшелері кіреді және бассүйек оларды қорғап тұрады. Тыныс алу және дәм сезу қызметімен бірге ас қорыту мүшелерінің бастауы осында жатады. Адамның тік жүріп үйренуіне байланысты бассүйек пішінін өзгерткен. Жұмыртқатәрізді болып кішірейген. Оның бет және ми бөлімдері де өзгерген. Бас қаңқасы - *бассүйек* (cranium, сурет 43) түзілуіне байланысты түрлі бөлімдерге бөлінеді: ми сауыты және бет сүйектер.

Ми сауыты (cranium cerebrale) жұмыртқа тәрізді. Оның қуысы омыртқа өзегінің жалғасы болып табылады және ішінде ми болады. Ми сауыты 8 сүйекті құрайды: маңдай, екі шеке, екі самай, сынатәрізді, торлы және шүйде сүйектері. Олар өзара жіктермен байланысқан және қозғалмайды.

Ми сауытының жоғарғы бөлігі төбесі немесе күмбезі деп аталады. Оны екі шеке, сонымен қатар маңдай, шүйде және самай сүйектерінің қабыршақтары түзеді. Бассүйек күмбезінің сүйегі тегіс әрі нәзік болып келеді. Көлденең кесіндісін қарайтын болсақ тығыз заттың ішкі және сыртқы табақшалары көрінеді, олардың арасында diploe деп аталатын кемікті зат бар. Одан қан тамырлары өтеді. Тығыз заттың сыртқы табақшасы қалың, қатты, ал ішкісі жұқа, сынғыш болады. Бассүйек жарақаттанғанда ішкі табақшасы жиі зақымдалады. Тігінен кесіндісін қарайтын болсақ бассүйек күмбезінің ішкі бетін көруге болады. Ол нәзік, бірақ тегіс емес: артерия, вена жүлгелері және ми жататын қатпарлар көрінеді.

Ми сауытының төменгі бөлігі негізгі болып аталады. Маңдай, торлы, сынатәрізді, шүйде және екі самай сүйектерінен құралған.

Бет сүйектері (cranium viscerale) даму процесінде асқорыту және тыныс алу аппараттарының бастапқы бөлімі болып қалыптасқан. Оның құрамына 15 сүйек кіреді, оның 6 жұп сүйектер: жоғарғы жақсүйек, мұрын, бетсүйек, көзжас сүйек, таңдай және төменгі мұрын қалқаны. Үш жұпсыз сүйектер: төменгі жақсүйек, тіласты

Сурет 43. Бассүйек, алдынан, сол жағынан көрініс.
1 - мұрын сүйегі (os nasale); 2 - көзжас сүйегі (os lacrimale); 3 - торлы сүйек (os ethmoidale); 4 - маңдай сүйек (os frontale); 5 - жоғарғы самайлық сызық (linea temporalis superior); 6 - шеке сүйек (os parietale); 7 - самай сүйек (os temporale); 8 - сынатәрізді сүйек (os sphenoidale); 9 - бетсүйек (os zygomaticum); 10 - төменгі жақсүйек(mandibula); 11 - жоғарғы жақсүйек (maxilla); 12 - алмұрттәрізді тесік (apertura piriformis).

және желбезек сүйектері. Ми сауытындағы тәрізді мүнда да сүйектердің көбісі жіктер арқылы жалғанған, тек төменгі жақсүйекте ғана буын болады. Мойын бүлшықеттерінде тіласты сүйек орналасқан. Дамуы бойынша бет сүйектеріне ортаңғы құлақтың үш сүйегі жатады: балғашық, төс және үзеңгі. Бірақ, есту мүшесі ретінде маңызды болғандықтан олар сезім мүшелері бөлімінде қарастырылады.

МИ САУЫТЫНЫҢ СҮЙЕКТЕРІ

Шүйде сүйек (os occipitale; сурет 44-45). Ми сауытының артқы төменгі бөлімінде орналасқан. Үлкен шүйде тесігінің айналасында орналасқан 4 бөлімнен түрады.

Негізгі бөлік үлкен шүйде тесігінен алға қарай жатады, сынатәрізді сүйектің денесімен байланысады. Негізгі бөліктің бассүйек қуысына қарайтын жоғарғы беті нәзік, иілген, онда мидың күмбезді бөлігі орналасады. Сыртқы төменгі беті бүдырлы, ортасында жүтқыншақ төмпешігі көрініңкіреп түрады.

Жұп латералді бөлігінің сыртқы бетінде эллипстәрізді шүйделік айдаршығы бар. Айдаршық артында айдаршық шұңқыры көрінеді. Латералді бөлігінің бүйір жиегінде мойындырық тілігі бар. Ол самай сүйегімен байланысқанда мойындырық тесігін түзеді. Бұл арқылы мойындырық венасы, тіл-жүтқыншақ, кезбе нервтері өтеді. Тіліктің артқы жиегінде үзын жіңішке мойындырық өсіндісі болады. Оның айналасынан доғатәрізді және терең сигматәрізді қойнаудың жүлгесі отеді. Латералді бөлігінің жоғарғы бетінде, шүйде айдаршығының үстінде мойындырық төмпешігі орналасқан.

Қабыршақ - шүйде сүйегінің ең кең бөлігі. Ол бассүйектің тобесін түзуге қатысады. Шүйде қабыршағының ішкі бетінде кресттәрізді томпақтар болады. Олардың орталығында ішкі шүйде шодыры көрінеді. Соңғысынан төмен үлкен шүйде тесігіне дейін ішкі шүйде қыры өтеді. Горизонталді екі жаққа көлденең қойнаудың жүлгесі бағытталады. Көлденең қойнаудың жүлгесінен төмен орналасқан шұңқырларда мишықтың сыңарлары жатады. Қабыршақтың сыртқы бетінің орталығында сыртқы шүйде шодыры көрінеді. Одан үлкен тесікке дейін сыртқы шүйде қыры созылады. Сонымен қатар "мойындырық сызығы" деп аталатын горизонталді қыры болады: жоғарғысы сыртқы шодыр деңгейінде, ал төменгісі сыртқы қырдың ортаңғы деңгейінде орналасқан.

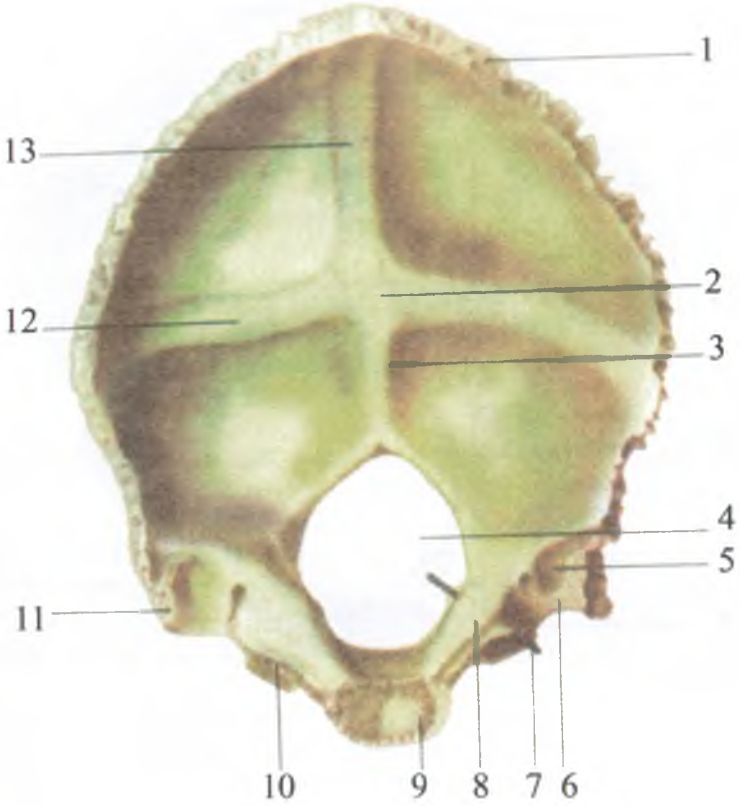

Сурет 44. Шүйде сүйек, ішінен көрінісі.
1 - шүйделік қабыршақ (squama occipitalis); 2 - ішкі шүйде шодыры (protuberantia occipitalis interna); 3 - ішкі шүйде қыры (crista occipitalis interna); 4 - үлкен шүйде тесігі (for.magnum); 5 - сигматәрізді қойнау жүлгесі (sul.sinus sigmoideus); 6 - мойындырық тілігі (incisura jugularis); 7 - тіласты өзегіне зонд енгізілген (canalis hypoglossalis); 8 - мойындырық төмпешігі (tuberculum jugulare); 9 - базилярлық бөлік (pars basilaris); 10 - латералді бөлік (pars lateralis); 11 - мойындырық осінді (processus jugularis); 12 - көлденең қойнау жүлгесі (sul.sinus transversus); 13 - жоғарғы сагиталді қойнау жүлгесі (sul.sinus sagittalis superior).

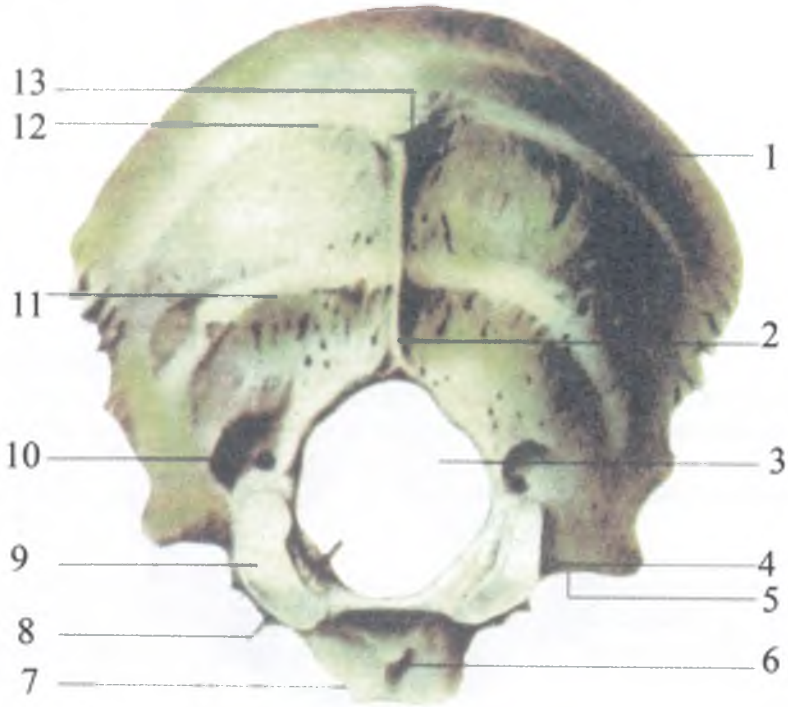

Сурет 45. Шүйде сүйек, сыртқы көрінісі.
1 - шүйде қабырғасы (squama occipitalis); 2 - сыртқы шүйде қыры (crista occipitalis externa); 3 - үлкен шүйде тесігі (for.occipitale magnum); 4 - мойындырық тілігі (incisura jugularis); 5 - латералді бөлік (pars lateralis); 6 - жұтқыншақтық төмпешік (tuberculum pharyngeum); 7 - базилярлық бөлік (pars basilaris); 8 - тіласты өзегіне зонд енгізілген; 9 - шүйде айдаршығы (condylus occipitalis); 10 - айдаршық шұңқыры (fossa condylaris); 11 - төменгі желке сызығы (linea nuchae inferior); 12 - жоғарғы желке сызығы (linea nuchae superior); 13 - сыртқы шүйде шодыры (protuberantia occipitalis externa).

Торлы сүйек (os ethmoidale; сурет 46). Бұл сүйек бассүйек негізін, мұрын қуысын және көзұяны түзуге қатысады. Оның горизонталді торлы табақшасы маңдай сүйектің торлы тілігіне кіріп тұрады. Жан-жағынан торлы үяшықтары бар торлы лабиринт ілініп тұрады. Әр лабиринттің ішкі беттерінде жоғарғы қалқандары болады. Перпендикулярлы табақша мұрын қуысының қалқанын түзуге қатысады. Ол жоғарғы жағына қарай өтеш айдарытәрізді болып аяқталады. Торлы табақшаның коптеген тесіктері арқылы мұрын қуысынан бассүйек қуысына иіс сезу нервтері отеді.

Сынатәрізді сүйек (os sphenoidale; сурет 47). Бұл сүйек бассүйек негізінде орталық орын алады. Ми сауытының барлық сүйектерімен байланысады. Ішкі көрінісі көбелекке ұқсас құрылысы күрделі болып келеді. Оның боліктері: денесі, кіші қанаттар, үлкен қанаттар және қанаттәрізді өсінді.

Денесі (corpus) текше пішіндес және 6 жағы болады. Ертоқым пішінді иілген жоғарғы жағы *түрік ертоқымы* (sella turcica) деп аталады. Оның орталығында гипофиз шұңқыры орналасады. Ол алдынан *ертоқым төмпешігімен* (tuberculum sellae), ал артынан *ертоқым арқашығымен* (dorsum sellae) шектеледі. Артқы беті шүйде сүйекпен байланысады. Алдыңғы бетінде ауалы *сынатәрізді қойнауға* (sinus sphenoidales) әкелетін екі *тесік* (aperturae sinus sphenoidals) көрінеді. Бұл қойнау 7 жастан кейін түзіліп, сынатәрізді сүйектің денесінің ішінде орналасады. Қойнау қалқа арқылы болінген. Бұл қалқа *сынатәрізді қырдың* (rostrum sphenoidale) алдыңғы бетіне шығады. Денесінің томенгі бетіне желбезек бекінеді. Бүйірлік беттерінде кіші және үлкен қанаттары болады.

Кіші қанаттары (alae minora) үшбұрышты, денесінен латералді және жоғарыға өтеді. Кіші қанаттар негізінде көру нерві өтетін *көру өзегі* (canalis opticus) орналасқан. Кіші қанаттардың төменгі беті көзұясының жоғарғы қабырғасын түзуге қатысады, ал жоғарғы беті бассүйек қуысына қарап орналасқан.

Үлкен қанаттар (ala majora) жан-жаққа беттейді. Олардың әрқайсысының негізінде үш тесік болады: алдынан *дөңгелек* (for.rotundum), одан кейін *сопақша* (for. ovale) және қанат бұрышының аймағында *қылқанды тесік* (for. spinosum). Алдыңғы екеуі арқылы үшкіл нерв, ал соңғысы арқылы мидың қатты қабығын қоректендіретін артерия өтеді.Үлкен қанаттардың ішкі ми беті иілген болады. Сыртқы дөңес беті көзұясының қабырғасын түзуге қатысатын көзұялыққа және самай шұңқырлары құрамына кіретін самайға бөлінеді. Кіші

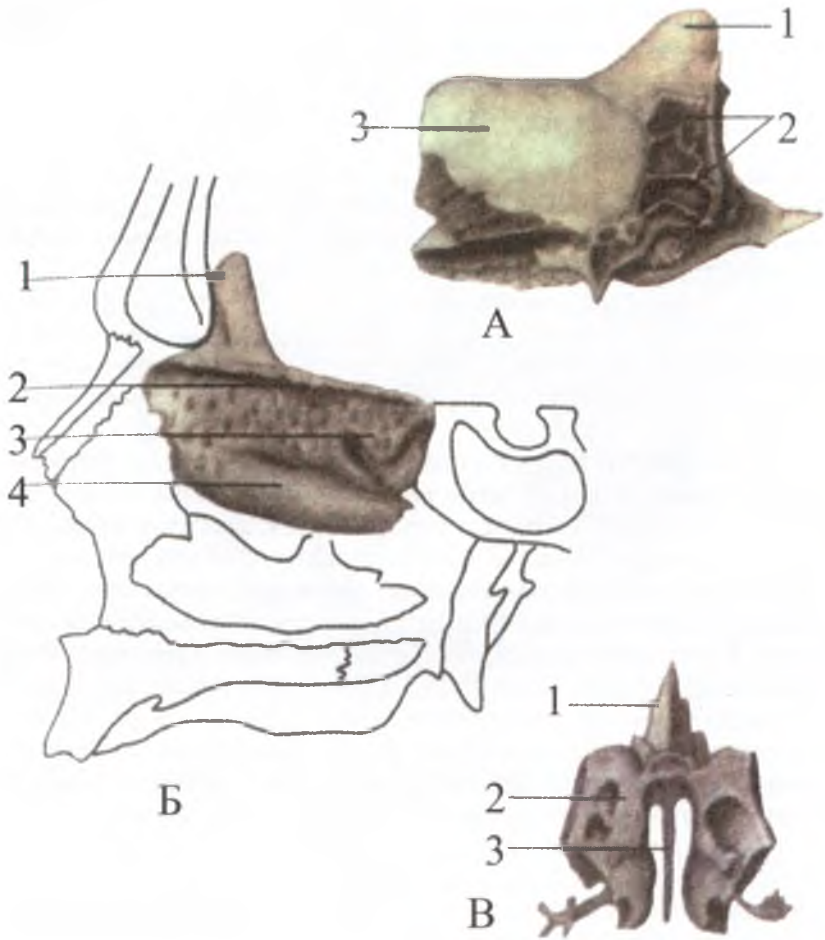

Сурет 46. Торлы сүйек.
А - оң жағынан көрініс: 1 - әтеш айдары (crista galli); 2 - торлы ұяшықтар (cellulae ethmoidales); 3 - козұялық табақша (lam. orbitalis); Б - бассүйектегі орны: 1 - әтеш айдары; 2 - торлы табақша (lam. cribrosa); 3 - жоғарғы мұрын қалқаны (concha nasalis superior); 4 - ортаңғы мұрын қалқаны (concha nasalis media); В - алдынан көрініс: 1 - әтеш айдары; 2 - торлы лабиринт (labyrinthus ethmoidalis); 3 - перпендикулярлы табақша (lam. perpendicularis).

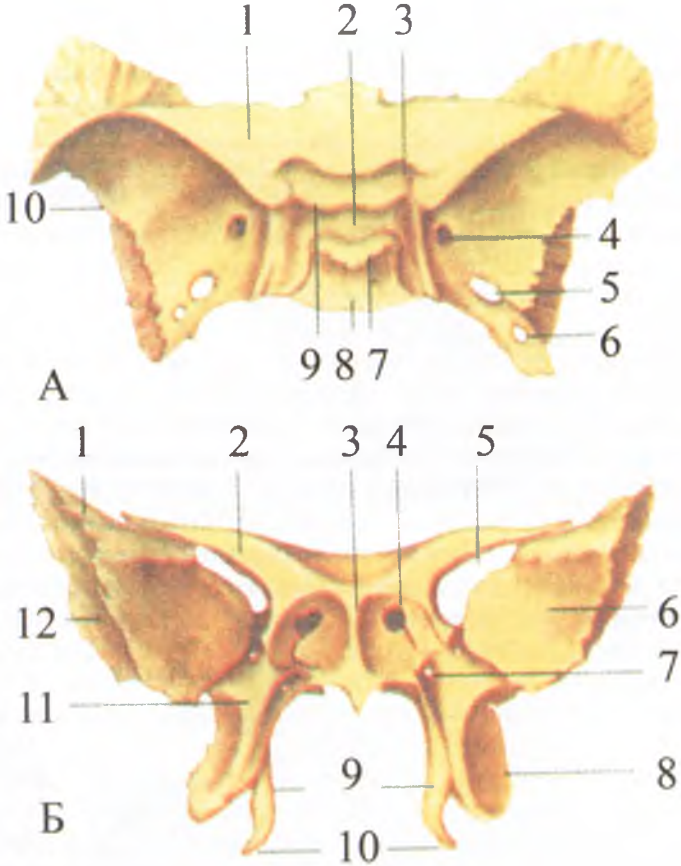

Сурет 47. Сынатәрізді сүйек.

А - жоғарыдан көрініс: 1 - кіші қанат (ala minor); 2 - түрік ертоқымы (sella turcica); 3 - көру озегі (canalis opticus); 4 - дөңгелек тесік (for. rotundum); 5 - сопақ тесік (for.ovale); 6 - қылқанды тесік (for. spinosum); 7 - ертоқым қаңқасы (dorsum sellae); 8 - денесі (corpus); 9 - ертоқым төмпешігі (tuberculum sellae). Б - алдынан көрініс: 1 - үлкен қанат (ala major); 2 - кіші қанат; 3 - сынатәрізді қыр (crista sphenoidales); 4 - сынатәрізді қойнаудың тесігі (apertura sinus sphenoidalis); 5 - көзұяшықтың жоғарғы саңылауы (fissura orbitalis superior); 6 - козұялық бет (facies orbitalis); 7 - қанаттәрізді өзек (canalis pterygoideus); 8 - қанаттәрізді өсіндінің латералді табақшасы (lam. lateralis processus pterygoidei); 9 - қанаттәрізді өсіндінің медиалді табақшасы (lam. medialis processus pteryoidei); 10 - қанаттәрізді ілмек (hamulus pterygoideus); 11 - қанаттәрізді өсінді (processus pterygoideus); 12 - үлкен қанаттарының самайлық беттері (facies temporalis).

және үлкен қанаттар көзуяға нервтер мен тамырлар өтетін жоғарғы *көзуялық саңылаумен* (fissura orbitalis superior) шектеледі.

Қанаттәрізді өсінділер (processus pterygoidei) төменге бағытталған. Олардың әрқайсысы алдынан жалғасып өсетін екі табақшадан жасалған, ал артынан бөлініп, *қанаттәрізді шұңқырды* (fossa pterygoidea) шектейді. *Медиалді табақша* (lam. medialis) мұрын қуысын түзуге қатысады, төменінде *қанаттәрізді ілмекпен* (hamulus pterygoideus) шектеледі. Латералді табақшаның сыртқы беті самайасты шұңқырға қараған. Әр қанаттәрізді өсіндінің негізінде алдынан артқа қарай жіңішке *қанаттәрізді өзекпен* (canalis pterygoideus) тесілген. Ол қанаттаңдай шұңқырын тесік аймағымен байланыстырады.

Шеке сүйек (os parietale, сурет 48). Бұл сүйек тегіс, төртбұрышты, бассүйек күмбезін түзуге қатысады. Сүйек адамда үлкен ми сыңарларын қаптауына байланысты сүтқоректі жануарларға қарағанда максималді мөлшерде болады. Сыртқы дөңес бетінде *шеке төмпегі* (tuber parietale) анық көрінеді. Томпектер және төменгі жиегі арасынан жоғарғы және төменгі самай сызықтары доғатәрізді горизонталді жүреді. Оларға самай шайнау бұлшықеті және оның шандыры бекініп тұрады. Жоғарғы жиек маңайында қоректендіруші артерия мен венасы бар *шеке тесігі* (for. parietale) орналасқан. Олар бассүйек ішкі және сыртқы веналық желілерді байланыстырушы болып табылады. Жоғарғы жиек арқылы жоғарғы бассүйек ішкі сагиталді веналық қойнаудың бірі болып табылатын кең жүлге отеді.

Ішкі ми *беті* тегіс және артериялық жүлгелері мен батыңқылары болады. Сүйектің 4 жиегін ажыратады: қатысты сүйектерге қараған *маңдай және шүйде* жиегі, самай сүйегімен байланысқан қабыршақты жиегі, қарама-қарсы жағынан *аттас* сүйекпен жанасатын *сагиталді* жиегі. Сонымен бірге 4 бұрышы болады: *шүйде, сынатәрізді, маңдай және емізіктәрізді* бұрыштары.

Самай сүйегі (os temporale, сурет 49, 51). Бұл сүйек бас қаңқасының негізін түзуге және күмбезін түзуге қатысады. Ол сынатәрізді, шүйде және төбе сүйектерімен байланысады. Самай сүйегінің 3 болігін ажыратады: тасты, дабылды және қабыршақты.

Тасты болігі (pars petrosa) немесе пирамида төбесімен алға және медиалді бағытталған, ал артынан және латералді жағы емізіктәрізді өсіндіге ауысатын үш жақты пирамида пішінін иемденеді. Бұл болік арнайы есту және тепе-теңдік мүшесінің берік сүйектік орны

Сурет 48. Шеке сүйек, сыртынан көрініс.
1 - сагиталді жиек (margo sagittalis); 2 - маңдайлық жиек (margo frontalis); 3 - қабыршақы жиек (margo squamosus); 4 - шүйделік жиек (margo occipitalis); 5 - шеке төмпесі (tuber parietale).

Сурет 49. Самай сүйек, сыртынан көрініс.
1 - қабыршақты бөлік (pars squamosa); 2 - бетсүйектік өсінді (processus zygomaticus); 3 - буындық төмпешік (tuberculum articulare); 4 - төмпешігі жақ сүйектік шұңқыр (fossa mandibularis); 5 - бізтәрізді өсінді (processus styloideus); 6 - сырты есту тесігі (porus acusticus externus); 7 - дабылдық бөлік (pars tympanica); 8 - емізіктік өсінді (processus mastoideus).

Сурет 50. Самай сүйек, ішінен көрініс.
1 - қабыршақты бөлік (pars squamosa); 2 - пирамиданың жоғарғы жиегі (margo superior partis petrosae); 3 - дабыл қуысының төбесі (tegmen tympani); 4 - емізіктік тесік (for. mastoideum); 5 - сиғматәрізді қойнау жүлгесі (sul. sinus sigmoidei); 6 - су құбырының кіреберісі (aqueductus vestibuli); 7 - доға асты шұңқыры (fossa subarcuata); 8 - бізтәрізді өсінді (processus styloideus); 9 - ішкі есту тесігі (porus acusticus internus); 10 - пирамиданың артқы беті (facies posterior partis petrosae); 11 - тасты бөлік немесе пирамида (pars petrosa); 12 - пирамиданың алдыңғы беті (facies anterior partis petrosae); 13 - доғатәрізді томпақ (eminentia arcuata).

болып саналады. Пирамидада 3 беті жақсы көрсетілген: алдыңғы-жоғарғы және вертикалді орналасқан артқы беті мен ортаңғы басүйек шұңқырларын тұзуге қатысады. Төменгі беті сыртқа бағытталып бассүйектің сыртқы қабырғасының негізін құрайды.

Алдыңғы бетінде кең ұңғыл - *үшкілдік батыңқы* (impressio trigemini). Бұнда үшкіл нерв түйіні орналасады. Латералді қарасақ екі параллель жүлге көрінеді. Медиалді жүлгесінде (sul. n. petrosi

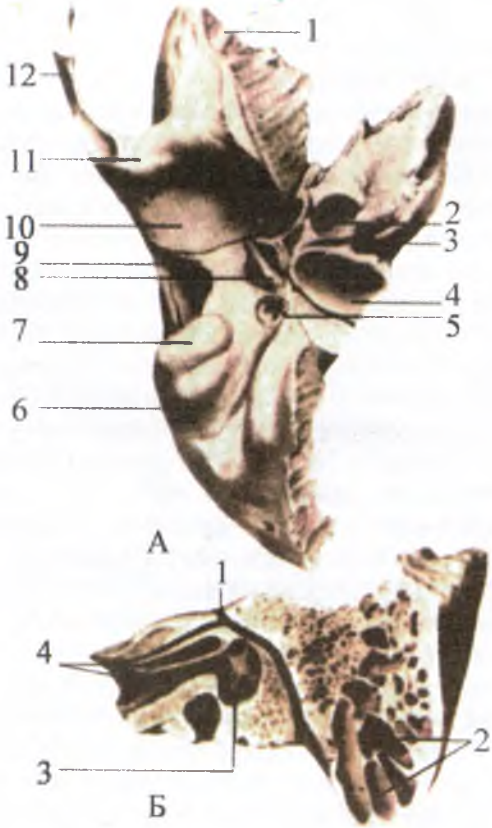

Сурет 51. Самай сүйек.

А - төменнен көрініс: 1 - қабыршақты бөлік (pars squamosa); 2 - тасты бөлік (pars petrosa); 3 - ұйқы өзегі (canalis caroticus); 4 - мойындырық шұңқыр (fossa jugularis); 5 - бізтәрізді тесік (for. stylomastoideum); 6 - емізіктік тілік (incisura mastoidea); 7 - емізіктік өсінді (processus mastoidea); 8 - бізтәрізді өсінді (pr.styloideus); 9 - дабылдық бөлік (pars tympanica); 10 - төменгі жақсүйектік шұңқыр (fossa mandibularis); 11 - буындық төмпешік (tuberculum articulare); 12 - бетсүйектік өсінді (processus zygomaticus); Б - пирамида бөлігінің параллель вертикалді кесінді: 1 - бет өзегі (canalis facialis); 2 - емізіктік өсіндінің ұяшықтары; 3 - дабыл қуысы (cavitas tympanica); 4 - бұлшықет-түтік өзегі (canalis musculotubarius).

majoris) *тасты нерв* жатады. Ол жүлгенің латералді шетінде орналасқан *саңылаудан* (hiatus canalis n. petrosi majoris) шығады. Латералді *жүлгеде* (sul. n. petrosi minoris) оз *саңылауынан* (hiatus canalis n. petrosi minoris) шығатын кіші тасты нерв орналасады. Пирамида негізінде *доғатәрізді томпақ* (eminentia arcuata) шығады, оның астында ішкі құлақтың жоғарғы жартылай шеңбер өзегі орналасады. Доғатәрізді томпақтың және қабыршақтың алдыңғы бетіндегі тегіс алаң *дабыл қуысының төбесі* (tegmen tympani) деп аталады, оның астында ортаңғы құлақтың дабыл қуысы орналасқан. Ортасына жақын артқы бетінде *ішкі есту тесігі* (porus acusticus internus) анық көрінеді, ол *ішкі есту жолына* (meatus acusticus internus) жалғасады. Онда бет және кіреберіс-ұлу нервтері өтеді. Латералді және төменгі жағына қарай *кіреберіс су құбырының сыртқы апертурасы* (apertura externa aqueductus vestibuli) орналасқан. Бұл тесіктің аймағында ішкі құлақтың эндолимфалық ағынының соқыр шеті болып табылатын эндолимфалық қап орналасқан. Бұл қаптың қабырғасы арқылы ішкі құлақтың эндолимфалық сұйығының алмасуы жүреді.

Төменгі бұдырлы бетінің орталығында терең, тегіс және жалпақ *мойындырық шұңқыры* (fossa jugularis), ал оның алдында *ұйқы өзегінің* (canalis caroticus) сыртқы тесігі орналасады. Мойындырық шұңқырында мойындырық венасының буылтығы орналасады, ал ұйқы өзегінен ішкі ұйқы артериясы өтеді. Мойындырық шұңқырының латералді жағында төмен және алға бағытталған ұзын откір бізтәрізді өсінді (processus stylodeus) орналасқан, бұл бірнеше бұлшықеттер мен байламдардың басталу орны болып табылады.

Оның негізінде бассүйектен бет нервтері шығатын біз - *емізіктәрізді өсінді* (for. stylomastoideum) бар. Тасты бөлігінің негізі кеңейген, емізіктәрізді өсіндіге (processus mastoideus) айналады, ал бұл өсіндіге төс-бұғана-емізіктәрізді бұлшықет бекінеді. Емізіктәрізді өсінді медиалді жағынан *емізіктәрізді тілікпен* (incisura mastoidea), яғни қосқарыншалы мойын бұлшықетінің артқы қарыншасының бастамасымен шектеледі. Емізіктәрізді өсіндінің ішкі ми жағында *сигматәрізді қойнаудың* (sulcus sinus sigmoidei) жуан жүлгесі доғатәрізді өтеді. Бұдан бассүйектің сыртқы бетіне *емізіктәрізді тесік* (for. mastoideum) өтеді. Емізіктәрізді өсінді ішінде ауалы ұяшықтар болады, олар емізіктәрізді үңгір арқылы ортаңғы құлақтың қуысынан жиналады.

Қабыршақты бөлік (pars squamosa) сопақша, вертикаль тұрған табақша пішіндес болады. Оның ішкі *ми бетінде* мидың және ар-

терия қатпарларының іздері көрінеді. Сыртқы *самай беті* тегіс болады және самай шұңқырын түзуге қатысады. Қабыршақты бөліктің сыртқы есту жолының алдынан латералді өсінді, содан кейін бетсүйектік доға түзіп *бетсүйек өсіндісі* өтеді. Қабыршақты бөліктің самай бетінде, өсінді негізінде *төменгі жақсүйекті шұңқыр* орналасады. Ол алдымен *буындық төмпешікпен* (tuberculum articulare) шектелген.

Дабыл бөлігі (pars tympanica) *сыртқы есту тесігін* және *сыртқы есту жолын* (porus et meatus acusticus externus) алдынан, төменгі жағынан және артынан жұқа табақша түрінде шектейді.

Самай сүйек ішінен бірнеше өзектер отеді.

1. **Бет өзегінде** (canalis facialis) бет нерві бар. Ішкі есту жолынан басталып пирамиданың алдыңғы бетінің ортасына дейін горизонталі жүреді. Бұдан саңылау арқылы үлкен тасты нерв өтеді. Осыдан өзек латералді жағына тікбұрыш жасап бұрылады. Осы жерде дабыл қуысының медиалді қабырғасында вертикалді төмен бағытталып, біз-емізіктәрізді тесікпен аяқталады.

2. **Ұйқы өзегі** (canalis caroticus) пирамиданың төменгі бетінің сыртқы тесігінен басталады. Алдымен вертикалді жоғары жүріп, содан кейін иіліп, горизонталді бағытқа ауысады және пирамида төбесінен шығады. Өзектің ішкі қабырғасында бірнеше ұсақ тесіктер - ұйқы-дабыл өзекшелерінің бастамасы көрінеді. Өзекшелерде ішкі ұйқы артериясынан ортаңғы құлақ қуысына өтетін ұсақ артериялар және нерв тармақтары болады.

3. **Бұлшықет-түтік өзегі** (canalis musculotubarius) пирамиданың алдынғы шеті мен самай сүйегі қабыршағының бұрышында тесікпен ашылады, ал дабыл қуысында аяқталады. Қалқалар арқылы екі жартылай өзегіне бөлінеді: дабыл жарғағын керетін бұлшықет жартылай өзегі және есту түтігінің жартылай өзегі (semicanalis m. tensoris tympani et semicanalis tubae auditive). Бірінші жартылай өзекте өзек қабырғаларынан басталып балғашық тұтқасына бекінетін бұлшықет орналасқан жоғарғы қуатты дыбыста дабыл жарғағы ұлкен амплитудамен тербеледі және қабылдағыш есту аппараты шамадан тыс қозады. Бұл бұлшықет жиырыла отырып, дабыл жарғағын жауып, оның тербелісін шектейді. Ортаңғы құлақ қуысы есту түтігінің жартылай өзегі арқылы жұтқыншақпен байланысады. Бұл қызметі ортаңғы құлақ ішіндегі қысымды теңестіру ішін қажет. Сонымен қатар бұл өзек қабынған мұрын-жұтқыншақтан ортаңғы құлақ қуысынан жұқпаның өтуін орындайды. Бұл өзек, әсіресе,

балаларда кең болады.

4. **Емізіктәрізді өзекше** (canaliculus mastoideus) мойындырық шұңқырынан басталып, дабыл-емізіктәрізді саңылаудан шығады. Бұнда кезбе нервісінің құлақтың тармағы бар.

5. **Дабыл шегі өзекшесі** (canaliculus chordae tympani) бет өзегінің вертикалді бөлігінде, самай сүйегінің пирамидасында басталып дабыл қуысы арқылы өтеді. Бұнда дабыл шегі, яғни бет нервісінің тармағы бар.

6. **Дабыл өзекшесі** (canaliculus tympanicus) пирамиданың төменгі бетіндегі тасты шұңқыршаның түбінен басталады. Содан кейін дабыл жарғағынан өтеді және пирамиданың алдыңғы бетіндегі кіші тасты нервтің саңылауынан өтеді. Бұнда тіл-жұтқыншақ нервісінің дабыл тармағы бар. Ішкі құлақ өзектері туралы сезім мүшелері бөлімінде қарастырылады.

Маңдай сүйек (os frontale; сурет 52). Бұл сүйек басүйек негізін және күмбезін, козұясын, мұрын қуысын және самай шұңқырын түзуге қатысады. Ми сауыты сүйектерінен төрлы, сынатәрізді және шеке сүйектерімен байланысады. Оның торт болігі ажыратылады: маңдай қабыршақты, жүп көзұялы және мұрын.

Маңдай қабыршағы тегіс, артқа және вертикалді бағытталған. Оның сыртқы беті дөңес, тегіс және орталығында *маңдай төмпектері* (tubera frontalia) бөлады. Қабыршақ үлкен ми сыңарларының маңдай бөліктерін жабады. Адамда интеллект қызметін атқаратындықтан мидың бұл бөлігі жақсы дамыған, сондықтан қабыршақ маңдай сүйектің ең ірі бөлігі болып табылады. Маңдай қабыршағы томеннен өткір *көзұяусті жиегімен* (margo supraorbitalis) шектеледі, оның медиалді бөлігінде аттас тамырлар мен нервтерге арналған *көзұяусті тілігі* (тесігі) (incisura (foramen) supraorbitalis) корінеді. Козұяусті жиегінің латералді бөлігі бетсүйегі қосылатын өткір *бетсүйек өсіндісімен* (processus zygomaticus) аяқталады. Көзұяусті жиегінің медиалді бөлігінен жоғары *қасусті доғалары* (arcus superciliares) көрінеді, оның үстінде тегіс алаң - *глабелла*, кеңсірікусті орналасады. Маңдай қабыршағының ішкі дөңес жағында ми және артерия қатпарларының *батыңқылары* (impressiones digitatae et juga cerebralia) көрінеді. Сондай-ақ, *маңдай қырына* (crista frontalis) өтетін жоғарғы *сагиталді қойнаудың жүлгелерін* (sul. sinus sagittalis superior) де көруге болады. Қыр *соқыр тесікте* (for. caecum) аяқталады. Маңдай сүйектің қыры және соқыр тесік аймағында қатты ми қабықшасы бекінеді. Ол жүлге үстінен жоғарғы сагиталді қойнау түзеді.

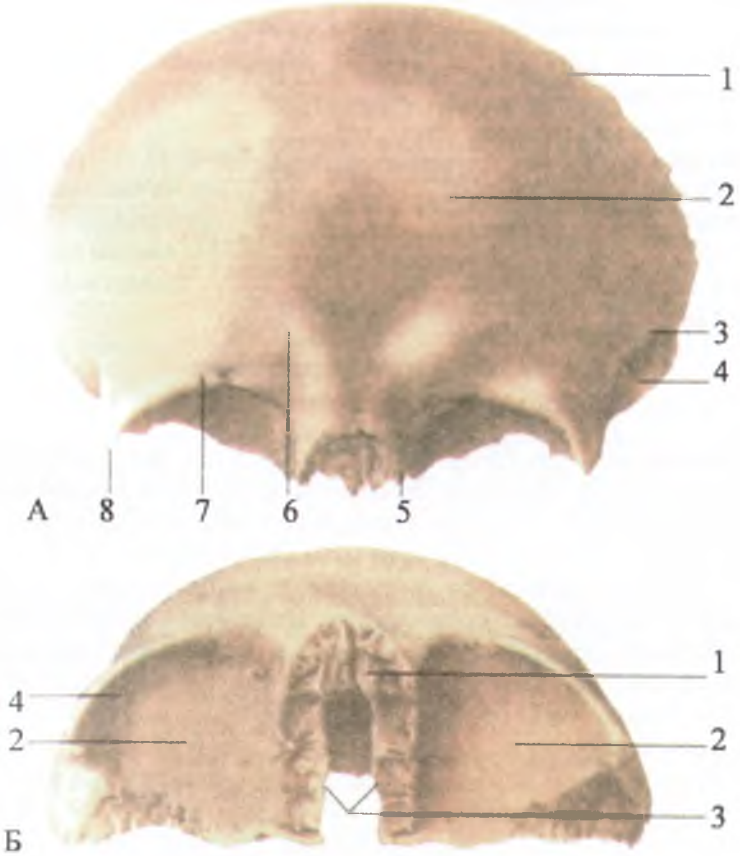

Сурет 52. Маңдай сүйек.

А - алдынан көрініс: 1 - маңдай қабыршағы (squama frontalis); 2 - маңдай төмпесі (tuber frontale); 3 - самай сызығы (linea temporalis); 4 - самайлық бет (facies temporalis); 5 - мұрындық бөлігі (pars nasalis); 6 - қасүсті доғасы (arcus superciliaris); 7 - көзүя үсті жиегі (margo supraorbitalis); 8-бетсүйектік өсінді (processus zygomaticus). Б - төменнен көрініс: 1 - мұрындық бөлік; 2 - көзүялық боліктер (partes orbitalis); 3 - торлық тілік (incisura ethmoidalis); 4 - көзжас безі шұңқыры (fossa glandulae lacrimalis).

Жүп көзұялық бөлігі горизонталді орналасқан үшбұрышты табақша түрінде болады. Төменгі, козұялық беті тегіс және дөңес болып келеді. Оның бетсүйек өсіндісі қасында *көзжас безінің шұңқыры* (fossa glandulae lacrimalis), ал алдыңғы медиалді бөлігінде *шығыршық шұңқыры* орналасқан.

Мұрын бөлігі иіс сезу мүшесінің қаптамаларын түзуге қатысады. Ол *торлы тілікті* (incisura ethmoidalis) тага тәрізді қоршайды. Маңдай сүйекте *ауалы қойнау* (sinus frontalis) орналасқан. Ол басқа да мұрын жанындағы қойнаулар сияқты тыныс алатын ауаны ылғалдатып жылытады. Қуыс туылғаннан кейін қалыптасады және оның мөлшері әр адамда әр түрлі болады.

БЕТ СҮЙЕКТЕРІ

Жоғарғы жақсүйек (maxilla; сурет 53). Бұл жүп сүйек ауыз қуысын, мұрын қуысын, көзұясын, самайасты және қанаттәрізді-маңдай шұңқырын түзуге қатысады. Оның денесі және 4 өсіндісі бар.

Жоғарғы жақсүйектің денесінде (corpus maxillae) мұрын қуысымен байланысатын ауалы *жоғарғы жақсүйектік* (гаймор) *қойнау* (sinus maxillaris) орналасады. Бұл құрсақ ішіндегі кезден бастап дамитын жалғыз ауалы мұрын қуысы болып табылады.

Денесінің сыртында 4 беті ажыратылады. Көзұясының төменгі қабырғасының біраз бөлігін түзетін тегіс үшбұрышты *көзұя беті* жоғарыға бағытталған. Бұл бетінде артынан алға қарай *көзұяасты жүлге* (sul. infraorbitalis) өтеді. Ол алдыңғы бетінде *көзұяасты тесігі* (for.infraorbitale) арқылы ашылатын *көзұяасты өзегіне* (canalis infraorbitalis) өтеді. Өзекте нервтер мен тамырлар бар. Көзұя беті алдыңғы бетінен өткір көзұяасты жиек арқылы бөлінген. Одан *ит тіс шұңқыры* (fossa canina) және *көзұяасты тесігі* (for.infraorbitale) көрінеді. Мұрын беті мұрын қуысының латералді қабырғасын түзуге қатысады. Бұл бетінде жоғарғы *жақсүйектің қойнауының тесігі* (hiatus maxillaris) орналасқан, оның алдынан жоғарыдан төмен қарай *көзжас жүлгесі* (sulcus lacrimalis) отеді. Бұл жүлгеде көзжас-мұрын өзегі орналасқан. Жоғарғы жақсүйек денесінің дөңес *самайасты беті* (facies infratemporalis) артқа беттейді. Одан *ұяшықтың тесіктер* (for.alveolaria) көрінеді. Бұл тесіктер арқылы жоғарғы артқы тістерге нервтер мен тамырлар барады. Самайасты бетінің төменгі бөлімінде жоғарғы *жақсүйектің төмпегі* (tuber maxillae) болады.

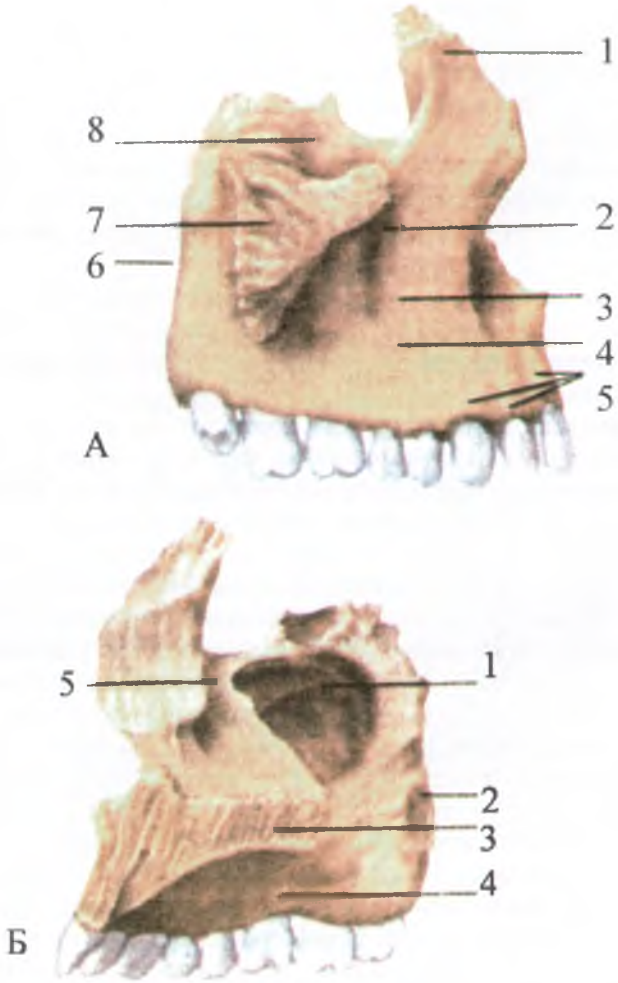

Сурет 53. Жоғарғы жақсүйек, он.

А - сыртынан көрініс: 1 - маңдайлық өсінді (processus frontalis); 2 - көзұя асты тесігі (for.infraorbitale); 3 - күрек тістік шұңқыр (fossa canina); 4 - алдыңғы бет (facies anterior); 5 - ұяшықтық томпақ (juga alveolaria); 6 - жоғарғы жақсүйек төмпесі (tuber maxilae); 7 - бетсүйектік өсінді (processus zygomaticus); 8 - көзұялық бет (faies orbitalis). Б - мұрын қуысы жағынан көрініс: 1 - жоғарғы жақсүйек қойнауы (sinus maxilaris); 2 - самайастылық бет (facies ifratemporalis); 3 - таңдайлық өсінді (processus palatinus); 4 - ұяшықтық өсінді (processus alveolaris); 5 - көзжас жүлгесі (sul. lacrimalis).

Маңдай өсіндісі (processus frontalis) вертикалді жоғары бағытталған. Ол маңдай сүйектің мұрын бөлігімен байланысады. Оның латералді жағында көзжас қыры вертикаль жүреді. Ол алдынан көзжас қабының шұңқырын шектейді.

Латералді жағында жалпақ бетсүйек өсіндісі (processus zygomaticus) жүреді. Ол аттас сүйекпен байланысады. Ұяшықтық өсінді (processus alveolaris) доғатәрізді, төменге бағытталған. Оның төменгі бос жиегінде тіс ұяшықтары - 8 тістің шұңқырлары орналасқан. Өсіндінің сыртқы бетінде тістерге байланысты ұяшықтық төмпектері болады.

Таңдайлық осінді (processus palatinus) горизонталді бағытталады. Жоғарғы жақсүйектердің екеуі де мұрын сүйектерімен алмұрттәрізді апертураны - мұрын қуысына апаратын жалпақ тесікті шектейді.

Төменгі жақсүйек (mandibula; сурет 54). Ол жоғарғы жақсүйекпен бірігіп беттің үлкен бөлігін құрайды. Буын арқылы самай сүйектерімен байланысатын болғандықтан өте қозғалмалы болады. Оның денесі және екі тармағы ажыратылады.

Денесі (corpus mandibulae) тағатәрізді ойыс табақша пішіндес. Оның жоғарғы және төменгі, сыртқы және ішкі беттері бар. *Ұяшықтық доға* (arcus alveolaris) деп аталатын жоғарғы жиегінде 16 тіске арналған тіс ұяшықтары орналасқан. Жас үлкейген сайын тістердің толық жойылуына байланысты алдымен ұяшыққалқалар жойылады, содан кейін ұяшықтық доға да жойылады және төменгі жақсүйектің денесі буылтық сияқты түрге айналады. Төменгі жалпақ, доңгеленген жиегі, тығыз заты сүйек *төменгі жақсүйектің негізі* (basis mandibulae) деп аталады. Сыртқы дөңес бетінің ортасында *иек шодыры* (protuberantia mentalis) көрінеді. Одан латералді орналасқан үсақ тіс түбірлерінің деңгейінде *иек тесігі* (for. mentale) - *төменгі жақсүйек өзегінің* (canalis mandibulae) шығысы болады. Ішкі ойыс бетінің ортасында *иек қылқаны* (spina mentalis) - төменгі жақсүйектің онтогенездегі жұп қатпарының бірігу орны шығады. Оның латералді жағында аттас сілекей безі үшін *тіласты шұңқыры* (fossa sublingualis) орналасқан. Осы беті арқылы *жақсүйек тіласты сызығы* (linea mylohyoidea) диагональ өтеді. Оның артынан және төменінен *төменгі жақсүйекасты шұңқыры* (fossa submandibularis) корінеді.

Денесінің артқы шеттерінен томенгі жақсүйегінің тармақтары (rami mandibulae) жоғарыға вертикалді котеріледі. Олардың әрқай-

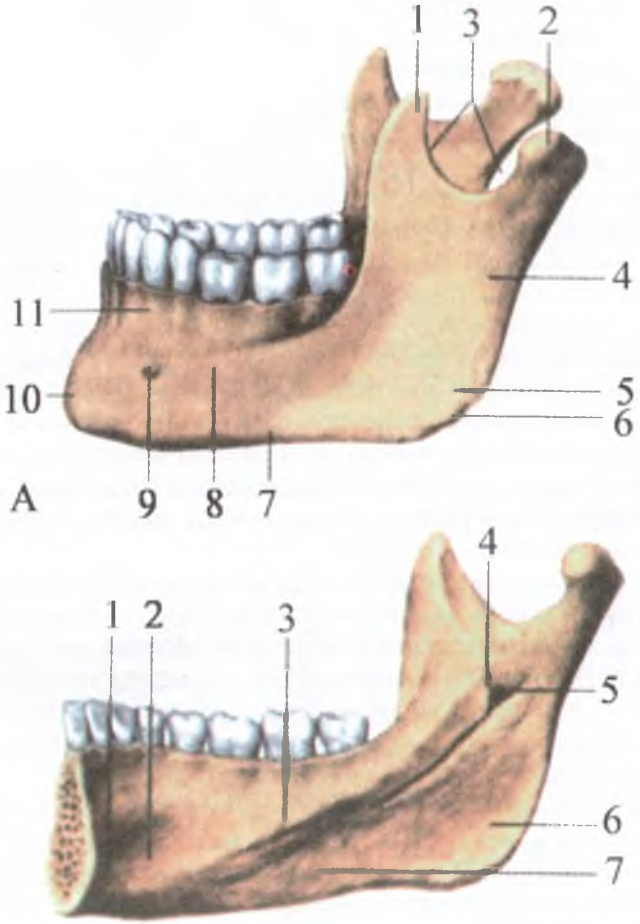

Сурет 54. Төменгі жақсүйек

А - жалпы көрінісі: 1 - төждік өсінді (processus coronoideus); 2 - айдаршықтық өсінді (processus condylaris); 3 - төменгі жақсүйектің тілігі (incisura mandibulae); 4 - төменгі жақсүйек тармағы (ranus mandibulas); 5 - шайнау бұдырмағы (tuberositas masseterica); 6 - төменгі жақсүйек бұрышы (angulus mandibulae); 7 - төменгі жақсүйек негізі (basis mandibulae); 8 - төменгі жақсүйек денесі (corpus mandibulae); 9 - иек тесіги (foramen mentall); 10 - иек шодыры (protuberantia mentalis); 11 - үяшықтық бөлік (pars alveolaris). Б - ішкі жағынан қарағандағы оң жақ көрінісі: 1-иек қылқаны (spina mentalis); 2 - тіласты шұңқыры (fovea sublingualis); 3 - төменгі жақсүйек-тіласты сызығы (linea mylohyoidea); 4 - төменгі жақсүйектің тілшігі (lingula mandibulae); 5 - төменгі жақсүйектің тесігі (for. mandibulae); 6 - қанаттәрізді бұдырмақ (tuberositas pterygoidea); 7 - төменгі жақсүйек асты шұңқыр (fofea submandibularis).

сысының жоғарғы шеттері екіге бөлінген. Тіліктің алдында *тәждік өсінді* (processus coronoideus) - самай шайнау бұлшықетінің бекінетін орны, ал артында *айдаршық өсіндісі* (processus condylaris) орналасқан. Денесінің тармаққа өтетін орны *төменгі жақсүйектің бұрышы* (angulus mandibulae) деп аталады. Есейе келе оның мөлшері өзгереді. Жаңа туған нәрестелерде төменгі жақсүйек қуысты доға (шамамен 150^0) түрінде болады. Орта жасқа келгенде төменгі жақсүйектің денесі мен тармақтары тік бұрышпен ($110-130^0$) байланысады. Қартайған шақта тістер жойылған соң төменгі жақсүйектің иілу бұрышы қайтадан ұлкейеді. Сыртқы бетінің бұрышы аймағында *шайнау бұдырмағы* (tuberositas masseterica), ал ішкі жағында *қанаттәрізді бұдырмақ* (tuberositas pterygoidea) орналасқан. Тармақтың ішкі бетінде тілік астынан төменгі жақсүйек тесігі, яғни төменгі жақсүйек өзегінің бастауы көрінеді. Соңғысы доғатәрізденіп төменгі жақсүйектің денесі мен тармақтарына өтеді және тістер мен тіс аймағындағы тіндер үшін нервтері мен тамырларды құрайды. Озек төменгі жақсүйектің сыртқы бетінде иек тесігімен аяқталады

Бет сүйектің сүйектері. **Таңдай сүйек (os palatinum**; сурет 55, А) жұп сүйек болып келеді. Оның горизонталді табақшасы қарама-қарсы жағынан осындай табақшамен байланысып сүйекті таңдайдың артқы бөлімін құрайды. Перпендикуляр табақша мұрын қуысының латералді қабырғасын түзуге қатысады. Перпендикуляр табақша сынатәрізді-таңдай тілігі арқылы алдыңғы көзүялық және артқы сынатәрізді осінділерге бөлінеді.

Төменгі мұрын қалқаны (concha nasalis inferior; сурет 55, Б) білігі бойынша жұқа, ұзын, бүгілген табақша болып табылады. Бір жиегімен мұрын қуысының латералді қабырғасына бекінеді, екінші жиегі мұрын қуысына ілініп бекінеді. Сүйек ортаңғы және төменгі мұрын жолына бөлінеді.

Желбезек немесе **өре сүйек (vomer**; сурет 55, В) төртбұрышты жұқа табақша пішіндес. Торлы сүйектің перпендикуляр табақшасымен қосылып мұрын қуысы қалқасының бөлігін құрайды.

Бетсүйек (os zigomaticum; сурет 55, Г) көзүяны, бетсүйектік доғаны және самай шұңқырын түзуге қатысады.

Мұрын сүйек (os nasale; сурет 55, Д) қарама-қарсы жағынан осындай сүйекпен бірігіп мұрын арқашығын құрайды.

Козжас сүйек (os lacrimaie; сурет 55, Е) жұқа, тегіс, төртбұрышты. Көзүясының медиалді қабырғасының алдыңғы бөлімінде жа-

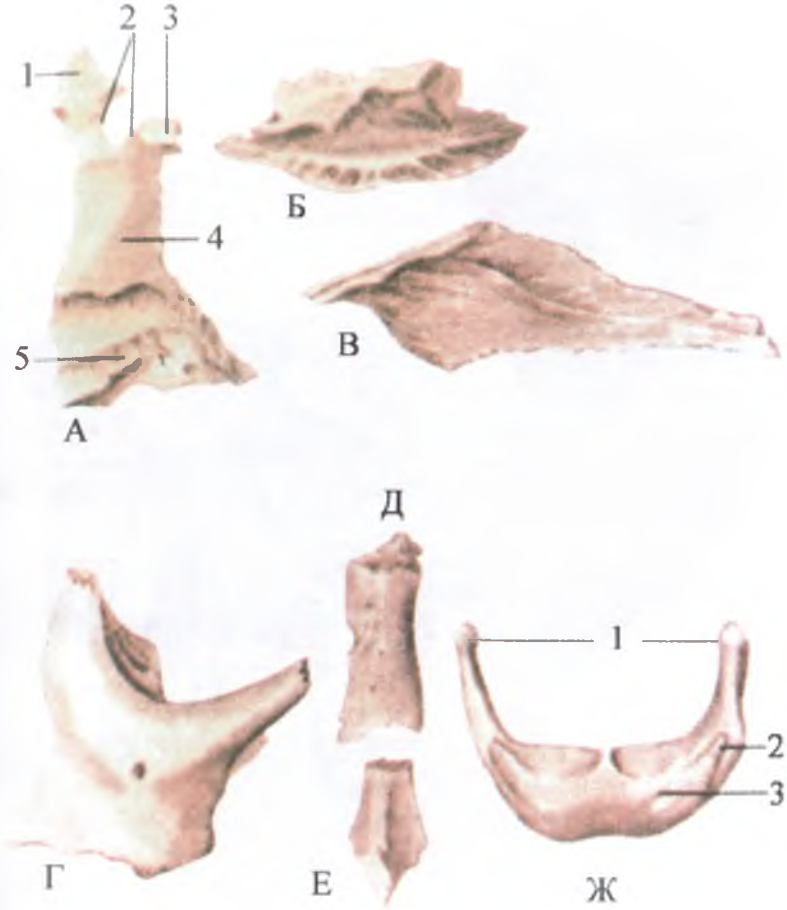

Сурет 55. Бет сүйектері.

А - таңдайлық сүйек (os palatinum): 1 - көзұялық осінді (processus orbitalis); 2- сына-таңдайлық тілік (incisura sphenopalatina); 3 - сынатәрізді өсінді (processus sphenoidalis); 4 - перпендикулярлы табақша (lam. perpendicularis), 5 - горизонтальды табақша (lam. horizontalis). Б - төменгі мұрын қалқаны (concha nasalis inferior). В - желбезек (vomer). Г - бетсүйек (os zygomaticum). Д - мұрын сүйек (os nasale). Е - көзжас сүйегі (os lacrimale). Ж- тіласты сүйегі (os hyoideum): 1 - үлкен мүйіздері (cornua majora); 2 - кіші мүйіздері (cornua minor); 3 - тіласты сүйегінің денесі (corpus ossis hyoidei).

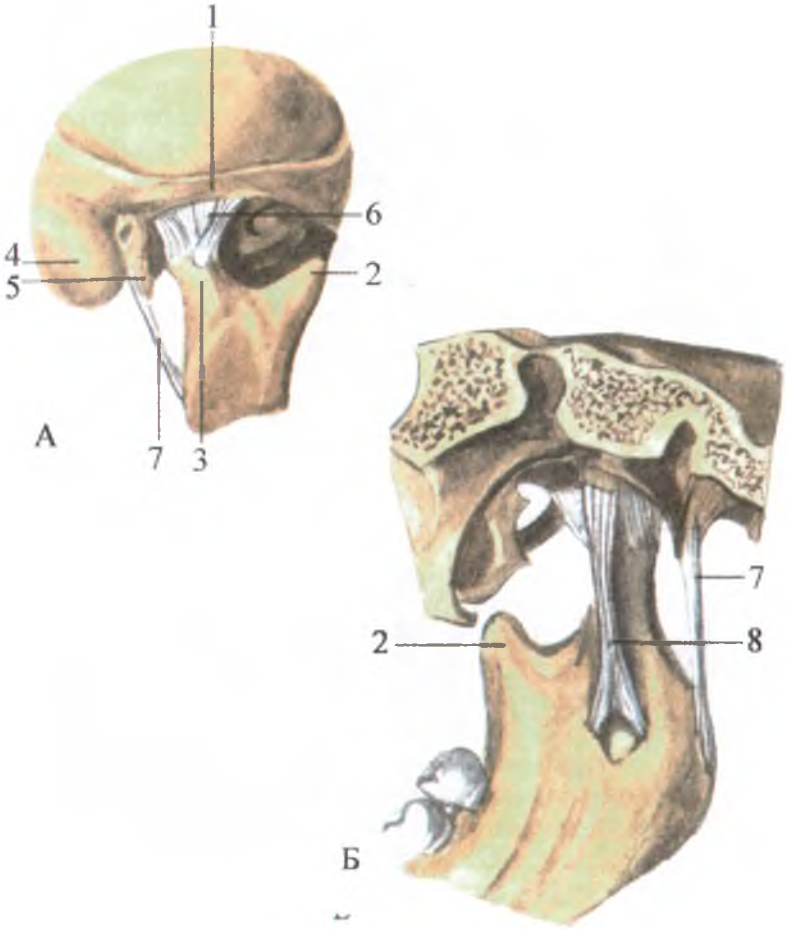

Сурет 56. Шықшыт буыны.

А - сыртынан көрініс. Б - ішінен көрініс. 1 - бет доғасы (arcus zygomaticus), 2 - төменгі жақ сүйегінің төждік өсіндісі (processus coronoideus mandibulae), 3 - төменгі жақсүйегінің айдаршықты өсіндісі (processus condylaris mandibulae), 4 - самай сүйегінің емізіктік өсіндісі (processus mastoideus ossis temporalis), 5 - самай сүйегінің бізтәрізді өсіндісі (processus styloideus ossis temporalis), 6 - латералді байлам (lig. laterale), 7 - біз-төменгі жақсүйек байламы (lig. stylomandibulare), 8 - сына-төменгі жақ байламы (lig. sphenomandibulare).

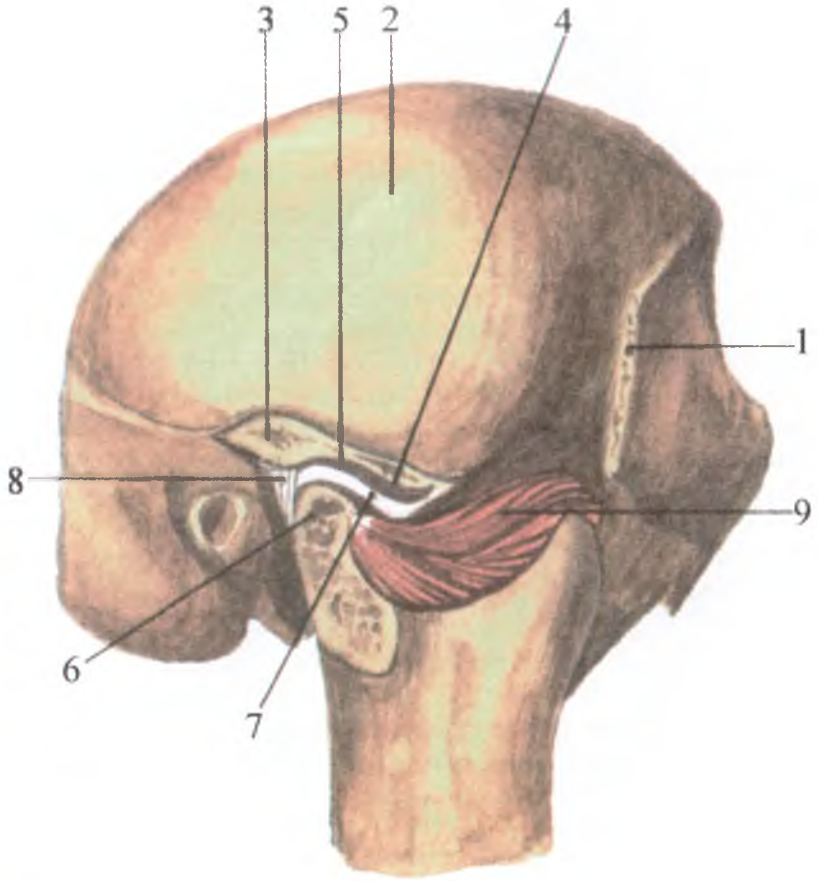

Сурет 57. Шықшыт буын, ішкі құрылысы.
1 - бетсүйек (os zygomaticum); 2 - самай сүйегінің қабыршақты бөлігі (pars squamosa ossis temporalis); 3 - самай сүйегінің бет өсіндісі (processus zygomaticus ossis temporalis); 4 - буын төмпешігі (tuberculum articulare); 5 - төменгі жақастылық шұңқыр (fossa mandibularis); 6 - төменгі жақ сүйегінің айдаршық өсіндісі (processus condylaris mandibulae); 7 - буын дискісі (discus articularis); 8 - буын қапшығы (capsula articularis); 9 - сыртқы қанатты бұлшықет (m. pterygoideus).

тады және жоғарғы жақсүйектің маңдай өсіндісімен бірге көзжас қабының шұңқырын түзеді.

Тіласты сүйек (os hyoideum; сурет 55, Ж). Төменгі жақсүйек астында мойын бүлшықеттерінің арасында тағатәрізденіп орналасқан. Тіласты сүйек денесінен жоғарыға екі кіші мүйіз, артқа қарай екі үлкен мүйіз шығады.

Самай - төменгі жақсүйек буыны (art. temporo-mandibularis; сурет 56, 57) жұп болады. Самай сүйегінің төменгі жақсүйек шұңқыры мен буын төмпешігі томенгі жақсүйектің айдаршық өсіндісінің буын бетімен мүшеленеді. Қаптама буын беті жиегі арқылы бекінеді. Буын қуысының ішінде буын дискі орналасқан. Ол қаптамамен бітісіп өседі де буын қуысын 2 бөлімге бөледі: жоғарғы және төменгі. Қаптама самай сүйегінің бетсүйек өсіндісінен томенгі жақсүйектің айдаршық өсіндісінің мойнына баратын *латералді байламмен* (lig. laterale) бекітіледі. Пішініне байланысты буын айдаршықты, екі буында да қозғалыс бір уақытта жүреді.

Фронталді білік айналасында төменгі жақсүйектің түсірілуі мен көтерілуі болуы мүмкін. Сонымен қатар, төменгі жақсүйекті алға қозғау болуы да мүмкін.

ТҰТАС БАССҮЙЕК

Бассүйектің ішкі негізі (basis cranii interna; сурет 58). Ол ми негізіне тірек болады және оның бедерін қабылдайды. Оны 3 бассүйек шұңқырына бөледі.

Алдыңғы бассүйек шұңқыры (fossa cranii anterior) алдынан және бүйірлерінен маңдай қабыршағымен, ал артынан сынатәрізді сүйектің кіші қанаттарының артқы жиегімен шектелген. Шұңқыр маңдай (көзүя бөлігі), торлы (торлы қабықша) және сынатәрізді (кіші қанаттары) сүйектерінен түзілген. Оның түбі тегіс емес. Козүя бөлігі көтеріледі, олардың арасында үңгіршік орналасады. Шұңқырдың ортаңғы облыстарында әтеш айдары мен соқыр тесік көрінеді, оның жан-жағында торлы сүйектің табақшасының көптеген тесіктері орналасқан. Олар иіс сезу жіпшелерін өткізу қызметін атқарады. Алдыңғы бассүйек шұңқырында ми сыңарларының маңдай бөліктері орналасқан.

Ортаңғы бассүйек шұңқыры (fossa cranii media) сынатәрізді және самай сүйектерінен тұрады. Ол алдыңғыға қарағанда тереңдеу ор-

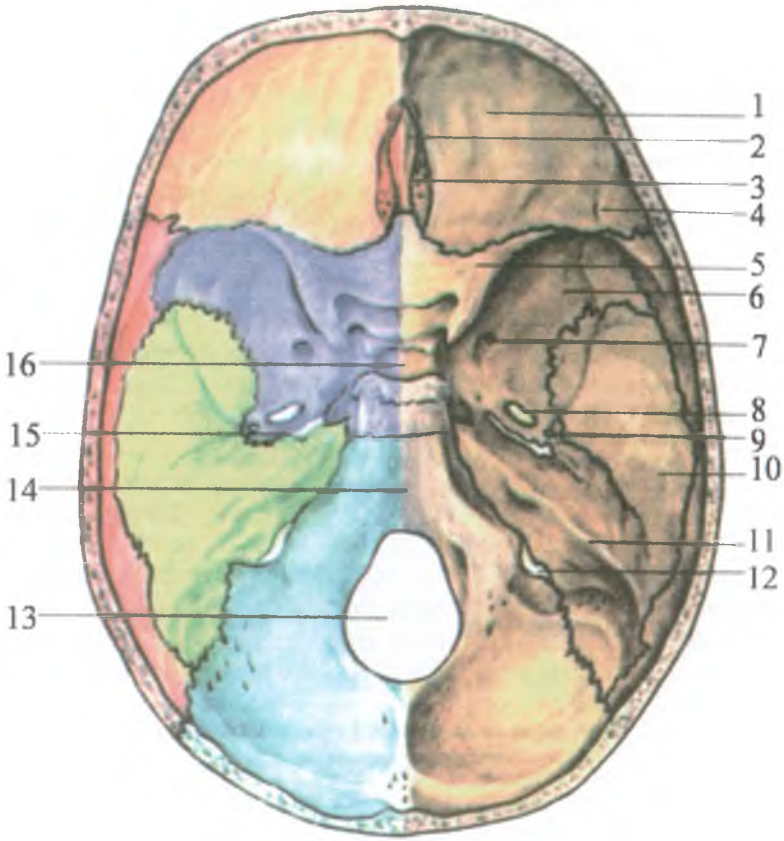

Сурет 58. Бассүйектің ішкі негізі.

1 - маңдай сүйегінің көзүялық бөлігі (pars orbitalis ossi frontalis), 2 - әтеш айдары (crista galli), 3 - торлы табақша (lam. cribrosa), 4 - артериалды жүлгелер (sul. arteriosi), 5 - сынатәрізді сүйектің кіші қанаты (ala minor ossis sphenoidalis), 6 - сынатәрізді сүйектің үлкен қабаты (ala major), 7 - доңгелек тесік (for. rotundum), 8 - сопақ тесік (for. ovale), 9 - қылқанды тесік (for. spinosum), 10 - самай сүегінің қабыршақты бөлігі (pars squamosa ossis temporalis), 11- самай сүйегінің тасты бөлігі (pars petrosa), 12 - мойындырық тесік (for. jugulare), 13 - шүйде сүйегінің үлкен тесігі (for. magnum), 14 - ылди (clivus), 15 - жыртық тесік (for. lacerum), 16 - түрік ертоқымы (sella turcica).

наласқан. Артқы бассүйек шұңқырынан түрік ершік арқашығы және самай сүйегі пирамидасы жоғарғы жиегі арқылы бөлінеді. Шұңқыр тереңделіп, онда үлкен ми сыңарларының самай бөлігі орналасады. Самай сүйегінің пирамидасының төбесінде жыртық тесік орналасқан. Орталық бөлігінде, яғни гипофиз шұңқырында мидың төменгі қосалқысы - гипофиз орналасқан. Орталық бөлімнен екі көзүяға көру нервісінің өзектері өтеді. Сынатәрізді сүйектің үлкен қанаттары негізінің бүйір бөліктерінде дөңгелек, сопақша және қылқанды тесіктер болады. Дөңгелек тесік ортаңғы бассүйек шұңқырын сынатәрізді-таңдай шұңқырымен байланыстырады. Сопақша тесік ортаңғы басүйек шұңқырын самайастымен байланыстырады. Бұл тесіктердің медиалді жағында, сынатәрізді сүйектің бүйір бетінде аттас артерия өтетін үйқы жүлгесі көрінеді. Сынатәрізді сүйектің үлкен және кіші қанаттарының арасында үлкен - жоғарғы көзүялық саңылау түзіледі. Осы арқылы ортаңғы бассүйек шұңқырынан көзүяға көзді қозғалтқыш шығыршық, әкетуші нерв және үшкіл нервтің бірінші тармағы өтеді. Ортаңғы бассүйек шұңқырының бүйір бөлімдерінің латералді жағында дабыл төбесінің қуысы, үшкіл батыңқысы, үлкен және кіші тасты нервтердің саңылауы, дөғатәрізді томпақ орналасады.

Сыртқы бассүйек негізі (basis cranii externa; сурет 59). Бұның түзілуіне ми сауыты және бетсүйек қатысады. Сыртқы бассүйек негізінің бет бөлігінде алдынан және бүйірлерінен жоғарғы жақсүйек тістерімен шектелген қатты таңдай көрінеді. Оның алдыңғы бөлімдерінде *күрек тіс тесігі* (for. incisivum) көрінеді. Бұл арқылы мұрын қуысынан таңдайға тамырлар мен нервтер өтеді. Қатты таңдай бойында көлденең *таңдай жүлгелері* (sulci palatine) көрінеді. Таңдай сүйектерінің горизонталь табақшаларында таңдай тесіктері көрінеді.

Таңдайдың жан-жағында жоғарғы жақсүйектің алдыңғы беті және бетсүйегі орналасады. Ал артында мұрын қуысының жұтқыншақпен байланысына арналған үлкен тесіктер - *хоаналар* болады. Хоандардың латералді жағында сынатәрізді сүйектің қанаттәрізді өсінділері орналасқан. Қанаттәрізді өсінділердің латералді және медиалді табақшалары арасында қанаттәрізді шұңқыр - медиалді қанаттәрізді шайнау бұлшықетінің бастауы жатады. Қанаттәрізді өсіндінің төменгі медиалді шетінде жұмсақ таңдайды қатайтатын бұлшықет қызметін атқарушы қанаттәрізді ілмек ерекшеленеді.

Қанаттәрізді өсінділердің латералді және артқы жағында самай-

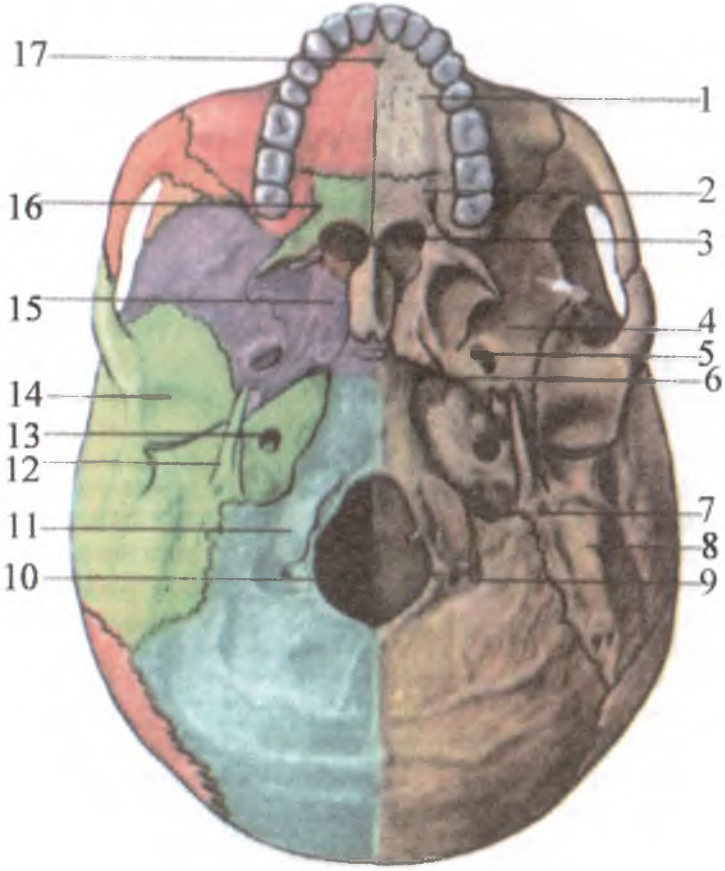

Сурет 59. Бассүйектің сыртқы негізі.
1 - жоғарғы жақ сүйектің таңдайлық өсіндісі (processus palatinus maxillae); 2 - таңдай сүйегінің горизонталді табақшасы (lam. horizontalis ossis palalini); 3 - хоаналар (choanae); 4 - сынатәрізді сүйектің үлкен қанаты (ala major ossis sphenoidalis); 5 - сопақ тесік (for. ovale); 6 - жыртық тесік (for. lacerum); 7 - біз-емізіктік тесік (for. stylomastoideum); 8 - емізіктік өсінді (processus mastoideus); 9 - тіл асты өзегіне зонд енгізілген; 10 - үлкен шүйде тесігі (for. magnum); 11 - шүйде айдаршығы (condylus occipitalis); 12 - бізтәрізді өсінді (procesus styloideus); 13 - үйқы өзегі (canalis caroticus); 14 - төменгі жақастылық шұңқыр (fossa mandibularis); 15 - сынатәрізді сүйектің қанатты өсіндісі (pocessus pterygoideus ossis sphenoidalis); 16 - үлкен таңдай тесігі (for. palatinum majus); 17 - күрек тістік тесік (for. incisivum).

асты шұңқырының жоғарғы қабырғасы жатады. Сонымен бірге төменгі жақсүйек буынының құрамына кіретін төменгі самай шұңқыры және буын төмпешігі орналасқан.

Шүйде сүйектің негізгі бөлімінің жан-жағында бұрыс пішінді тесіктер, яғни шеміршекпен толтырылған жыртық тесіктер болады.

Негізгі бөлімінің артқы жағында мидың жұлынға өтетін аймағы - *үлкен шүйде тесігі* орналасқан. Оның жан-жағында бірінші мойын омыртқасымен байланысатын шүйде айдаршықтары болады. Айдаршықтар негізінде тіласты өзегі өтеді, ал олардың артында тұрақсыз тесігі бар айдаршық шұңқыры көрінеді.

Негізгі бөлімнен және шүйде айдарларынан латералді орналасқан алаңдар самай сүйегі пирамидасының төменгі бетімен толтырылған. Бұнда мойындырық венасы орналасатын және емізіктәрізді өзекше басталатын шұңқырды көруге болады. Оның жанында үйқы өзегінің сыртқы тесігі бар. Нерв түйіні орналасатын және дабыл өзекшесінің бастауы болатын кішкене тасты шұңқырша олардың арасындағы қырдан көрінеді. Шығып тұрған бізтәрізді өсінді мен емізіктәріздінің арасында біз -емізіктәрізді тесік болады. Ол бет нервісінің шығу орны болып табылады. Самай сүйегі пирамидасының артқы жиек шекарасындағы жыртық тесік жанында ұлу өзекшесінің сыртқы тесігі көрінеді.

Үлкен шүйде тесігінің артынан ортасына дейін сүйектің сыртқы қыры өтеді. Оның шетінде сыртқы шүйде шодыры көтеріледі. Бұлшықеттер бастауының бекіну орны қызметін атқарушы желке сызықтары шүйде қырынан жан-жаққа бағытталады.

Мұрын қуысы (cavitas nasi; сурет 60) бетсүйегінің орталығында орналасқан. Жоғары жағында бассүйек қуысымен, төменгі жағында ауыз қуысымен шектеседі, ал бүйірлерінде көзүялар және жоғарғы жақсүйек қойнаулары орналасады. Мұрын қуысының алдыңғы және артқы тесіктерін, қалқасы мен 4 қабырғасын ажыратады: жоғарғы, төменгі және екі латералді.

Алдыңғы алмұрттәрізді тесік (apertura piriformis) мұрын сүйектерінен және жоғарғы жақсүйектің мұрын тіліктерінен түзілген. Артқы тесік - хоана арқылы мұрын қуысы жұтқыншақпен байланыста болады. Хоаналар медиалді жағынан қалқамен өзара ажыратылған. Әр хоана латералді жағынан қанаттәрізді осіндінің медиалді табақшасымен, томенгі жағында таңдай сүйектің горизонталь табақшасымен, жоғарғы жағында сынатәрізді сүйектің денесімен шектеседі.

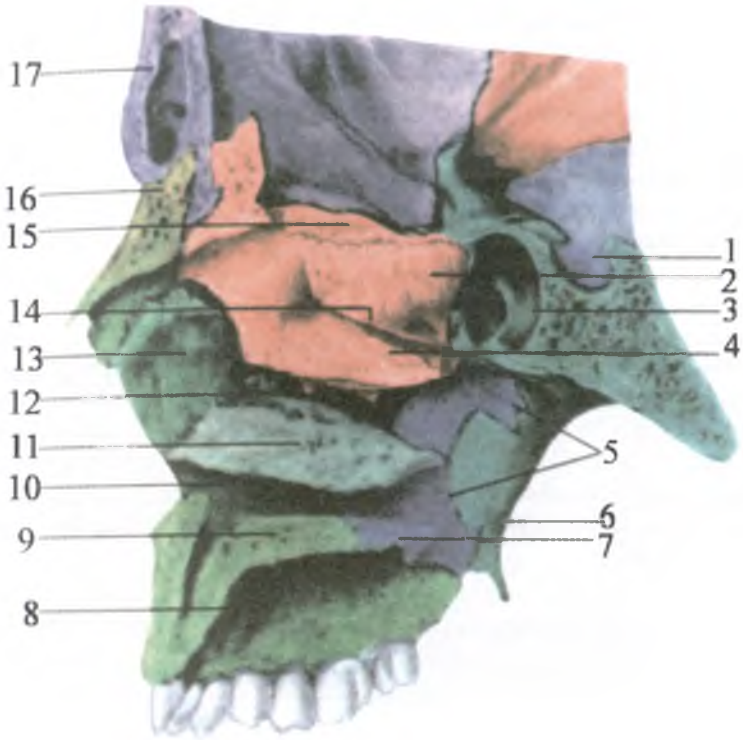

Сурет 60. Мұрын қуысы мен ауыз қуысы, сагиталді кесінді.
1 - түрік ертоқымы (sella turcica); 2 - жоғарғы мұрын қалқаны(conca nasalis superior); 3 - сынатәрізді койнау (sinus sphenoidalis); 4 - ортаңғы мұрын қалқаны (concha nasalia media); 5 - таңдай сүйегінің перпендикулярлы табақшасы (lam. perpendicularis osis palatini); 6 - қанаттәрізді өсіндінің медиалды табақшасы (lam. medialis processus pterygoidei); 7 - таңдай сүйегінің горизонталді табақшасы (lam. horizontalis); 8 - жоғарғы жақ сүйегінің ұяшықтық өсіндісі (processus alveolaris maxillae); 9 - жоғарғы жақ сүйегінің таңдайлық өсіндісі (processus palatinus maxilae); 10 - төменгі мұрын өтісі (meatus nasalis inferior); 11 - төменгі мұрын қалқаны (concha nasalis inferior); 12 - ортаңғы мұрын жолы (meatus nasalis medius); 13 - жоғарғы мұрын жолы (meatus nasalis superior); 14 - жоғарғы жақсүйегінің таңдайлық өсіндісі (processus frontalis maxillae); 15 - торлы табақша (lam. cribrosa); 16 - мұрын сүйегі (os nasale); 17 - маңдай сүйек (os frontale).

Мұрын қалқасының сүйекті бөлігі өре сүйектен және торлы сүйектің перпендикуляр табақшасынан түзілген. Мұрын қуысының *төменгі қабырғасы* сүйекті таңдай болып табылады. Мұрын қуысының *жоғарғы қабырғасын* алдыңғы жағынан мұрын сүйектері, маңдай сүйектің мұрын бөлігі, аттас сүйектің торлы табақшасы және сынатәрізді сүйек денесі құрайды.

Мұрын қуысының латералді қабырғасы күрделірек құрылған. Оны құрайтындар: мұрын және көзжас сүйектері, жоғарғы жақсүйек, торлы сүйекті лабиринті, төменгі мұрын қалқасы, таңдай сүйектің перпендикуляр табақшасы және сынатәрізді сүйектің қанаттәрізді өсінділерінің медиалді табақшасы.

Латералді жағынан үш мұрын қалқасы ілінеді: жоғарғы және ортаңғысы торлы лабиринттің бөлігі, ал төменгісі өз бетінше сүйек болып табылады. Қалқалар мұрын қуысының қабырғасын 3 *мұрын жолына* бөледі. Төменгі мұрын жолы мұрын қуысының түбінен және төменгі мұрын қалқасынан түзілген. Оған мұрын-көзжас және күрек тіс өзектері ашылады. Ортаңғы және төменгі мұрын қалқаларының арасынан ортаңғы мұрын жолы өтеді. Оған жоғарғы жақсүйек және маңдай қойнаулары, торлы лабиринттің алдыңғы және ортаңғы ұяшықтары ашылады. Ортаңғы мұрын жолын қанаттәрізді - таңдай шұңқырымен жалғастыратын *қанаттәрізді-таңдай тесігі* (for. sphenopalatinum) де ортаңғы мұрын жолымен байланысады.

Жоғарғы мұрын жолы жоғарғы және ортаңғы мұрын қалқаларының арасында орналасады. Ол торлы лабиринттің артқы ұяшықтарымен байланысады.

Ауыз қуысы (cavitas oris; сурет 60) жоғарғы жағынан сүйекті таңдаймен, алдынан және бүйірлерінен ұяшық өсінділер мен тіс қатарларымен шектеледі. Сүйекті таңдайдың алдында ауыз қуысын мұрын қуысымен жалғайтын күрек тіс тесігі, ал артқы бөлімінде тамырлар мен нервтер өтетін үлкен таңдай тесігі көрінеді.

Көзұя (orbita; сурет 61-64) төртжақты пирамида пішіндес, артқа және медиалді бағытталған төбесі бар жұп қуысты. Көзұяға жоғарыдан өту маңдай сүйектің көзүсті жиегімен, төменгі жағынан жоғарғы жақсүйектің көзүсті жиегімен, медиалді жағынан жоғарғы жақсүйектің өсіндісімен және маңдай сүйекпен, ал латералды жағынан бетсүйегімен және маңдай сүйектің бетсүйек өсіндісімен шектеледі.

Көзұяда 4 қабырғаны ажыратады. *Жоғарғы қабырға* маңдай сүйектің көзұя бөлігінен және сынатәрізді сүйектің кіші қанатта-

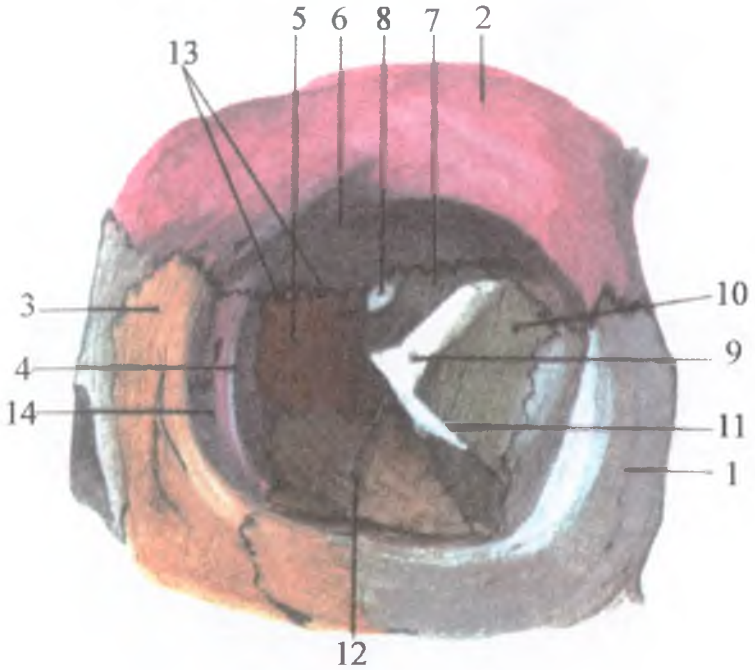

Сурет 61. Көзұя, сол жақтық, алдынан көрініс.
1 - бетсүйек (os zygomaticum); 2 - маңдай сүйек (os frontale); 3 - жоғарғы жақ сүйегінің маңдай өсіндісі (processus frontale maxillae); 4 - көзжассүйегі (os lacrimale); 5 - торлы сүйектің көзүялық табақшасы (lam. orbitalis ossis ethmoidalis); 6 - маңдай сүйегінің көзүялық бөлігі (pars orbitalis osis frontalis); 7 - сынатәрізді сүйектің кіші қанаты (ala minor ossis sphenoidalis); 8 - көру өзегі (canalis opticus); 9 - көзүяның жоғарғы саңылауы (fissura orbitalis superior); 10 - сынатәрізді сүйектің үлкен қанаты (ala major); 11- көзүяның төменгі саңылауы (fissura orbitalis inferior); 12 - көзұя асты жүлге (sul. infraorbitalis); 13 - торлы тесіктер (for. ethmoidalia); 14 - көзжас қабының шұңқыры (fossa sacci lacrimalis).

рынан түзілген. *Төменгі қабырғаның* көп бөлігін жоғарғы жақсүйектің көзұя беті құрайды. *Латералді қабырғасы* сынатәрізді сүйектің үлкен қанаттарының көзұя бетінен және бетсүйектен түзілген. *Медиалді қабырғасы* күрделірек құрылған. Оны алдынан артқа қарай жоғарғы жақсүйектің маңдай өсіндісі, көзжас сүйегі, торлы сүйектің көзұя табақшасы және сынатәрізді сүйектің денесі құрайды,

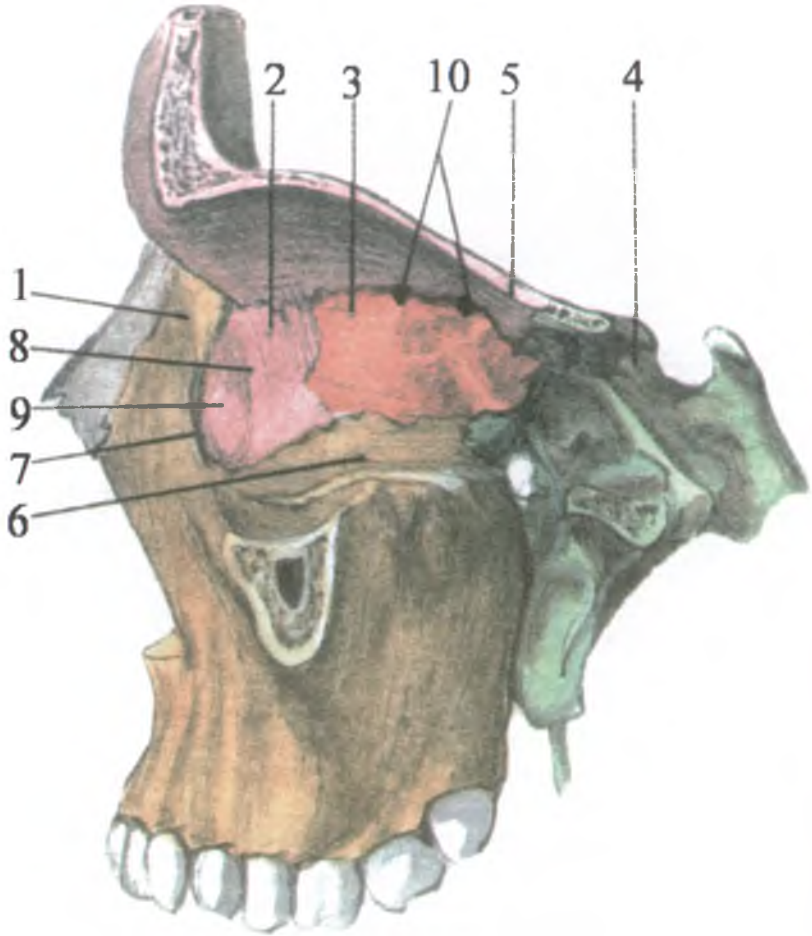

Сурет 62. Көзүя, сол жақтық, медиалді қабырғасы.
1 - жоғарғы жақсүйегінің маңдайлық өсіндісі (processus frontalis maxillae); 2 - көзжас сүйегі (os lacrimale); 3 - торлы сүйектің көзүялық табақшасы (lam. orbitalis ossis ethmoidalis); 4 - сынатәрізді сүйектің денесі (corpus ossis sphenoidalis); 5 - маңдай сүегінің көзүялық бөлігі (pars orbitalis ossis frontalis); 6 - жоғарғы жақсүйегінің көзүялық беті (facies orbitalis maxilae); 7 - алдыңғы көзжас қыры (crista lacrimalis anterior); 8 - артқы көзжас қыры (crista lacrimalis posterior); 9 - көзжас қабының шұңқыры (fossa sacci lacrimalis); 10 - торлы тесіктер (for. ethmoidalia).

ал артқы бөлімдерінде қабырға маңдай сүйектің көзүя бөлігімен толықтырылады.

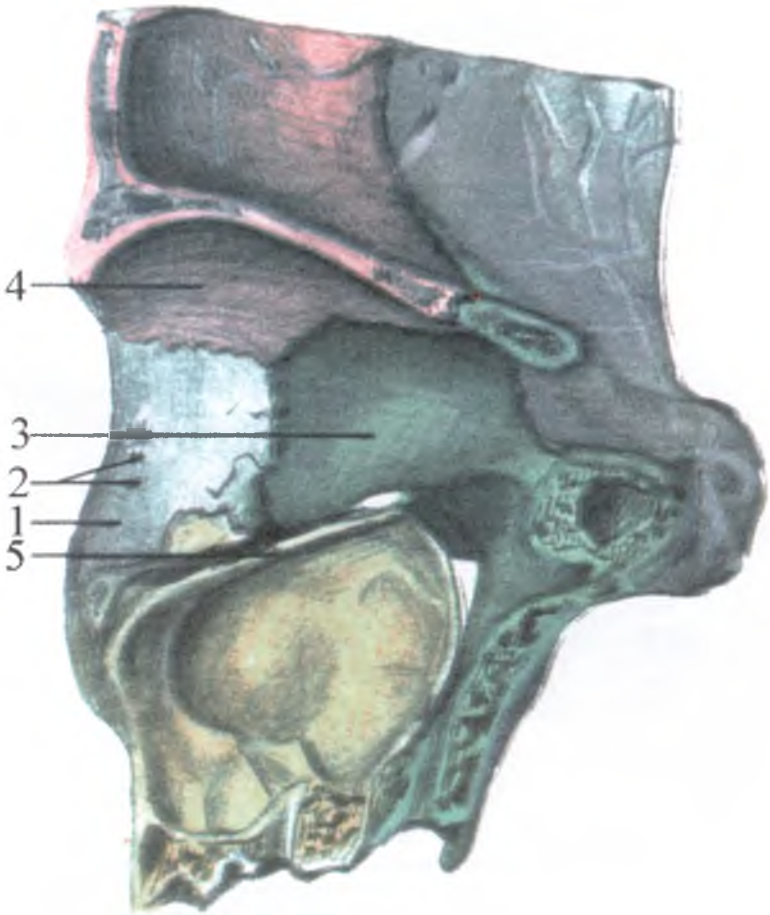

Сурет 63. Көзүя, оң, латералді қабырғасы.
1 - бетсүйек (os zygomaticum); 2 - бетсүйектік көзүялық тесіктер (for. zygomaticoorbitale); 3 - сынатәрізді сүйектің үлкен қанаты (ala major ossis sphenoidalis); 4 - маңдай сүйегінің көзүялық бөлігі (pars orbitalis ossis frontalis); 5 - жоғарғы жақсүйегінің көзүялық беті (facies orbitalis maxillae).

Медиалді қабырғасының алдыңғы бөлігінде *көзжас қабының шұңқыры* көрінеді. Көзүя пирамидасының жоғарғы латералді бұрышы көзжас бездерімен, ал артынан жоғарғы *көзүя саңылауымен* тығыздалады. Төменгі латералді бұрышты төменгі көзүя саңылауы алып

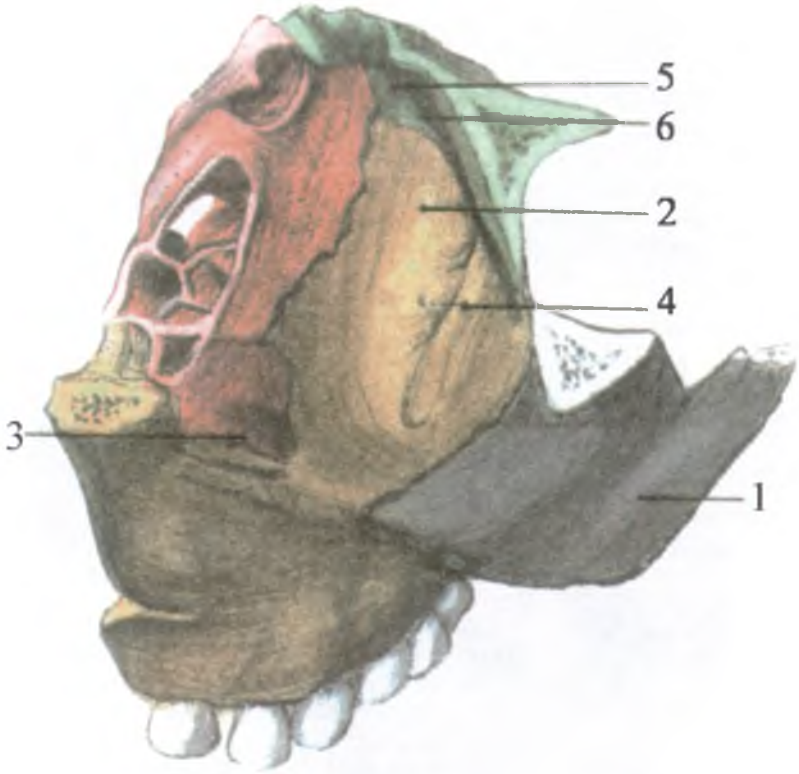

Сурет 64. Көзүя, сол, төменгі қабырғасы.
1 - бетсүйек (os zygomaticum); 2 - жоғарғы жақсүйегінің көзүялық беті (facies orbitalis maxillae); 3 - көзжас қабының шұңқыры (fossa sacci lacrimalis), 4 - көзүя асты жүлге (sul. infraorbitalis); 5 - таңдай сүйегінің көзүялық өсіндісі (processus orbitalis ossis palatinae); 6 - көзүяның төменгі саңылауы (fissura orbitalis inferior).

жатады және сол арқылы көзүя қанаттәрізді - таңдай шұңқырымен байланысады. Пирамиданың ең төбесінде көру нерві өтетін көру өзегі орналасады. Төменгі қабырға бойымен артерия мен нерв жататын көзүяасты жүлге өтеді. Медиалді қабырғасында *алдыңғы және артқы торлы тесіктер* мен *көзжас қабының шұңқыры* көрінеді.

Самай шұңқыры (fossa temporalis; сурет 65) сынатәрізді сүйектің үлкен қанаттарынан, төбе сүйектен, қабыршақтан және самай

сүйектің қабыршақты бөлігінен құралған. Жоғары жағынан және артынан жоғарғы самай сызығымен, төменгі жағынан бетсүйек доғасымен, ал алдынан бетсүйекпен шектеледі.

Самайасты шұңқыры (fossa infratemporalis; сурет 66) жоғары жағынан сынатәрізді сүйектің үлкен қанаттарымен, алдынан жоғарғы жақсүйектің самайасты беті және бетсүйекпен, медиалді жағынан сынатәрізді сүйектің қанаттәрізді өсіндісімен, ал латералді

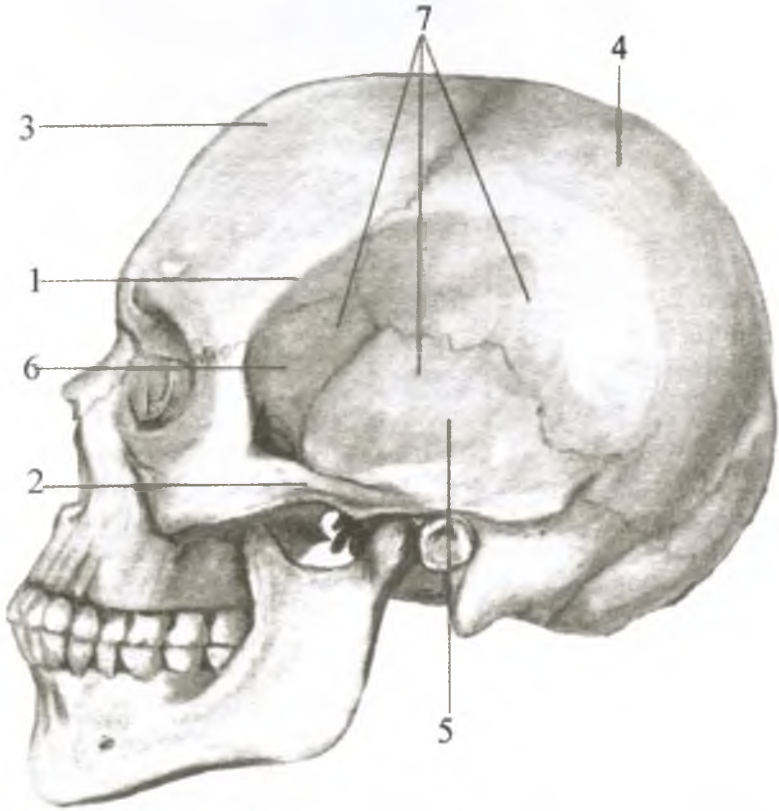

Сурет 65. Самайлық шұңқыр, сол жақтық.
1 - самайлық сызық (linea temporalis); 2 - бетсүйек доғасы (arcus zygomaticus); 3 - маңдай қабыршағы (squama frontalis); 4 - шеке сүйек (os parietale); 5 - самай сүйегінің қабыршақты бөлігі (pars squamosa ossis temporalis); 6 - сынатәрізді сүйектің үлкен қанаты (ala major ossis sphenoidalis); 7 - самай шұңқыры (fossa temporalis).

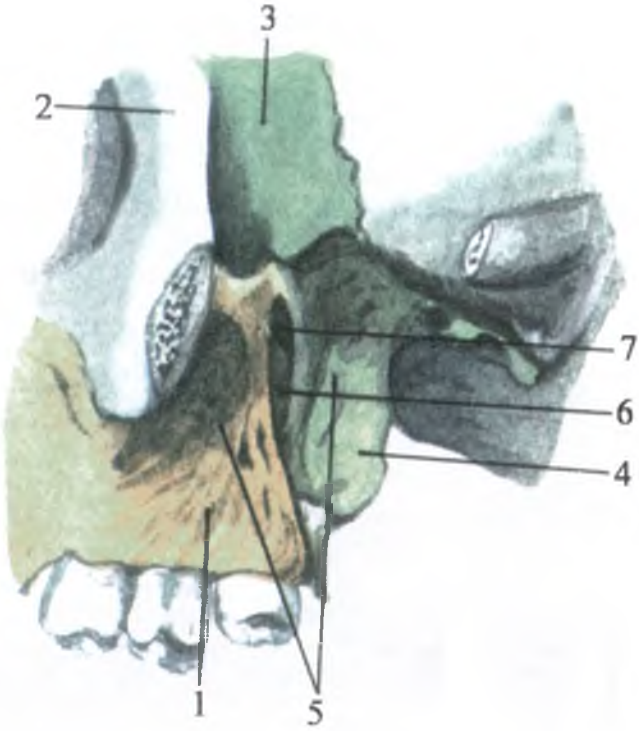

Сурет 66. Қанат-таңдай шұңқыры, сол жақтық, сыртынан көрінісі.
1 - жоғарғы жақсүйек томпесі (tuber maxillae); 2 - бетсүйек (os zygomaticum); 3 - сынатәрізді сүйектің үлкен қанаты (ala major ossis sphenoidalis); 4 - қанатты өсінді (processus pterygoideus); 5 - самайасты шұңқыры (fossa infratemporalis); 6 - қанат-таңдай шұңқыры (fossa pterygopalatina); 7 - сынатәрізді таңдайлық тесіктер (for. sphenopalatinum).

жағынан төменгі жақсүйектің тармағымен шектеледі. Шұңқыр бұлшықеттермен толтырылған. Төменгі көзұя саңылауы арқылы көзұямен, ал сопақша тесік арқылы ортаңғы бассүйек тесігімен байланыста болады. Медиалді жағынан қанаттәрізді - таңдай шұңқырына отеді.

Қанаттәрізді - таңдай шұңқыры (fossa pterygopalatina; сурет 66) томенгі жақсүйектің томпегінің артында орналасады, артынан сынатәрізді сүйектің қанаттәрізді өсіндісімен, медиалді жағынан таңдай сүйектің перпендикуляр табақшасымен шектеледі. Латералді жағынан самайасты шұңқырына ашылады. Мұрын қуысымен, бас-

сүйек қуысымен, көзұямен, ауыз қуысымен және жыртық тесік аймағымен байланыста болады. Құрамында вегетативті нерв түйіні бар.

НӘРЕСТЕ БАССҮЙЕГІ

Нәрестенің бассүйек бөлімдерінің мөлшері дене салмағы мен ұзындығына байланысты ересек адамға қарағанда үлкендеу болады. Бассүйек ересек адамда бойының 1/10-1/8 құраса, нәрестеде - 1/4 шамамен құрайды.

Нәрестенің бассүйек сүйектері бірігіп кеткен. Төменгі жақсүйегі желбезек доғасынан дамиды. Маңдай сүйек те осылай дамиды. Шүйде сүйегі 4 сүйекті қатпарлардан түзілген.

Шүйде және сынатәрізді сүйек денелері бөлінген. Олардың арасындағы кең кеңістіктер дәнекер тіннің қабаттары мен әлі сүйектенбеген шеміршекке толтырылған (сурет 67). Бассүйек еңбектерінің ең үлкені алдыңғысы (4х5 см) болып табылады. Ол маңдай сүйектің екі жарты қабыршағы мен екі шеке сүйек арасында орналасқан ромбтәрізді болып келеді. Еңбек ұзақ уақыттан кейін 2 жасқа келгенде бітісіп өседі. А*ртқы еңбек* екі шеке сүйек пен шүйде сүйектің жоғарғы қабыршақты бөлімінің арасында орналасқан кішілеу (1,5 х 2,0 см) болып келеді. Ол туылғаннан кейін 2 айда бітісіп өседі. Бассүйектің бүйір бетінде тағы да 4 еңбек бар. Жұп алдыңғы латералді - *сынатәрізді еңбек* шеке, сынатәрізді, маңдай және самай сүйектерінің бірігу орнында орналасады. Өлшемі бойынша артқысына тең келеді. Бұл да 2-айда бітісіп өседі. *Емізіктәрізді өсінді* де кіші (1,5 х 1,5 см) болады. Сынатәріздімен бір уақытта бітісіп өседі.

Еңбектердің болуы сүйектердің әлі дамып бітпегенін көрсетеді. Олардың қызметі маңызды. Туылу кезінде бассүйек тобесі еңбектер әсерінен бір-біріне жақындап, өлшемі мен конфигурациясын өзгертуі мүмкін.

Туылған кезде жоғарғы жақсүйекті деп ауалы қойнау біреу болады, бірақ оның өлшемі кіші болады. Нәрестелерде ол бүршаққа ұқсас келеді. Емізіктәрізді өсіндінің ұяшықтары 1 жылы (6-8 ай) пайда болады. Торлы сүйектің пневматизациясы 1-жылдың аяғы 2-жылдың басында білінеді. Осы кездерде маңдай қойнауы қалыптаса бастайды. Сынатәрізді қойнау 3-5 жаста бәрінен кейін дами бастайды. Бассүйекте бұлшықеттер бекінетін орындар тегістелген (қырлар, қылқан, шұңқырлар болмайды).

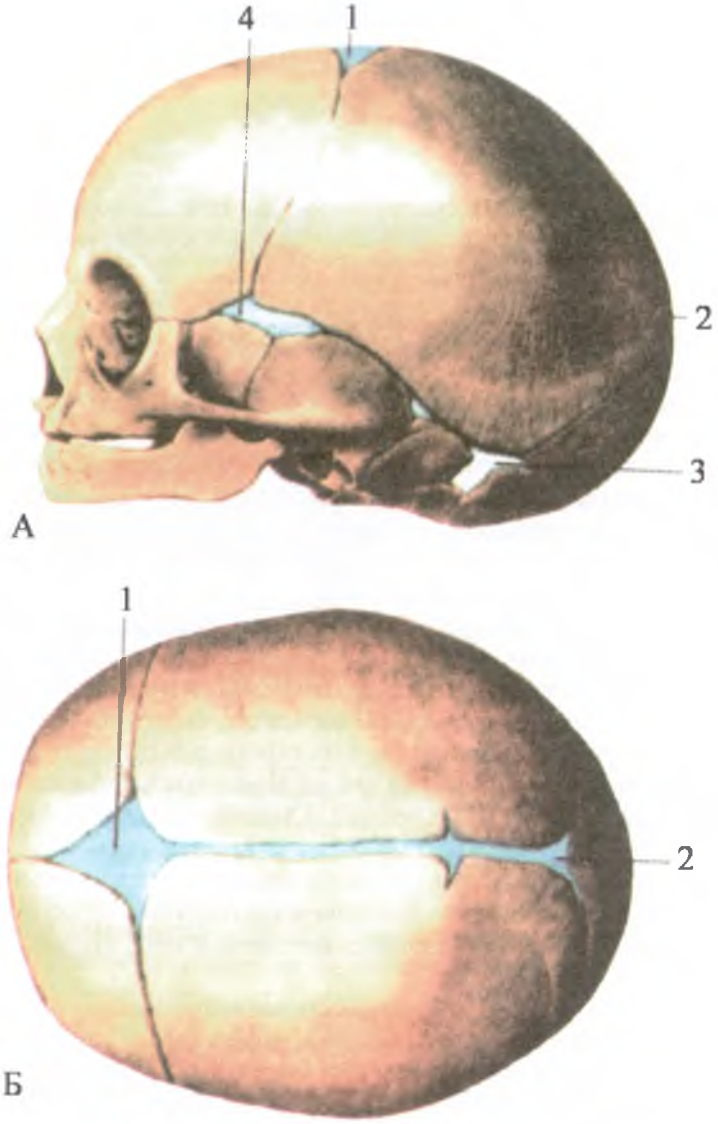

Сурет 67. Нәрестенің бассүйегі.
А - бүйірінен көрінісі; Б - жоғарыдан коріниc: 1 - алдыңғы еңбек (fonticulus anterior); 2 - артқы еңбек (fonticulus posterior); 3 - емізіктік еңбек (fonticulus mastoideus); 4 - сынатәрізді еңбек (fonticulus sphenoidalis).

Нәрестенің бассүйек мөлшері бетсүйек мөлшерінен асады. Бұл қатынас 8:1 құрайды. Туылғаннан кейін бетсүйек өседі және ересек адамда бұл қатынас 3:1 құрайды.

МИОЛОГИЯ (бұлшықеттер туралы ілім)

Адам организмінде қозғалыс аппараты сүйектер, олардың қосылыстары және скелетті көлденең бұлшықеттермен берілген. Сонымен бірге адам организмінде 500-600 бұлшықеттер бар, ер кісілерде олардың салмағы 40-45%, ал әйелдерде 30% дене салмағын құрайды.

Бұлшықет (musculus) мүше ретінде арнайы пішіні бар және оған тән қызметтерді атқарады. Бұлшықет құрамына: бұлшықетті тін, борпылдақ және тығыз дәнекер тіндер, қан тамырлар мен нервтер кіреді. Оның негізгі элементі көлденең жолақты үршықтәрізді талшық (миопласт) болып табылады.

Бұлшықетте белсенді жиырылатын болігін қарыншаны және пассивті, соның көмегімен сүйекке бекитін бөлігін сіңірді ажыратады. Сіңір тығыз дәнекер тіннен тұрады, ол қоңыр қызыл түсті бұлшықет қарыншасынан тым өзгеше келетін жылтыр ақшыл-алтын түсті. Сіңірлер бұлшықеттің екі шеттерінде орналасады. Ол өте қысқа болса, бұлшықет сүйектен басталатын немесе оған тікелей қарыншасымен бекитін болып көрінеді. Көлденең салалы бұлшықет тіні бұлшықеттің жиырылу ағзасы ретіндегі қызметін дәлелдейді. Әрбір бұлшықет белгілі бір озіне тән пішіні, құрылысы, қызметі, дамуы және организмдегі озіндік жағдайы бар жеке ағза, яғни тұтас түзіліс болып табылады.

БҰЛШЫҚЕТТЕРДІҢ ЖІКТЕЛУІ

Бұлшықеттердің пішіндері бұлшықет талшықтары сіңірлерге қатынасына байланысты. Адам денесінде бұлшықеттер пішіндерінің түрлері көп (сурет 68). Келесі түрлері бар: *үршықтәрізді бұлшықет*(m.fusiformis; сурет 68, А), егер екі шетінен жіңішкеріп, сіңірге айналса; *бір қауырсынды бұлшықет* (m.unipennatus; сурет 68, Б), бұлшықетті талшықтары сіңірдің бір бетіне ғана бекиді, *екі қауырсынды бұлшықет* (m.bipennatus; сурет 68, В), талшықтары екі жағынан бұрыштап сіңірге бекісе; бұлшықеттерде бір, екі, одан көп бастары, олардың бастамалары әр түрлі, бірақ құрсақтары ортақ келеді. Осыған байланысты: *екі басты бұлшықет* (m. biceps; сурет

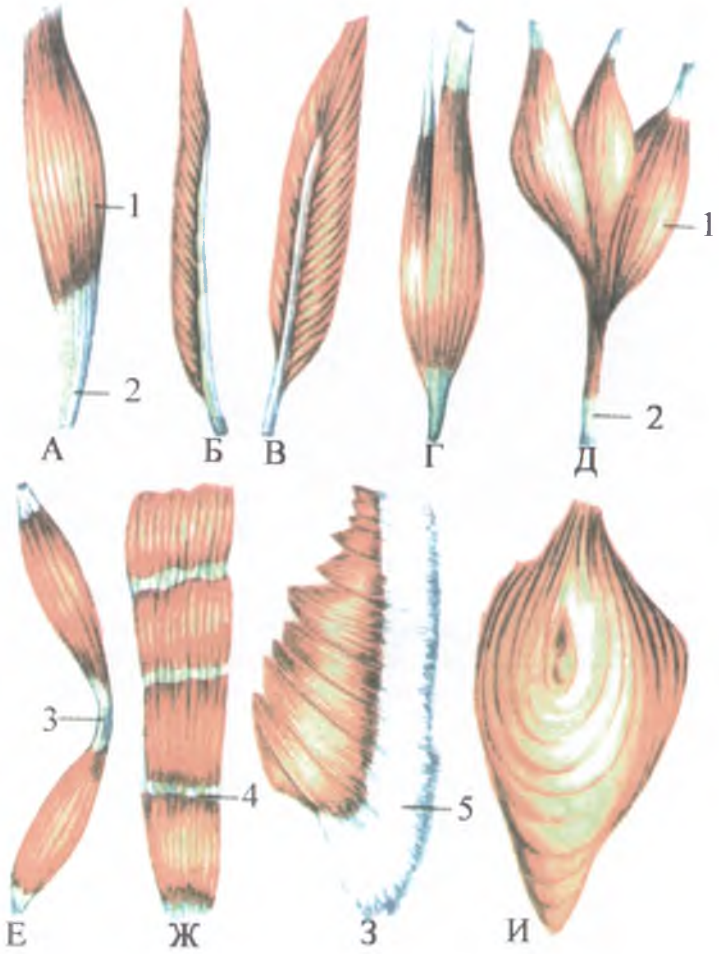

Сурет 68. Бұлшықеттердің пішіндері.

А - үршықтәрізді бұлшықет (m. fusiformis); Б - бір қауырсынды бұлшықет (m. unipennatus); В - қос қауырсынды бұлшықет (m. bipennatus); Г - екі басты бұлшықет (m. biceps); Д - үш басты бұлшықет (m. triceps); Е - қос қарыншалы бұлшықет (m. digastricus); Ж - тік бұлшықет сіңірлі дәнекер (intersectiones tendineae); З - жалпақ бұлшықет (m. latus); И - қысқыш бұлшықет (m. sphincter); 1 - қарынша(venter); 2 - сіңір (tendo); 3 - сіңірлі доға (arcus tendineus); 4 - сіңірлі дәнекерлер (intersectio tendinea); 5 - апоневроз (aponeurosis).

68, Г), *үш басты* (m. triceps; сурет 68, Д), *төрт басты* (m. guadriceps).

Сонымен бірге бұлшықеттердің басқа да пішіндері кездеседі, шаршы (m. guadratus), үшбұрышты (m. triangularis), дельтатәрізді (m. deltoideus), тісше (m. serratus) және басқалары.

Әр түрлі бұлшықеттерде олардың сіңірлері бірдей емес. Қол, аяқ бұлшықеттері жіңішке және ұзын. Құрсақ қуысының қабырғаларын құрайтын бұлшықеттерде жалпақ жазық сіңірі болады, олар *апоневроздар* деп аталады (aponeurosis; сурет 68, З).

Сонымен бірге сіңірлер саны да әртүрлі. Мысалы: алақан - бақайларының жазғыш және бүккіштері бірнеше сіңірден (4-ке дейін) болады, сондықтан бір бұлшықет қарыншасының жиырылуынан бірнеше саусақ пен бақайлар қозғалысқа түседі.

Талшықтардың бағыты бойынша бұлшықеттер *тік* (m. rectus; сурет 68, Ж), қиғаш (m. obliguus; сурет 68, З), *көлденең* (m. transversus) және *дөңгелек* (m. orbicularis; сурет 68, И).

Орналасу тереңдігіне байланысты беткей, терең, және сыртқы, ішкі, латералді, медиалді, ал топографиясы бойынша тұлға, бас, қол, аяқ, ауыз қуысының т.б бұлшықеттері болып бөлінеді.

Бұлшықеттердің қарыншасы екі аралық сіңірге бөлінуі мүмкін, бұл кезде *екі қарыншалы бұлшықет* (m. digastricus; сурет 68, Е) немесе бұлшықет талшықтарының жолы *сіңірлерлі созылмалармен* (intersectiones tendineae; сурет 68, Ж) жалғанады.

Буын капсуласына баратын бұлшықет буын бұлшықеті немесе *дөңгелек* (m. orbicularis) болады.

Сонымен бірге қысқа бұлшықеттер арқаның терең қабаттарында, жеке омыртқаларда, ал ұзын бұлшықеттер қол мен аяқта, жалпақ бұлшықеттер көбінесе тұлғада кездеседі.

БҰЛШЫҚЕТ ШАНДЫРЛАРЫ

Шандырлар (fasciae) бұлшықеттерді қоршап және бір-бірінен бөліп, олардың жиырылуына жағдай жасайды. Сөйтіп, шандырлар бұлшықеттерді әрі бөледі, әрі байланыстырады.

Шандырлар қабысу кезінде іріңнің таралуы, қан кеткенде қанның кетуін тежейді және жергілікті иммунитет кезінде маңызы бар.

Беткей шандырлар (fascia superficialis) және *терең* (fascia propria) (сурет 69). Беткей шандыр бүкіл адам денесі үшін өзіндік бір тұтас қынап түзеді.

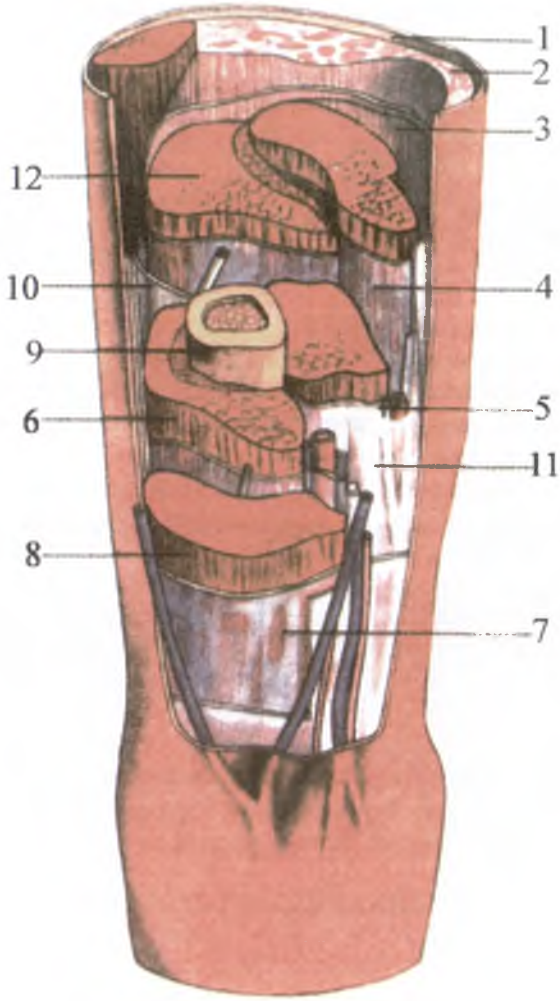

Сурет 69. Иық бұлшықетінің шандыры, алдынан көрінісі.
1 - тері; 2 - теріасты; 3 - беткей шандыр (fascia superficialis): 4 - меншікті шандыр (fascia propria); 5 - иықтың екі басты бұлшықетінің шандырлы қынабы; 6 - иықтың екі басты бұлшықеті; 7 - иық бұлшықетінің шандырлық қынабы; 8 - иық бұлшықеті; 9 - тоқпан жілік; 10 - иықтың латералді бұлшықетаралық қаңқасы (septum intermusculare brachii laterale); 11 - иықтың медиалды бұлшықетаралық қаңқасы (septum intermusculare brachii mediale); 12 - иықтың үш басты бұлшықеті.

Ағзаларды жабатын терең шандырлар, атап айтқанда бұлшықеттердің меншікті шандырлары қалқада бұлшықетаралық қалқалар немесе шандырлы түйіндердің көмегімен бекиді.

Тамыр-нерв будаларының қынабы осы шандырлардың қатысуымен құрылады. Аталған түзілістер, қалқаны созған сияқтанып, ағзалар, бұлшықеттер, нервтер үшін тірек қызметін атқарады. Сондықтан оларды адам денесінің жұмсақ қаңқасы деп қарауға болады. Кейбір жерлерде шандырлар қалыңдап, сіңір доғаларын және бұлшықет үстағышын түзеді. Шандырлы байламдардың астында фиброзды және сүйекті-фиброзды қынаптар түзіледі, олар арқылы сіңірлер өтеді.

Шандырлар аймақтарына байланысты: ***иық шандыры*** (fascia brachii), кеуде шандыры (fascia pectoralis) т.б. немесе мүшелерге байланысты шайнау шандыры (fascia maseterica), шықшыт шандыры (fascia parotidea) т.б. болады.

ТҰЛҒАНЫҢ БҰЛШЫҚЕТТЕРІ МЕН ШАНДЫРЛАРЫ

Тұлға бұлшықеттері *арқа*, *кеуде*, *іш бұлшықеті* болып бөлінеді. Ол кеңістікте дененің вертикалді орналасуын омыртқа жотасы мен қабырғалардың қозғалысын қамтамасыз етіп, кеуде, құрсақ жамбас қуысының қабырғаларының түзілуіне қатысады.

АРҚАНЫҢ БҰЛШЫҚЕТТЕРІ МЕН ШАНДЫРЛАРЫ

Олар бірнеше қабатта орналасады, сондықтан екі қабатта орналасқан беткей (сурет 70) және терең (сурет 71) болып бөлінеді.

Беткей бұлшықеттер

1. **Трапециятәрізді бұлшықет (m. trapezius)** бірінші қабаттың жазық бұлшықеті. Ол шұйдеге дейін арқаның жоғарғы бөлігін алып, үшбұрышты пішінді болып келеді, негізі омыртқа жотасына бағытталған. Екі жақты бірге бұлшықет трапеция пішінін береді.

Басталуы: жоғарғы мойындырық сызық, сыртқы шұйде бұдыры, мойындырық байлам, кеуде омыртқаларының қылқан үсті байламы, бекітілуі: бұғананың латералді бөлігі, иық өсіндісі және жауырынның қыры. Қызметі: бұлшықеттердің жоғарғы бөлігі иық белдеуі мен жауырынды көтереді, ортаңғы бөлігі омыртқаға

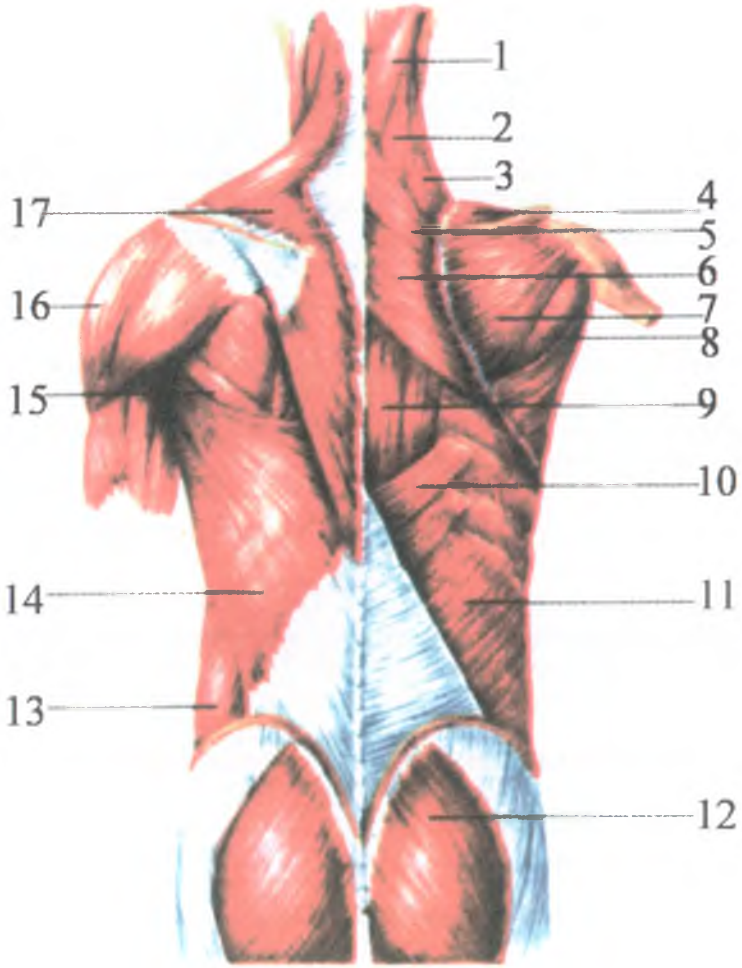

Сурет 70. Арқа бұлшықеті; сыртқы қабаттар.
1 - бастың қайыс бұлшықеті (m. splenius capitis); 2 - мойынның қайыс бұлшықеті (m. splenius cervicis); 3 - жауырынды көтеретін бұлшықет (m. levator scapulae); 4 - қылқан үсті бұлшықет (m. supraspinatus); 5 - кіші ромбтәрізді бұлшықет (m. rhomboideus minor); 6 - үлкен ромбтәрізді бұлшықет (m. rhomboideus major); 7 - қылқанасты бұлшықет (m. infraspinatus); 8 - кіші дөңгелек бұлшықет (m. teres minor); 9 - омыртқа бағанасын тікейтетін бұлшықет (m. erector spinac); 10 - артқы, төменгі тісті бұлшықет (m. serratus posterior inferior); 11 - іштің ішкі қиғаш бұлшықеті (m. obliguus abdominis internus); 12 - үлкен бөкселік бұлшықеті (m. gluteus maximus); 13 - іштің сыртқы қиғаш бұлшықеті (m. obliguus abdominis externus); 14 - арқаның аса жалпақ бұлшықеті (m. latissimus dorsi); 15 - үлкен дөңгелек бұлшықет (m. teres major); 16 - дельтатәрізді бұлшықет (m. deltoideus); 17 - трапециятәрізді бұлшықет (m. trapezius).

жақындатады, төменгі бөлігі жауырынды төмен тартады. Барлық талшықтар жиырылғанда бұлшықет иық белдеулерін артқа және ортаға қарай тартады, бұлшықеттері екі жағына жиырылғанда, екі жауырын өзара жақындайды.

2. **Арқаның аса жалпақ бұлшықеті (m. latissimus dorsi)** арқаның төменгі бөлігінде орналасқан. Ол төменгі бесінші-алтыншы кеуде омыртқаларының қылқанды өсінділері, бел-кеуде шандыры, мықындық сүйегінің артқы бөлігінен басталып, тоқпан жіліктің кіші төмпешігінің қырына бекиді. Қызметі: иықты жазып пронациялайды, көтерілген қолды түсіреді. Бұлшықет тоқпан жілік арқылы әсер етіп, иық белдеуін де сол бағытта қозғалтады. Бұлшықет қабырғаға бекитіндіктен, қол қозғалмай тұрған жағдайда кеуде торын кеңейтіп, тыныс алуға, сондай-ақ тұлғаны қолға тартып, жақындатуға көмектеседі.

3. **Жауырынды көтеретін бұлшықет (m. levator scapulae)** трапециятәрізді бұлшықеттің арқа бұлшықеттерінің екінші қабатында орналасқан. Төрт жоғарғы мойын омыртқаларының көлденең өсінділерінен басталып, төмен және латералді жүріп, жауырынның жоғарғы бұрышына бекиді. Қызметі: жауырынның медиалді бұрышын көтереді.

4. **Ромбтәрізді бұлшықет, үлкен және кіші (mm. rhomboidei major et minor)** трапециятәрізді бұлшықеттің астында орналасады. Төрт жоғарғы кеуде (үлкен) және екі төменгі мойын омыртқаларының қылқанды өсінділерінен басталып жауырынның медиалді жиегіне бекиді. Қызметі: жауырынды омыртқаға жақындатып, оны сәл жоғары ығыстырады.

5. **Артқы жоғарғы тісті бұлшықет (m. serratus posterior superior)** ромбтәрізді бұлшықеттің астында жатады, екі төменгі мойын және екі жоғарғы кеуде омыртқаларынан басталып, төмен қарай латералді бағытталып, 2-4 қабырғаларда аяқталады. Қызметі: қабырғаларды көтереді.

6. **Артқы төменгі тісті бұлшықет (m. serratus posterior inferior)**. Төменгі кеуде және жоғарғы бел омыртқаларының қылқанды осінділерінен басталып, 9-12 қабырғаларға бекиді. Қызметі: төменгі қабырғаларды түсіреді.

7. **Бастың қайыс бұлшықеті (m. splenius capitis)** - арқаның беткей бұлшықеттерінің екінші қабатында орналасқан. 3,4 мойын, 1-3 кеуде омыртқаларының қылқанды өсінділерінен басталып, жоғарғы желке сызығы мен емізікті өсіндіге бекиді. Қызметі: бір

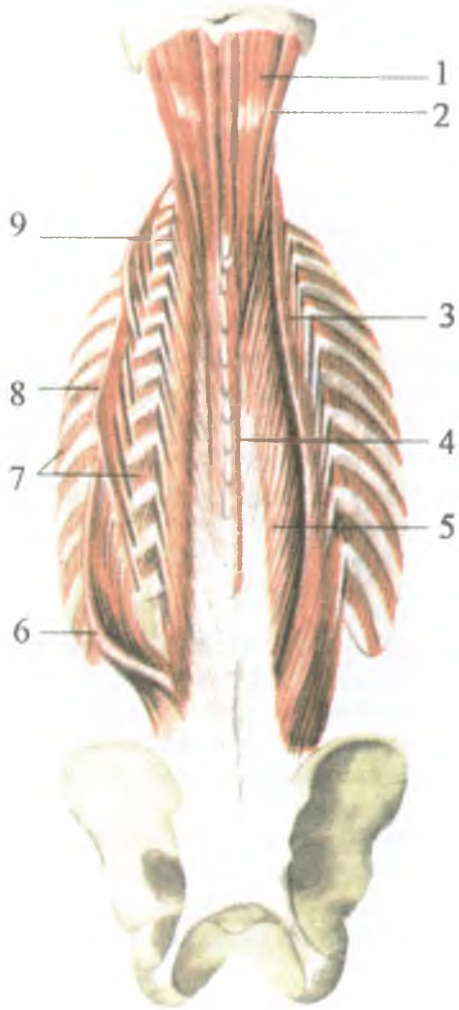

Сурет 71. Арка бұлшықеттері, терең қабаты.
1 - бастың жартылай қылқан бұлшықеті (m. semispinalis capitis); 2 - бастың ұзын бұлшықеті (m. longissimus capitis); 3,8 - кеуденің мықын-қабырғалық бұлшықеттері (m. iliocostalis thoracis); 4 - кеуденің қылқан бұлшықеті (m. spinalis thoracis); 5 - кеуденің ұзын бұлшықеті (m. longissimus thoracis); 6 - белдің мықын-қабырғалық бұлшықеті (m. iliocostalis lumborum); 7 - сыртқы қабырғааралық бұлшықеттер (m. intercostalis etxterni); 9 - мойынның мықын-қабырғалық бұлшықеттері (m. iliocostalis servicis).

бұлшықет жиырылғанда басты өз жағына бұрады, екі бұлшықет жиырылғанда бас артқа қарай шалқаяды.

8. **Мойынның қайыс бұлшықеті (m. splenius cervicis)** бастың қайыс бұлшықетінен латералді орналасады.3-5 кеуде омыртқаларының қылқанды өсінділерінен басталып, 2-3 жоғарғы мойын омыртқаларының көлденең өсінділеріне бекиді. Қызметі: бір жақты жиырылғанда омыртқаның мойын бөлігін өз жағына бұрады, екі жақты жиырылғанда мойынды артқа тартады.

Терең бұлшықеттер

1. **Омыртқа бағанасын тік ұстаушы бұлшықет (m. erector spinae**; сурет 70) арқаның ең ұзын және берік бұлшықеті, барлық омыртқалардың қылқанды өсінділерінен, мықын қырынан, кеуде-бел шандырынан басталады.

Бел аумағында үшке бөлінеді: 1) медиалді орналасқан қылқанды бұлшықет; 2) латералді орналасқан ұзын бұлшықет; 3) мықын қабырғалық бұлшықет, аса ұзын бұлшықеттен сыртта орналасқан.

Қылқанды бұлшықет (m. splnalls) үш бөлікке бөлінеді (сурет 71):

1) *Кеуденің қылқанды бұлшықеті* (m. spinalis thoracis). Жоғарғы 2-3 бел, төменгі 2-3 кеуде омыртқаларынан басталып, 2-8 мойын омыртқаларының қылқанды өсінділеріне.

2) *Мойынның қылқанды бұлшықеті* (m. spinalis cervicis). Жоғарғы кеуде және екі төменгі мойын омыртқаларының қылқанды өсінділерінен басталып, 2-4 мойын омыртқаларының қылқанды өсінділеріне бекиді.

3) *Бастың қылқанды бұлшықеті* (m. spinalis capitis) жоғарғы кеуде, төменгі мойын омыртқаларының қылқанды өсінділерінен басталып, шүйде сүйегінің мойындырығына бекиді.

Аса ұзын бұлшықет (m. longissimus) сегізкөз сүйегінен басталып, бассүйек негізіне дейін жетеді. Онда үш болікті ажыратады:

1) *Кеуденің аса ұзын бұлшықеті* (m. longissimus thoracis). Басталуы: сегізкөздің дорзалді бетінен, бел және 6-7 төменгі кеуде омыртқаларының колденең өсінділерінен басталып, барлық кеуде омыртқалардың колденең өсінділері мен төменгі он қабырғалардың бұрышына бекиді.

2) *Мойынның аса ұзын бұлшықеті* (m. longissimus cervicil). Жоғарғы бес кеуде омыртқаларының колденең осінділерінен басталып, 6-дан 2 мойын омыртқаларының көлденең өсінділерінің артқы

төмпешігіне бекиді.

3) *Бастың аса ұзын бұлшықеті* (m. longisimus capitis). Жоғарқы үш кеуде және үш-төрт төменгі мойын омыртқаларының көлденең өсінділерінен басталып, емізікті өсіндінің артқы жиегіне бекиді.

Мықын-қабырғалық бұлшықет (m. iliocostalis) үш бөлікке бөлінеді:

1) *Белдің мықын қабырғалық бұлшықеті* (m. iliocostalis lumborum) мықын қыры мен бел-кеуде шандырынан басталып, төменгі сегізтоғыз қабырғалардың бұрышына бекиді.

2) *Кеуденің мықын-қабырғалық бұлшықеті* (m. iliocostalis thoracis) төменгі бес-алты қабырғалардың бұрышынан басталып, жоғарғы бес-сегіз қабырғалардың бұрышына бекиді.

3) *Мойынның мықын-қабырғалық бұлшықеті* (m. iliocostalis cervicis) жоғарғы бес-сегіз қабырғалардың бұрышынан басталып, 4-6 мойын омыртқаларының көлденең өсінділеріне бекиді.

Омыртқа бағанасын тіктейтін барлық бұлшықет екі жақты жиырылғанда омыртқа жотасын жазады, бір жақты жиырылғанда өзі жағына бұрады. Қабырғаларды түсіруге және басты бұрғанда қатысады.

2. **Көлденең қылқанды бұлшықет (m. transversospinalis,** сурет 72) топографиясына байланысты беткей қабаты жартылай қылқанды бұлшықеттермен, ортаңғы қабаты көп тарамдалған бұлшықеттермен, ал тереңі - айналдырма бұлшықеттерімен берілген. Беткей қабаттың будалары төрт-алты омыртқадан кейін, ортаңғы екі-төрт, ал терең қабаттың будалары жақын орналасқан омыртқаларды бір-бірімен байланыстырады.

Жартылай қылқанды бұлшықет (m. semispinalis) - кеуде, мойын, бас бөліктерінен тұрады. Барлық кеуде және төменгі алты мойын омыртқаларының көлденең өсінділерінен басталып, томенгі алты мойын омыртқаларының қылқанды өсінділері мен шүйде сүйегінің мойындырық алаңына бекиді.

Көптарамды бұлшықеттер (mm. multifidi) коп бөлігі жартылайқылқанды бұлшықеттің астында орналасады. Сегізкөдің артқы беті, бел мен кеуде омыртқаларының көлденең өсінділері, төменгі төрт мойын омыртқаларының буындық өсінділерінен басталып, атланттан басқа барлық бел, кеуде, мойын омыртқалардың қылқанды өсінділеріне бекиді.

Айналдырма бұлшықеттер (m. rotatores) көлденең қылқанды бұлшықеттің ең терең бөлігі болып табылады. Оның ішінде *мойынды айналдыратын* (mm. rotatores cervicis), *кеудені айналдыра-*

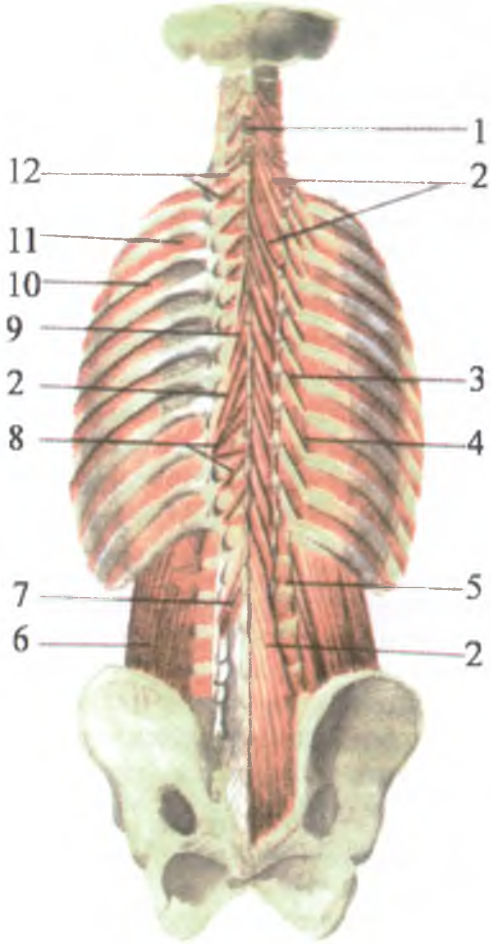

Сурет 72. Арқа бұлшықеттері, терең қабаты.
1 - қылқанаралық бұлшықеттер (mm. interspinalis); 2 - көп тарамдалған бұлшықеттер (mm. multifidi); 3 - қабырғаларды көтеретін қысқа бұлшықеттер (mm. levator costae brevis); 4 - қабырғаларды көтеретін ұзын бұлшықеттер (mm. levator costae longus); 5 - белдің латералды көлденеңаралық бұлшықеттер (m. intertrasversarii laterales lumborum); 6 - белдің шаршы бұлшықеті (m. quadratus lumborum); 7 - белдің айналдыру бұлшықеті (m. rotatores lumborum); 8 - көлденең айналдыру бұлшықеті (m. rotatores thoracis); 9 - жартылай қылқанды бұлшықет (m. semispinalis); 10 - ішкі қабырғааралық бұлшықет (m. intercostalis internus); 11 - сыртқы қабырғааралық бұлшықет (m. intercostalis externus); 12 - мойынның айналдыру бұлшықеттері (m. rotatores cervicis).

тын (mm. rotatores thoracis), және *белді айналдыратын* (mm. rotatores lumborum). Атланттан басқа барлық бел омыртқаларының көлденең өсінділерінен басталып, төмен орналасқан омыртқалардың қылқанды өсінділеріне бекиді. Көлденең-қылқанды бұлшықет үш жақты жирылғанда омыртқа бағанасын өз жағына айналдырады, қарама-қарсы жирылған бұлшықетке, екі жақты жиырылғанда омыртқа бағанасын жазады.

3. **Қылқанаралық бұлшықеттер (mm. interspinales,** сурет 72). Олар *мойын қылқанаралық бұлшықеттерді* (mm. interspinales cervicis), *кеуде* (mm. interspinales thoracis), *бел* (mm. interspinales lumborum) болып бөлінеді. Қысқа бұлшықет будалары мойын, кеуде, бел омыртқаларының қылқанды өсінділері арасынан жүреді. Қызметі: омыртқа бағанасын жазуға, денені вертикалді қалыпта ұстауға қатысады.

4. **Көлдененаралық бұлшықеттер (mm. intertransversarii)** - екі көршілес омыртқалардың көлденең өсінділері арасындағы қысқа бұлшықеттер. Олар *артқы және алдыңғы көлденеңаралық мойын бұлшықеттері* (mm. intertransversarii anteriores және posteriores), *кеуденің көлденеңаралық бұлшықеттері* (mm. intertransversarii thoracis) *белдің латералді және медиалді көлденеңаралық бұлшықеттері* (mm. intertransversarii laterales et mediales lumborum). Қызметі: бір жақты жиырылғанда омыртқаны өз жағына бұрады, екі жақты жиырылғанда - денені вертикалді қалыпта ұстауға қатысады.

Арқа шандырлары

Арқаның **беткей шандыры** - жалпы беткей шандырдың бөлігі болып, беткей бұлшықетті терісатылық шел майынан бөледі. **Меншікті бел-кеуде шандыры (fascia thoracolumbalis)** арқаның терең бұлшықеттерін жабады.

Мойынның артқы аймағында, трапециятәрізді бұлшықет пен ромбтәрізді бұлшықеттің алдында тығыз **мойындырық шандыры (fascia nuchae)**, бүйірінен *мойын шандырына*, төменнен *бел-кеуде шандырына* ауысады. Бел-кеуде шандыры кеуде торы тұсында жұқа табақшамен беріліп, омыртқаны тікейтіп, бұлшықетті өте беткей орналасқан бұлшықеттерінен бөледі. Медиалді бұл шандыр кеуде омыртқаларының қылқанды өсінділеріне, ал латералді қабырғалар бұрышына бекиді.

Әсіресе шандыр арқаның төменгі аумағында жақсы дамыған. Осы жерде бел - кеуде шандыры екі жапырақшаға - беткей (ар-

тқы) және терең (алдыңғы) болып бөлініп, омыртқаны тікейтіп, бұлшықетті қоршайды. Беткей жапырақшасы медиалді кеуде, бел, сегізкөз омыртқаларының қылқанды осінділеріне, қылқанүсті байламға, ал латералді қабырғалар бұрышына, төменнен мықын қырларына бекиді. Бүйірінен омыртқаны тікейтіп бұлшықеттің бүйір жиегінен беткей жапырақша терең жапырақшамен бірігеді. Соңғысы медиалді жағынан бел омыртқаларының көлденең өсіндісі мен көлденеңаралық байламға, ал жоғарыдан XII қабырғаның төменгі жиегі мен бел-қабырғалық байламға, төменнен - мықын қырына бекиді. Бел-кеуде шандырының терең жапырақшасы омыртқаны тікейтіп бұлшықеттің, белдің шаршы бұлшықетінен бөледі. Бел-кеуде шандырынан кейбір арқа мен іш бұлшықеттері басталады.

КЕУДЕ БҰЛШЫҚЕТТЕРІ

Кеуде бұлшықеттерін (mm. thoracis) екі топқа бөлуге болады. Бірінші топқа - беткей қабаты кеуде торын сыртынан қаптап, қол сүйектері белдеуінен бекиді, ал екінші топты кеуде торының меншікті бұлшықеті - терең қабаты құрайды.

Беткей қабаты

1. **Үлкен кеуде бұлшықеті (m. pectoralis major**; сурет 73) кеуденің жоғарғы болігінде орналасып, қолтықасты шұңқырын алдынан қоршайды. Бұғананың медиалді жартысы (бұғаналық бөлік), тос сабының алдыңғы беті мен денесі, жоғарғы II-VII қабырғалардың шеміршектері, іштің тік бұлшықеттің фиброзды қынабының алдыңғы қабырғасынан басталып, тоқпан жіліктің үлкен томпешігінің үлкен қыры. Бұлшықеттің латералді жиегі иық дельтатәрізді бұлшықетінің жиегіне барып, оның жүлгесінен болінеді.

Қызметі: тоқпан жілікті әкеліп, ішке айналдырады, көтерілген қолды түсіріп, оны алға ішке тартады, қабырғаларды көтеруге қатысады.

2. **Кіші кеуде бұлшықеті (m. pectoralis minor**; сурет 73) үлкен бұлшықеттің астында орналасқан, жалпақ, үшбұрышты. Басталуы: бөлек тісшелерімен II-V қабырғалардың сүйекті бөлігінің

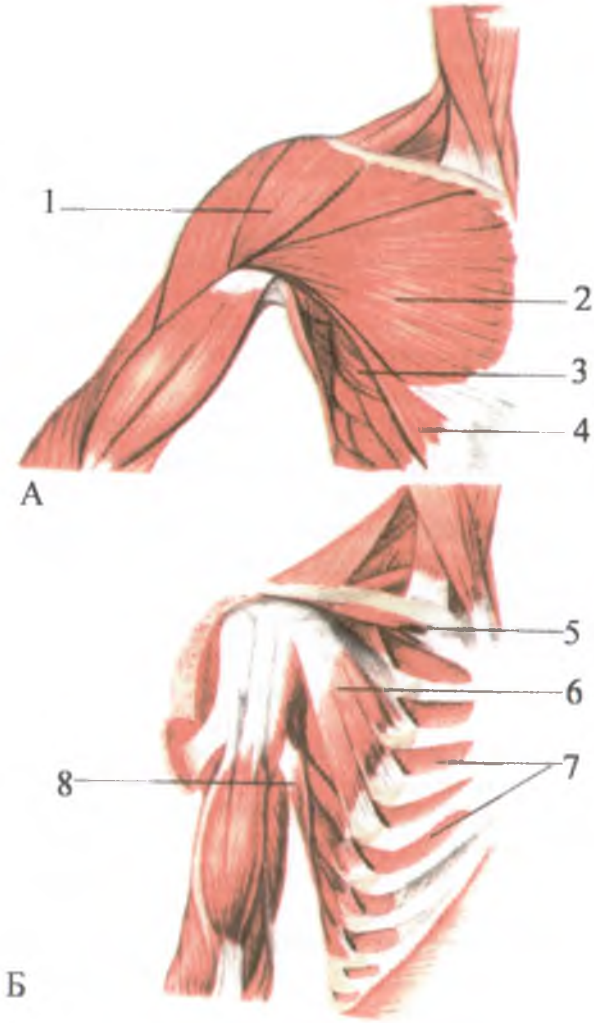

Сурет 73. Кеуде бұлшықеттері.

А - алдынан көрініс; Б - үлкен кеуде бұлшықеті алынып тасталынған; 1 - дельтатәрізді бұлшықет (m. deltoideus); 2 - үлкен кеуде бұлшықеті (m. pectoralis major); 3 - алдыңғы тісті бұлшықет (m. serratus anterior); 4 - іштің сыртқы қиғаш бұлшықеті (m. obliqus externus abdominis); 5 - бұғанаастылық бұлшықет (m. subclavius); 6 - кіші кеуде бұлшықеті (m. pectoralis minor); 7 - қабырғааралық ішкі бұлшықеттер (m. intercostales interni); 8 - арқаның аса жалпақ бұлшықеті (m. latissimus dorsi).

шеміршектіге қосылатын жерінен басталып, жауырын құстұмсықты өсіндісіне бекиді.

Қызметі: иық белдеуін төмен, жоғары тартады, бекітілген жауырында қабырғаларды көтереді.

3. **Бұғанаастылық бұлшықет (mm. subclavis**; сурет 73) үлкен емес, сопақша пішінді, бұғананың астында, үлкен кеуде бұлшықетімен жабылған. Басталуы: I қабырғаның сүйектік және шеміршектік болігі, бекітілуі, бұғананың акромиалді бөлігі.

Қызметі: бұғананың төмен және медиалді, тос-бұғана буынын бекітіп, бекітілген иық белдеуінде I қабырғаны көтереді.

4. **Алдыңғы тісше бұлшықет (mm. serratus anterior**, сурет 73) - жалпақ жазық бұлшықет, кеуде қабырғасының алдыңғы бүйір бөлігін алып, оның жоғарғы бөлігі үлкен кеуде бұлшықеттерімен жабылған. Жоғарғы VIII-IX қабырғалардың сыртқы беті мен I және II қабырға арасындағы сіңірлі доғадан басталып, жауырынның медиалді жиегі мен оның бұрышына бекиді.

Қызметі: жауырынды алға тартады, вертикалді қалыпта қолды көтергенде жауырынды айналдыруға қатысады.

Терең қабаты

1. **Сыртқы қабырғааралық бұлшықеттер (mm. intercostales externi**; сурет 74) қабырғааралық кеңістік қабырғалардың төмпешіктерінің артынан, алдынан қабырғалардың шеміршекпен байланысаралықтарын алады. Өздерінен жоғары орналасқан қабырғалардың төменгі жиегінен басталып, төмен орналасқан қабырғалардың жоғарғы жиегіне бекиді.

Қызметі: кеуде торының тыныс алу қозғалыстарына қатысады (қабырғаларды көтереді).

2. **Ішкі қабырғааралық бұлшықеттер (mm. intercostales interni**; сурет 74) қабырғалардың бұрышынан, төстің бүйір жиегіне дейінгі қабырғааралық орынды алып жатады. Төмен орналасқан қабырғалардың жоғарғы жиегінен басталып, жоғары орналасқан қабырғалардың жоғарғы жиегіне бекиді.

Қызметі: қабырғаларды түсіріп, тыныс алу актісіне қатысады.

3. **Ең ішкі қабырғааралық бұлшықеттер (mm. intercostales intimi**; сурет 74) ішкі қабырғааралық бұлшықеттердің ішкі бетінде орналасып, олармен бірдей бағытта болады. Коршілес қабырғалардың ішкі бетіне бекиді.

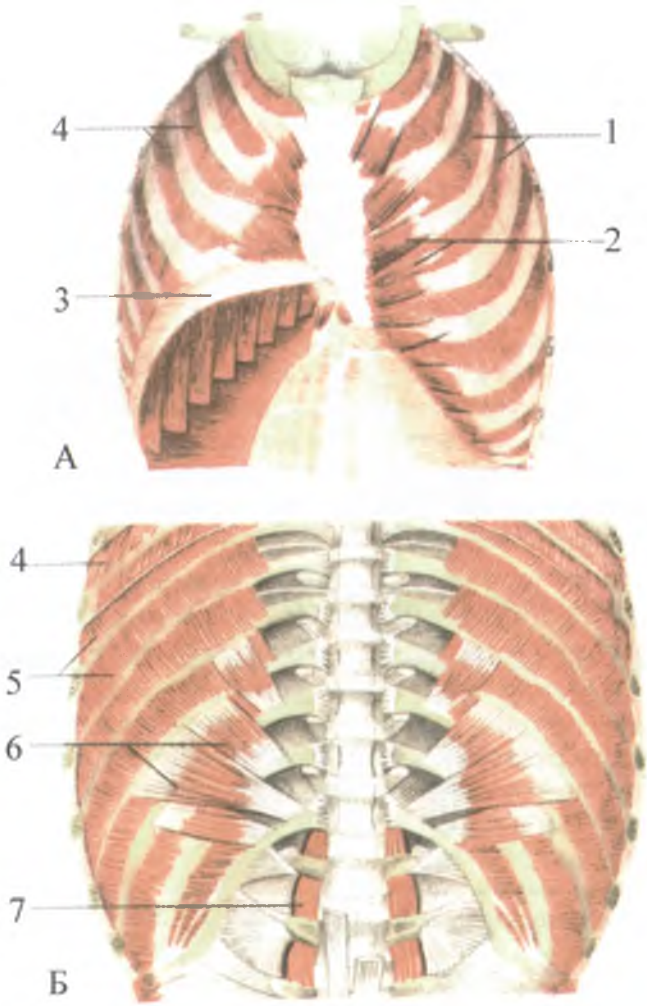

Сурет 74. Кеуде бұлшықеттері, терең қабаты.
А - сол жағынан қабырғааралық ішкі бұлшықеттер алынып тасталынған; Б - кеуденің артқы қабырғасы жағынан; 1 - қабырғааралық ішкі бұлшықеттер (m. intercostalis interni); 2 - кеуденің көлденең бұлшықеті (m. transversus thoracis); 3 - көкет (diaphargma); 4 - қабырғааралық сыртқы бұлшықеттер (m. intercostalis externi); 5 - қабырғааралық ең ішкі бұлшықеттер (m. intercostales intimi); 6 - қабырғааралық бұлшықеттер (m. subcostales); 7 - көлденеңаралық латералді бұлшықеттер (m. intertransversarii laterales).

Қызметі: тыныс алу актісіне қатысады.

4. **Қабырғаастылық бұлшықеттер (m. subcostales**; сурет 74) кеуде торының артқы бөлігінің ішкі бетінде орналасқан, ішкі қабырғааралық бұлшықеттер сияқты басталуы бір, бір қабырға аттап өзі өтеді.

Қызметі: тыныс актісіне қатысады.

5. **Кеуденің көлденең бұлшықеті (m. transverses thoracis**; сурет 73) III-V қабырғалар шеміршегінің артқы бетінде орналасып, төстің семсертәрізді өсіндісі мен денесінің төменгі бөлігінен басталады. Бекітілуі: II-V қабырғалардың сүйекті бөліктерінің шеміршектіге байланысатын жері.

Қызметі: тыныс алу актісіне қатысады.

6. **Қабырғаларды көтеретін бұлшықет (mm. levatores costarum**; сурет 72) тұлғаның жазғыш бұлшықеттерінің астында орналасқан VII мойын, I-XI кеуде омыртқаларының колденең өсінділерінен басталып, жақын қабырғалардың бұрышына бекиді.

Қызметі: тыныс алу актісіне қатысады (қабырғаларды көтереді).

КЕУДЕ ШАНДЫРЛАРЫ

Кеуделік шандыр (fascia pectoralis) өзінің беткей жапырақшасымен үлкен кеуде бұлшықетінің сыртқы жағын әйелдерде сүт бездерін бөліп жабады. Терең жапырақшасы екі жағынан кеуде бұлшықеттерін қоршай, кеуде бұлшықеттері арасында орналасқан. Латералді алдыңғы тісше бұлшықеттер мен арқаның аса жалпақ бұлшықетіне отіп, *қолтықасты шұңқырын* (fossa axillaris) жабады.

Кеудешілік шандыр (fasica endothoracica) кеуде қуысы қабырғасының ішкі бетін жабады.

КӨКЕТ

Көкет немесе кеуде құрсақаралық **(diaphragma)** - тақ, жұқа, жоғарысынан иілген дөңес жалпақ бұлшықет, кеуде, құрсақ қуыстарын бөліп тұрады (сурет 75). Көкеттің орталық бөлігі *сіңірлі орталық* тәрізді, онда бұлшықет будалары кеуде торының төменгі сүйекті және шеміршекті боліктерден, сонымен бірге кеуде омыртқаларынан тұрады. Сондықтан кокетте бел, қабы-

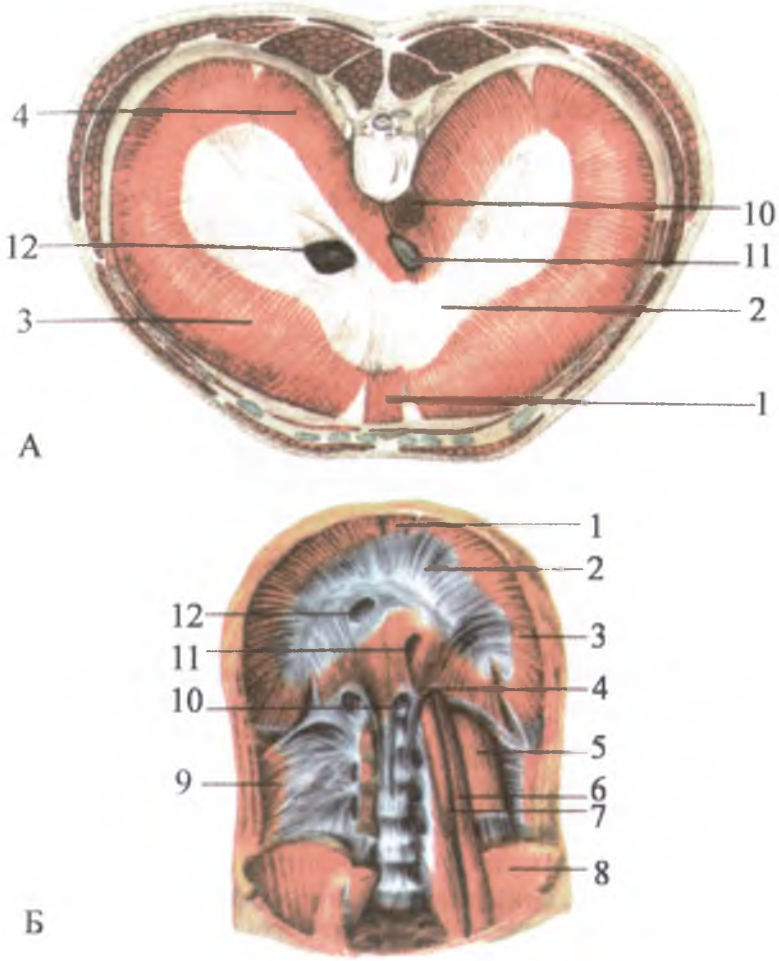

Сурет 75. Көкет және іштің артқы қабырғасының бұлшықеттері.
А - жоғарыдан көрініс; Б - төменнен көрініс; 1 - кеуделік бөлік (pars sternalis); 2 - сінірлік орталық (centrum tendineum); 3 - қабырғалық бөлік (pars costalis); 4 - бел бөлігі (pars lumbalis); 5 - белдің шаршы бұлшықеті (m. quadratus lumborum); 6 - үлкен бел бұлшықеті (m. psoas major); 7 - кіші бел бұлшықеті (m. psoas minor); 8 - мықын бұлшықеті (m. iliacus); 9 - іштің көлденең бұлшықеті (m. transversus abdominis); 10 - қолқалық тесік (hiatus aorticus); 11 - өнештік тесік (hiatus esophageus); 12 - төменгі қуысты вена тесігі (for. venae cavae inferior).

рғалық және кеуделік бөліктерге ажыратады.

Көкеттің белдік бөлігі (pars lumbalis diaphragmatis) бел омыртқаларынан басталып, екі оң және сол аяқшалардан тұрады. Олардың әр қайсысы I-II бел омыртқалар денелерінің алдыңғы бүйір бетінен, медиалді, латералді доғатәрізді қатпарлардан I бел омыртқасынан оның көлденең өсіндісі мен XII қабырғаға барады.

Қабырғалық бөлігі (pars costalis) көкеттің көп бөлігін алып, төменгі қабырғалардың сүйекті және шеміршекті бөліктерінің ішкі бетінің тісшелерінен басталып, кейін сіңірлік орталыққа ауысады.

Кеуделік бөлік (pars sternalis) - көкеттің ең үлкен емес бөлігі, төстің семсертәрізді өсіндісінің артқы бетінен басталып, сіңірлі орталыққа ауысады.

Көкетте анатомиялық түзілістер өту үшін тесіктер бар бұлшықетті бөлігінде - *өңештік* (hiatus esophageus) қолқа (hiatus aorticus) мен *лимфа түтігі* (dustus thoracicus), сіңірлік орталықта *төменгі қуысты венага* (for. venae cavae inferior). Сонымен бірге көкеттің белдік бөлігінің аяқшалары арасында екі жүп саңылау, олар арқылы іштік нервтері, сыңарсыз және жартылай сыңарсыз веналар мен симпатикалық сабау өтеді. Төс пен қабырғалық бөліктерінің арасында, көкеттің қабырғалық және бөліктерінің арасында үшбұрыш, әр түрлі көлемдегі саңылаулар, олар көкет кірнелерінің пайда болатын орны болып табылады.

Көкет күмбезтәрізді, оның биіктігі симметриялы емес, оң жақ бөлігі томеннен бауырмен жанасқан сол жағынан қарағанда биіктеу. Көкеттің кеуделік және құрсақтық беті шандырлармен және ішастардың қабырғаішілік жапырақшалармен және өкпеқаппен жабылған. Кеуделік болікке өкпе, жүрек, ал құрсақтыққа - бауыр, асқазан, кокбауыр, ұйқыбезі, ұлтабар, бүйрек, бүйрекүсті бездері жанасқан.

Қызметі: көкет - тыныс алу бұлшықеті жиырылғанда кеуде торының көлемін ұлғайтады, босаңси оны томендетеді. Құрсақтық бұлшықеттермен бір мезетте жиырыла, құрсақтық пресс жұмысына қатысады.

ІШТІҢ БҰЛШЫҚЕТТЕРІ МЕН ШАНДЫРЛАРЫ

Іш бұлшықеттері (m. abdominis) алдыңғы, бүйір және іштің артқы қабырғалары топтарына бөлінеді.

АЛДЫҢҒЫ ҚАБЫРҒАСЫНЫҢ БҰЛШЫҚЕТТЕРІ

Іштің тік бұлшықеті (m. rectus abdominis; сурет 76) жалпақ, жұп ұзын бұлшықет құрсақ қабырғасының алдыңғы бөлігінде іштің ақ сызығының бүйірінен басталып, семсертәрізді өсіндінің ортаңғы сызығынан қасағаға дейін барады. Төстің семсертәрізді өсіндісі, V-VII қабырғалар шеміршектерінен басталып, шап сүйегіне симфизбен шап төмпешігі арасына бекиді. Іштің тік бұлшықеті будалары үш-төрт көлденең орналасқан *сіңірлі созылмаларымен* (intersectiones tendineae) орналасады. Олардың екеуі кіндіктен жоғары, біреуі кіндік тұсында төртінші әлсіз көрінетін созылмасы кіндіктен төмен орналасады.

Қызметі: тұлғаны алға еңкейту. Бұлшықеттерді жеке сегменттерге боліп, олар әр сегменттің дербес жиырылуына мүмкіндік береді.

Пирамидалық бұлшықет (m. pyramidalis) жұп, үшбұрышты, мөлшері озгергіш. Басталуы: қасаға сүйегі, алдынан іштің тік бұлшықеті; бекітілуі: іштің ақ сызығының төменгі бөлігі.

Қызметі: іштің ақ сызығын тартады. Барлық бұлшықеттер (тік және пирамидалық) *қынаптық іштің тік бұлшықетімен* (vagina m. recti abdominis) бітіседі, олар іштің апоневрозды бұлшықетін қалыптастырады.

БҮЙІР ҚАБЫРҒАСЫНЫҢ БҰЛШЫҚЕТЕРІ

Іштің сыртқы қиғаш бұлшықеті (m. obliguus externus abdominis; сурет 76) - жалпақ бұлшықет, іштің бүйір беткейін қалыптастырады. Басталуы: ол кеуде торының бүйір бетінде, төменгі сегізінші қабырғадан басталып, жоғарыдан төмен қарай медиалді өтеді. Бекітілуі: сыртқы қиғаш бұлшықеттер талшықтары сыртқы қабырғаралық бұлшықеттердің жалғасы сияқты, осы бағытта қиғаш жоғарыдан төмен және арттан алға қарай жүреді. Артқы будалар мықын қырына бекиді. Бұлшықеттің қалған талшықтары іштің тік бұлшықеті (m. rectus) алдынан және *іштің орта сызығына* (linea alba) отіп,

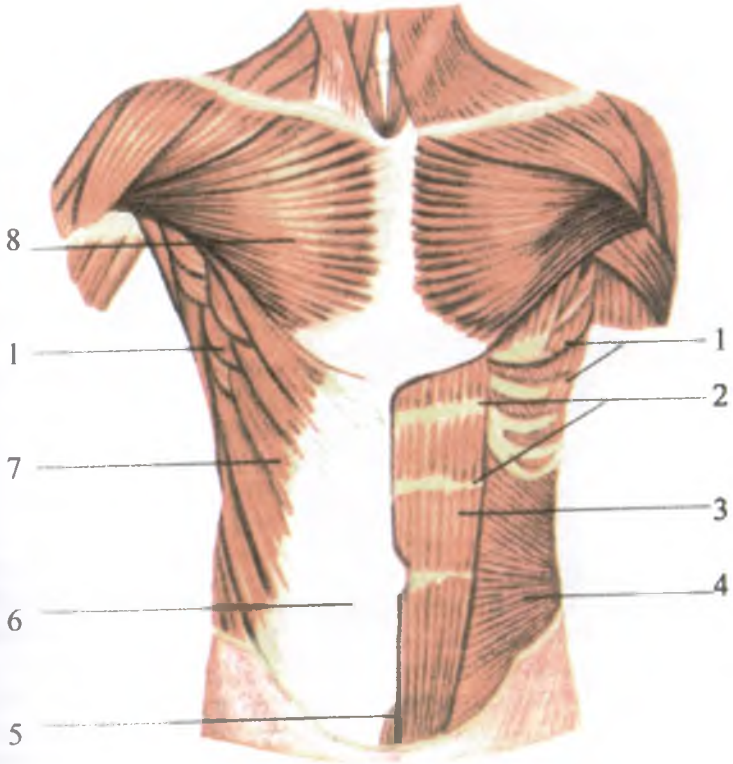

Сурет 76. Іштің бұлшықеттері, беткей қабаты, алдынан көрініс.
1 - алдыңғы тісті бұлшықет (m. serratus anterior); 2 - сіңірлі дәнекер (intersectiones tendineae); 3 - іштің тік бұлшықеті (m. rectus abdominis); 4 - іштің ішкі қиғаш бұлшықеті (m. obliquus abdominis internus); 5 - пирамидалық бұлшықет (m. pyramidalis); 6 - іштің сыртқы қиғаш бұлшықетінің апоневрозы; 7 - іштің сыртқы қиғаш бұлшықеті (m. obliquus abdominis externus); 8 - үлкен кеуде бұлшықеті (m. pectoralis major).

басқа жағынан апоневрозымен қосылады. Апоневроздың қалған бөлігінен жасанды түрде бөліп қарастырылатын бұл жиек *шап байламы (*lig. inguinale) деп аталады.

Қызметі: бір жақты жиырылғанда тұлғаны қарама-қарсы жаққа айналдырады, екі жақты жиырылғанда кеуде қуысын төмен тарта-

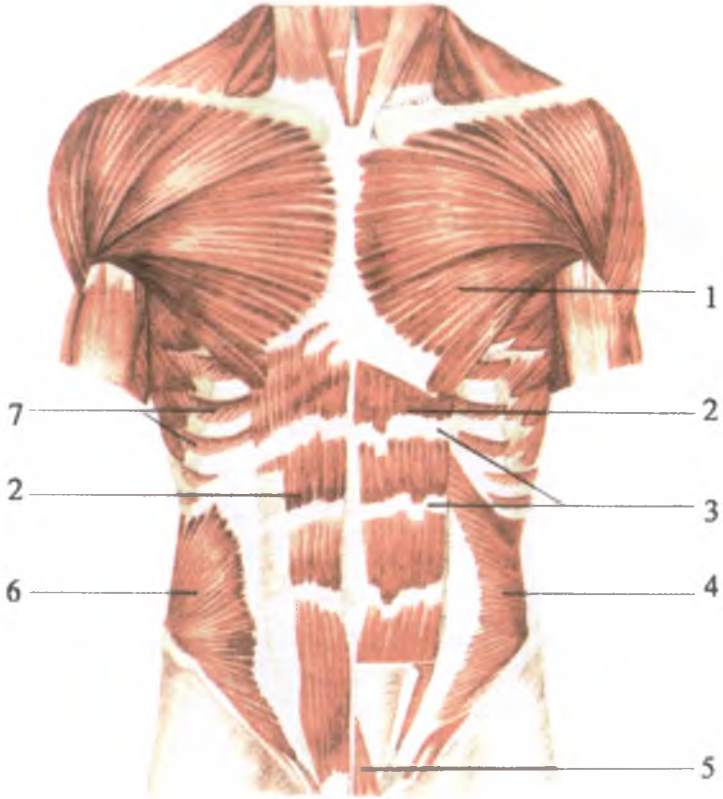

Сурет 77. Іштің бұлшықеттері, терең қабаттары, алдынан көрінісі.
1 - үлкен кеуде бұлшықеті (m. pectoralis major); 2 - іштің тік бұлшықеті (m. rectus abdominis); 3 - сіңірлі дәнекер (intersectiones tendineae); 4 - іштің көлденең бұлшықеттері (m. transversus abdomims); 5 - пирамидалық бұлшықет (m. pyramidalis); 6 - іштің ішкі қиғаш бұлшықеті (m. obliqus abdominis internus); 7 - қабырғааралық ішкі бұлшықеттер (mm. intercostales interni).

ды және тұлғаны алдыға қарай иілдіреді. Іш пресінің бұлшықеті болып табылады.

Іштің ішкі қиғаш бұлшықеті (m. obliguus internus abdominis; сурет 77) - жазық бұлшықет, сыртқы қиғаш бұлшықеттің астында жатады. Басталуы: ол артынан мықын қырынан және шап байламының латералді іштен екі бөлігінен басталады. Бекітілуі:

бұлшықеттің артқы будалары жоғары көтеріліп, XII, XI және X қабырғалардың төменгі жиегіне бекиді.

Қызметі: бір жақты жиырылғанда тұлғаны өз жағына қарай айналдырады. Сонымен қатар іштің пресінің бұлшықеті болып табылады.

Іштің көлденең бұлшықеті (m. transversus abdominis; сурет 77) - тегіс, жалпақ іш бұлшықеттері ішіндегі ең тереңі және жұқасы. Басталуы: ол төменгі алты қабырғасының ішкі бетінен басталады. Көкеттен жоғары (m. transversus thoracis) оның жалғасын құрайды. Одан ірі бұлшықет төмен және артқа қарай fascia thoracolumbalis-тің терең жапырақшасынан, мықын қырының ең төменгі жағы мен шап байламының латералді үштен екі бөлігінен басталады.

Қызметі: дененің төменгі бөліктерін кеуде қуысымен жалғастырады, іш пресінің бұлшықеті болып табылады.

АРТҚЫ ҚАБЫРҒАСЫНЫҢ БҰЛШЫҚЕТТЕРІ

Белдің шаршы бұлшықеті (m. guadratus lumborum; сурет 75) іштің артқы қабырғасын қалыптастыруға қатысады. Басталуы: мықын қыры мен мықын-белдік байламнан басталады. Бекітілуі: XII қабырғаға және II-IV бел омыртқалардың көлденең өсінділеріне бекиді.

Қызметі: біржақты жиырылғанда басқа іш бұлшықеттері мен бірге омыртқа бағанасын кеуде торымен қоса бүйірге қарай қисайтады. Екі жақта да бір мезгілде тонусты жиырылғанда сол бұлшықеттермен бірге омыртқа бағанасын тік қалыпта ұстап тұрады. XII қабырғаны төмен қарай тартып, тыныс шығаратын бұлшықет рөлін де атқарады.

ІШТІҢ ШАНДЫРЛАРЫ МЕН ТОПОГРАФИЯСЫ

Іштің меншікті шандыры (fascia propria) іштің бетін жаба, үш қабатта орналасып, бірнеше табақшаларға бөлінеді. Беткісі сыртқы қиғаш бұлшықеті жауып, сіңірлі созылмаға өтіп, ішкі қиғаш бұлшықетті қоршап, ал ең ішкісі көлденең бұлшықетті көмкереді, жоғарыдан көкеттің томенгі бетіне, ал төменгісі кіші жамбас астау шандырын түзеді.

Іштің ақ сызығы (linea alba; сурет 78, б) құрсақ қабырғасының үш жұп жалпақ бұлшықетінің апоневроздар будаларынан құра-

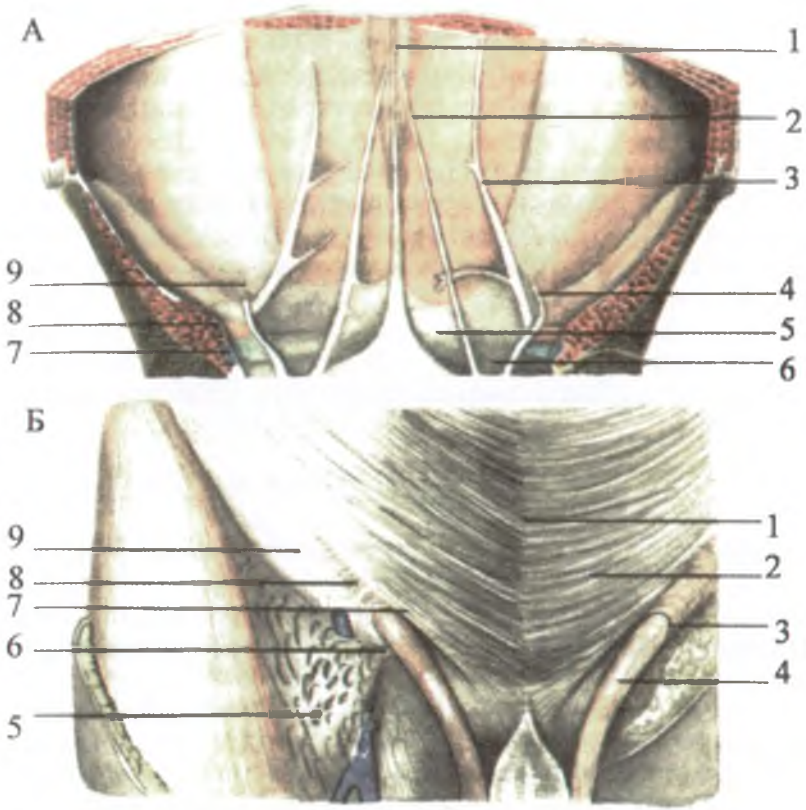

Сурет 78. Іш пен жамбас астауының алдыңғы қабырғасы.
А - ішінен көрініс: 1 - орталық кіндік қатпары (plica umbilicalis mediana); 2 - медиалді кіндік қатпары (plica umbilicalis medialis); 3 - латералді кіндік қатпары (plica umbilicalis lateralis); 4 - шәует шығаратын түтік (ductus deferens); 5 - куық үсті шұңқыр (fossa supravesicalis); 6 - медиалді шап шұңқыры (fossa inguinalis medialis); 7 - сыртқы мықын венасы (v. iliaca externa); 8 - сыртқы мықын артериясы (a. iliaca externa); 9 - латералді шап шұңқыры (fossa inguinalis lateralis). Б - алдынан көрініс: 1 - іштің ақ сызығы; 2 - іштің сыртқы қиғаш бұлшықеттің апоневрозы; 3 - шаптың беткей сақинасы (annulus inguinalis superficialis); 4 - шәует шылбыры; 5 - торлы шандыр (fascia cribrosa); 6 - латералді аяқшасы (crus laterale); 7 - медиалді аяқшасы (crus mediale); 8 - аяқшааралық талшықтар (fibrae intercrurales)l; 9 - шап байламы (lig. inguinale).

лып, ені 1 немесе 3 см болатын сіңірлі созылмалар түрінде болады, ол семсертәрізді өсіндіден қасаға қосылысына дейін барады. Ақ сызықтың ортаңғы бөлігінде кіндік сақинасы, *кіндікпен* (umbilicus) қайырылған. Осы жерде кірнелер көп кездеседі .

Шап өзегі (canalis inguinalis; сурет 78) ұзындығы 4 немесе 4,5 болатын ұзын саңылау тәрізді кеңістік, шап аймағында жалпақ құрсақ бұлшықетінің қалыңында орналасқан. Өзектің бағыты төменнен, орталық жазықтықта. Ер кісілерде өзек арқылы шәует жіпшесі, ал әйелдерде жатырдың дөңгелек байламы өтеді. Өзектің қабырғалары жоғарғы-іштің ішкі қиғаш және көлденең бұлшықетінің томенгі будалары төменгі-шап байламының мықын сүйегінің алдыңғы жоғарғы қырынан басталып, шап төмпешігінен барады, алдыңғы - іштің сыртқы қиғаш бұлшықетінің апоневрозы, артқы - іштің көлденең шандыры. Өзекте екі сақина бар. *Кіретін тесік - терең шап сақинасы*, бос тесік ретінде болмайды, ол іштің көлденең шандырында құйғыштәрізді ойыс түрінде болып, сақина жиектерінен шәует жіпшесі, оның қабығын түзе жалғанады. Ішастар бұл жерде екі шап шұңқырын түзеді, ол ішастардың кіндік қатпарларымен бөлінген.

Бүйір (латералді) *қатпар* (plica umbilicalis lateralis) ішастардың котерумен өтетін, оның астындағы төменгі құрсақтық артериямен, *медиалді біткен кіндік* (plica umbilicalis medialis) артериясы болады. Бүйір кіндік қатпарымен латералды орналасқан бүйір шап шұңқыры шап сақинасына сәйкес келеді; медиалді және бүйір кіндік шұңқырлар арасында орналасқан шап озегінің артқы қабырғасының әлсіз жеріне сәйкес келіп, беткей шап сақинасына қарама-қарсы орналасады. Аталған шұңқырлар арқылы шап өзектері пайда болып, тері астына шап кірнелері пайда болады. *Шығу беткей шап сақинасы* (annulus inguinalis superficialis) іштің сыртқы қиғаш бұлшықетінің апоневрозында саңылаутәрізді апоневроздың латералді, медиалді аяқшаларымен шектелінген, төмендеген шап байламы, *медиалді қайырылған байлам* (lig.reflexsum).

БАСТЫҢ БҰЛШЫҚЕТТЕРІ МЕН ШАНДЫРЛАРЫ

Бас бұлшықеттері (mm.capitis) *бет бұлшықеті* (mm.facialis), *шайнау* (mm.masticatores) және *шүйде асты бұлшықеті* (mm.suboccipitales) болып бөлінеді. Бет бұлшықеті мимикалық бұлшықет, ол тері ас-

тында орналасады. Олар жиырылған кезде адамның бет әлпетінде нақты бір өзгерістер береді (мимика). Бет сүйегінің белгілі бір тесігінің айналасында орналасып, оны не үлкейтіп, не қысқартады. Шайнау бұлшықеттер төменгі жақты қимыл қозғалысқа келтіріп, шайнауға көмектеседі.

Бастың бұлшықеттері

1. **Шүйде таңдай бұлшықеті (m.occippitalis**; сурет 79) *шүйделік қарыншасынан* (venter frontalis) түрады. Шүйделік қарынша шүйде сүйегінің жоғарғы желке сызығынан басталады; жалғануы: сірлі дулығаның артқы бөлігі бас терісінің астында орналасқан, тығыз сіңірлі табақша .

Қызметі: шүйделік қарынша жиырылғанда сіңірлі дулығаны артқа артады; майдайлық қарынша жиырылған кезде қабақты көтереді, бет әлпетінде көлденең қатпарлар түзеді, сонымен қатар көз шарасын үлкейтеді.

2. **Алдыңғы жоғарғы және артқы құлақ бұлшықеттері (mш. auri culares anterior, superior et posterior**; сурет 79). Басталуы: сіңірлі дулыға; жалғануы: құлақ қалқаны терісіне. Адамдарда нашар дамыған, жиырылған кезде құлақ қалқанының алға, жоғарыға, артқа тартады.

3. **Көздің дөңгелек бұлшықеті (m. orbicularis oculi;** сурет 79) эллипстәрізді болып келеді, қалың қаста және сүйекте орналасады, көзүяны қалыптастырады. *Көз бөлігі* (pars orbitales), *қабақ бөлігі* (pars palpebralis) және *көзжас бөлігінен* (pars lacrimalis) түрады. Барлық бөліктері көздің медиальды сүйегінің бұрышынан басталады, сонымен қоса көзүялық бөлігі жоғарғы және төменгі көзүялық жиегінен басталып, бұлшықеттік шеңбер түзеді, қабақ бөлігі қабақ терісінде орналасады, ал көзжас бөлігі алдынан және артынан жас қапшығын қамтиды.

Қызметі: көзүя бөлігі қысқаруы арқылы көз шарасын тарылтады, қабақты төмен тартып және бет әлпетте көлденең қатпар түзеді; қабақ бөлігі көз шарасын жауып түрады, жас бөлігі жас қапшығын кеңейтеді.

4. **Қасты түйетін бұлшықет (m.corrugurator supercilii**; сурет 79). Басталуы: көзжас сүйегінің үстінде орналасқан төбе сүйегі. Жалғануы: қас терісі; қызметі: қасты жайлап төмен және медиалді тартып, кеңсірік үсті аймақта қатпарлар түзеді.

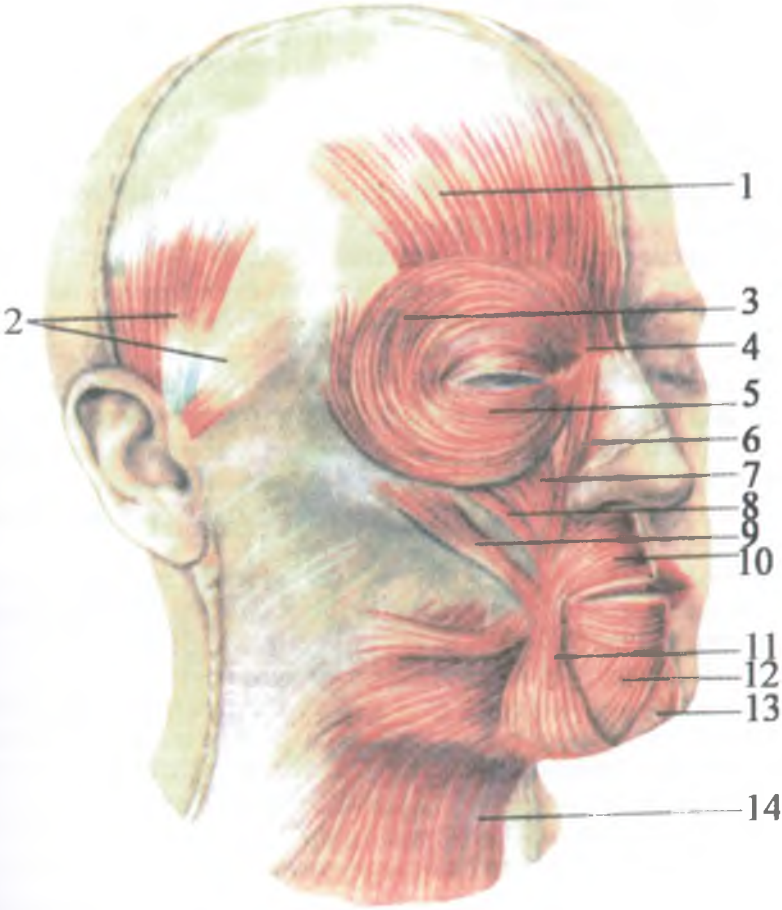

Сурет 79. Бет бұлшықеттері.
1 - шүйде-маңдай бұлшықеті (m. occipitofrontalis); 2 - құлақ бұлшықеті (mm. auriculares); 3 - көздің дөңгелек бұлшықеті (m. orbicularis oculi); 4 - қасты түйетін бұлшықет (m. corrugator supercilii); 5 - көздің дөңгелек бұлшықеті (m. orbicularis oculii); 6 - мұрын бұлшықеті (m. nasalis); 7 - жоғарғы ерінді көтеретін бұлшықет (m. levator labii superioris); 8 - ауыз бұрышын көтеретін бұлшықет (m. levator anguli oris); 9 - үлкен және кіші бетсүйектік бұлшықеттері (mm. zygomaticus major et minor); 10 - ауыздың дөңгелек бұлшықеті (m. orbicularis oris); 11 - ауыз бұрышын түсіретін бұлшықет (m. depressor anguli oris); 12 - төменгі ерінді түсіретін бұлшықет (m. depressor labii inferioris); 13 - иекасты бұлшықет (m. mentalis); 14 - мойынның теріасты бұлшықеті (platysma).

5. **Мұрын бұлшықеті (m.nasalis**; сурет 79) 2 бөліктен тұрады: *көлденең* (pars transversa) және *қанатты* (pars alaris). Басталуы: жоғарғы жақсүйектің ит және күрек тістер ұяшықтарының аймағынан басталып, қанатты бөлігі мұрын қанатының терісіне, ал көлденеңі мұрын қырына көтеріліп қарама-қарсы бұлшықетке қосылады. Адамдарда бұл бұлшықет нашар дамыған. Көлденең бөлігі жиырылған кезде мұрын тесігі кішірейеді, ал қанатты бөлігі жиырыла, мұрын қанатын түсіреді.

6. **Ауыздың дөңгелек бұлшықеті (m.orbicularis oris**; сурет 79) ерін қалыңында орналасқан дөңгелек бұлшықеттер талшықтарынан құралған. Ауыз бұрышы терісінен басталып, ортаңғы сызық терісіне бекиді.

Қызметі: ауызды жабады және алдыңғы ерінді алға тартады.

7. **Жоғарғы ерінді көтеретін бұлшықет (m.levator superioris**; сурет 79). Жоғарғы жақсүйегінің көзасты жиегінен басталып мұрын ерін қатпарының терісіне жоғарғы ерінге бекиді.

Қызметті жоғарғы ерінді көтереді, мұрын ерін қатпарын тереңдетеді.

8. **Ауыз бұрышын көтеретін бұлшықет (m.ievator anguli oris**; сурет 79) жоғарғы жақсүйектің күректік шұңқырынан басталып ауыз бұрышы терісіне бекиді.

Қызметі: ауыз бұрышын жоғары және латералды тартады.

9. **Үлкен және кіші бет сүйек бұлшықеттері (mm.zygomaticus major et minor;** сурет 79) Бет сүйсгінің самайлық бетінен басталып ауыздың дөңгелек бұлшықетімен ауыз қуысының терісіне бекиді.

Қызметі: ауыз бұрышын жоғары және латералды тартады.

10. **Күлкі бұлшықеті (m.risorius**; сурет 79) тұрақты емес, шайнау шандыры мұрын ерін қатпарының аймағы терісінен басталып ауыз бұрышына бекиді.

Қызметі: ауыз бұрышын латералды тартады.

11. **Ұрт бұлшықеті (m.buccinator**; сурет 80) ұяшықтар аймағында жоғарғы және жақсүйектердің жоғарғы бетінен, қанаттөменгіжақ жігінен басталып бұлшықет будаларының талшықтары жоғарғы және төменгі ерінге өтіп ерін және ауыз бұрышы терісіне барады.

Қызметі: ауыз бұрышын артқа тартады, ұрт пен ерінді тіске жақындатады.

12. **Ауыз бұрышын түсіретін бұлшықет (m.depressor anguli oris**; сурет 79, 80) төменгі жақсүйегінің алдыңғы беткейінен басталып, иекасты ойығынан төмен; буылтықтардың бір бөлігі ауыз терісінің

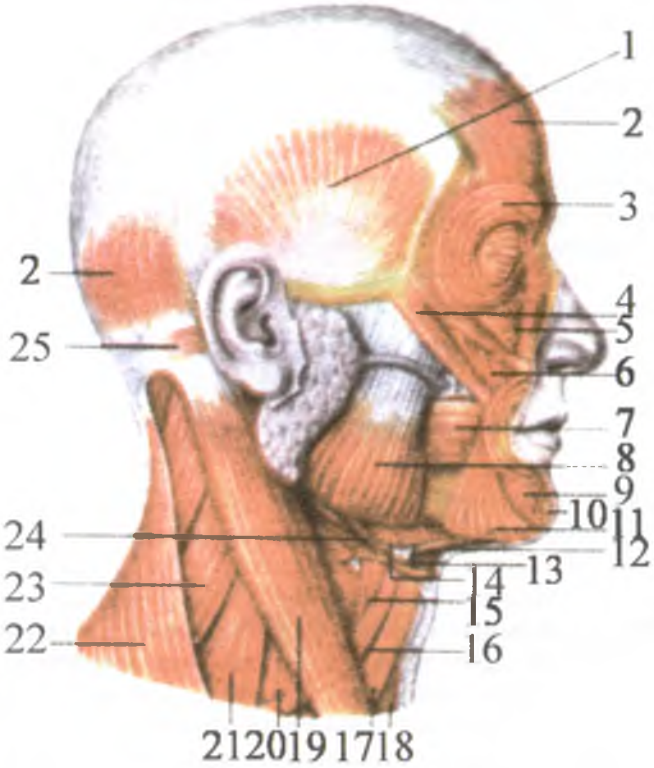

Сурет 80. Бас пен мойын бұлшықеттері, бүйірінен көрініс.
1 - самай бұлшықеті (m. temporalis); 2 - шүйде-маңдай бұлшықеті (m. occipitofrontalis); 3 - көздің доңгелек бұлшықеті (m. orbicularis oculi); 4 - бетсүйектің үлкен бұлшықеті (m. zygomaticus major); 5 - жоғарғы ерінді көтеретін бұлшықет (m. levator labii superioris); 6 - ауыз бұрышын көтеретін бұлшықет (m.levator anguli oris); 7 - үрт бұлшықеті (m. buccinator); 8 - шайнау бұлшықеті (m. masseter); 9 - төменгі ерінді түсіретін бұлшықеті (m. depressor labii inferioris); 10 - иекасты бұлшықет (m. mentalis); 11 - ауыз бұрышын түсіретін бұлшықет (m. depressor anguli oris); 12 - қос қарыншалы бұлшықет (m. digastricus); 13 - жақсүйектіласты бұлшықет (m. mylohyoideus); 14 - тіласты тіл бұлшықеті (m. hyoglossus); 15 - қалқанша тіласты бұлшықеті (m. thyrohyoideus); 16 - жауырын-тіласты бұлшықет (m. omohyoideus); 17 - төс-тіласты бұлшықет (m. sternohyoideus); 18 - төс-қалқанша бұлшықеті (m. sternohyoideus); 19 - төс-бұғана бұлшықеті (m. sternocleidomastoideus); 20 - алдыңғы сатылы бұлшықет (m. scalenus anterior); 21 - ортаңғы сатылы бұлшықет (m. scalenus medius); 22 - трапециятәрізді бұлшықет (m. trapezius); 23 - жауырынды көтеретін бұлшықет (m. levator scapulae); 24 - біз-тіласты бұлшықет (m. stylohyoideus); 25 - артқы құлақбұлшықет (m. auricularis posterior).

бұрышына бекиді, ал бір бөлігі жоғарғы еріннің қалыңына бекиді.

Қызметі: ауыз қуысының бұрышын бүйір және төмен бағытта қимылдатады.

13. **Төменгі ерінді түсіретін бұлшықет (m. depressor labii inferioris**; сурет 79, 80) ол алдыңғы бұлшықетпен қапталған. Төменгі жақсүйектің алдыңғы беткейінен, иек асты ойығының алдыңғы бетінен басталып, төменгі еріннің терісіне және иек астына бекиді.

Қызметі: төменгі ерінді төмен тартады.

14. **Иекасты бұлшықет (m. mentalis**; сурет 80) алдыңғы бұлшықетпен жартылай қапталған. Төменгі жақсүйегінің күрек тістерінің ұяшықтарынан басталып, иек астының терісіне бекиді.

Қызметі: төменгі ерінді сыртқа қарай айналдырып, иекті жоғары көтеру.

ШАЙНАУ БҰЛШЫҚЕТТЕРІ

1. **Шайнау бұлшықеті (m. masseter**; сурет 81) бұл бұлшықеттің талшықтары беткей орналасқан және төмен орналасқан бұлшықеттер топтарына бөлінеді. *Беткей бөлігі* бет сүйек доғасының төменгі жиегінен, алдыңғы және ортаңғы бөлігінен, ал *тереңі* бет сүйектік доға жиегінің алдыңғы және артқы бөліктерінен басталады. Беткей бөліктің бұлшықет талшықтарының будалары қиғаш төмен және артқа, ал тереңі төмен және алға. Бекітілуі: төменгі жақсүйек тармағының сыртқы беті және оның бұрышы.

Қызметі: түсірілген төменгі жақсүйекті көтереді, бұлшықеттердің беткей бөлігі жақсүйектерді алға жылжытуға қатысады.

2. **Самай бұлшықеті (m. temporalis**; сурет 81) Басталуы: самай сүйектің қабықшалы бөлігі, самай өйысына қараған талшықтары одан әрі қарай жинақталынып, төмен қарай бағытталынады. Бекітілуі: төменгі жақсүйегінің тәжтәрізді осіндісіне барып бекиді.

Қызметі: томенгі жақсүйегін жоғары және артқа қарай тарту.

3. **Бүйір қанаттәрізді бұлшықет (m. pterygoideus lateralis**; сурет 81) Жұп, самай сүйектің төменгі ойығында орналасқан. Ол екі бөлімнен немесе бастан тұрады. *Жоғарғы басы* - сына сүйектің үлкен қанатының төменгі самайлық бетінен және томенгі самайлық қырқасынан басталып, төменгі жақсүйегінің қанатты шұңқыршасына барып бекиді. *Төменгі басы* - сынатәрізді сүйектің қанаттәрізді өсіндісінің бүйір табақшасынан басталып, жоғарғы басы самай төменгі

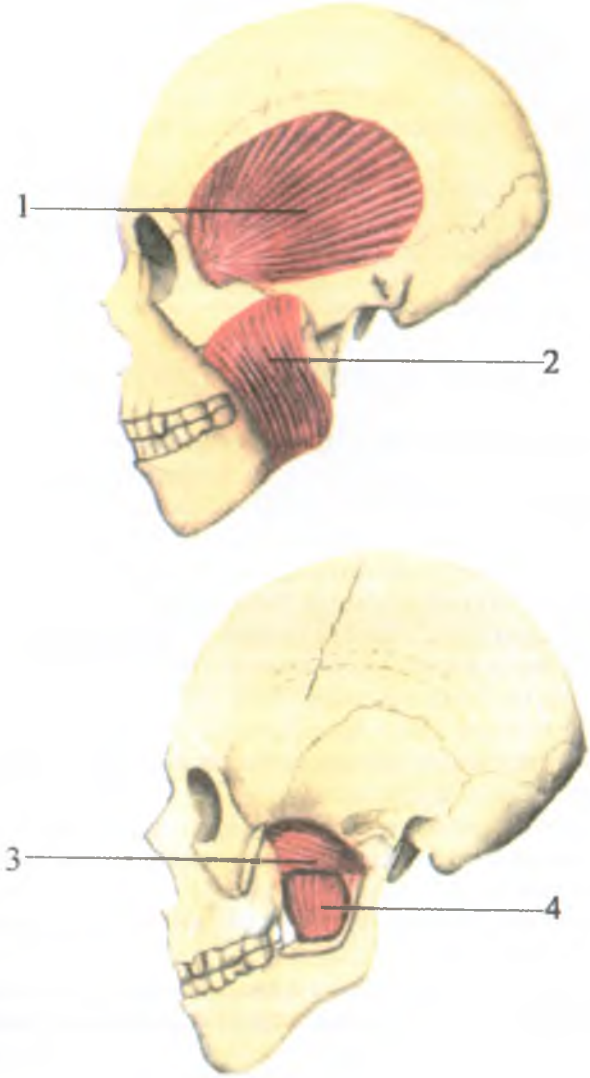

Сурет 81. Шайнау бұлшықеті.
1 - самай бұлшықеті (m. temporalis); 2 - шайнау бұлшықеті (m. masseter); 3 - латералді қанатты бұлшықет (m. pterygoideus lateralis); 4 - медиалді қанатты бұлшықет (m. pterygoideus medialis).

жақсүйектік буынның буындық қапшығының медиалді бетіне, ал төменгісі төменгі жақсүйектің буын өсіндісінің мойнына бекиді.

Қызметі: төменгі жақсүйегінің алға қарай қозғалуын қамтамасыз етеді.

4. **Ортаңғы қанаттәрізді бұлшықет (m. pterygoideus mediaiis**; сурет 81) жүп, төменгі жақсүйегінің ішкі жағында орналасады. Сынатәрізді сүйектің қанаттәрізді сүйегінің тесігінен басталып, астыңғы жақсүйегінің талшықтарының ішкі беткейіне бекиді.

Қызметі: бір жағынан қарағанда томенгі жақ сүйегін кері қарай тартады, екі жағынан қарағанда төмен түсірілген жақсүйегін көтереді және алға қарай тартуға қатысады.

ШҮЙДЕ АРТЫНДАҒЫ БҰЛШЫҚЕТТЕР

Шүйде артындағы бұлшықеттер (mm. suboccipitales; сурет 82) қысқа бұлшықеттер тобына жатады. Олар шүйделік сүйектердің және I-II мойын омыртқаларының арасында орналасқан.

а) *Бастың артқы тік үлкен бұлшықеті* (m. rectus capitis posterior major) II мойын омыртқасының қылқанды осіндісі мен бүйір мойындырықтық сызықтың арасында орналасады.

б) *Бастың артқы тік кіші бұлшықеті* (m. rectus capitis posterior minor) атлант доғасының артқы төмпешігінен төменгі мойындырық сызықтың медиалді ойығына өтеді.

в) *Бастың төменгі қиғаш бұлшықеті* (m. obliquus capitis inferior) II мойын омыртқасының қылқанды өсіндісі мен атланттың көлденең өсіндісінің арасында орналасқан.

г) *Бастың жоғарғы қиғаш бұлшықеті* (m. obliquus capitis superior) атланттың колденең өсіндісінен төменгі латералді мойындырық сызығына бағытталады.

Қызметі: бір жағынан қарағанда бастың артқа және жанына қарай тартылуына қатысады. Сонымен қатар төменгі қиғаш және бастың артқы тік үлкен бұлшықеті басты айналдыруға қатысады, ал екінші жағынан бастың тек қана артқа қарай иілуіне қатысады.

БАСТЫҢ ШАНДЫРЛАРЫ

Бастың меншікті шандырының төрт бөлімі бар. 1. **Самай шандыры (fascia temporalis)** берік фиброзды табақша, бассүйектердің сүйекүстілігіне самай сызығы аймағы мен сіңірлік шлемнен баста-

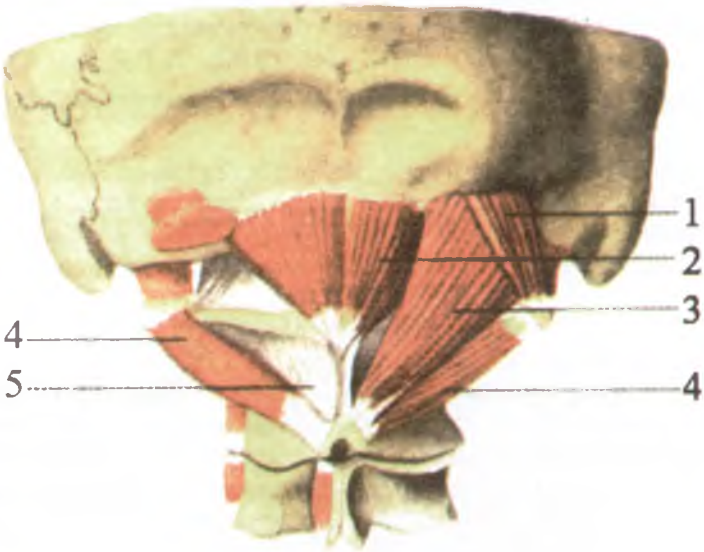

Сурет 82. Шүйде астындағы бұлшықет.
1 - бастың жоғарғы қиғаш бұлшықеті (m. obliquus capitis superior); 2 - бастың артқы кіші тік бұлшықеті (m. rectus capitis posterior minor); 3 - бастың артқы үлкен тік бұлшықеті (m. rectus capitis posterior major); 4 - бастың төменгі қиғаш бұлшықеті (m. obliquus capitis inferior); 5 - латералді атлантааксиалді буынның қапшығы.

лады және өзінің табақшасымен екі жақтан да аттас бұлшықетті жауып тұрады. Бет сүйегі доғасына, жақын жерде шандыр екі табақшаға бөлінеді: бет сүйегі доғасының жоғарғы жиегі мен сыртқы бетіне бекитін - *беткейлік*, бет сүйегі доғасының ішкі бетіне өтетін - *терең* табақша. Табақшалар арасында тамырлар мен май тіні орналасады. 2. **Шайнау шандыры (fascia masseterica)** бет сүйегі доғасынан басталады және шайнау бұлшықетін қаптап томенге бағытталады. Шандыр артқа қарай сыртқы есту өтісінің шеміршегіне бекиді, кейін еміздікті өсіндіге өтеді. Төменде ол мойын шандырына, ал алдына қарай - мойын-қаңқалық шандырға жалғасады. 3. **Шықшыт безінің шандыры (fascia parotidea)**, екі жапырақшаға ажырап, шықшыт безін қаптап тұрады. Артқы болімінде ол шайнау шандырымен байланысады. 4. **Ұрт-жұтқыншақтық шандыр (fascia buccopharyngea)** мойын бұлшықетін жауып тұрады, кейін шайнау бұлшықетінің алдыңғы жиегінде томенгі жақсүйегінің тармағы-

ның ішкі бетіне өтеді. Бұл жерде шандыр медиалді қанаттәрізді бұлшықетті жабады, кейін арқаның бүйір қабырғасына әтеді.

МОЙЫН БҰЛШЫҚЕТТЕРІ ЖӘНЕ ШАНДЫРЛАРЫ

Мойын бұлшықеттерін топографиялық *беткейлік*, *ортаңғы* және *терең* топтарға бөледі. Ортаңғы топта тіласты сүйегінің астында және үстінде орналасатын бұлшықеттерді бөледі. Терең бұлшықеттер тобында латералді және медиалді (омыртқаалды) топтарды боледі.

БЕТКЕЙ БҰЛШЫҚЕТТЕР

1. **Мойынның теріастындағы бұлшықеті (m.platysma**, сурет 79) мойынның және беттің біраз бөлігі терісінің астында жұқа жалпақ табақша түрінде орналасады, тығыз бітісіп кеткен. Басталуы: бұғанаасты аймағында дельтатәрізді және үлкен кеуде бұлшықетінің шандыры. Бекітілуі: ауыз бұрышы, төменгі жақсүйек жиегі, шайнау және құлақмаңы шандырларына.

2. **Тосбұғана - емізікті бұлшықет (m. sternocleidomastoideus,** сурет 83) мойынның теріасты бұлшықетінің астында орналасып, мойынды тос-бұғаналық қосылыстан емізікті өсіндіге дейін бөлетін ұзын қалың түзіліс түзеді. Екі басы бар. Басталуы: *медиалді басы* - тос сабының алдыңғы беті, *латералді басы* - бұғананың төстік соңы. Екі басы да, медиалді басының будалары беткейлік орналасатындай, тік бұрыш түзе қосылады. Түзілген бұлшықет қарыншасы жоғары және артқа қарай бағытталады. Бекітілуі: емізікті өсінді және жоғарғы желкелік сызықтың латералді бөлігі.

Қызметі: біржақты жиырылуы кезінде басты қарама-қарсы жаққа бұрады, өз жағына иеді, екі жақты жиырылуы кезінде басты тік ұстайды. Бұлшықеттердің екіжақты тез жиырылуы кезінде бастың артқа қарай шалқаюы мүмкін.

ОРТАҢҒЫ ТОП

Тіласты үстіндегі бұлшықеттер

1. **Қос қарыншалы бұлшықеттің (m. digastricus**, сурет 83) алдыңғы және артқы - екі карыншасы бар, олар сіңірлік қысқышпен қосылады. Басталуы: *алдыңғы қарынша* - төменгі жақсүйектің қос

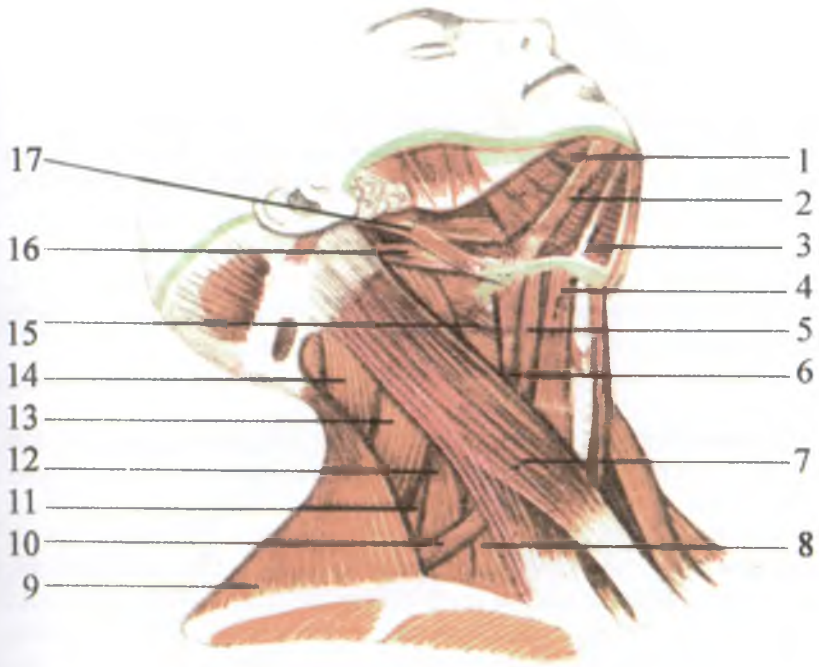

Сурет 83. Мойын бұлшықеттері, оң көрініс.
1 - жақ тіласты бұлшықеті (m. mylohyoideus); 2 - қос қарынды бұлшықеттің алдыңғы құрсағы (m. digastricus); 3 - иек-тіласты бұлшықет (m. geniohyoideus); 4 - төс-тіласты бұлшықет (m. sternohyoideus); 5 - жауырын-тіласты бұлшықет (m. omohyoideus, venter superior); 6 - қалқанша-тіласты бұлшықет (m.thyrohyoideus); 7 - төс-бұғана-емізікті бұлшықет (m. sternocleidomastoideus); 8 - алдыңғы сатылы бұлшықет (m. scalenus anterior); 9 - трапециятәрізді бұлшықет (m. trapezius); 10 - жауырын-тіласты бұлшықет (m. omohyoideus, venter inferior); 11 - артқы сатылы бұлшықет (m. scalenus posterior); 12 - ортаңғы сатылы бұлшықет (m. scalenus medius); 13 - жауырынды көтеруші бұлшықет (m. levator scapulae); 14 - бастың қайыс бұлшықеті (m. splenius capitis); 15 - төменгі жұтқыншақ қысқыш бұлшықет (m. constrictor pharyngis inferior); 16 - қос қарыншалы бұлшықет, артқы қарынша (m. digastricus, venter posterior); 17 - бізтіласты бұлшықеті (m. stylohyoideus).

қарыншалы шұңқыры, *артқы қарынша* - самай сүйегінің еміздік ойығы; бекітілуі: қос қарыншалы тіласты сүйегінің денесіне бекитін сіңірге жалғасады. Қосқарынша және төменгі жақтың жиегі арасында ойынқы - *төменгі жақасты шұңқыр* (fossa submandibularis) орналасады, онда томенгі жақасты без орналасқан.

Қызметі: төменгі жақсүйекті түсіреді, оны артқа тартады. Бекітілген төменгі жақ жағдайында тіласты сүйекті көтереді.

2. **Бізтіласты бұлшықет (m. styloideus**; сурет 83-84) - жұқа үршықтәрізді бұлшықет. Басталуы: самай сүйегінің бізтәрізді өсінідісінің негізі, кейін бұлшықет алға және төменге бағытталады, қосқарыншалы бұлшықеттің артқы қарыншасының алдыңғы бетіне жатады. Бекітілуі: тіласты сүйегінің денесі мен үлкен мүйізі; бұл тұста бұлшықеттің дисталді соңы бөлініп, қосқарыншалы бұлшықеттің сіңірін екі аяқшалармен орайды.

Қызметі: тіласты сүйегін жоғары, артқа және сыртқа қарай тартады.

3. **Жақсүйек-тіласты бұлшықетI (m. mylohyoideus**; сурет 83-84) жазық, қарсы жақта орналасқан бұлшықетпен қосылып ауыз қуысының түбін (дифрагмасын) түзеді. Басталуы: төменгі жақсүйектің жақсүйектік-тіластылық сызығы; бекітілуі: артқы будалары - тіласты сүйегінің алдыңғы жағы, будаларымен кездесіп, екі бұлшықет арасындағы орта сызық бойынша танаудың ішкі жағынан тіласты сүйегінің денесіне дейін созылып жатқан ішкі жағынан тіласты сүйегінің денесіне дейін созылып жатқан жақтіластылық жік түзеді.

Қызметі: тіласты сүйегін жоғарыға көтереді, оның бекітілуі кезінде төменгі жақты түсіреді.

4. **Иек-тіласты бұлшықет (m. geniohyoideus;** сурет 83) жақсүйек тіластылық бұлшықеттің үстінде орналасады. Басталуы: төменгі жақтың иектік қыры. Бекітілуі: тіласты сүйегі денесінің алдыңғы беті.

Қызметі: тіласты сүйегін жоғары және алға қарай тартады, бекітіліген жағдайда төменгі жақтың түсірілуіне қатысады.

Атап өту керек, жоғарыда сипатталған бұлшықеттер шайнау бұлшықеттерінің антагонисттері болып табылады, тіласты сүйегі томенгі жақты түсіреді. Оған қоса, тіласты сүйегінен жоғары орналасқан бұлшықеттер анық түсінікті сөйлеудің түзілуінде маңызды рөл атқаратын күрделі аппараттың (төменгі жақ сүйек, тіласты сүйегі, және кеңірдікпен бірге) құрамына кіреді.

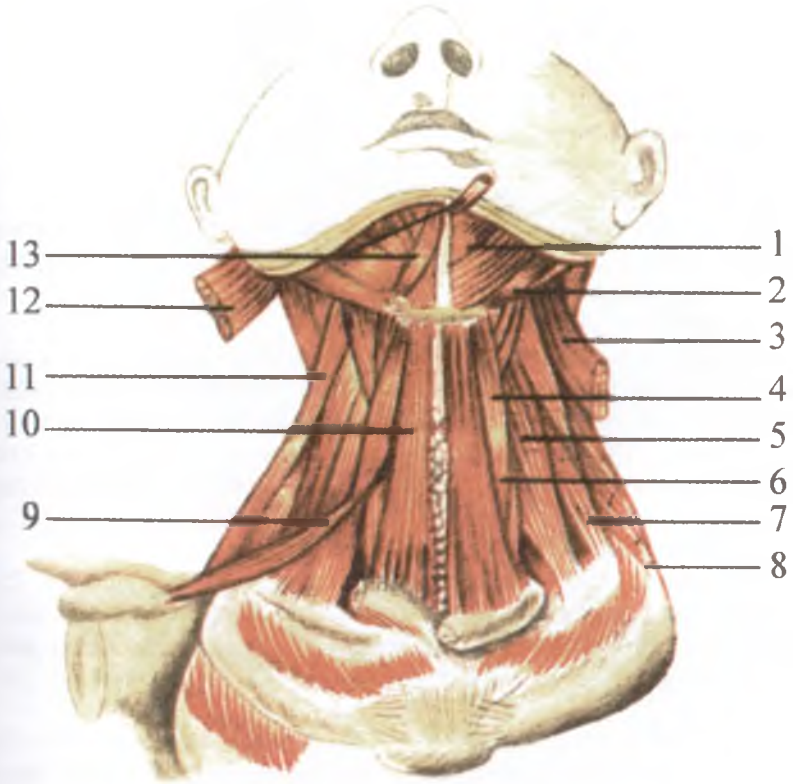

Сурет 84. Мойын бұлшықеттері, алдыңғы жағынан көрініс.
1 - жақсүйек-тіласты бұлшықеті (m. mylohyoideus); 2 - біз тіласты бұлшықеті (m. stylohyoideus); 3, 12 - төс-бұғана-емізікті бұлшықет (m. sternocleidomasdoideus); 4 - қалқанша-тіласты бұлшықеті (m. thyrohyoideus); 5-алдыңғы сатылы бұлшықет (m. scalenus anterior); 6 - төс-қалқанша бұлшықет (m. sternothyroideus); 7 - ортаңғы сатылы бұлшықет (m. scalenus medius); 8 - артқы сатылы бұлшықет (m. scalenus posterior); 9 - жауырын-тіласты бұлшықет (m. omohyoideus); 10 - төс-тіласты бұлшықет (m. sternohyoideus); 11- жауырынды көтеруші бұлшықет (m. levator scapulae); 13 - қос қарыншалы бұлшықет (m. digastricus); алдыңғы қарынша, алдыңғы қарынша сол жағынан кесіліп тасталынған.

Тіласты бұлшықеттер

1. **Жауырын-тіласты бұлшықеті (m. omohyoideus**; сурет 83-84) үзын жұқа аралық сінірмен екі қарыншаға бөлінеді. Басталуы: *жоғарғы қарынша* - тіласты сүйегінің денесінің жоғарғы жиегі,

төменгі қарынша - жауырынның жоғарғы жиеті, жауырынның жоғарғы көлденең байламы. Кейін жоғарғы қарынша төменге қарай төс-тіластылық бұлшықет бойымен бағытталады, артқа ауысып, төс-бұғана-емізікті бұлшықеттің артында орналасады. Төменгі қарынша жауырынан жоғары және алдына қарай төс-бұғана-емізікті бұлшықеттің сыртқы жиегіне бағытталады. Бекітілуі: екі қарынша да бір-бірімен сіңірлік қысқышпен қосылады.

Қызметі: жауырын бекітілгенде, тіласты сүйекті төменге және сыртқа тартады, сонымен қатар мойынның ірі веналық тамырлар қуысының кеңеюіне ықпал ете отырып, мойынның тамыр-нерв будасының қынабын тартып тұрады.

2. **Тос-тіласты бұлшықеті (m.sternohyoideus**; сурет 84, 85) жұқа, жалпақ жазық пішінді. Басталуы: бұгананың артқы беті, төс сабы, төс бұғаналық буынның қаптамасы жоғары бағытталып, бұлшықет тіласты сүйегінің денесіне дейін жетеді. Бекітілуі: тіласты сүйегі денесінінің төменгі жиегі, жақ-тіласты бұлшықеттен төменірек.

Қызметі: тіласты сүйегін төменге тартады.

3. **Төс-қалқанша бұлшықеті (m. sternothyroideus**; сурет 84, 85) жалпақ, төс-тіластылық бұлшықетінің артында орналасады. Басталуы: төс сабының артқы беті, I қабырға шеміршегі. Кейін жоғары көмейге қарай бағытталады; бектілуі: көмейді төменге тартады.

4. **Қалқанша-тіласты бұлшықеті (m.thyrohyoideus**; сурет 84, 85) жалпақ, тос-қалқанша бұлшықеттің жалғасы болып келеді. Басталуы: қалқанша шеміршегінің қиғаш сызығы. Бекітілуі: тіласты сүйегінің денесі және үлкен мүйізшесі.

Қызметі: тіласты сүйегі мен көмейді жақындатады, тіласты сүйегі бекітілгенде, комейді көтереді.

ТЕРЕҢ БҰШЫҚЕТТЕР

Латералды топ

1. **Алдыңғы сатылы бұлшықет (m. scalenus anterior**; сурет 84, 85) жіңішке, ұзын. Басталуы: III-VI мойын омыртқаларының алдыңғы төмпешіктері, кейін төменге және алға қарай бағытталады; бекітілуі: I қабырғаның алдыңғы сатылы бұлшықетінің төмпешігіне.

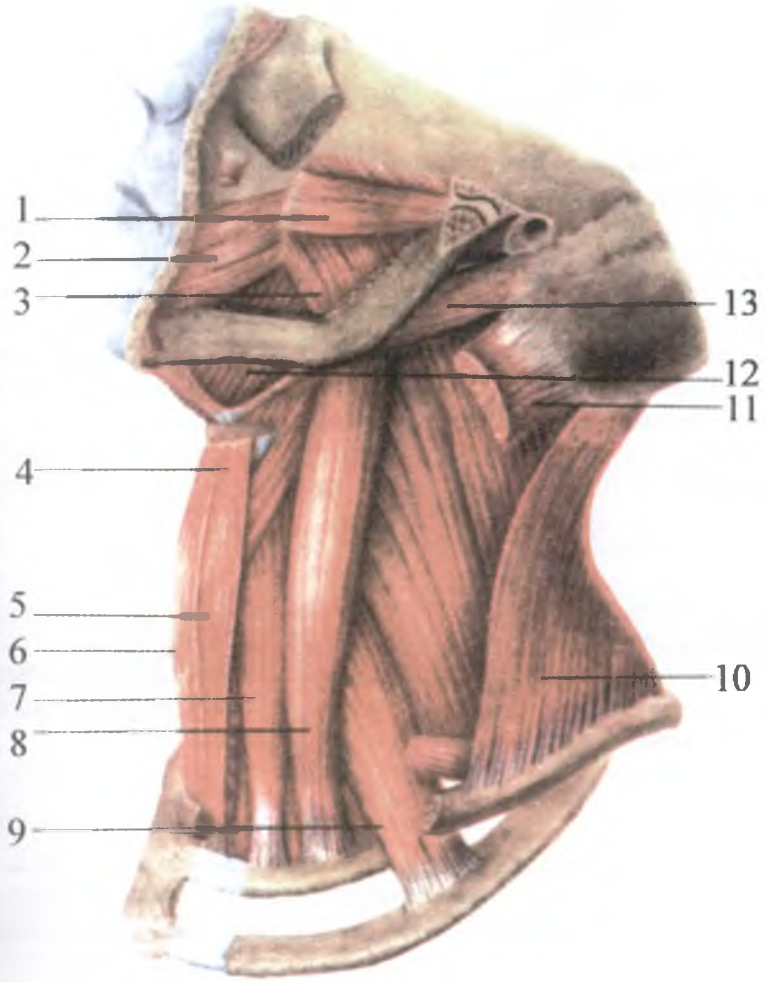

Сурет 85. Бас және мойын бұлшықет, терең қабаты.
1 - латералді қанаттәрізді бұлшықет (m. pterygoideus lateralis); 2 - үрт бұлшықет (m. buccinator); 3 - қанаттәрізді медиалді бұлшықет (m. pterygoideus medialis); 4 - қалқанша тіласты бұлшықет (m. thyrohyoideus); 5 - төс-қалқанша бұлшықет (m. sternothyroideus); 6 - төс-тіласты бұлшықет (m. sternohyoideus); 7 - алдыңғы сатылы бұлшықет (m. scalenus anterior); 8 - ортаңғы сатылы бұлшықет (m. scalenus medius); 9 - артқы сатылы бұлшықет (m. scalenus posterior); 10 - трапециятәрізді бұлшықет (m. trapezius); 11 - төс-бұғана-емізікті бұлшықет (m. sternocleidomastoideus); 12 - жақсүйек-тіласты бұлшықет (m. mylohyoideus); 13 - қос қарыншалы бұлшықет (m. digastricus).

Қызметі: біржақты жиырылуы кезінде омыртқа бағанасының мойындық бөлімін оз жағына бүгеді, екіжақты жиырылуында - оны алға қарай иеді; бекітілген омыртқа бағанасы жағдайында - кеуде торының тыныс алу қозғалыстарына қатыса, I қабырғаны көтереді.

2. **Ортаңғы сатылы бұлшықет (ш. scalenus medius**; сурет 84, 85) жұқа, ұзарған пішінді. Басталуы: алты төменгі мойын омырқаларының алдыңғы төмпешіктері, кейін алдыңғы сатылы бұлшықеттің артынан бағытталады; бекітілуі: I қабырғаның жоғарғы беті, бұғанасты артерия жүлгесінің артында. Осы жүлгенің үстінде алдыңғы және артқы сатылы бұлшықеттер арасында үшбұрыш пішінді саңылау - сатылы бұлшықеттер арасындағы аралық (spatium interescalenum) бар, ол арқылы бұғанасты артерия және иық өрімінің жүйке бағандары өтеді.

Қызметі: бекітілген омыртқа бағанасы кезінде I қабырғаны көтереді; бекітіліген кеуде торы жағдайында мойынды алға қарай бүгеді.

3. **Артқы сатылы бұлшықет (m. scalenus posterior**; сурет 84, 85). Басталуы: IV-VI мойын омыртқаларының артқы төмпешіктері, кейін ортаңғы сатылы бұлшықет артынан төмен бағытталады. Бекітілуі: II қабырғаның сыртқы беті.

Қызметі: бекітілген омыртқа бағанасы жағдайында II қабырғаны көтереді; кеуде торының бекітілген жағдайында омыртқа бағанасының мойындық бөлімін алға қарай бүгеді.

Медиалді (омыртқаалды) топ

Медиалді (омырқаалды) топ бұлшықеттері омыртқа бағанасының алдыңғы бетінде орта сызықтық жан жағында орналасады және мойын мен бастың ұзын бұлшықеттерімен, сонымен бірге бастың алдыңғы және бүйір тік бұлшықеттерімен беріледі.

1. **Мойынның ұзын бұлшықеті (m. longus colli**; сурет 86) омыртқа денелерінің алдыңғы бүйір бетінде, I мойын омыртқасынан (атлант) II-IV кеуде омыртқаларына дейін орналасқан. Бұлшықеттің ортаңғы бөлімі кеңейген. Бұлшықеттік будаларының ұзындығы әртүрлі, сондықтан бұлшықеттің үш бөлігін ажыратады: вертикалді, төменгі (медиалді) қиғаш және жоғарғы (латералді) қиғаш. Басталуы: *вертикалді бөлігі* - жоғарғы үш кеуде және үш төменгі мойын омыртқалары денелерінің ал-

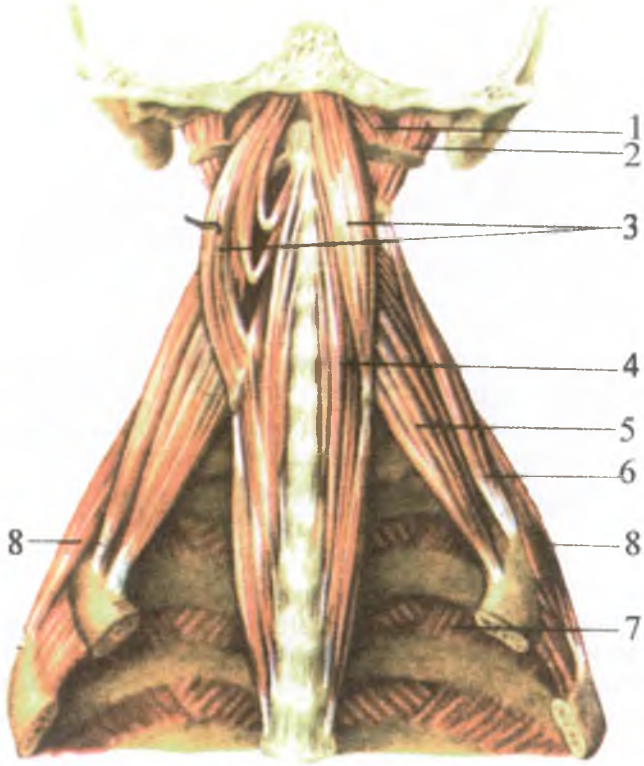

Сурет 86. Мойын мен бастың терең бұлшықеттері.
1 - бастың алдыңғы тік бұлшықет (m. rectus capitis anterior); 2 - бастың бүйір тік бұлшықеті (m. rectus capitis lateralis); 3 - бастың ұзын бұлшықеті (m. longus capitis); 4 - мойынның ұзын бұлшықеті (m. longus colli); 5 - алдыңғы сатылы бұлшықет (m. scalenus anterior); 6 - ортаңғы сатылы бұлшықет (m. scalenus medius); 7 - қабырғааралық бұлшықет (mm. intercostalis); 8 - артқы сатылы бұлшықет (m. scalenus posterior).

дыңғы беті, *төменгі қиғаш бөлігі* - алғашқы үш кеуде омыртқаларының денелерінің алдыңғы беті, *жоғарғы қиғаш бөлігі* - III, IV және V мойын омыртқаларының бүйір өсінділерінің алдыңғы томпешіктері. Кейін бұлшықеттік талшықтар жоғары бағыттады. Бекітілуі: *вертикалді бөлігі* II-IV мойын омыртқаларының денелері, *төменгі қиғаш бөлігі* - V-VII мойын омыртқаларының көлденең осінділері, *жоғарғы қиғаш* бөлігі - I мойын омыртқа-

сының алдыңғы төмпешігі.

Қызметі: омыртқа бағанасының мойын бөлімін бүгеді. Біржақты жиырылуы кезінде мойынды өз жағына қарай бүгеді. Жоғарғы қиғаш бөлігінің жиырылуы кезінде басқа сәйкес жиырылуында - қарсы жаққа бұрылады.

2. **Бастың ұзын бұлшықеті (m. longus capitis**; сурет 86) Басталуы: III-IV мойын омыртқаларының көлденең өсінділерінің алдыңғы төмпешіктері, кейін жоғары бағытталады. Бекітілуі: шүйде сүйегінің негізгі бөлігінің төменгі беті.

Қызметі: омыртқа бағанасының мойындық бөлігін және басты алға қарай бүгеді, бастың бұрылуына қатысады.

3. **Бастың алдыңғы тік бұлшықеті (m. rectus capitis anterior**; сурет 86) қысқа, сопақша пішінді. Басталуы: I мойын омыртқасының латералді массасы мен көлденең өсіндісінің алдыңғы беті, кейін жоғары бағытталады; бекітілуі: шүйде сүйегінің негізгі бөлігінің төменгі беті, үлкен шүйделік тесіктің алдыңғы жиегінен алға қарай.

Қызметі: біржақты жиырылуы кезінде басты өз жағына қарай бүгеді, екіжақты жиырылуда - басты алға қарай бүгеді.

4. **Бастың бүйір тік бұлшықеті (ш. rectus capitis lateralis**; сурет 86) шаршы пішінді. Басталуы: I мойын омыртқасының көлденең өсіндісінің алдыңғы бөлімі, кейін жоғары және сыртқа бағытталады. Бекітілуі: шүйде сүйегінің латералді бөлігі (мойындырықты өсінді).

Қызметі: басты өз жағына және екіжақты жиырылуы кезінде басты алға қарай бүгеді.

Мойын шандырлары

Мойын шандырының анатомиясы дененің бұл аймағында ағзалар мен бұлшықеттердің көп болуына байланысты айтарлықтай күрделі. **Мойын шандыры (fascia cervicalis**; сурет 87) үш табақшаға бөлінеді: беткейлік, кеңірдектік және омыртқаалды.

Беткей табақша (lam. superficialis) кеуде мен арқа шандырының жалғасы болып, төс-бұғана-емізікті бұлшықеттерге қынап түзеді, ал тіласты сүйекке жеткенде оған бекиді де, тіласты сүйектен жоғары орналасқан бұлшықеттерге, сонымен қатар төменгі жақасты безге өтіп, шайнау және құлақмаңы шандырына жалғасады. Мойынның артқы бөлімдерінде шан-

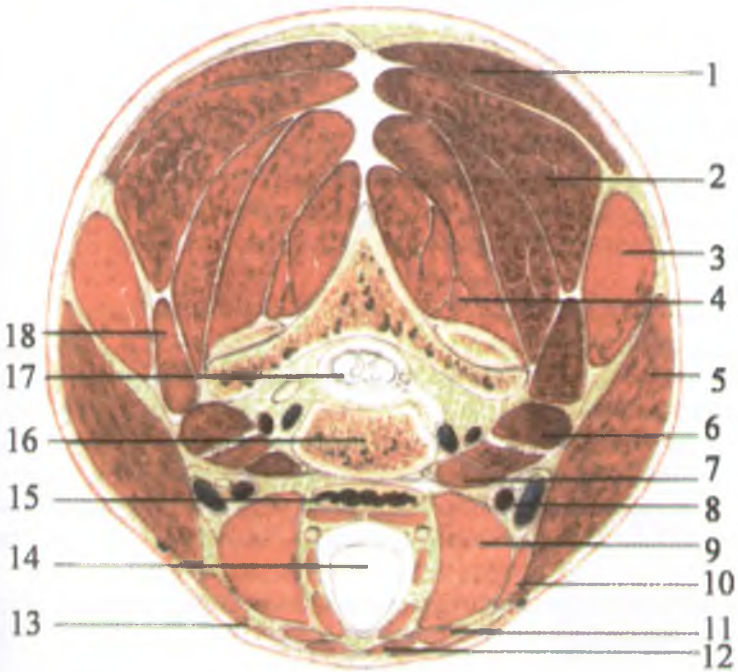

Сурет 87. Мойынның бұлшықеттері мен шандырлары.
1 - трапециятәрізді бұлшықет (m. trapezius); 2 - бас пен мойынның қайыс бұлшықеттері (mm. splenius capitis et cervicis); 3 - жауырынды көтеретін бұлшықет (m. levator scapulae); 4 - бас пен мойынның жартылайқылқанды бұлшықеттері (m. semispinalis cervicis et capitis); 5 - тас-бұғанаемізікті бұлшықеті (m. sternocleidomastoideus); 6 - ортаңғы сатылы бұлшықет (m. scalenus medius); 7 - алдыңғы сатылы бұлшықет (m. scalenus anterior); 8 - мойынның қантамырлы нерв будасы; 9 - қалқанша безі; 10 - жауырын-тіласты бұлшықеті (m. omohyoideus); 11 - төс-қалқанша бұлшықеті (m. sternothyroideus); 12 - төс-тіласты бұлшықеті (m. sternohyoideus); 13 - мойынның теріасты бұлшықеті (platysma); 14 - кеңірдек; 15 - өңеш; 16 - омыртқа денесі; 17 - жұлын; 18 - артқы сатылы бұлшықеті (m. scalenus posterior).

дыр жоғарғы желке сызығы мен шүйделік төмпекке жетіп, трапециятәрізді бұлшықетті қаптайды.

Кеңірдек алдындағы табақша (lam. pretrachealis) бұғана мен төс сабының артқы бетінен басталып, жоғарыға көтеріліп, тіластысүйекастылық бұлшықеттер мен қалқанша безге қынап түзеді. Тіласты сүйегі деңгейінде бұл табақша беткейлік жапырақшамен бітіседі, ал бүйірінен мойын ағзаларын қоршай-

тын өсінділер береді (көмей, кеңірдек, жұтқыншақ, өңеш). Кеңірдек алдындағы табақша сондай-ақ, тамыр-жүйкелік шоғырға да қынап түзеді (үйқы қынабы). Төс-бұғана-емізіктік бұлшықеттің артқы жиегінде беткейлік табақшамен бітіседі.

Омыртқа алдындағы табақша (lam. prevertebralis) бассүйектің негізінен төменге, мойынның омыртқаалды топ бұлшықеттерін жауып тұрады. Шандыр бүйірінен сатылы бұлшықеттерге өтеді. Оның төменгі бөлімдері кеудеішілік шандырға жалғасады.

Шандырлар мен мойын ағзалары арасында бірқатар кеңістіктер түзіледі:

1. *Төсүсті апоневроздық кеңістік* (spatium interaponeuroticum suprasternale) төс сабының мойындырықты ойығының үстінде, беткейлік және кеңірдек алдындағы табақшалар арасында орналасады.

2. *Ағзаалды кеңістік* (spatium previscerale) кеңірдек алдындағы табақша мен мойынның ішкі ағзалары арасында орналасқан.

3. *Ағзаалды арты кеңістік* (spatium retroviscerale) мойын шандырының омыртқаалды табақша мен мойынның ішкі ағзалары арасында түзіледі.

Кеңістіктер борпылдақ дәнекер тінмен және май жасушасымен толтырылған.

ҚОЛДЫҢ БҰЛШЫҚЕТТЕРІ МЕН ШАНДЫРЛАРЫ

Қол бұлшықеттерін олардың топографиялық жағдайы мен қызметтерінінің ерекшеліктеріне байланысты *иық белдеуі бұлшықеттеріне* және *қолдың еркін бөлігінің бұлшықеттеріне* бөледі. Еркін бөлік бұлшықеттерінің ішінен иық, білек және қол басы бұлшықеттерін бөледі.

Иық белдеуінің бұлшықеттері

1. **Дельтатәрізді бұлшықет (m. deltoideus**; сурет 88, А) үшбұрышты, иық буынын және біраз иық бұлшықеттерін жауып тұрады. Басталуы: бұгананың латералді бөлігі, акромион және жауырын қыры. Бекітілуі: тоқпан жіліктің дельтатәрізді бұдыры.

Қызметі: иықты көлденең жазықтыққа дейін әкетеді, алдыңғы будаларын алға, артқы будаларын-артқа тартады.

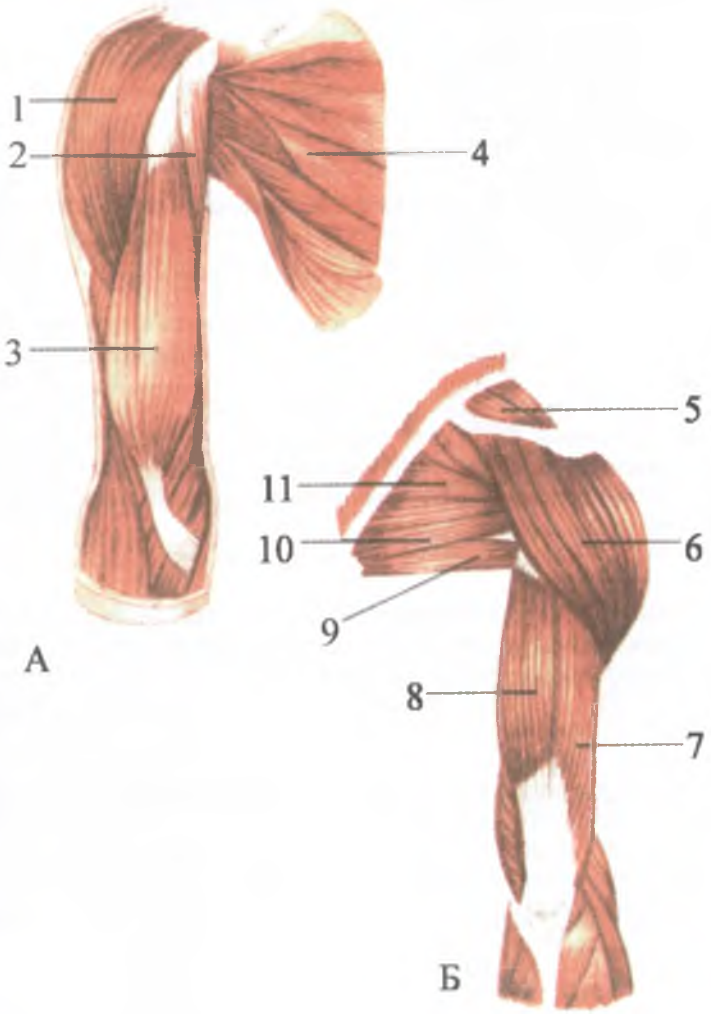

Сурет 88. Иық белдеуі мен иықтың бұлшықеттері, оң жақ.
А - алдынан көрініс: 1 - дельтатәрізді бұлшықет (m. deltoideus); 2 - құстұмсық-иық бұлшықеті (m. coracobrachialis); 3 - иықтың екі басты бұлшықеті (m. biceps brachii); 4 - жауырынасты бұлшықеті (m.subscapularis); Б-артынан көрініс: 5 - қылқанүсті бұлшықеті (m.supraspinatus); 6 - дельтатәрізді бұлшықеті (m.deltoideus); 7 - иықтың үш басты бұлшықеті (m.triceps); 8 - иықтың үш басты бұлшықеті (m.triceps brahii); 9 - үлкен дөңгелек бұлшықеті (m.teres major); 10 - кіші дөңгелек бұлшықеті (m.teres minor); 11 - қылқанасты бұлшықеті (m.infraspinatus).

2. **Қылқанүсті бұлшықеті (m. supraspinatus**; сурет 88, Б) жауырынның қылқанүсті шұңқырын толтыра, трапециятәрізді бұлшықет астында орналасады. Басталуы: қылқанүсті шұңқырдың беті. Бекітілуі: тоқпан жіліктің үлкен төмпешігінің жоғарғы алаңы, иық буынының қаптамасы.

Қызметі: иықты өкетеді (көтереді), иық буынының қаптамасын кері тартады.

3. **Қылқанасты бұлшықет (m. infaspinatus**; сурет 88, Б) дельтатәрізді және трапециятәрізді бұлшықеттерімен жартылай жабылған. Бастаулы: жауырынның қырасты шұңқырының қабырғалары. Бекітілуі: иық сүйегінің үлкен төмпешігінің ортаңғы алаңы, иық буынының қаптамасы.

Қызметі: иықты сыртқа және иық буынының қаптамасын тартып тұрады.

4. **Кіші дөңгелек (жұмыр) бұлшықет (m. teres minor**; сурет 88, Б) төменнен қырасты бұлшықетке беттеседі. Басталуы: жауырынның артқы беті қырасты бұлшықеттен томен; бекітілуі: тоқпан жіліктің ұлкен төмпешігінің төменгі алаңы, иық буынының қаптамасы.

Қызметі: иықты сыртқа бұрады, иық буынының қаптамасын тартып тұрады.

5. **Үлкен (жұмыр) дөңгелек бұлшықет (m. teres major**; сурет 88, Б) арқаның жалпақ бұлшықетіне толық беттеседі. Басталуы: жауырының артқы бетінің төменгі бұрышына жақын. Бекітілуі: тоқпан жіліктің кіші төмпешегінің қылқанына.

Қызметі: иықты ішке бұрады, қолды артқа және медиалді қозғалтады.

6. **Жауырынасты бұлшықет (m. subscapularis**; сурет 88, А) жалпақ, жауырынның аттас шұңқырын толтырып тұрады. Басталуы: жауырынасты шұңқырдың бетінен. Бекітілуі: тоқпан жіліктің кіші төмпешігі, иық буынының қаптамасы.

Қызметі: иықты ішке бұрады. Оны денеге әкелуге қатысады.

ИЫҚ БҰЛШЫҚЕТТЕРІ

Иық бұлшықеттері екі топ түзеді: алдыңғы (бүккіштер) және артқы (жазғыштар).

Алдыңғы топ

1. **Иықтың екі басты бұлшықеті (m. biceps brachii**; сурет 88-89) екі басы бар. Пішіні дөңгеленген. Тікелей теріастында, иықтың

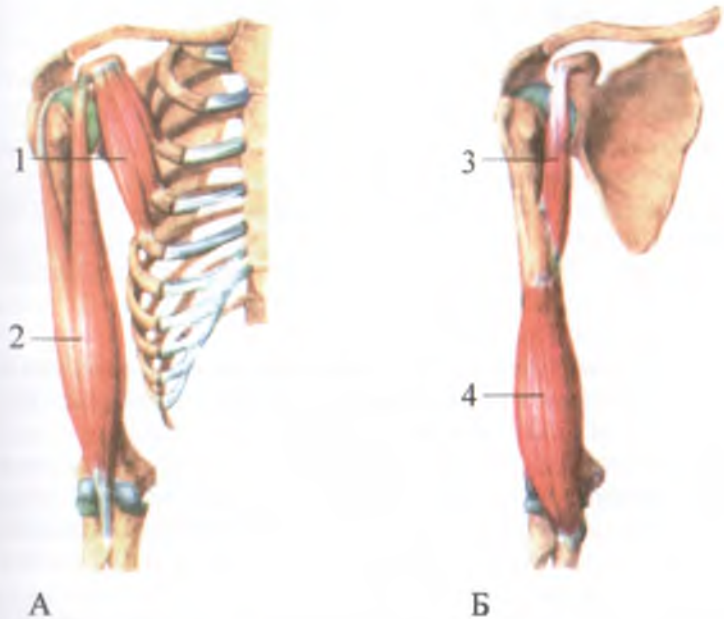

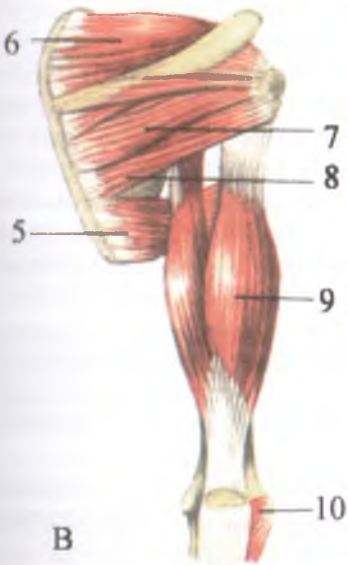

Сурет 89. Иық белдеуі мен иықтың бұлшықеттері, оң жақ.
А, Б - алдынан көрініс, В - артынан көрініс: 1 - кіші кеуде бұлшықеті (m.pectoralis minor); 2 - иықтың екі басты бұлшықеті (m. biceps brachii); 3 - құстұмсық-иық бұлшықеті (m. coracobrachialis); 4 - иық бұлшықеті (m.brachialis); 5 - үлкен дөңгелек бұлшықеті (m. teres major); 6 - қылқанүсті бұлшықеті (m. supraspinatus); 7 - қылқанасты бұлшықеті (m.infraspinatus); 8 - кіші дөңгелек бұлшықеті (m.teres minor); 9 - иықтың үш басты бұлшықеті (m.triceps); 10 - шынтақ бұлшықеті (m.anconeus).

алдыңғы аймағы мен шынтақтың бүгілу аймағында орналасады. Басталуы: *ұзын басы* - жауырынның буынүсті төмпешігінен, *қысқа басы* - жауырынның құстүмсықтәрізді өсіндісінен, кейін екі басы да жалпы қарынша түзіп, мықты (берік) сіңірге өтеді. Бекітілуі: кәрі жілік бұдырына қарынша түзіп, мықты (берік) сіңірге өтеді. Бекітілуі: кәрі жілік бұдырына. Бұлшықет сіңірінің фиброзды будасының бір бөлігі табақшалы өсінді түрінде медиалді бағытталып, білек шандырына өтеді.

Қызметі: білекті бүгеді, оны сыртқа қарай айналдырады (супинация); ұзын басшасы арқылы қолды әкетуге қатысады, қысқа басшасы арқылы қолды әкелуге қатысады.

2. **Құстүмсық-иық бұлшықеті (m. coracobrachialis**; сурет 88-89) жалпақ, үршықтәрізді. Басталуы: жауырынның құстүмсық өсіндісі. Бекітілуі: тоқпан жіліктің медиалді бетінің ортасына.

Қызметі: иықты бүгеді және оны орталық жазықтыққа әкеледі.

3. **Иық бұлшықеті (m. brachialis**; сурет 89) жалпақ, иықтың төменгі жартысында алдыңғы бетінде екібасты бұлшықеттің астында орналасады. Басталуы: тоқпан жіліктің сыртқы және алдыңғы беті; бекітілуі: тоқпан жіліктің бұдыры, жартылай иық буынының буын қабына.

Қызметі: білекті бүгеді, иық буынының буын қабын кереді.

Артқы топ

1. **Иықтың үшбасты бұлшықеті (m. triceps brachii**; сурет 88-89) ұзын ірі бұлшықет, иықтың артқы бетінің барлық бойында орналасады: ұзын, медиалді және латералді басы бар. Басталуы: *ұзын басы* - жауырынның буынасты төмпешігі, кейін төмен бағытталып, кіші және үлкен дөңгелек бұлшықеттер арасындағы кеңістікте өтеді; *медиалді басы* - тоқпан жіліктің артқы беті көрі жіліктің жұлгеден төмен; *латералді басы* тоқпан жіліктің артқы-бүйір беті үлкен төмпешіктен көрі жіліктің жұлгеге дейін. Бекітілуі: барлық бастары жалпы мықты қарынша түзеді, оның сіңірі шынтақ өсіндісі мен иық буынының буын қапшығына бекітіледі.

Қызметі: білекті жазады; ұзын басы иықты артқа және медиалді тартады (денеге әкелу).

2. Шынтақ бұлшықеті (m. anconeus; сурет 89) Басталуы: тоқпан жіліктің латералді айдаршықүстілігі; бекітілуі: шынтақ өсіндісі, шынтақ сүйегі денесінің артқы беті, шынтақ буынының буын қапшығы.

Қызметі: білекті шынтақ буынында жазады, сонымен бірге буынның буын қапшығын кереді.

БІЛЕК БҰЛШЫҚЕТТЕРІ

Білек бұлшықеттері (mm. anterbrachii) орналасуына байланысты екі топқа бөлінеді: *алдыңғы және артқы*, әрбір топта беткейлік және терең қабат бұлшықеттерін бөледі.

Алдыңғы топ

Беткейлік қабат

1. **Иық кәрі жілік бұлшықеті (m. brachioradiaiis**; сурет 90) үшқтәрізді, бүйір орналасқан. Басталуы: тоқпан жіліктің латералді айдаршық үстілік үстінде, иық шандырының латералді бұлшықетаралық қалқасы; бекітілуі: кәрі жілік денесінің төменгі соңы, бізтәрізді өсіндідіден проксималдірек.

Қызметі: шынтақ буынында білекті бүгеді, қол басын пронация мен супинация аралығында орнықтырады.

2. **Дөңгелек пронатор (pronator teres**; сурет 90) - беткей қабаттың жуан және ең қысқа бұлшықеті. Басталуы: тоқпан жіліктің медиалді айдаршық үстілігі, иық шандырының медиалді бұлшықетаралық қалқасы, шынтақ сүйегінің тәждік өсіндісі; бекітілуі: кәрі жіліктің ортаңғы ұштен бірінің сыртқы және латералді беті; екі басы болуы мүмкін (иық және кәрі жіліктік).

Қызметі: білекті пронациялайды және оның бүгілуіне қатысады.

3. **Білезіктің кәрі жіліктік бүккіші (m.flexor carpi radialis;** сурет 90) қауырсынды, жалпақ ұзын бұлшықет. Білектің барлық бүккіштерінен ең латералді орналасады. Басталуы: тоқпан жіліктің медиалді айдаршығы, иық шандырының медиалді бұлшықетаралық қалқасы, білек шандыры; бекітілуі: II (жартылай II) алақан сүйегінің негізі.

Қызметі: қол басын бүгеді және жартылай пронациялайды (төменге бұрайды).

4. **Ұзын алақан бұлшықеті (m. palmaris longus**; сурет 90) қысқа үшқтәрізді қарыншасы мен ұзын сіңірі бар. Білезіктің кәріжіліктік бүккішінен ішке қарай орналасады. Басталуы: тоқпан жіліктің медиалді айдаршықүстілігі, иық шандырының медиалді бұлшықетаралық табақшасы, білек шандыры. Бекітілуі: алақан апоневрозына.

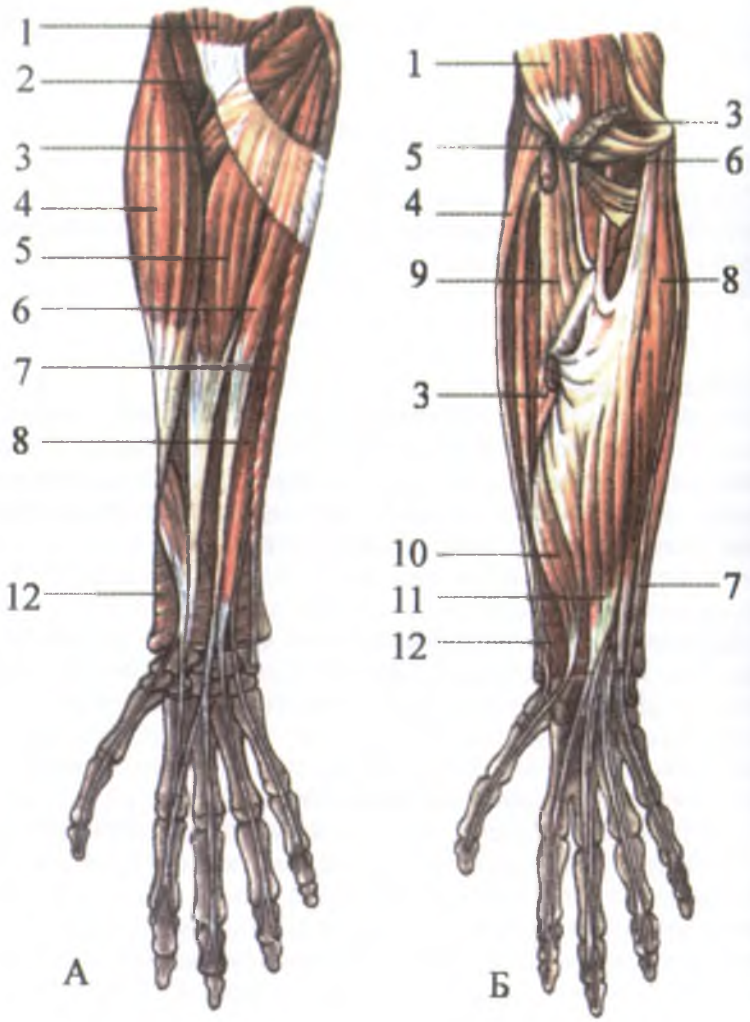

Сурет 90. Білек бұлшықеттері, оң алдынан көрініс.
А - беткей, Б - терен: 1 - иықтың екі басты бұлшықеті (m.biceps brachii); 2 - иық бұлшықеті (m.brachialis); 3 - дөңгелек пронатор (m. pronator teres); 4 - иық көріжілік бұлшықеті (m. brachioradialis); 5 - білезіктің көрі жіліктік бүккіш (m. flexor carpi radialis); 6 - алақанның ұзын бұлшықеті (m. palmaris longus); 8 - білезіктің шынақтық бүккіші (m. flexor digitorum superficialis); 9 - супинатор (m. supinator); 10 - бас бармақтың ұзын бүккіші (m. flexor pollicis longus); 11 - саусақтардың терең бүккіші (m. flexor digitorum profundus); 12 - шаршы пронатор (m. pronator quadratus).

Қызметі: алақан апоневрозын күшейтеді, қол басының бүгілуіне қатысады.

5. **Саусақтардың беткей бүккіші (m. flexor digitorum superficialis**; сурет 90) жалпақ, жоғарыда аталған бүлшықеттермен алдынан жабылған, екі басы бар. Басталуы: *иықшынтақтық басы* - тоқпан жіліктің медиалді айдаршықүсті, шынтақ сүйегінің тәждік өсіндісі, *кәріжіліктік басы* - кәрі жіліктің алақандық бетінің проксималді бөлімі; кейін екі басы да жалпы бүлшықеттік қарыншада қосылып, төрт ұзын сіңірлермен аяқталады. Бекітілуі: әрбір сіңір екі аяқшасымен қол басының II-IV саусағының ортаңғы бунақтарының негізіне.

Қызметі: II-V саусақтарды ортаңғы бунақтарын бүгеді.

6. **Білезіктің шынтақтық бүккіші (m. flexor carpi ulnaris**; сурет 90) білектің медиалді жиегін алып жатады, екі басы бар. Басталуы: *иық басы* - тоқпан жіліктің медиалді айдаршықүстілік, иық шандырының медиалді бүлшықетаралық табақшасы, білек шандыры, *шынтақтық басының* жоғарғы үштен екісі және шынтақтың өсіндісі, білек шандырына; бекітілуі: білезіктің бүршақтәрізді сүйегі, будалардың бір бөлігі байлам арқылы - ілмектәрізді және алақан сүйегіне.

Қызметі: қол басын және оның өкелуіне қатысады.

Терең қабат

1. **Бас бармақтың ұзын бүккіші (m. flexor pollicis longus;** сурет 90-91) - ұзын бір қауырсынды жалпақ бүлшықет, білекті латералді жиегінде орналасады. Басталуы: кәріжіліншіктің алдыңғы бетінің жоғарғы үштен екісі, кәріжілік пен шынтақ сүйегі арасындағы сүйекаралық жарғақша, тоқпан жіліктің медиалді айдаршығының бір бөлігі; кейін бүлшықет карпалді өзекке жататын төменге бағытталған ұзын сіңірге өтеді, ал одан кейін қол басы *үлкен саусағының ұзын бүккішінің қынабымен* (vagina tendinis m. flexoris pollicis longi) қапталады. Бекітілуі: үлкен саусақтың дисталді бунағының негізіне.

Қызметі: үлкен саусақтың дисталді бунағын бүгеді.

2. **Саусақтардың терең бүккіші (ш.flexor digitorum profundus**; сурет 90, 91) күшті дамыған, жалпақ бұлшықет. Басталуы: шынтақ сүйегінің алдыңғы бетінің жоғарғы үштен екі бөлігі, сүйекаралық жарғақша; бұлшықет төмен бағытталады, төрт ұзын сіңірге өтеді, олар карпалді өзекте саусақтардың беткейлік бүккіштерінің сіңірлер астында орналасады. Кейін саусақтардың терең бүккіштерінің әрбір сіңірі саусақтардың беткейлік бүккіштерінің сіңірлер аяқшаларының арасынан өтеді. Бекітілуі: II-V саусақтардың дисталді бунақта-

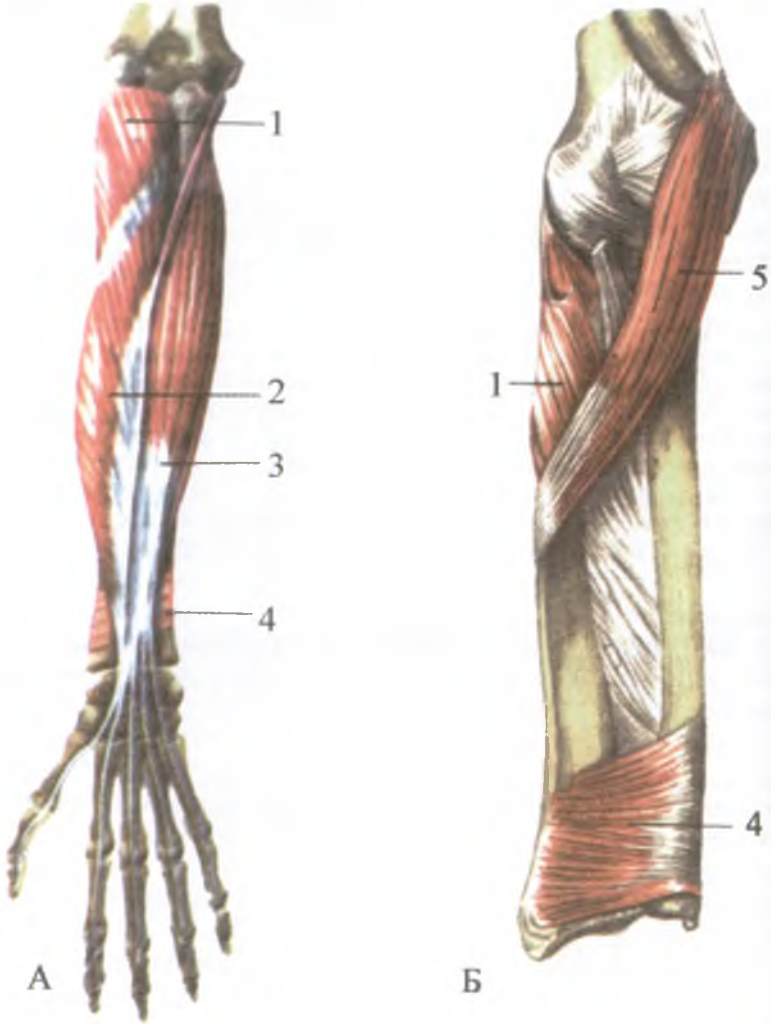

Сурет 91. Білектің терең бұлшықеттері, оң алдынан көрініс.
А - бірінші қабат, Б - екінші қабат (үлкейтілген): 1 - супинатор (m. supinator); 2 - бас бармақтың ұзын бүккіші (m.flexor pollicis longus); 3 - саусақтардың терең бүккіші (m. flexor digitorum profundus); 4 - шаршы пронатор (m. pronator quadratus); 5 - дөңгелек пронатор (m. pronator teres).

рының негізі (сүк саусақтан кіші саусаққа дейін). Саусақтардың беткейлік және терең бүккіштерінің сінірлері қол басы саусақтары бүккіштерінің жалпы синовиалді қынабымен (vagina synovialis communis mm. flexorum) қоршалған.

Қызметі: II-V саусақтардың дисталді бунақтарын және қол басын тұтастай бүгеді.

3. **Шаршы пронатор (m. pronator quadratus**; сурет 90, 91) сүйекаралық жарғақта көлденең орналасқан бұлшықет будаларынан тұратын жұқа төртбұрышты табақша болып табылады; білек сүйектерінің дисталді шеттері аймағында орналасады. Басталуы: шынтақ сүйегі денесінің медиалді жиегі мен алдыңғы беті. Бекітілуі: кәрі жіліктің латералді жиегі мен алдыңғы беті.

Қызметі: білекті ішке қарай бұрады.

Артқы топ

Беткейлік қабат

1. **Білезіктің ұзын кәріжіліктік жазғышы (m. extensor carpi radialis longus**; сурет 92) Басталуы: иық шандырының латералді бұлшықетаралық қақпасы, тоқпан жіліктің латералді айдаршық үсті. Бекітілуі: II алақан сүйегі негізінің сыртқы бетіне.

Қызметі: білекті бүгеді, қол басын жазады және әкетуге қатысады.

2. **Білектің қысқа кәріжіліктік жазғышы (m. extensor carpi radialis brevis**; сурет 92) Басталуы: тоқпан жіліктің латералді айдаршықүстілігі, білек шандыры; бекітілуі: III алақан сүйегі негізінің сыртқы беті.

Қызметі: қол басын жазады.

3. **Саусақтарды жазғыш бұлшықет (m. extensor digitorum**; сурет 92) Басталуы: тоқпан жіліктің латералді айдаршықүстілік, білек шандырына; бекітілуі: бұлшықет қарыншасы төрт сіңірге жалғасады, олар қол басының сыртында сіңірлік созылымдарға өтеді, орқайсысы өзінің бүйір бөлігімен II-V саусақтардың дисталді бунағының негізіне, ал ортаңғы бөлігімен ортаңғы бунақтың негізіне бекиді.

Қызметі: саусақтар мен қол басын жазады.

4. **Шынашақ жазғышы (m. extensor digiti minimi**; сурет 92) Басталуы: тоқпан жіліктің латералді айдаршық үстілігі. Бекітілуі: V саусақтың дисталді бунағының негізіне.

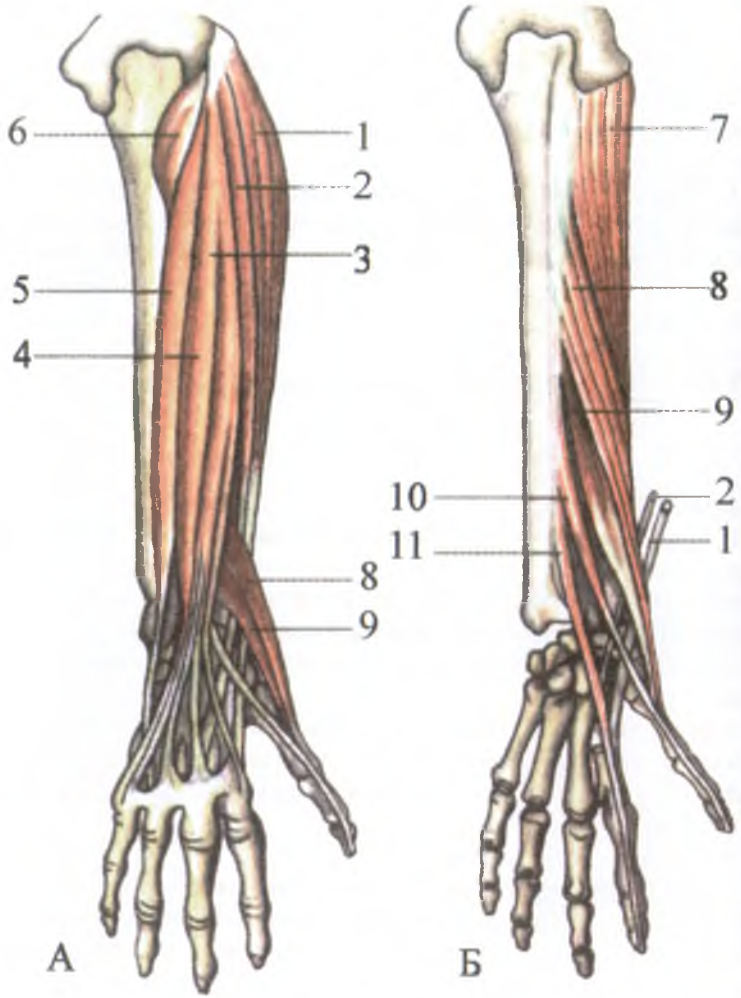

Сурет 92. Білектің бұлшықеттері, оң; артынан көрініс.
А - беткей; Б - терең; 1 - білезіктің кәрі жіліктік ұзын жазғышы (m. extensor carpi radialis longus); 2 - білезіктің кәрі жіліктік қысқа жазғышы (m. extensor carpi radialis brevis); 3 - саусақтарды жазғыш (m. extensor digitorum); 4 - шынашақ жазғышы (m. extensor digiti minimi); 5 - білезіктің шынтақтық жазғышы (m. extensor carpi ulnaris); 6 - шынтақ бұлшықеті (m. anconeus); 7 - супинатор (m. supinator); 8 - бас бармақты әкететін ұзын бұлшықет (m. abductor pollicis longus); 9 - бас бармақтың қысқа жазғышы(m. extensor pollicis brevis); 10 - бас бармақтың ұзын жазғышы(m. extensor pollicis longlus); 11 - сүк саусақ жазғышы(m. extensor indicis).

Қызметі: шынашақты жазады.

5. **Білезіктің шынтақтық жазғышы (m. extesor carpi ulnaris**; сурет 92) Басталуы: тоқпан жіліктің латералді айдаршықүстілігі, білек шандыры. Бекітілуі: V алақан сүйегінің негізіне.

Қызметі: қол басын жазады және әкеледі.

Терең қабат

1. **Супинатор (m. supinator**; сурет 92). Басталуы: тоқпан жіліктің латералді айдаршығы, шынтақ буынының буын қапшығы, шынтақ сүйегінің супинатор қылқаны. Бекітілуі: кәрі жіліктің жоғарғы үштен бір бөлігі алдыңғы, латералді және артқы беттерінде.

Қызметі: білекті сыртқа бұрады және қолдың шынтақ буындарының жазылуына қатысады.

2. **Бас бармақты әкететін ұзын бұлшықет (m. abductor pollicis longus**; сурет 92) Басталуы: шынтақ сүйегі мен кәрі жіліктің артқы беттері, сүйекаралық жарғақша. Бекітілуі: I алақан сүйегінің негізіне.

3. **Бас бармақтың қысқа жазғышы (m. extensor poiiicis brevis**; сурет 92) Басталуы: кәрі жілік мойынның артқы беті; сүйекаралық жарғақша. Бекітілуі: саусақтың проксималді бунағының негізі, I алақан-бунақтық буынның буын қапшығы.

4. **Бас бармақтың ұзын жазғышы (m. extensor poilicis longus**; сурет 92) Басталуы: шынтақ сүйегі денесінің артқы беті, сүйекаралық жарғақша. Бекітілуі: саусақтың дисталді бунағының негізі. Қызметі: бас бармақты жазады, бас бармақтың әкетілуіне қатысады.

5. **Сұқ саусақ жазғышы (m. extensor indicis**; сурет 92) Басталуы: шынтақ сүйегі денесінің артқы беті, сүйекаралық жарғақша. Бекітілуі: сұқ саусақтың ортаңғы және дистальді бунағының сыртқы бетіне.

Қызметі: сұқ саусақты жазады.

ҚОЛ ҰШЫ БҰЛШЫҚЕТТЕРІ

Қол ұшы бұлшықеттері алақандық беттерінде орналасады, топографиялық *латералді* (бас бармақ төбесі) бұлшықеттері - тенар (thenar), *медиалді* (шынашақ төбесінің бұлшықеттері - гипотенар) және *ортаңғы топтарға* бөлінеді.

Латералді топ

1. **Бас бармақтың әкетуші қысқа бұлшықеті (m. abductor poiiicis brevis**; сурет 93), бас бармақ төбесінің бүйір жағында, тура тері

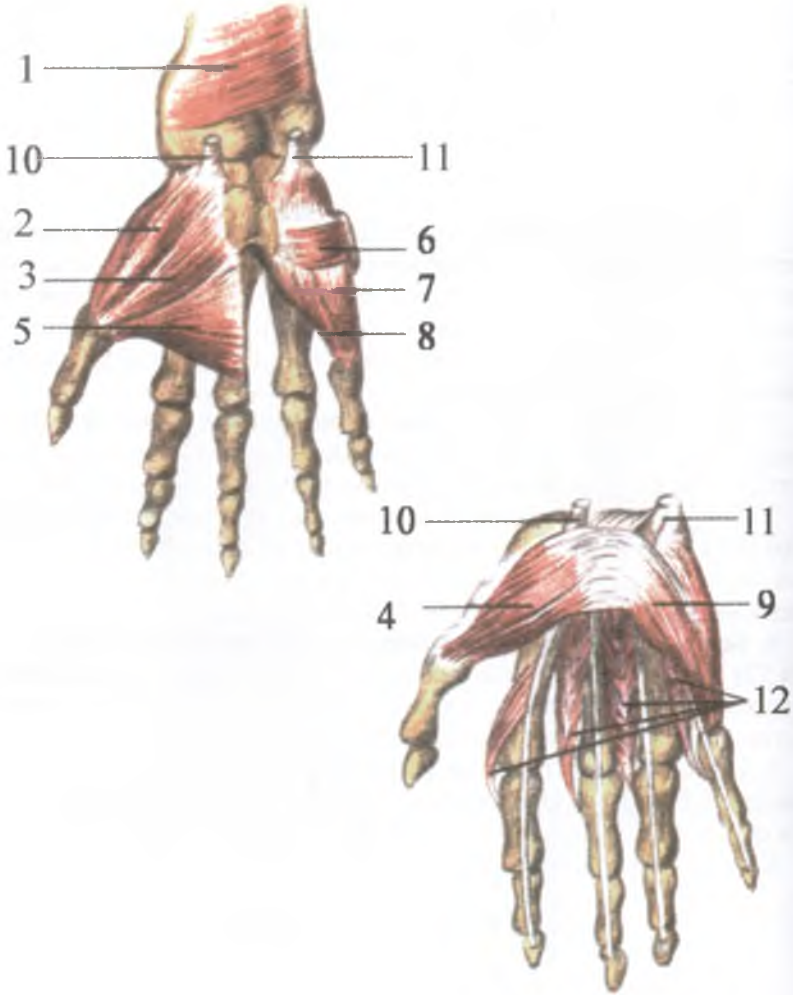

Сурет 93. Қол үшы сүйектерінің бұлшықеттері, оң алақандық беткейі.
1 - шаршы пронатор (m. pronator quadratus); 2 - бас бармақты әкететін қысқа бұлшықет (m. abductor pollicis brevis); 3 - бас бармақтың қысқа бүккіші (m. flexor pollicis brevis); 4 - бас бармақты қарама-қарсы қоятын бұлшықет (m. opponens pollicis); 5 - бас бармақты әкелетін бұлшықет (m. abductor pollicis); 6 - алақанның қысқа бұлшықеті (m. palmaris brevis); 7 - шынашақты әкететін бұлшықеті (m. abductor digiti minimi); 8 - шынашақтың қысқа бүккіші (m. flexor digiti minimi brevis); 9 - шынашақты қарама-қарсы қоятын бұлшықет (m. opponens digiti minimi); 10 - білезіктің кәрі жіліктік бүккішінің сіңірі. 11 - білезіктің шынтақтық бүккішінің сіңірі; 12 - құрттәрізді бұлшықет (mm. lumbricales).

астында жатады. Басталуы: қайықтәрізді сүйек, білезіктің алақандық бетінің байламдары. Бекітілуі: бас бармақтың проксималді бунағының негізіне.

Қызметі: үлкен саусақты әкетеді.

2. **Бас бармақтың қысқа бүккіші (m.flexor pollicis brevis**; сеhtn 93) алдында аталған бұлшықеттен ішке қарай, тері астында орналасатын екі басшасы бар. Басталуы: беткейлік басы - білезіктің алқандық бетінің байламадық аппаратынан, терең басы - трапециятәрізді сүйек пен білезіктің сәулелі байламынан. Бекітілуі: терең басы - бас бармақтың алақан-бунақтық буынның сыртқы дөнтәрізді сүйегі, терең басы - екі дөн тәрізді сүйекке.

Қызметі: бас бармақтың проксималді бунағын бүгеді.

3. **Бас бармақты қарама-қарсы қоятын бұлшықет (m.oppenens pollicis**; сурет 93) басбармақты әкетуші қысқа бұлшықеттің астында жататын жіңішке үшбұрышты табақша пішінді бұлшықет. Басталуы: трапеция - сүйегінің төмпешігі, білезіктің алақандық бетінің байламдық аппараты. Бекітілуі: I алақандық сүйектің латералді жиегіне.

Қызметі: бас бармақты шынашаққа қарсы қояды.

4. **Бас бармақты әкелуші бұлшықет (m.adductor pollicis**; сурет 93) - бас бармақ ұшы бұлшықеттерінің ішіндегі ең терең орналасқан бұлшықеті, екі басы бар. Басталуы: көлденең басы - IV алақан сүйегінің алақандық бетінен және II мен IV алақан сүйектерінің бастарынан, қиғаш басы - басты сүйектен, алақанның сәулелі байламынан, II және III алақан сүйектерінің алақандық бетінен. Бекітілуі: бас бармақтың проксималді бунағының негізі, медиалді дөнтәрізді сүйек, алақан бунақтық буынның буын қапшығы.

Қызметі: бас бармақты әкеледі, оның проксималді бунағының бүгілуіне қатысады.

Медиалды топ

1. **Қысқа алақандық бұлшықет (m. palmaris brevis**; сурет 93) - адамда аз сақталған тері бұлшықеттерінің бірі. Басталуы: алақандық апоневроздың ішкі жиегі, білезіктің байламдық аппараты. Бекітілуі: қол басының медиалді жиегінің терісіне (шынашақ төбесі).

Қызметі: алақандық апоневрозды кереді, шынашақ төбесі аймағындағы тері шұңқыршаларын түзеді.

2. **Шынашақты әкететін бұлшықет (m. abductor digiti minimi**; сурет

93) бұл топтағы бұлшықеттер ішінен ең медиалді жағдайды алып жатады, тері астында орналасады. Басталуы: білезіктің бұршақтәрізді сүйегі, бүккіштер ұстағышы - шандырының бөлімі. Бекітілуі: шынашақтың проксималді бунағының негізіне.

Қызметі: шынашақты әкетеді, оның проксималді бунағын бүгеді.

3. **Шынашықтың қысқа бүккіші (m. flexsor digiti minimi brevis**; сурет 93) - қысқа алақан бұлшықетінің астында, шынашықты әкелуші бұлшықеттен латералді орналасқан кішкентай жалпақ бұлшықет. Басталуы: ілмектәрізді сүйек, бүккіштер ұстағышы - шандырдың бөлімі, білезіктің байламдық аппараты. Бекітілуі: V саусақтың проксималді бунағы негізінің алақандық бетінде.

Қызметі: шынашықтың проксималді бунағын бүгеді.

4. Шынашықты қарама-қарсы қоятын бұлшықет (m. opponens digiti minimi; сурет 93) шынашақтың қысқа бүккішінен ішке қарай жатады. Басталуы: ілмектәрізді сүйек, білезіктің байламдық аппараты. Бекітілуі: V алақандық сүйектің шынтақтық жиегі.

Қызметі: шынашықты бас бармаққа қарсы қояды.

Ортаңғы топ

1. **Құрттәрізді бұлшықет (mm. lumbricaies**; сурет 93) саны төртеу, II-V саусақтарға барады. Басталуы: саусақтардың терең бүккіштер сіңірінің сәйкес кәрі жіліктік жиегі. Бекітілуі: II-V саусақтардың проксималді бунақтары негізінің сыртқы бетіне.

Қызметі: II-V саусақтардың ортаңғы және дисталді бунақтарын түзетеді, проксималді бунағын бүгеді.

2. **Алақандық сүйекаралық бұлшықеттер (mm. interossei palmares**; сурет 94) саны үшеу, II-V алақан сүйектері арасында сүйекаралық кеңістіктерде орналасады. Басталуы: *бірінші сүйекаралық бұлшықет* II-алақан сүйегінің медиалді жағында, *екінші* мен *үшінші* - IV-V алақан сүйектерінің латералді жағында. Бекітілуі: II-V саусақтардың проксималді бунақтарының негізі, осы саусақтардың алақан-бунақтық буындарының буын қаптары.

Қызметі: II-V саусақтардың ортаңғы және дисталді бунақтарын жазады, проксималді бунақтарын бүгеді. Осы саусақтарды ортаңғысына жақындатады.

3. **Сүйекаралық сыртқы бұлшықеттер (mm.interossei dorsalis**; сурет 94) төрт сүйекаралық кеңістіктерінде орналасады. Басталуы: әрбір бұлшықет екі көрші алақандық сүйектердің бір-біріне қара-

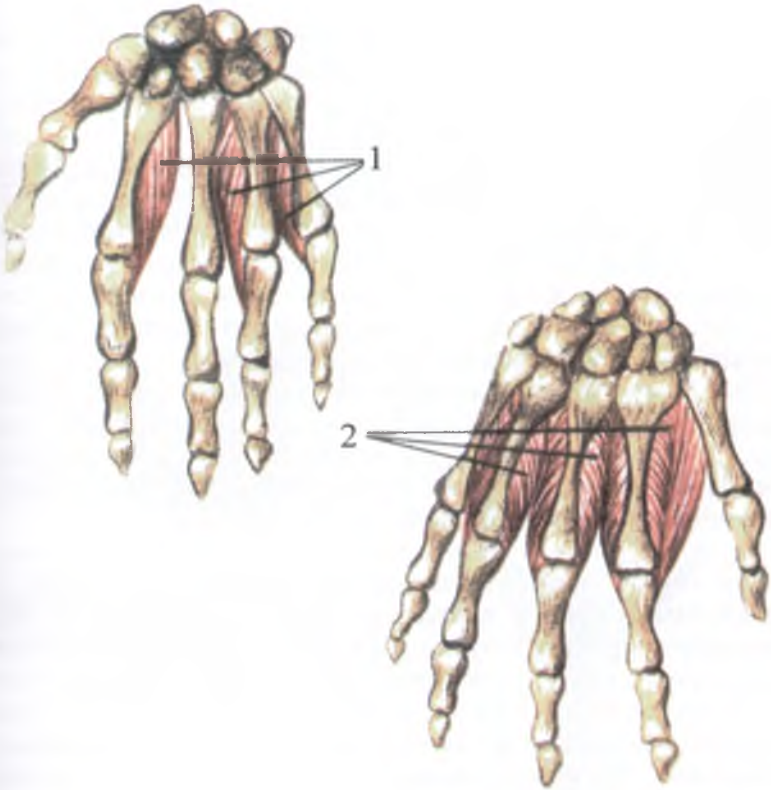

Сурет 94. Қол үшы бұлшықеттері, оң сыртқы беті.
1 - сүйекаралық алақандық бұлшықеттер (mm. interossei palmares); 2 - сүйекаралық сыртқы бұлшықеттер (mm. interossei dorsales).

ған беттерінен басталады. Бекітілуі: II-IV саусақтардың проксималді бунақтарының негізі, сонымен бірге *бірінші* және *екінші бұлшықеттер* II-IV саусақтарының көрі жіліктік жиегіне бекиді, ал *үшінші* және *төртінші бұлшықет* - ортаңғы және атаусыз саусақтың шынтақтық жиегіне бекиді.

Қызметі: проксималді бунақты бүгеді, ортаңғы және дисталді бунақты жазады, саусақтарды ортаңғы саусақтан әкетеді.

ҚОЛДЫҢ ШАНДЫРЛАРЫ

Қолдың теріасты шандыры анық көрінбейді және тәжірибелік қызығушылық тудырмайды. **Меншікті шандыр (fascia propria)** күшті дамуымен сипатталады, бұлшықеттер мен сіңірлерге қаптар мен қынаптар түзеді. Иық белдеуі аймағында келесі шандырларды ажыратады: 1) **дельтатәрізді шандыр (fascia deltoidea)**, оның беткейлік және терең табақшалары дельтатәрізді бұлшықетті иық белдеуі бұлшықеттері мен иық буыны буын қапшығынан бөліп, қаптайды; 2) **қылқанүсті шандыры (fascia supraspinata)**; 3) **қылқанасты шандыры (fascia infraspinata)** аттас шұңқырлар аймағындағы бұлшықеттерді қаптайды. 4) **жауырынасты шандыры (fascia subscapularis)** жауырынасты бұлшықетті қаптайды.

Иық аймағында **иық шандыры (fascia brachii)** тоқпан жілікке баратын қалқалар комегімен алдыңғы және артқы бұлшықеттерді боледі, иықтың бүккіштері мен жазғыштарына екі жеке футляр түзеді. Оның жалғасы дәл солай бұлшықеттерді қалқалармен бөлетін **білек шандыры (fascia anterbracbii)** болып табылады.

Кәріжілік білезік буыны аймағында білек шандырының көлденең будалары күшейіп, бұлшықеттер сіңірлерін қол басына өту кезінде білезік түрінде қаптайтын айналма байлам түзеді. Қол ұшының сыртқы бетінде байлам астында жазғыштар бұлшықеттердің алты қынаптарын орналастыратын бірнеше өзектер түзеді (сурет 95). Біріншісінде (кәрі жіліктен бастап) - *ұзын әкетуші бұлшықет* пен *бас бармақтың қысқа жазғышының сіңірлері*; екіншісінде - *қол ұшының ұзын* және *қысқа кәрі жіліктік жазғыштарының сіңірлері*; үшіншіден - *бас бармақтың ұзын жазғышының сіңірлері*; төртіншіде - *саусақтар* және *сұқ саусақ жазғыштарының сіңірлері*; бесіншіде - *шынашақты жазғыштың сіңірлері*; алтыншыда - *білезіктің шынтақтың жазғышының сіңірлері*.

Алақандық бетінде, дөңгелек байлам астында екі жеке синовиалді қынап орналасады: біріншісі - *саусақтардың беткейлік* және *терең бүккіштеріне ортақ*, екіншісі - *бас бармақтың ұзын бүккішінің сіңірі* үшін. Сонымен қатар, *білезіктің кәрі жіліктік бүккіші сіңірінің қынабы* да бар.

Қол ұшы аймағында білек шандырының жалғасы болып табылатын **қол ұшы шандырларын (fascia manus)** боледі. **Қол ұшының сыртқы бетінде сыртқы шандырының (fascia dorsalis manus)** беткейлік жапырақшасы жазғыштар сіңірлерін, терең жапырақшасы - сүйе-

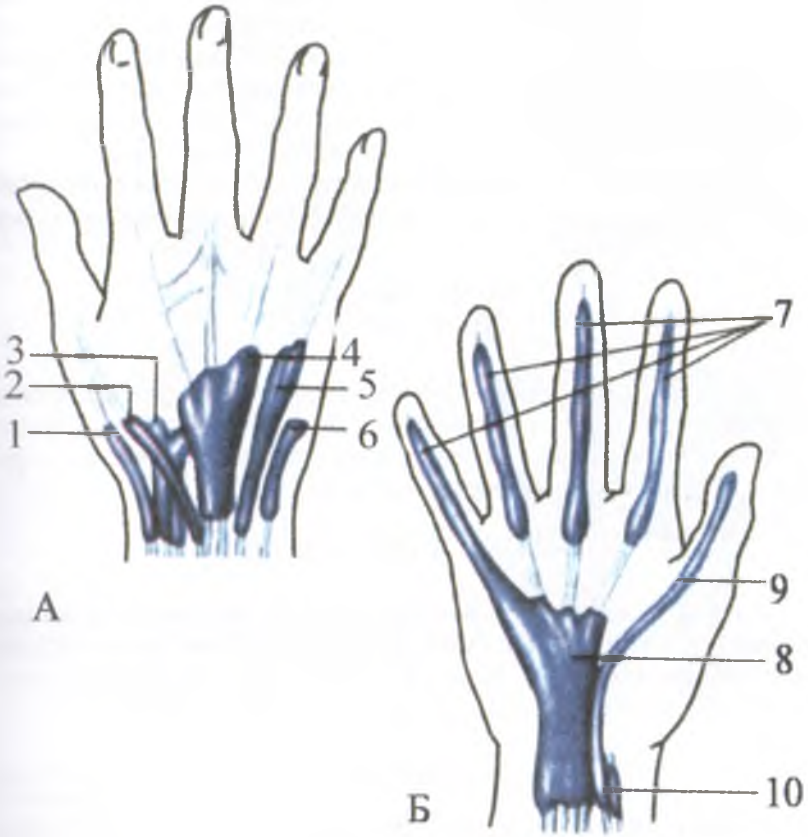

Сурет 95. Қол үшының синовиалді қынаптары, он.

А - сыртқы беті; Б - алақандық беті; 1 - бас бармақтың қысқа жазғышы және бас бармақты өкшетін ұзын бұлшықеттің сіңірлі қынабы (vagina tendinum mm.abductoris longi et extensoris brevis policis); 2 - бас бармақтың ұзын жазғышының сіңірлі қынабы (vagina tendinis m. extensoris longi); 3 - білезіктің кәрі жіліктік жазғышының сіңірлі қынабы (vagina tendinum mm. extensorum carpi radialium); 4 - сүк саусақ жазғышы мен саусақтар жазғышының сіңірлі қынабы (vagina tendinum mm. extensoris digitorum et extensoris indicis); 5 - шынашақ жазғышының сіңірлі қынабы (vagina tendinis m. extensoris digiti minimi); 6 - білезіктің шынтақтың жазғышының сіңірлі қынабы (vagina tendinis m. extensoris carpi ulnaris); 7 - бас бармақтың сіңірлі қынабы (vaginae tendinum digitorum manus); 8 - бүккіштердің жалпы қынабы (vagina communis mm. flexorum); 9 - бас бармақтың ұзын бүккішінің сіңірлі қынабы (vagina tendinis m. flexoris pollicis longi); 10 - білезіктің кәрі жіліктік бүккішінің сіңірлі қынабы (vagina tendinis m. flexoris carpi radialis).

каралық бұлшықеттерді қаптайды. Қол ұшының алақандық бетінде екі шандырды ажыратады: беткейлік және терең. *Беткейлік шандыр* жұқа табақшамен бас бармақ пен шынашақ төбесі бұлшықеттерін қаптап, алақанның орталық бөлігінде *алақандық апоневрозға* (aponeurosis palmaris) өтеді. Қол басының *терең шандыры* сүйекаралық алақандық бұлшықеттерді қаптайды.

Саусақтардың алақандық шандыры саусақтар бүккіштерінің сіңірлерін, қол ұшы саусақтарының фиброзды қынаптарын түзеді.

АЯҚ БҰЛШЫҚЕТТЕРІ МЕН ШАНДЫРЛАРЫ

Аяқ бұлшықеттері (mm. membri inferioris) - топографиялық жамбас бұлшықеттері және аяқтың еркін бөлігі бұлшықеттері болып бөлінеді. Аяқтың еркін бөлігі бұлшықеттерінің ішінен *сан*, *сирақ* және *аяқ ұшы бұлшықеттеріне* бөлінеді.

ЖАМБАС БҰЛШЫҚЕТТЕРІ

Жамбас бұлшықеттері жамбас сүйектері мен омыртқа бағанасынан басталып, үршық буынын қоршайды және ортан жіліктің жоғаргы шетіне бекиді (сурет 96-98). Оқуға ыңғайлы болу үшін, жамбас бұлшықеттерін *ішкі* және *сыртқы* топтарға бөледі.

Ішкі топ

1. **Мықын-бел бұлшықеті (m. iliopsoas**; сурет 75) бекіну орнында ғана қосылатын екі жеке бұлшықеттен тұрады: **ұлкен бел бұлшықет (m. psoas major)** және **мықындық (m. iliacus)**. Басталуы: *ұлкен бел бұлшықет* - XII кеуде және I-IV бел омыртқалар денелерінің бүйір бетінен, сондай-ақ, олардың көлденең өсінділерінен, *мықындық бұлшықет* мықындық шұңқырдың қабырғаларынан; кейін дистальді екі бұлшықеттің де бұлшықеттік будалары қосылып, жамбас қуысынан шап байламы астынан бұлшықеттік лакунадан шығатын бір бұлшықет түзеді, ол төмен бағытталып үршық буынының алдынан өтеді. Бекітілуі: ортан жіліктің кіші үршығы.

Қызметі: ортан жілікті үршық буынында бүгеді және оны сыртқа бұрады. Аяқ қозғалмай тұрғанда омыртқа бағанасының бел бөлімін және жамбасты бүгеді.

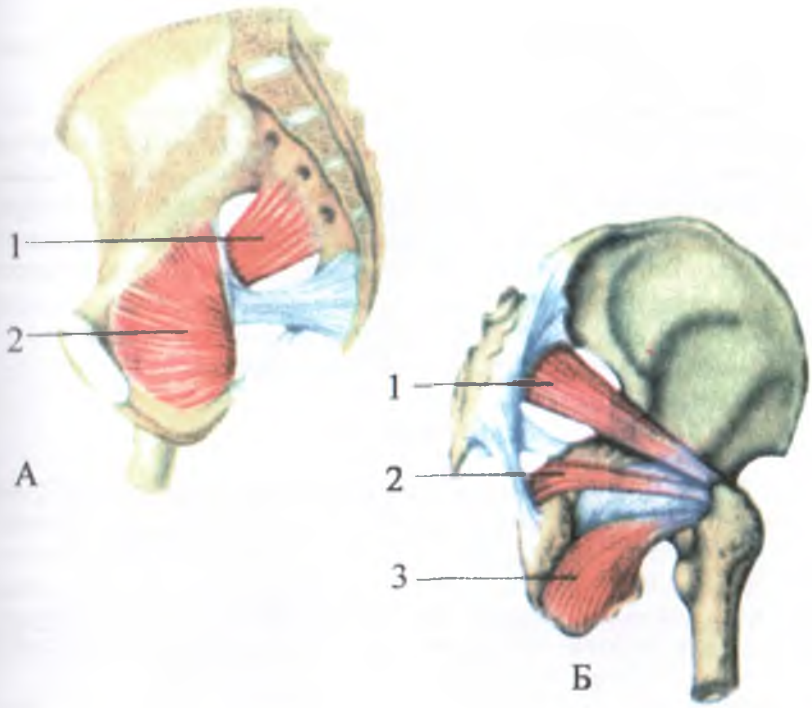

Сурет 96. Жамбас астауының бұлшықеттері, оң жағы.
А - жамбас астауы қуысы жағынан көрініс; Б - сыртқы жағынан көрінісі;
1 - алмұрттәрізді бұлшықет (m. piriformis); 2 - ішкі жапқыш бұлшықеті (m. obturatorius internus);
3 - сыртқы жапқыш бұлшықеті (m. obturatorius externus).

2. **Кіші бел бұлшықеті (m. psoas minor**; сурет 75) жіңішке, үршықтәрізді, тұрақсыз. Басталуы: XII кеуде және I бел омыртқалар денелерінің бүйір беттері. Бекітілуі: мықындық шандыр, қасаға сүйегінің қылқанына.

Қызметі: мықын шандырын кереді.

3. **Алмұрттәрізді бұлшықет (m. piriformis**; сурет 96) негізгі жамбасқа қараған жалпақ тең қырлы үшбұрыш пішінді. Басталуы: сегізкөздің жамбас беті; кейін бұлшықет шоғырлары (конвергацияланып) сыртқа бағытталады да, кіші жамбас қуысынан жіңішке қысқа сіңірін түзіп, үлкен шонданай тесік арқылы шығады.

Бекітілуі: ортан жіліктің үлкен үршығының ұшында.

Қызметі: ортан жілікті сыртқа бұрады, сонымен қатар оның әкетілуіне қатысады.

4. **Ішкі жапқыш бұлшықет (ш. obturatorius internus**; сурет 96) жалпақ пішінді, оның бұлшықеттік будалары сәл желпеуіштәрізді бағытталған. Басталуы: жапқыш жарғақ айналасында жамбас сүйегінің ішкі беті, жапқыш жарғақ, кейін бұлшықет шоғырлары (конвергацияланып) сыртқа қарай бағытталады, кіші шонданай ойығы арқылы тік бұрыш астында иіліп, кіші жамбас қуысынан қысқа мықты сіңір түзе отырып, кіші шонданай тесік арқылы шығады. Бекітілуі: ортан жіліктің үршықтық шұңқыры.

Қызметі: санды сыртқа қарай айналдырады.

Сыртқы топ

1. **Үлкен бөксе бұлшықеті (m. gluteus maximus**; сурет 97, А) адам денесінің тік жағдайына байланысты ең жоғары дамуға жетеді. Бұл мықты ірі талшықты жалпақ бұлшықет, пішіні бойынша ромбқа жақын. Басталуы: мықын сүйегінің бөкселік беті, сегізкөз бен құйымшақтың сыртқы беті, бел-кеуде шандыры. Бекітілуі: ортан жіліктің бөкселік бұдыры талшықтарының бір бөлігі, мықын-үлкен жіліншік жолға өтеді.

Қызметі: санды жазады, тұрғанда жамбасты бекітеді, онымен бірге тұлғаны да бекітеді.

2. Ортаңғы бөксе бұлшықеті (m. gluteus medius; сурет 97, Б) үлкен бөксе бұлшықеті астында орналасады, үшбұрыш пішінді. Басталуы: мықын сүйегінің бөкселік беті, ортан жіліктің жалпақ шандыры. Бекітілуі: ортан жіліктің үлкен үршығына.

Қызметі: санды әкетеді, *алдыңғы будалары* санды ішке бұрады, *артқы будалары* - сыртқа бұрады. Ортан жілікті бекіткен кеуде жамбасын бүйірге бүгеді. Алға бүгілген тұлғаны тікейтуге қатысады.

3. **Кіші бөксе бұлшықеті (m. gluteus minimus**; сурет 97) ортаңғы бөксе бұлшықеттің астында орналасады. Басталуы: мықын сүйек, алдыңғы және төменгі бөкселік бұлшықеттер арасында. Бекітілуі: ортан жіліктің үлкен үршығының алдыңғы жиегіне.

Қызметі: санды әкетіп, тұлғаны тікейтеді.

4. **Жалпақ шандырды керетін бұлшықет (m. tensor fascia latae**; сурет 98) - жалпақ, сәл ұзарған бұлшықет. Басталуы: жоғарғы алдыңғы мықындық қырынан. Бекітілуі: мықын - асықты жіліктік жолы.

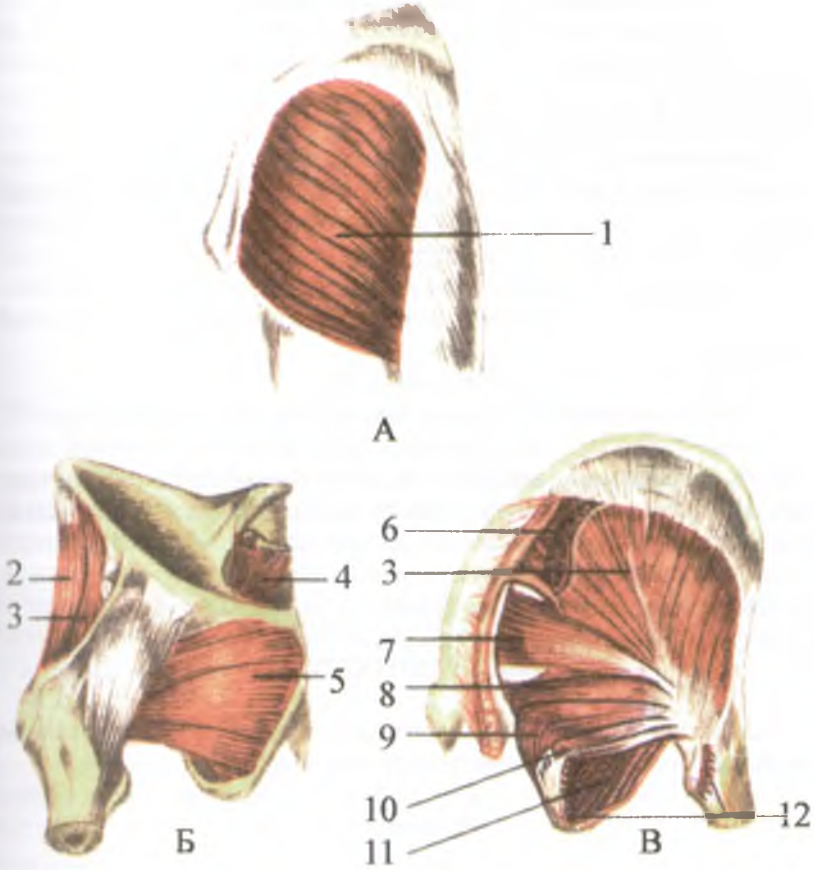

Сурет 97. Жамбас астауының бұлшықеттері, он жағы.
А - сыртқы жағынан көрініс: 1 - боксенің үлкен бұлшықеті (m. gluteus maximus). Б - ішкі жағынан көрініс: 2 - боксенің ортаңғы бұлшықеті (m. gluteus medius); 3 - боксенің кіші бұлшықеті (m. gluteus minimus); 4 - алмұрт тәрізді бұлшықеті (m. piriformis); 5 - сыртқы жапқыш бұлшықеті (m. obturatorius externus). В - сыртқы жағынан көрініс: 6 - боксенің ортаңғы бұлшықеті (m. gluteus medius); 7 - алмұрттәрізді бұлшықет (m. piriformis); 8 - жоғарғы егіз бұлшықеттер (m. gemellus superior); 9 - ішкі жапқыш бұлшықет (m. obturatorius internus); 10 - томенгі егіз бұлшықеттер (m. gemellus inferior); 11 - сыртқы жапқыш бұлшықет (m. obturatorius externus);
12 - санның шаршы бұлшықеті (m. quadratus femoris).

Қызметі: санның жалпақ шандырын кереді, санды бүгеді.

5. **Санның шаршы бұлшықеті (m. quadratus femoris**; сурет 97, В) Басталуы: шонданай төмпек. Бекітілуі: ортан жіліктің үлкен ұршығы мен ұршықаралық қылқаны.

Қызметі: санды сыртқа бұрады.

6. **Жоғарғы егіз бұлшықет (m. gemellus superior**; сурет 97, В) Басталуы: шонданай қыры. Бекітілуі: ортан жіліктің ұршықтық шұңқырына.

Қызметі: санды сыртқа бұрады.

7. **Төменгі егіз бұлшықет (m. gemellus inferior**; сурет 97, В) Басталуы: шонданай бұдыры. Бекітілуі: ортан жіліктің ұршықтық шұңқыры.

Қызметі: санды сыртқа бұрады.

8. **Сыртқы жапқыш бұлшықет (m. obturatorius externus**; сурет 97, Б) тең бүйірлі емес үшбұрыш пішінді. Басталуы: жапқыштық жарғақ айналасындағы қасаға және шонданай сүйектерінің сыртқы беттерінен; кейін бұлшықет будалары ұршықтәрізді қосыла, ұршық буыны буын қабының артқы бетінен беттелетін сіңірге өтеді; Бекітілуі: ортан жіліктің ұршықтық шұңқыры.

Қызметі: санды сыртқа бұрады.

САН БҰЛШЫҚЕТТЕРІ

Сан бұлшықеттері (mm. femoris) ортан жілікті қоршап, *алдыңғы*, *медиалді* және *артқы топтарды* түзеді.

Алдыңғы топ

1. **Тігінші бұлшықет (m. sartorius**; сурет 98) жіңішке, ұршықтәрізді. Басталуы: жоғарғы алдыңғы мықындық қыр; кейін қиғаш төмен және медиалді бағытталып, жалпақ сіңірге өтеді. Бекітілуі: үлкен жіліншіктің бұдыры, сирақ шандыры.

Қызметі: сан мен сирақты бүгеді, санды сыртқа, ал сирақты - ішке бұрады.

2. **Санның төртбасты бұлшықеті (m. quadriceps femoris**; сурет 98) санның алдыңғы латералді бетінде орналасады, төрт басы бар. Басталуы: 1) *Санның тік бұлшықеті* (m.rectus femoris) - төменгі алдыңғы мықындық қыр және ұршық ойығының төменгі жиегі; 2) *Санның латералді жалпақ бұлшықеті* (m. vastus

lateralis) - үлкен үршық, үршықаралық сызық, ортан жіліктің бұдырлық сызығының латералді ернеуі; 3) *Санның медиалді жалпақ бұлшықеті* (m. vastus medialis) - бұдырлық сызықтың медиалді ернеуі; 4) *Санның аралық жалпақ бұлшықеті* (vastus intermedius) - ортан жіліктің алдыңғы беті. Бекітілуі: бірге қосылып, бастары ортақ (жалпы) сіңірмен тізеүстіліктің негізі мен бүйір беттеріне бекиді. Одан төменде сіңір, үлкен жіліншіктің бұдырында аяқталатын тізелік байламға жалғасады.

Қызметі: сирақты тізе буынында жазады, санның тік бұлшықетінің арқасында, санның бүгілуіне қатысады.

Медиалді топ

1. **Қырлы бұлшықет (m. pectineus**; сурет 98) жалпақ, төртбұрыш пішінді. Латералді жағынан ол мықын-белдік бұлшықетпен, ал медиалді жағынан ол мықын-белдік бұлшықетпен, ал медиалді жағынан - ұзын әкелуші бұлшықетпен шектеседі. Басталуы: қасаға сүйегінің қылқаны мен алдыңғы тармағы, кейін төмен және сәл сыртқа қарай бағытталады. Бекітілуі: ортан жіліктің бұдырлы сызығының медиалді ернеуі, кіші үршықтан төмен.

Қызметі: санды бүгеді және әкеледі, оны сәл сыртқа бұрады.

2. **Жіңішке бұлшықет (m.gracilis**; сурет 98) ұзын, сәл жалпайып, медиалді орналасады. Басталуы: қасаға сүйегінің төменгі тармағы; кейін төмен бағытталып, ұзын жіңішке сіңірге өтеді. Бекітілуі: үлкен жіліншіктің бұдырмағында.

Қызметі: санды әкеледі, сонымен қатар, сирақты ішке қарай бұрып, оның бүгілуіне қатысады.

3. **Әкелетін ұзын бұлшықет (m. adductor longus**; сурет 98) жалпақ, үшбұрыш пішінді, ортан жіліктің алдыңғы медиалді бетінде орналасады. Басталуы: қасаға сүйегінің жоғарғы тармағы, кейін талшықтары төменге бағытталады. Бекітілуі: ортан жіліктің бұдырлы сызығының медиалді ернеуі, ортаңғы үштен бір бөлігінде.

Қызметі: санды әкеледі, оның бүгілуі мен сыртқа бұрылуына қатысады.

4. **Әкелетін қысқа бұлшықет (adductor brevis**; сурет 98)

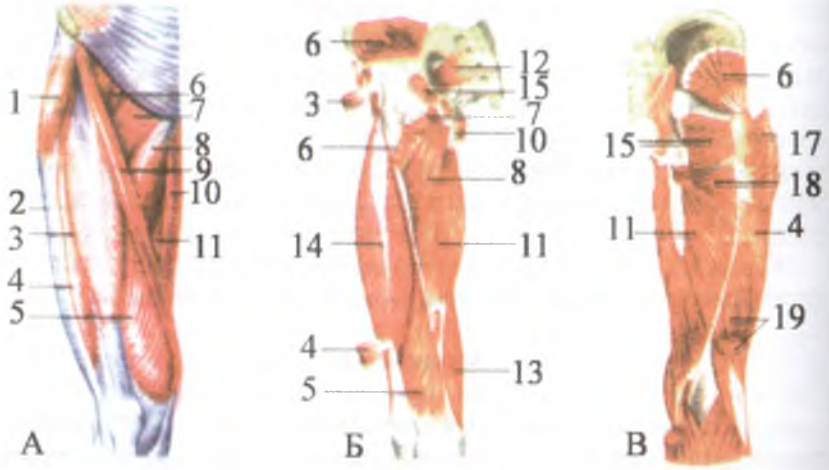

Сурет 98. Жамбас астауының және санның бұлшықеттері, оң жағы.
А - ішкі жағынан көрініс; Б - медиалды беті жағынан көрініс; В - сыртқы жағынан көрініс. 1 - жалпақ шандырды керетін бұлшықет (m. tensor fasciae latae); 2 - мықын-асықты жілік жолы(tractus iliotibialis); 3 - санның тік бұлшықеті (m. rectus femoris); 4 - санның латералді жалпақ бұлшықеті (m. vastus lateralis); 5 - санның медиалды жалпақ бұлшықеті (m. vastus medialis); 6 - мықын-бел бұлшықеті (m. iliopsoas); 7 - қырлы бұлшықет (m. pectinius); 8 - әкелетін ұзын бұлшықет (m. adductor longus); 9 - тігінші бұлшықеті (m. sartorius); 10 - жіңішке бұлшықет (m. gracilis); 11- әкелетін үлкен бұлшықет (m. adductor magnus); 12 - алмұрттәрізді бұлшықет (m. piriformis); 13 -жартылай жарғақты бұлшықет (m. semimembranosus); 14 - санның аралық жалпақ бұлшықеті (m. vastus intermedius); 15 - сыртқы жапқыш бұлшықет (m. obturatorius externus); 16 - бөксенің кіші бұлшықеті (m. gluteus minimus); 17 - бөксенің үлкен бұлшықеті (m. gluteus maximus); 18 - санның әкелетін қысқа бұлшықеті (m. adductor brevis); 19 - санның екі басты бұлшықеті (m. biceps femoris).

ұшбұрыш пішінді, және ұзын әкелуші бұлшықеттен терең орналасады. Басталуы: қасаға сүйегінің төменгі тармағының алдыңғы беті, жіңішке бұлшықеттің басталуынан латералді; кейін төмен және сыртқа қарай бағытталады. Бекітілуі: ортан жіліктің бұдырлы сызығының медиалді ернеуі, жоғарғы үштен бірінде.

Қызметі: санды әкеліп, оның бүгілуі мен сыртқа айналуына қатысады.

5. **Әкелетін үлкен бұлшықет (m. adductor magnus**; сурет 98) жалпақ, қалың, ұзын және қысқа әкелуші бұлшықеттерден

терең орналасады. Басталуы: отырықшы төмпек, қасаға сүйегінің төменгі тармағы мен шоңданай сүйек тармағы; кейін бүлшықеттік будалар төмен және сыртқа ажырап, жалпақ сіңірге өтеді. Бекітілуі: ортан жілік бұдырлы сызығының медиалді ернеуінің бойында, ортан жілік медиалді айдаршық үстілігінде.

Қызметі: санды, оны сәл сыртқа қарай бұрады.

Артқы топ

1. **Ортан жіліктің екібасты бүлшықеті (m. biceps femoris**; сурет 98, 99) ортан жіліктің артқы бетінің латералді жиегі бойынша орналасады, ұзын және қысқа бастары бар. Басталуы: *ұзын басы* - шонданай төмпектен, *қысқа басы* сүйектің бұдырлы сызығы латералді ернеуінің төменгі бөлігінен; кейін екі басы да, төменге бағытталып, жіңішке ұзын сіңір түзеді; бекітілуі: ортан жіліктің басы. Будалардың бір бөлігі, көлденең бағытталып, үлкен жіліктің жоғарғы жиегіне бекиді, бір болігі сирақ шандырына енеді.

Қызметі: санды жазады, сирақты бүгеді. Бүгілген сирақты сыртқа қарай бұрады.

2. **Жартылай сіңірлі бүлшықет (m. semitendinosus**; сурет 99) ұзын, жіңішке, ортан жіліктің артқы бетінің медиалді жарғақты бүлшықеттері арасында орналасады. Бұлшықеттің жиі ортасынан қиғаш бағытталған сіңірлік қысқышпен қиылады. Басталуы: шоңданай төмпегі, кейін бұлшықеттік талшықтар арқылы томен бағытталып ұзын сіңірге өтеді; бекітілуі: ұлкен жілік бұдырының медиалді беті.

Қызметі: санды жазады, сирақты бүгеді, бүгілген сирақты ішке қарай бұрады, тұлғаны тікейтуге қатысады.

3. **Жартылай жарғақты бұлшықет (m. semimembranosus**; сурет 99, Б) ортан жіліктің артқы бетінің медиалді жиегінде орналасады. Басталуы: шоңданай төмпек, одан кейін бұлшықеттік талшықтар төмен бағытталып, алдымен жалпақ, осыдан кейін біртіндеп таратылатын сіңірге өтеді. Бекітілуі: ортан жіліктің медиалді айдаршығының жиегі, талшықтарының бір бөлігі тізеасты шандырға, сонымен қатар тізе буынының қиғаш байланысына өтеді.

Қызметі: санды жазады, сирақты ішке қарай бұрып, бүгеді.

Сурет 99. Жамбас астауы мен санның бұлшықеттері, оң жағы; сырткы жағынан көрініс.

А - беткей қабат: 1 - бөксенің үлкен бұлшықеті (m. gluteus maximus); 2 - санның екі басты бұлшықеті (m. biceps femoris); 3 - жартылай жарғақты бұлшықет (m. semimembranosus); 4 - жартылай сіңірлі бұлшықет (m. semitendinosus). Б - терең қабат: 1 - бөксенің үлкен бұлшықеті (m. gluteus maximus) ; 2 - бөксенің ортаңғы бұлшықеті (m. gluteus medius); 3 - бөксенің кіші бұлшықеті (m. gluteus minimus); 4 - алмұрттәрізді бұлшықет (m. piriformis); 5 - жоғарғы егіз бұлшықет (m. gemellus superior); 6 - ішкі жапқыш бұлшықет (m. obturatorius internus); 7 - төменгі егіз бұлшықет (m. gemellus inferior); 8 - санның шаршы бұлшықеті (m. quadratus femoris); 9 - жартылай сіңірлі бұлшықет; 10 - жартылай жарғақты бұлшықет; 11 - санның екібасты бұлшықеті (m. biceps femiris).

СИРАҚ БҰЛШЫҚЕТТЕРІ

Сирақ бұлшықеттерін *алдыңғы*, *латералді* және *сыртқы топтарға* бөледі. Сирақ бұлшықеттері мен сүйекаралық жарғақ алдыңғы және артқы топ бұлшықеттерді бөліп тұрады.

Алдыңғы топ

1. **Үлкен жіліншіктің алдыңғы бұлшықеті (m. tibialis anterior**; сурет 100) ең медиалді жағдайда орналасады. Басталуы: үлкен жіліншіктің латералді айдаршығы, сүйекаралық жарғақша, сирақтың төменгі үштен бір бөлігінде жарғақта; сирақтың төменгі үштен бір бөлігінде бұлшықет аяқ ұшының медиалді жиегіне бағытталған ұзын жалпақ, сіңірге өтеді; бекітілуі: медиалді сынатәрізді сүйектің өкшелік беті, I табан сүйегінің негізі.

Қызметі: аяқ ұшын жазады және әкеледі, бір уақытта оның медиалді жиегін көтереді.

2. **Бақайлардың ұзын жазғышы (m. extensor digitorum longus**; сурет 100) алдында аталған бұлшықеттен ішке қарай орналасады. Басталуы: асықты жіліктің жоғарғы эпифизі, жіліктің басы мен алдыңғы жиегі, сүйекаралық жарғақ, кейін бұлшықет төмен бағытталады, төрт жіңішке сіңірлерге ажырайды. Бекітілуі: аяқ ұшының сыртқы бетінде II-V бақайлардың бунақтарына, әрбір сіңірдің *ортаңғы будалары* ортаңғы бунақтың негізіне, ал *екі бүйір будалары* - дисталді бунақтың негізінде. Кейде V табан сүйегінің негізіне бекитін *бесінші сіңір* болады.

Қызметі: II-V бармақтарды жазады, латералді жиегін көтере (пронациялай) аяқ ұшын жазады.

3. **Үлкен бақайдың ұзын жазғышы (m.extensor hallucis longus**; сурет 100) жоғарыда аталған екі бұлшықеттің арасында орналасады. Басталуы: жілік денесінің медиалді бетінің төменгі бөлімі, сүйекаралық жарғақша. Бекітілуі: дисталді бунақтың негізі бір бөлігі аяқ ұшы үлкен бармағының проксималді бунағының негізі.

Қызметі: үлкен бақайды жазады, медиалді жиегін көтере (супинациялай) аяқ ұшын жазуға қатысады.

Латералді топ

1. **Асықты жілік шыбығының (кіші жіліншіктің) ұзын бұлшықеті. (m.peroneus longus**; сурет 100) Басталуы: кіші жіліншіктің басы

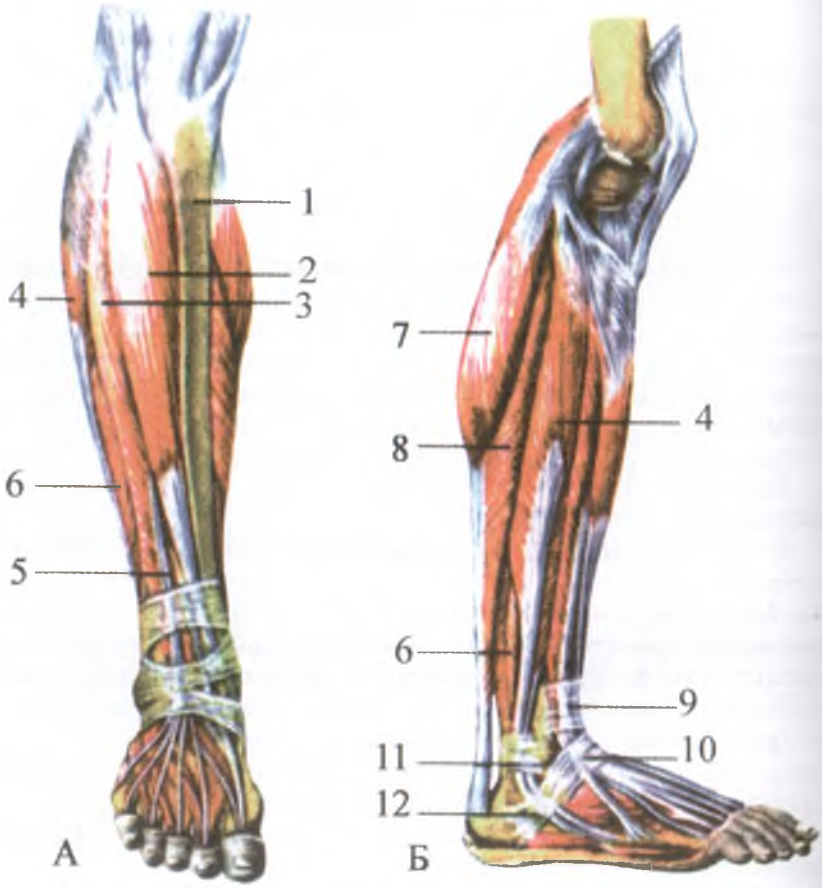

Сурет 100. Сирақтың бұлшықеттері, оң.
А - алдынан көрініс; Б - бүйірінен көрініс: 1 - асықты жілік; 2 - асықты жіліктің алдыңғы бұлшықеті (m. tibialis anterior); 3 - бақайлардың ұзын жазғышы (m. extensor digitorum longus); 4 - асықты жілік шыбығының ұзын бұлшықеті (m. peroneus longus); 5 - үлкен бақайдың ұзын жазғышы (m. extensor hallucis longus); 6 - асықты жілік шыбығының қысқа бұлшықеті (m. peroneus brevis); 7 - балтыр бұлшықеті (m. gastrocnemius); 8 - камбалатәрізді бұлшықет(m. soleus); 9 - жазғыштардың жоғарғы ұстағышы (retinaculum mm. extensorum superius); 10 - жазғыштардың төменгі ұстағышы(retinaculum mm. extensorum inferius); 11 - асықты жілік шыбығы бұлшықеттерінің жоғарғы ұстағышы (retinaculum mm. peroneorum superius); 12 - асықты жілік шыбығы бұлшықеттерінің төменгі ұстағышы (retinaculum mm. peroneorum inferius).

мен денесінің жоғарғы бөлігі, сирақтың алдыңғы және артқы бұлшықетаралық қалқалары мен шандырлары. Кейін бұлшықет төмен бағытталады да, ұзын сіңірге өтеді. Ол латералді тобықты артынан және төменнен орай өтіп, өкшеге қиғаш қиып өтеді. Бекітілуі: I-II табан сүйектерінің негізі, медиалді сынатәрізді сүйек.

Қызметі: медиалді жиегін түсіріп, аяқ ұшын бүгеді, аяқ ұшын өкетеді.

2. **Асықты жілік шыбығының (кіші жіліншіктің) қысқа бұлшықеті (m. peroneus brevis**; сурет 100) алдыңғы аталған бұлшықеттің астында орналасады. Басталуы: жілік денесінің латералді бетінің төменгі бөлігі, бұлшықетаралық, кейін бұлшықет төмен бағытталады, артынан латералді тобықты орай өтеді де, алдына қарай бағытталады. Бекітілуі: V табан сүйегінің бұдыры.

Қызметі: аяқ ұшын бүгеді, оның латералді жиегін көтереді, аяқ ұшын әкетеді.

Артқы топ

Беткей қабаты

1. **Сирақтың ұшбасты бұлшықеті (m.triceps surae**; сурет 101)- жалпы өкшелік (ахилл) *сіңірі* бар балтыр және камбалатәрізді бұлшықеттерден тұрады.

Балтыр бұлшықеті (m. gastrocnemius) екі басы бар - латералді және медиалді. Басталуы: ортан жіліктің сәйкес айдаршықтарында. Бекітілуі: өкше төмпегіне ортақ сіңірмен.

Қызметі: сирақты бүгеді, аяқ ұшын бүгеді және сыртқа бұрады.

Камбалатәрізді бұлшықет (m.soleus) балтыр бұлшықетінің астында орналасады. Басталуы: жіліктің басы және денесінің жоғарғы бөлігі, бір бөлігі ұлкен жіліктен. Бекітілуі: өкше төмпегі, балтыр бұлшықетімен бірге, ортақ сіңірмен.

Қызметі: аяқ ұшын бүгеді де, оны сыртқа бұрады. Бекітілген аяқ ұшы жағдайында сирақ пен ортан жілікті артқа тартады.

2. **Табан бұлшықеті (m.plantaris**; сурет 101) тұрақсыз. Басталуы: ортан жіліктің латералді айдаршығы, тізе буынының қалтасы. Бекітілуі: өкше сүйегінде.

Қызметі: сирақтың бүгілуі мен ішке қарай бұралуы кезінде тізе буынының қапшығын артқа тартады.

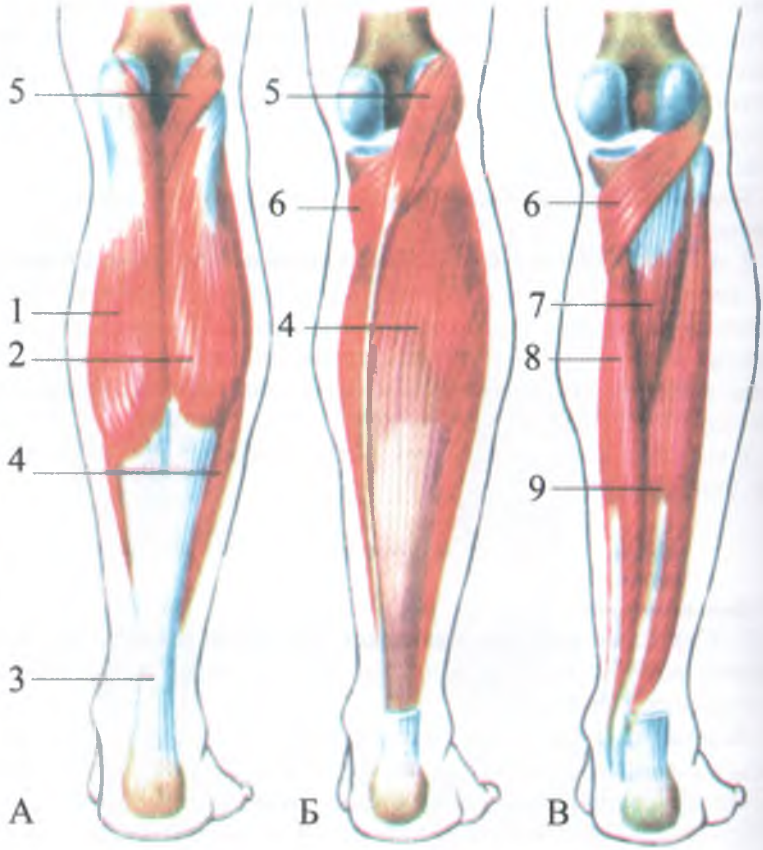

Сурет 101. Сирақ бұлшықеттері, оң; артынан көрініс.
А - Б - беткей; В - терең. 1 - балтыр бұлшықетінің медиалді басы (caput mediale m. gastrocnemius); 2 - балтыр бұлшықетінің латералді басы(caput laterale m. gastrocnemius); 3 - өкше сіңірі (tendo calcaneus Achillis); 4 - камбалатәрізді бұлшықет (m. soleus); 5 - табан бұлшықеті (m. plantaris); 6 - тақым бұлшықеті (m. popliteus); 7 - асықты жіліктің артқы бұлшықеті (m. tibialis posterior); 8 - бақайлардың ұзын бүккіші (m. flexor digitorum longus); 9 - үлкен бақайдың ұзын бүккіші (m. flexor hallucis longus).

Терең қабаты

1. **Тізеасты бұлшықет (m. poplteus**; сурет 101) жалпақ, қысқа. Басталуы: ортан жіліктің латералді айдаршығы мен тізе буыны буын қапшығынан. Бекітілуі: асықты жілік денесінің артқы беті.

Қызметі: сирақты бүгеді, оны ішке бұрады, тізе буыны буын қапшығын кері тартады.

2. **Бақайлардың ұзын бүккіші (m.flexor digitorum longus**; сурет 101) медиалді орналасқан. Басталуы: асықты жілік денесінің артқы беті; кейін бұлшықет төмен бағытталады, медиалді тобық артында өкшеге өтеді де, төрт жеке сіңірлерге бөлінеді. Бекітілуі: II-V бармақтар бунақтарының негізінде.

Қызметі: аяқ ұшын және II-V бақайдың дисталді бақайшықтарын бүгеді, аяқ ұшын сыртқа (супинациялайды) бұрады.

3. **Асықты жіліктің артқы бұлшықеті (m. tibialis posterior**; сурет 101). Басталуы: сүйекаралық жарғақ, асықты жілік пен жілік денелерінің артқы беттері; кейін бұлшықет медиалді тобықты артынан айнала өкшеге өтетін сіңірге жалғасады. Бекітілуі: қайықтәрізді сүйектің бұдыры, аяқ ұшының сынатәрізді сүйектері.

Қызметі: аяқ ұшын бүгеді, оны сыртқа бұрады және әкеледі.

4. Бақайдың ұзын бүккіші (m.flexsor hallucis longus; сурет 101) ең латералді жағдайда орналасқан. Басталуы: жілік денесінің бетінің төменгі үштен екі бөлігі, сүйекаралық жарғақ; кейін бұлшықет өкше және топай сүйегі арасында өкшеге өтетін ұзын сіңірге жалғасады. Бекітілуі: үлкен бақайдың дисталді бақайшығының негізіне.

Қызметі: үлкен бақайды бүгеді, аяқ-ұшын бүгу мен оның сыртқа бұрылуына қатысады.

АЯҚ ҰШЫ БҰЛШЫҚЕТТЕРІ

Аяқ ұшы бұлшықеттері топографиялық екі топқа бөлінеді: аяқ ұшының *сыртқы* және *табандық беттерінің бұлшықеттері.*

Аяқ ұшы сыртқы бетінің бұлшықеттері

1. **Бақайлардың қысқа жазғышы (m.extensor digitorum brevis**; сурет 102) - аяқ ұшы сыртқы бетінде орналасатын жалпақ бұлшықет. Басталуы: окше сүйегінің латералді және жоғарғы беттері; кейін бұлшықет талшықтары алға қарай бағыталып, төрт жіңішке сіңірге өтіп, бақайлардың ұзын жазғышының сіңіріне бітісіп, II-IV

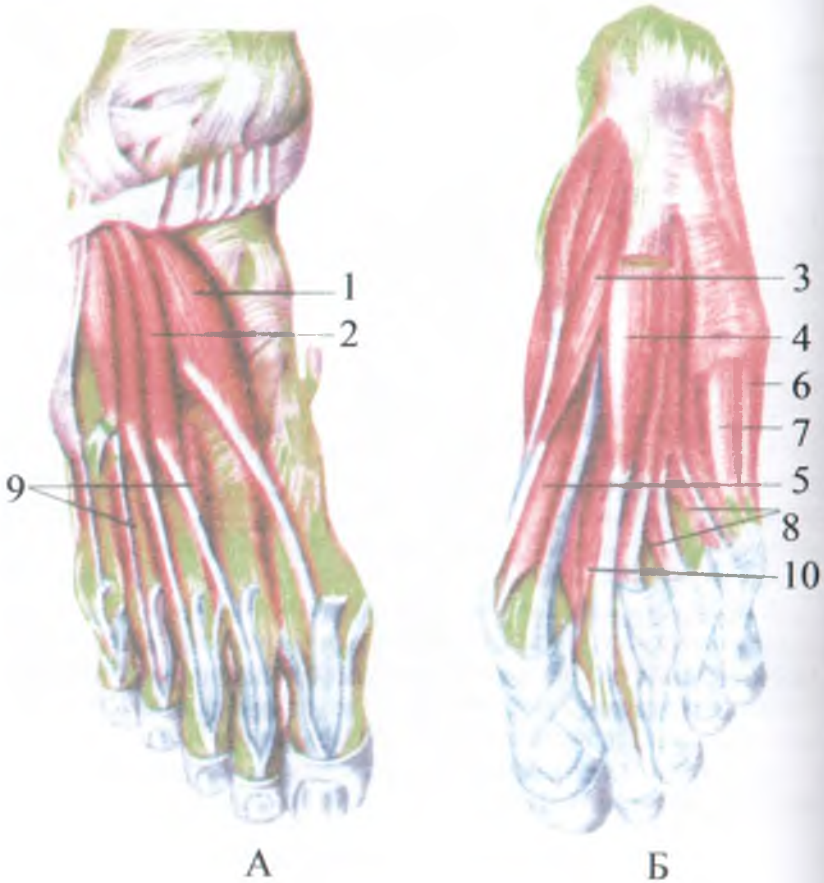

Сурет 102. Бақай бұлшықеттері, оң жағы.
1 - үлкен бақайдың қысқа жазғышы (m. flexor hallucis brevis); 2 - бақайлардың қысқа жазғышы (m. extensor digitorum brevis); 3 - үлкен бақайды әкететін бұлшықет (m. adductor hallucis); 4 - бақайлардың қысқа бүккіші (m. flexsor digitorum brevis); 5 - үлкен бақайдың қысқа бүккіші (m. flexor hallucis brevis); 6 - кіші шынашақты әкететін бұлшықет (m. abductor digiti minimi) 7 - кіші шынашақтың қысқа бүккіші (m. flexor digiti minimi brevis); 8 - құрттәрізді бұлшықеттер (mm.lumbricales); 9 - сүйекаралық сыртқы бұлшықеттер (mm. interossei dorsales); 10 - үлкен бақайды әкелетін бұлшықет (m. adductor hallucis).

бақайлардың проксималді бақайшақтарының негізіне бекиді.

Қызметі: аяқ ұшының II-IV бақайларын жазады, оларды латералді жаққа тартады.

2. **Үлкен бақайдың қысқа жазғышы (m. extensor hallucis brevis**; сурет 102) жоғарыда аталған бұлшықеттен ішке қарай орналасқан. Басталуы: өкше сүйегінің алдыңғы бөлімі; бекітілуі: үлкен бақайдың проксималді бақайшақтарының негізі.

Қызметі: үлкен бақайды жазады.

Табан бұлшықеттері

Медиалді топ

1. Үлкен бақайды әкететін бұлшықет (m. abductor hallucis, сурет 102) табанның медиалді жиегінде беткей орналасады. Басталуы: өкше төмпесінің медиалді өсіндісі, қайықтәрізді сүйектің бұдыры, табандық апоневроз; бекітілуі: үлкен бақайдың проксималді бақайшақтарының негізі.

Қызметі: үлкен бақайды бүгеді және әкетеді, табан күмбезінің медиалді бөлігін бекітеді.

2. **Үлкен бақайдың қысқа бүккіші (m.flexor hallucis brevis**; сурет 102) екі қарыншасы бар. Басталуы: текшетәрізді және сынатәрізді сүйектердің табандық беті, табандық байламдар; бекітілуі: *медиалді қарынша* - үлкен бақайдың проксималді бақайшақтарының негізіне және оның медиалді дәнтәрізді сүйегіне, *латералді қарыншасы* - латералді дәнетәрізді сүйекке және үлкен бақайдың проксималді бақайшағының негізіне.

Қызметі: аяқ ұшының үлкен бақайын бүгеді.

3. **Үлкен бақайды әкелетін бұлшықет (m.adductor hallucis**; сурет 102) *екі басшасы* бар. Басталуы: *қиғаш бас* - латералді сынатәрізді сүйектен, II-III табан сүйектерінің негіздерінен, *көлденең басы* - II-V табан сүйектерінің дисталді шеттерінен, сонымен қатар III-V табан-бақайшақ буындардың буындық қапшықтарынан басталып, кейін бірге қосыла, бастары латералді дәнтәрізді сүйекке және табанның үлкен бармағының проксималді бақайшағының негізіне бекиді.

Қызметі: табанның үлкен бақайын бүгеді және әкеледі.

Латералді топ

1. **Кішкене бақайды әкететін бұлшықет (m. abductor digiti minimi**; сурет 102) табаның латералді жиегін алып жатады. Басталуы: өкше сүйегінің табандық беті, табандық апоневроз; бекітілуі: V табан

сүйегінің бұдыры, шынашақтың проксималді бунағын бүгеді және әкетеді.

Қызметі: шынашақтың проксималді бақайшағын бүгеді және әкетеді.

2. **Кішкене бақайдың қысқа бүккіші (m. flexsor digiti minimi brevis**; сурет 102) Басталуы: V табан сүйегінің негізі, ұзын табандық байлам; бекітілуі: шынашақтың проксималді бақайшағының негізі.

Қызметі: шынашақтың проксималді бақайшағын бүгеді.

Ортаңғы топ

1. **Бақайлардың қысқа бүккіші (ш. flexsor digitorum brevis**; сурет 103) Басталуы: өкше төмпегінің медиалді осіндісі, табандық апоневроз; бекітілуі: бұлшықеттің әрбір 4 сіңірі екі үштарымен II-V ортаңғы бақайшақтарына бекиді.

Қызметі: II-V бақайлардың ортаңғы бақайшақтарын бүгеді.

2. **Табанның шаршы бұлшықеті (m.quadratus plantae**; сурет 103) табанның ортасында, бақайдың қысқа бүккіштері астында орналасады. Басталуы: *екі басымен* - өкше сүйегінің төменгі және медиалді беткейлерінен; бекітілуі: бақайлардың ұзын бүккіші сіңірінің сыртқы жиегінде, оның жеке аяқшаларға бөлінуі түсында.

Қызметі: табан бақайлардың дисталді бақайшақтарын бүгуге қатысады.

3. **Құрттәрізді бұлшықеттер (mm. lumbricales**; сурет 103) - төрт жіңішке қысқа бұлшықеттер. Басталуы: әрбір бұлшықет - бақайлардың ұзын бүккішінің сәйкес сіңірінен, және де *біріншісі* - бір басымен, ал *үш латералді* бұлшықет екі басымен; бекітілуі: II-V бақайлардың дорсалді апоневрозы.

Қызметі: проксималді бақайшықтарды бүгеді, бір уақытта ортаңғы және дистальді бақайшықтарды жазады.

4. **Сүйекаралық бұлшықеттер (mm. interossei plantares**; сурет 103) II-V табан сүйектері арасындағы аралықтарда орналасады. Басталуы: III-V табан сүйектерінің медиалді беттері; бекітілуі: III-V бақайлардың ироксималді бақайшақтарын негіздері.

Қызметі: III-V бақайлардың проксималді бақайшықтарын бүгеді, оларды II бақайға әкеледі, осы бақайлардың ортаңғы және дисталді бақайшақтарының жазылуына қатысады.

5. **Сыртқы сүйекаралық бұлшықеттер (mm. interossei dorsales**; сурет 103) торт сүйекаралық аралықтарда орналасады. Басталуы: бір-біріне қараған табан сүйектері; бекітілуі: II-IV бақайлардың

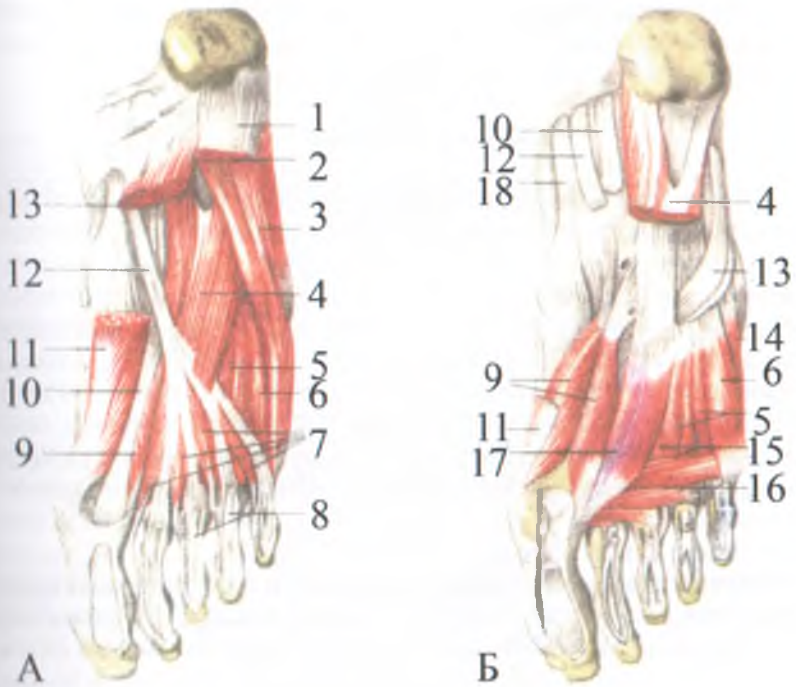

Сурет 103. Бақай бұлшықеттері, оң жағы.

А - табандық жағы; Б - табандық жағы, терең қабаты. 1 - табанның жалпақ сіңірі (кесілген) (aponeurosis plantaris); 2 - бақайлардың қысқа бүккіші (m. flexor digitorum brevis); 3 - кіші бақайды өкететін бұлшықет (m. abductor digiti minimi); 4 - табанның шаршы бұлшықеті (m. quadratus plantae); 5 - сүйекаралық табандың бұлшықеттер (mm. interossei plantares); 6 - кіші бақайдың қысқа бүккіші (m. flexor digiti minimi brevis); 7 - құрттәрізді бұлшықеттер (mm. lumbricales) 8 - бақайлардың қысқа бүккіші бұлшықеттерінің сіңірлері; 9 - үлкен бақайдың қысқа бүккіші (m. flexor hallucis brevis); 10 - үлкен бақайдың ұзын бүккіші бұлшықеттерінің сіңірлері, 11 - үлкен бақайдың өкететін бұлшықет (m. abductor hallucis); 12 - бақайлардың ұзын бүккіші бұлшықеттерінің сіңірлері; 13 - асықты жілік шыбығының ұзын бұлшықетінің сіңірлері; 14 - шынашақты қарама-қарсы қоятын бұлшықет (m. opponens digiti minimi); 15 - сүйекаралық сыртқы бұлшықеттер (mm. interossei dorsales); 16 - үлкен бақайды әкелетін бұлшықет (m. adductor hallucis); 17 - қиғаш басы (caput obliquum); 18 - асықты жіліктің артқы бұлшықеті.

проксималді бақайшақтарының негіздері.

Қызметі: *бірінші* сүйекаралық бұлшықет II бақайды медиалді бағытта тартады, *қалғандары* II-IV бақайларды латералді бағытта қозғалтады. Барлық бұлшықеттер проксималді бақайшақтарды бүгеді және ортаңғы мен дисталді бақайшақтарға жазады.

АЯҚ ШАНДЫРЛАРЫ

Мықын шандыры (fascia iliaca) бел омыртқаларының бүйір беттерінен басталып, мықын-бел бұлшықеттін жабады. Шап байламы аймағында шандырдың латералді бөлігі байламмен қосылады, медиалді болігі шап байланысынан қасаға сүйегіне лақтырылып, *мықын-қырлы дога* (arcus iliopectineus) түзеді. Нәтижесінде шап доғасы астында екі кеңістік түзіледі: латералді - *бұлшықеттік лакуна* (lacuna musculorum), онда мықын-белдік ет және ортан жілік жүйкесі өтеді, *медиалді-тамырлық лакуна* (lacuna vasorum), онда ортан жілік тамырлары, борпылдақ жасуша және лимфа түйіндері болады. Құрсақ қуысы жағынан бұл орын іштің *көлденең шандырымен* және ішастармен жабылған және ортан жілік өзегінің ішкі сақинасына сәйкес келеді.

Бөкселік аймақ бел - кеуде шандырының жалғасы болып табылатын шандырмен жабылған. Бұл шандыр бөкселік бұлшықеттер тобын жабады және кейін төменде **ортан жілік шандырына (fascia lata**; сурет 104) отеді. Соңғысы, денедегі ең қалың шандыр болып, ортан жіліктің алдыңғы және латералді бетінде жақсы көрінеді, медиалді бетінде әлсіз ғана көрінеді. Шандыр алдыңғы, бүйір және артқы топ бұлшықеттерді бөлетін латералді, медиалді және артқы бұлшықетаралық қалқалар түзеді. Оған қоса, латералді бетінде шандырдан асықты жіліктің латералді айдаршығына дейін өтетін тәж түзіледі - *мықын-үлкен жіліктік жол* (tractus iliotibialis). Бұл тәждің проксималді бөліміне жалпақ шандырды қатайтушының талшықтары мен үлкен бөкселік бұлшықет шоғырларының бір бөлігі бекінеді. Ортан жіліктің алдыңғы бетінің проксималді бөлімінде шандырды тереңдеген дөңес болігі бар, оның сыртқы бөлімі тығыздалған және *орақтәрізді* (margo falciforme) пішіні бар. Бұл ойық *теріасты саңылау* (hiatus saphenus) деп аталады да, көптеген тесігі бар табақшамен жабылған - **торлы шандыр (fascia cribrosa)**. Бұл аймақтың тесіктеріне, шандырды түзе, қан, лимфа тамырлары және нервтер өтеді, олардан аса үлкен диаметрі бар, сан венасына

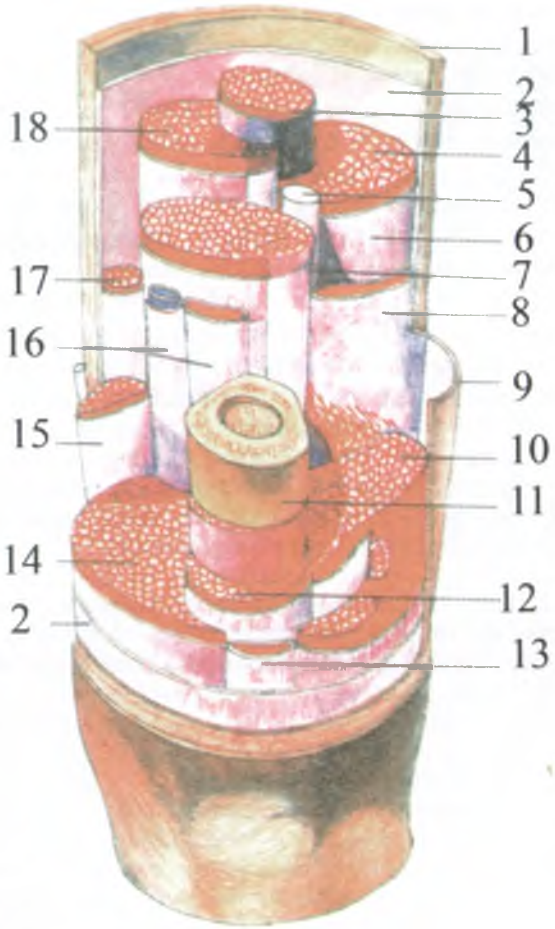

Сурет 104. Сан шандыры.

1 - тері теріасты клечатка; 2 - сан шандыры (fascia lata); 3 - жартылай сіңірлі бұлшықет (m. semitendinosus); 4 - санның екі басты бұлшықеті (m. biceps) 5 - мандайлы нерв (m. biceps femoris, venter brevis); 6 - сан шандырының табақшасы; 7 - әкелетін үлкен бұлшықет (m. adductor magnus); 8 - санның екі басты бұлшықеті, қысқа басы; 9 - мықын-үлкен жілік жолы (tractus iliotibialis); 10 - санның латералді жалпақ бұлшықеті (m. vastus lateralis); 11 - ортан жілік; 12 - санның аралық жалпақ бұлшықеті (m. vastus intermedius); 13 - санның төрт басты бұлшықетінің сіңірі (m. quadriceps femoris); 14 - санның медиалді жалпақ бұлшықеті (m. vastus medialis); 15 - тігінші бұлшықеті (m. sartorius); 16 - сан қан тамырлары; 17 - жіңішке бұлшықет (m. gracilis); 18 - жартылай жарғақты бұлшықет (m. semimembranosus).

құятын үлкен тері асты венасы бөлінеді. Теріасты саңылау сан өзегінің сыртқы тесігі болып табылады. *Сан өзегі* (canalis femoralis) - қалыпты жағдайда бос қуыс түрінде болмайды. Бұл - дәнекер тінмен толтырылған, алдыңғы қабырғасы шап байламмен сан шандырының орақтәрізді жиегінің жоғарғы мүйізі, артқы қабырғасы - көпқырлы байлам, латералді қабырғасы ортан жілік венасы болып табылатын қысқа аралық. Оның ішкі тесігі тамырлық лакунаның бір бөлігін құрайды, онда лимфа түйіні орналасқан.

Сан шандыры төменге қарай жалғаса, **сирақ шандырына (fascia cruris)** өтеді. Соңғысынан тереңге алдыңғы, артқы және латералді топ бұлшықеттерді бөлуші сирақтың алдыңғы және артқы қалқалары басталады. Оған қоса, сирақ шандыры артқы шандырлы жатысты беткейлік және терең қабаттың бүккіш бұлшықеттеріне арналған беткейлік пен терең қынаптарға бөлетін қалқан түзеді.

Төменгі үштен бір бөлігінде сирақ шандыры әлсіз көрінеді. Мұнда алдыңғы беткейде айтарлықтай жалпақ шандыр бөлінеді (сурет 100) - жазғыштардың (сіңірлерінің) *жоғарғы ұстағышы* (retinaculum mm. extensorum superior) ал тобықтар аймағында - жазғыштардың (сіңірлерінің) *төменгі ұстағышы* (retinaculum mm. extensorum inferior). Сирақтың латералді бетінде шандыр кіші жіліншік бұлшықеттерінің (сіңірлерінің) *жоғарғы және төменгі ұстағыштарын* (retinacula mm.peroneorum superius et inferius). Медиалді тобық аймағында *бүккіштердің (сіңірлерінің) ұстағышы* (retinaculum mm. flexorum) орналасады. Ұстағыштардан тереңге кететін қалқалармен байламдар астындағы кеңістік сүйек-фиброзды өзектерге бөлінеді, онда аяқ үшында аяқталатын бұлшықеттердің сіңірлері өтеді.

Аяқ ұшы шандырлары (fascia pedis) сирақ шандырының тікелей жалғасы болып табылады. Аяқ үшының сыртқы бетінде шандыр терең жапырақшасымен сүйекаралық бұлшықеттерді бармақтардың жазғышынан бөле, аяқ үшы сыртының бетінде бұлшықеттеріне қынап түзеді. Табандық беткейде, ортаңғы болікте, шандыр қалыңдайды, *табандық апоневроз* (aponeurosis plantaris) түзеді. Негізінен өкшелік төмпектен басталып, апоневроз алдында сәйкесінше бақайларға бағытталатын 5 шоғырларға бөлінеді. Апоневроздың ішкі бетінен ортаңғы бұлшықеттік томпақты бүйір боліп тұрушы және аяқ үшы бұлшықеттерінің үш шандырлы қынабын түзуші қалқалар басталады.

Сирақтың дисталді болімі мен аяқ үшында **сирақ бұлшықеттері сіңірлерінің синовиалді қынапары** (сурет 105) орналасады. Алдыңғы топты үш қынап құрайды: медиалді қынапта *алдыңғы*

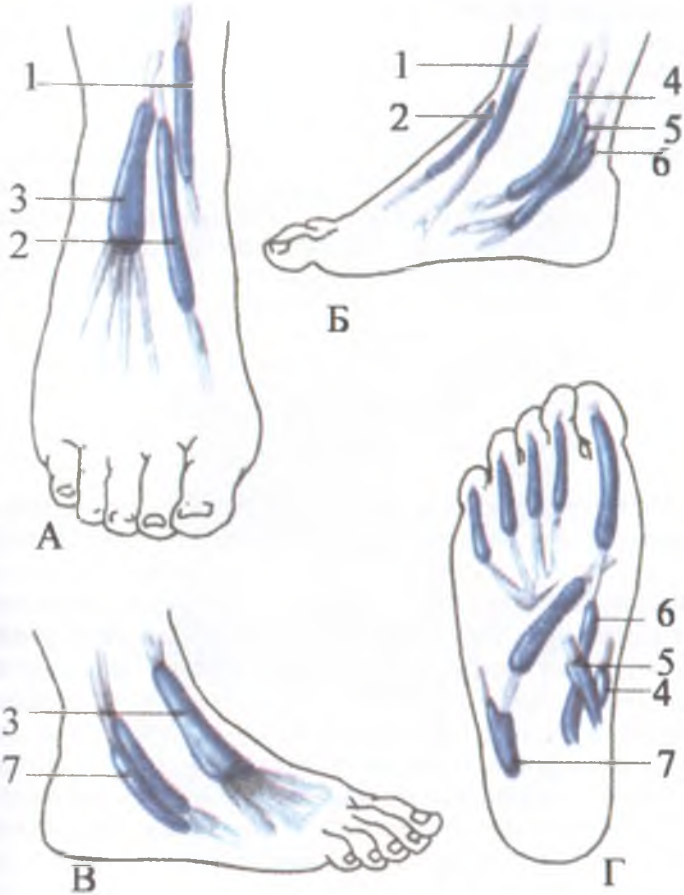

Сурет 105. Бақайдың синовиалды қынабы, оң жағы.
А - сыртқы жағы; Б - медиалді беті; В - латералды беті; Г - табандық беті;
1 - асықты жіліктің алдыңғы бұлшықеті сіңірінің қынабы (vagina tendinis m. tibalis anterioris); 2 - үлкен бақайдың ұзын жазғышы сіңірінің қынабы (vagina tendinis m. extensoris hallucis longi); 3 - бақайлардың ұзын жазғышы сіңірлерінің қынабы (vagina tendinis m. extensoris digitorum pedis longi); 4 - асықты жіліктің артқы бұлшықеті сіңірінің қынабы (vagina synovialis tendinis m. tibalis posterioris); 5 - бақайлардың ұзын бүккіш сіңірінің қынабы (vagina synovialis tendinis m. flexoris digitorum pedis longi); 6 - үлкен бақайдың ұзын бүккіш сіңірінің синовиалді қынабы (vagina synovialis tendinis m. flexoris hallucis longi); 7 - асықты жілік шыбығы бұлшықеттерінің ортақ синовиалді қынабы (vagina synovialis tendinis mm. peroneorum communus).

үлкен жіліншіктік бұлшықет сіңірі, ортаңғыда - *аяқ ұшы үлкен жіліншіктік бұлшықет сіңірі*, латералді да-аяқ ұшы *бас бармақының ұзын жазғышының сіңірлері* өтеді. Медиалді топты үш синовиалді қынап түзеді: *артқы асықты жіліктік бұлшықет сіңірі, аяқ ұшы бармақтарының ұзын бүккіштері* мен *аяқ ұшы үлкен бақайының ұзын бүккішінің сіңірлері.*

Латералді беткейде, латералді тобық артында жіліншіктік бұлшықеттердің *ортақ синовиалді қынабы*, табандық беткейде - *аяқ ұшы бақайларының сіңірлерінің қынабы* орналасады. Проксималді бөлікте олар табан сүйектерінің диафиздері сүйек бастарына өтер орыннан басталды, ал дисталді олар аяқ ұшы бақайларының ұзын бүккішінің сіңірлері дисталді бақайшақтарға бекінетін орнынан дейін жетеді.

СПЛАНХНОЛОГИЯ
(ішкі ағзалар туралы ілім)

Ішкі ағзаларға (viscera, s. splanchna) адам денесі қуысында (кеуде, құрсақ, жамбас астауы) орналасқан ағзалар кіреді. Оларға асқорыту, тынысалу ағзалары мен несеп жыныс аппараты жатады.

Асқорыту ағзалары (systema digestorium) асқорыту жолынан, бездерден (бауыр мен ұйқыбезі), сондай-ақ ас қабылдау және оны үсақтау жұмысын атқарушы мүшелерден тұрады. Тыныс алу жүйесі (systema respiratorium) ауа өткізуші және өкпелерден тұрады. Несеп-жыныс аппараты (apparatus uragenitalis) несеп және жыныс мүшелерінен тұрады. Несеп ағзалары бүйрек пен несеп шығару жолдарынан тұрады. Жыныс мүшелері екі топқа бөлінеді: ішкі еркек жыныс мүшелері (атабез, шәует шығаратын түтік, қуықасты безі және т.б.) мен әйел ішкі жыныс мүшелері (анабез, жатыр түтіғі, қынап) және сыртқы.

106-107 суреттерде ішкі мүшелердің топографиялық қарым-қатынасы көрсетілген. Тұлғаның алдыңғы бетін алып тастағанда, кеуде және құрсақ қуысының беткей орналасқан ағзаларын көруге болады. Кеуденің көп болігін өкпе алып жатыр. Сол өкпе (pulmo sinister) екі үлестерден (жоғарғы және төменгі), ал оң өкпе (pulmo dexter) үш үлестерден (жоғарғы, ортанғы және төменгі) тұрады. Өкпе бетін жұқа, тегіс сірлі қабық - өкпе плеврасы (pleuro pulmanaris) қаптайды. Екі өкпе арасында көкірекаралық (mediastinum) орналасқан.

Көкірекаралықтың алдыңғы және артқы бөліктері өкпе

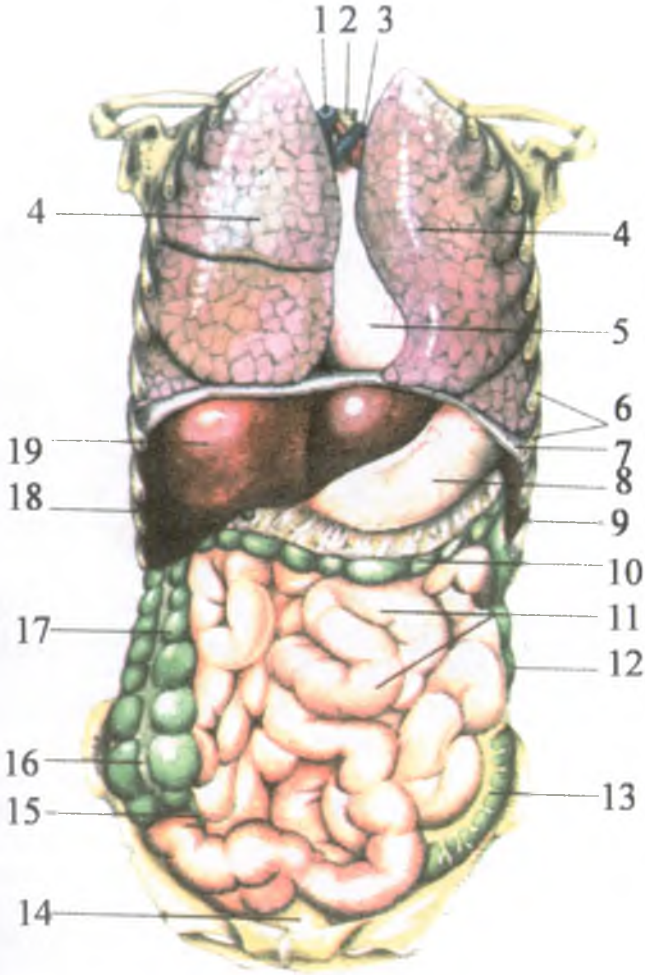

Сурет 106. Ішкі ағзалар, жалпы көрініс (алдыңғы жағы).
1 - жоғарғы қуысты вена (v. cava superior); 2 - кеңірдек (trachea); 3 - сол ішкі мойындырық вена (v. jugularis interna sinistra); 4 - өкпе (pulmo); 5 - жүрек (cor); 6 - қабырғалар (costae); 7 - көкет (diaphragma); 8 - асқазан (ventriculus); 9 - көк бауыр (lien); 10 - көлденең жиек ішек (colon transversum); 11 -жіңішке ішек (intestinum tenue); 12 - төмендеген жиек ішек (colon descendens); 13 - сигматәрізді жиек ішек (colon sigmoideum); 14 - несепқуық (vesica urinaria); 15 - күртөрізді өсінді (appendix vermiformis); 16 - соқыр ішек(сеасum); 17 - жоғарылаған жиек ішек (colon ascendens); 18 - өткуық (vesica fellea); 19 - бауыр (hepar).

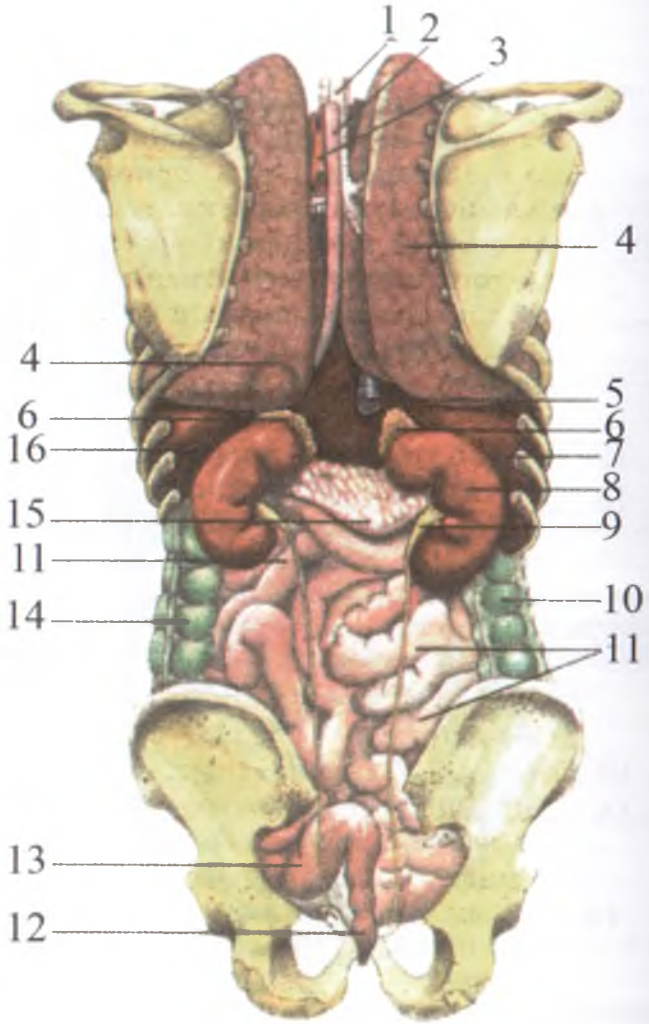

Сурет 107. Ішкі ағзалар, арткы жалпы көрініс.
1 - кеңірдек (trachea); 2 - өңеш (esophagus); 3 - аорта (aorta) 4 - өкпе (pulmo); 5 - төменгі қуысты вена (v. cava inferior); 6 - бүйрекүсті бездері (glandulae suprarenales); 7 - бауыр (hepar); 8 - бүйрек (ren); 9 - несепағар (ureter); 10 - жоғарылаған жиек ішек (colon ascendens); 11 - жіңішке ішек (intenstinum tenue); 12 - тік ішек (rectum); 13 - сигматәрізді ішек (colon sigmoideum); 14 - томендеген жиек ішек (colon descendens); 15 - ұйқы безі (pancreas); 16 - көк бауыр (lien)

түбірлерімен ажыратылған. Алдыңғы бөлігінің төменгі жағында жүрек және жүрекқабы, ал жоғары жағында айырша без (тимус), жоғарғы қуысты вена және оның түбірлері, жоғарлаушы қолқа, кеңірдек, бронхылар және т.б. Көкірекаралықтың артқы бөлігін өнеш, кеуделік қолқа, кеуде лимфалық түтік, лимфа түйіндері, төменгі қуыс вена және басқа веналық қан тамырлар мен нервтер құрайды. Өкпелер мен жүрек көкет астында орналасып кеуде торының қабырғасымен бірге екі жақтан қабырға көкеттік қойнаулар (ressesus costodiaphragmaticus) құрайды.

Көкет астында бауыр (hepar), өткуық (vesica fellea) пен асқазан (ventriculus) орналасқан. Асқазанның оң жағында көкбауыр (lien), төменірек көлденең жиек ішек орналасқан. 106 суретте тоқ ішектің басқа да бөліктері көрсетілген: соқыр ішек (caecum) құрттәрізді өсіндісімен, жоғарлаған жиек ішек (colon ascendens), көлденең жиек ішек(colon transversum), төмендеген жиек ішек (colon descendes), сигматәрізді жиек ішек (colon sigmoideum). Құрсақ қуысының орталық бөлігі жіңішке ішек (intestinum tenue) ілмектерімен толтырылған. Төменірек кіші жамбас астауында несепқуық (vesica urinaria), оның артында тік ішек (rectum) орналасқан. Құрсақ қуысының артқы қабырғасына жақын, асқазанның артында үйқыбез орналасқан. Оның артында, омыртқаның екі бүйірінде бүйректер (renes) орналасып, әрбір жағынан белдің шаршы бұлшықеті мен мықын-бел бұлшықеттеріне жанасқан. Бүйректің ішкі бөлігінен несепағар (ureter) шығып, төмен қарай кіші жамбас астауына түсіп, несепқуыққа барады. Бүйректің жоғарғы полюстеріне бүйрекүсті бездері (glandulae suprarenales) жанасады.

Кеуде және құрсақ қуыстары сірлі қабықтармен қапталып, (плевра, жүрекаумақтық қалта, ішастар) қабырғалардан ішкі ағзаларға өтіп, байламдар, шажырқайлар, шарбылар құрайды. Сірлі қабықтың бос беті тегіс және дымқыл болып келеді. Сондықтан ағзалар арасында үйкелісті азайтады.

Клетка торы қуысында сірлі қабық үш қуыс түзеді: екі плевралді, онда өкпелер және жүрек қалта (cavum pericardii) қуысы, онда жүрек пен ірі қан тамырлар орналасқан. Кеуде торының ішкі бетін париеталді плевра (pleura parietalis) қаптайды, олар арқылы қабырғалар, қабырғааралық бұлшықеттер, қан тамырлар мен нервтер көрінеді.Құрсақ қуысының қабырғасын ішкі жағынан сірлі қабық- қабырғаішкі ішастар қаптайды. Сірлі қабығы жоқ ағзалар беті талшықты дәнекертін (adventitia) қабатымен жа-

былып, ағзаларды көрші түзілістермен қосады.

Сірлі қабық ішкі ағзаларды сыртынан, ал қуысты мүшелер ішкі жағынан шырышты қабықпен (tunica mucosa) қапталған. Олардың құрамында сірлі және сілекей бездері, қан тамырлар, нервтер, лимфатәрізді түзілістер және бұлшықетті талшықтар болады. Сыртқы сірлі және ішкі шырышты қабық аралығында бұлшықетті қабық (tunica muscularis) тегіс бұлшықет тінінен құралып, ішкі ағза тесігі арқылы ондағы заттардың өтуін (жіңішке және тоқ ішектер, несепағар және т.б.) қамтамасыз етеді.

АС ҚОРЫТУ ЖҮЙЕСІ

Ас қорыту жүйесі (systema digestorium) ас қорыту процесін іске асыратын, демек ас қабылдауды, оны механикалық және химиялық өңдеуді, қоректік заттарды сіңіруді және қортылмаған қалдықтарды шығаруды іске асыратын мүшелердің жиынтығы болып табылады. Сонымен бірге, ас қорыту жүйесі зат алмасудың кейбір өнімдерін шығарып, ас қорыту жолының жұмысын реттейтін бір қатар заттарды (гормондарды) өндіреді.

Ас қорыту жүйесі (сурет 108) ас қорыту түтігі - *ас қорыту жолынан* (ауыз қуысы мен ондағы мүшелер, жұтқыншақ, өңеш, асқазан, жіңішке ішек, тоқ ішек) және *ас қорыту бездерінен* тұрады. Бездер ас қорыту жолының қабырғасының ішінде және одан тыс орналасады (бауыр, ұйқы безі), бірақ олар түтіктер арқылы байланыста болады.

Ас қорыту жүйесін құрайтын мүшелер бас, мойын, кеуде мен құрсақ қуысы, кіші жамбас аймақтарында орналасады.

Ас қорыту жолының бастапқы бөлімі болып табылатын ауыз қуысында тістердің көмегімен ас жұмсартылады, шайналады, тілдің көмегімен ауыз қуысына кіші және үлкен сілекей бездері болетін сілекеймен қосылып, араластырылады. Ауыз қуысынан ас жұтқыншақ, кейін өңеш арқылы асқазанға түседі.

Құрсақ қуысының жоғарғы бөлімінде орналасқан асқазанда ас бірнеше сағат асқазан сөлі әсер етеді, мұнда ас белсенді араластырылып, езіледі және қорытылады. Асқазаннан ас мылжасы (химус) жіңішке ішекке түседі, мұнда оның одан арғы өттің және ұйқы безімен ішек бездері сөлінің әсерінен жалғасады. Жіңішке ішектің бастапқы бөлігі - он екі елі ішекке бауырмен ұйқы безінің өтістері ашылады.

Мылжаның белсенді қорытылуы аш ішек пен мықындық ішекте

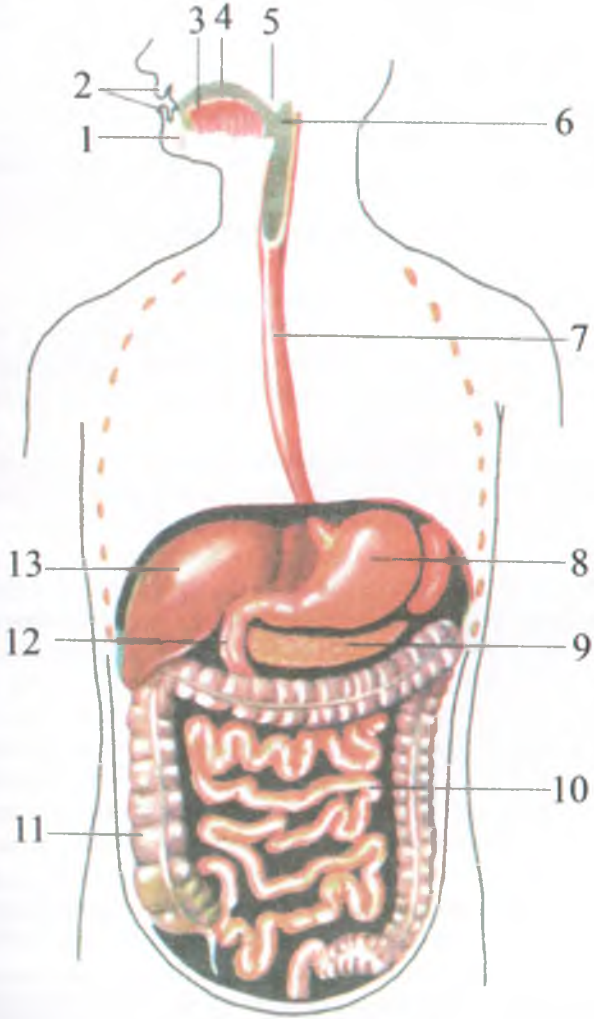

Сурет 108. Ас қорыту жолының жалпы схемасы.
1 - төменгі жақсүйек (mandibula); 2 - еріндер (labia oris); 3 - тіл (lingua); 4 - меншікті ауыз қуысы (cavitas oris propria); 5 - жұмсақ таңдай (palatum molle); 6-жұтқыншақ (pharynx); 7 - өңеш (esophagus); 8 - асқазан (ventriculus); 9 - үйқы без (pancreas); 10 - жіңішке ішектің шажырқайлық бөлігі (intestinum tenue); 11 - тоқ ішек (intestinum crassum); 12 - он екі елі ішек (duodenum); 13 - бауыр (hepar).

жалғасады, мұнда қабырғаларында орналасқан қан және лимфа тамырларға қоректік заттардың интенсивті сіңірілуі жүреді. Кейін қортылмаған және сіңірілмеген үлкен бөлігі соқыр ішек, жоғарлаған жиек ішек, колденең жиек ішек, төмендеген ішек, сигматәрізді жиек ішек пен тік ішектен тұратын тоқ ішекке түседі. Ас қорыту жолының осы бөлімінде судың сіңірілуі мен астың қалдықтарынан (шлактар) нәжістік массалардың түзілуі іске асады.

АУЫЗ ҚУЫСЫ

Ауыз қуысы, көмей және өңештің бастапқы бөлімі бас пен мойын аймағында орналасқан: кеуде қуысында өңештің көп бөлігі, құрсақ қуысында - өңештің соңғы бөлімі, асқазан, жіңішке ішек, соқыр ішек, тоқ ішек, бауыр мен ұйқы безі, кіші жамбас аймағында-тік ішек орналасады.

Ауыз қуысы (cavitas oris; stoma; сурет 109) жоғарыдан жұмсақ және қатты таңдаймен, төменнен - тіл мен ауыз қуысы түбінің бұлшықеттерімен, алдынан және бүйірлерден - еріндер мен үрттар мен шектелген. Алдынан ол (labia) *шектелген ауыз саңылауымен* (rima oris) ашылады; *артынан араң* (fauces) арқылы қатынасады.

Жақсүйектерінің ұяшықты өсінділері және тістермен ауыз қуысы екі бөлімге бөлінеді: *ауызға кіреберісі* (vestibulum oris) - үрттар, тістермен қызылиек арасындағы доғатәрізді саңылау және *ауыз қуысының өзі* (cavitas oris propria), ол алдынан және бүйірінен тістермен, жоғарыдан - қатты және жұмсақ таңдайлармен, төменнен-тіл мен ауыз қуысы түбімен шектелген. Ауыз қуысының шырышты қабығы көп қабатты жалпақ мүйізденбейтін эпителиймен капталған және көп мөлшерде бездерге ие. Оның тіс мойыны айналасында берік бекінген бөлігін *қызыл иек* (gingiva) деп атайды.

Қатты таңдай (palatum durum; сурет 109) жоғарғы жақсүйектердің таңдайлық өсінділерінен және шырышты қабықпен жабылған таңдай сүйектерінің көлденең табақшаларымен түзілген. Артына қарай ол ауыз қуысын мұрын-жұтқыншақтан бөліп тұратын *жұмсақ таңдайға* (palatum molle) өтеді. Жұмсақ таңдайдың артқы бөлімінде конус пішінді шығыңқы - *таңдайлық тілшік* (uvula) бар. Бүйірлерінде жұмсақ таңдай доғаларға өтеді: тіл түбіріне баратын *алдыңғы таңдай-тілдік* (arcus palatoglossus) және артқы жұтқыншақтың бүйір кабырғасының шырышқа бағытталған *таңдай-жұтқыншақтық* (arcus palatopharyngeus). Доғалар арасында екі жақтан

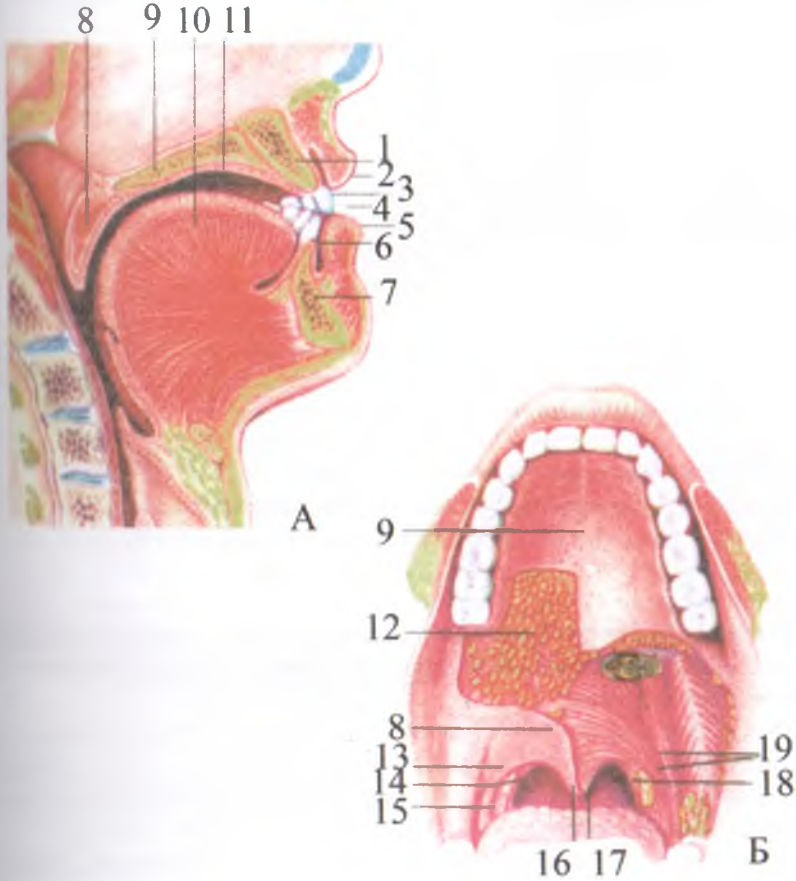

Сурет 109. Ауыз қуысы.

А - сагиттилді кесінді; Б - ауыз қуысының қабырғалары; 1 - жоғарғы жақсүйек (maxilla); 2 - жоғарғы ерін (labium superius); 3 - тістер (dentes); 4 - ауыз саңылауы (rima oris); 5 - төменгі ерін (labium inferius); 6 - ауызға кіреберіс (vestibulum oris); 7- төменгі жақсүйек (mandibula); 8 - жұмсақ таңдай (palatum molle); 9 - қатты таңдай (palatum durum); 10 - тіл (lingua); 11 - ауыз қуысы (cavitas oris propria); 12 - таңдай бездері (glandulae palatinae); 13 - таңдай тіл қорғасы (arcus palatoglossus); 14 - таңдай жұтқыншақ қорғасы (acrus palatopharingeus); 15 - таңдай бадамшасы (tonsilla palatina); 16 - таңдай тілшігі (uvula palatina); 17 - тілшік бұлшықеттері (m. uvulae); 18 - таңдай жұтқыншақ бұлшықеті (m. palatopharyngeus); 19 - таңдай тіл бұлшықеті (m. palatoglossus).

да, таңдай бадамшалары орналасатын ойықтар (tonsillae palatinae) түзіледі.

Жұмсақ таңдай мен доғаларының құрамына жұту актісінде маңызды рөл атқаратын жүп өзіндік бұлшықеттер (көлденең жолақты) кіреді:

1) *таңдай пердесін көтеретін бұлшықет* (m. levator veli palatini). Басталуы: самай сүйегі пирамидасының төменгі беті, есту түтігінің шеміршекті бөлігі; бекітілуі: жұмсақ таңдай апоневрозы. Қызметі: жұмсақ таңдайды көтереді.

2) *таңдай пердесін керетін бұлшықет* (m. tensor veli palatini). Басталуы: есту түтігінің шеміршекті бөлігі мен сынатәрізді сүйектің қыры; бекітілуі: жұмсақ таңдай апоневрозы. Қызметі: таңдай пердесін кереді, жұтқыншақ түтігінің өтісін кеңейтеді.

3) *таңдай-тіл бұлшықеті* (m. palatoglossus). Басталуы: тіл түбірінің латералді бөлігі; бекітілуі: жұмсақ таңдай апоневрозы. Қызметі: таңдай пердесін түсіреді, арақ тесігін тарылтады.

4) *таңдай - жұтқыншақ бұлшықеті* (m.palatopharyngeus). Басталуы: жұтқыншақтың артқы қабырғасы, қалқанша шеміршектің табақшасы; бекітілуі: жұмсақ таңдай апоневрозы. Қызметі: таңдай пердесін түсіреді.

5) *тілшік бұлшықеті* (m.uvulae). Басталуы: артқы мұрындық қыр, таңдай апоневрозы; бекітілуі: таңдай тілшігі. Қызметі: тілшікті котереді және бекітеді.

Тіл (lingua) өз қозғалыстарымен асты шайнауға, жұтуға, соруға, сондай-ақ сөз түзуге қабілетті қозғалғыш бұлшықетті ағза (сурет 110). *Тіл ұшын* (apex linguae), *денесін* (corpus), *түбірін* (radix) және жоғарғы бетін немесе *арқасын* (dorsum linguae) бөледі. Төменгі беті тілдің тек қана алдыңғы бөлігінде бар (тілдің ұшы мен денесінің бастапқы аймағында). Әр жағынан *тілдің жиегі* болады (margo linguae).

Тілдің шырышты қабығы боз-қызғылт түсті, онда көптеген шығыңқылар - *тіл бүртіктері* (papillae lingualis) болғандықтан барқытты. Ол тіл бұлшықеттерімен тығыз бітіскен, құрамында бездер, лимфоидты түзілімдер (тіл бадамшасы түрінде, tonsilla lingualis), сондай-ақ нерв талшықтары - жалпы сезімталдық рецепторлары (тіл денесінің жіптәрізді бүртіктерінде) мен дәм сезу рецепторларынан (ұшында орналасқан саңырауқұлақты, түбірінде орналасқан науашықтәрізді бүртіктерде және бүйір беттеріндегі - жапырақтәрізді бүртіктерде) тұрады.

Тілдің негізгі затын ұзына бойы фиброзды қылқанмен екіге

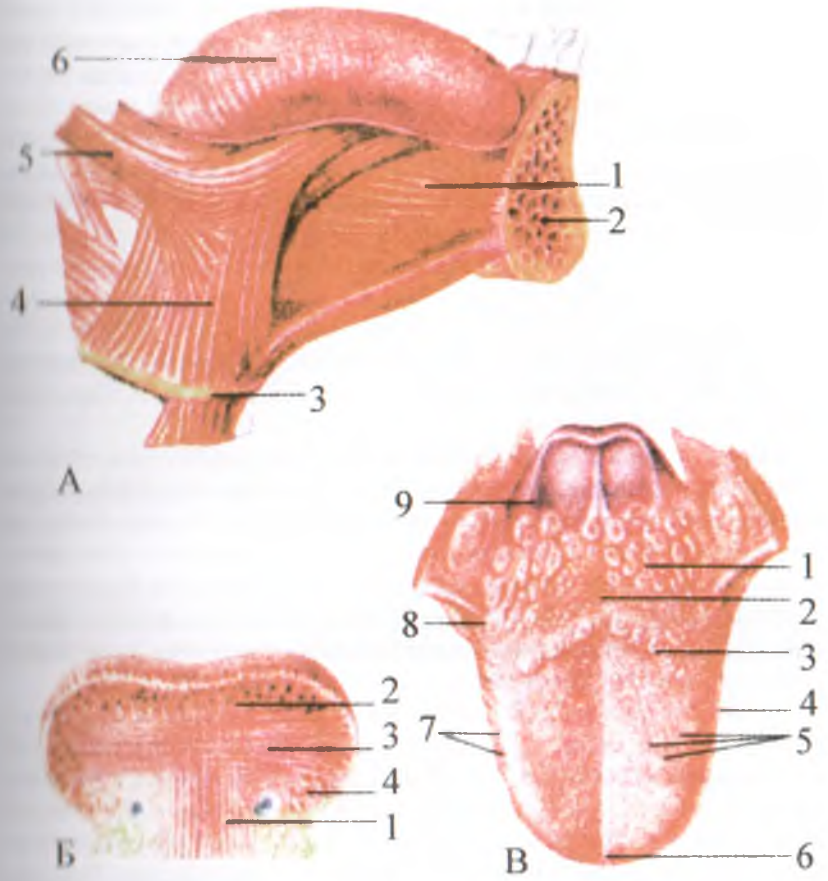

Сурет 110. Тіл.

А - жалпы көрінісі және сыртқы бұлшықеттер: 1 - иек тіласты бөлігі (m. genioglossus); 2 - төменгі жақсүйек (mandibula); 3 - тіласты сүйегі (os hyoideum); 4 - тіласты тіл бөлігі (m. hyoglossus); 5 - бұлтіласты бөлігі (m. styloglossus); 6 - тіл (lingua). Б - көлденең кесіндісі: 1 - тілдің вертикалды бөлігі (m. verticalis linguae); 2 - жоғарғы бойлық бұлшықет (m. longitudinalis superior); 3 - тілдің көлденең бөлігі (m. transverses linguae); 4 - төменгі бойлық бұлшықет (m. longitudinalis inferior). В - жоғарыдан көрініс: 1 - тіл бадамшасы (tonsilla lingualis); 2 - соқыр тесік (for. caecum); 3 - науашықторізді бұлшықет (papillae vallatae); 4 - тілдің денесі (corpus linguae); 5 - саңырауқұлақторізді бұлшықет (papillae fungiformes); 6 - тілдің ұшы (apex linguae); 7 - жапырақторізді бұлшықет (papillae foliatae); 8 - тіл түбі (radix linguae); 9 - көмей қақпашығы (epiglottis).

бөлінген бұлшықеттер құрайды. Тіл бұлшықеттері меншікті және қаңқалық болып бөлінеді (сурет 110). *Меншікті бұлшықеттері* үш өзара перпендикулярлы бағытта орналаса, тілдің қалыңында басталып, сонда аяқталады. Бұл *жоғарғы* және *төменгі ұзына бойы бұлшықеттері* (mm.longitudinales superior et inferior). Олар тілдің түбі аймағында басталып, ұшында аяқталады. Жиырылған кезде олар тілді қысқартады, ұшын жоғары көтереді немесе төмене түсіреді. *Тілдің көлденең бұлшықеті* (m.transversus linguae) тілдің қылқанынан екі жиегіне көлденең бағытталатын екі шоғырдан тұрады. Жиырылуы кезінде олар тілдің арқасын котере, тілдің көлденең олшемдерін қысқартады. *Тілдің вертикалді бұлшықеті* (m.verticalis linguae) тілдің бүйір бөлімдерінде, тіл арқашығының шырышты қабығы мен тілдің төменгі беті арасында орналасады. Жиырылған кезде тіл жалпақтанады.

Тілдің түбірі қаңқа бұлшықеттерімен қосылған: тіласты сүйегімен - *тіласты-тіл бұлшықетімен* (m.hyoglossus), жиырылуы кезінде тілді артқа және төмен тартады; самай сүйегінің бізтәрізді өсіндісімен - *бізтіл бұлшықеті* арқылы (m. styloglossus), тілді артқа және жоғары ығыстырады, ал бір жақты жиырылуы кезінде-бір жаққа ығыстырады; төменгі жақсүйегінің иекасты қырымен - *иекасты-тіл бұлшықеті* арқылы (m.genioglossus), тілдің алға және төмен қарай қозғалысын қамтамасыз етеді.

Тілдің төменгі бетінен қызылиекке дейін сагиталді жазықтан қатпар - *тіл жүгеншігі* (frenulum linguae) бағытталады, оның екі жағынан ауыз қуысының түбі аймағында жұпты төмпек - *тіласты емізікше* (caruncula sublingualis) орналасады, оның үстінде төменгі жақсүйекасты және тіласты сілекей бездерінің шығарушы өтістері ашылады. Оның артына қарай, осы жерде орналасқан біраттас сілекей безімен түзілген ұзына бойы тіласты қатпар бар.

Тістер (dentes, сурет 111-113) тіс сауытының сыртқы пішінінің ерекшеліктері мен қызметеріне байланысты тістерді *күрек тістер* (dentes incisivi), *ит тістер* (dentes canini), *кіші азу тістер* (dentes premolares) және *үлкен азу тістер* (dentes molares) деп бөледі. Тістердің қызметтері асты ұстау, айырып үзу, кесу және ұнтақтауға бөлінеді. Сонымен қатар, олар соз түзуге қатысады.

Әрбір тісте (сурет 111) сыртқы бөлігі немесе *тістің сауытын* (corona dentes), ол қызыл иектен бос шығып тұрады, тістің ұяшығында орналасқан ішкі бөлігін *тіс түбірін* (radix dentes) бөледі. Кейбір тістердің тек бір ғана түбірі, басқаларында екі не одан көп

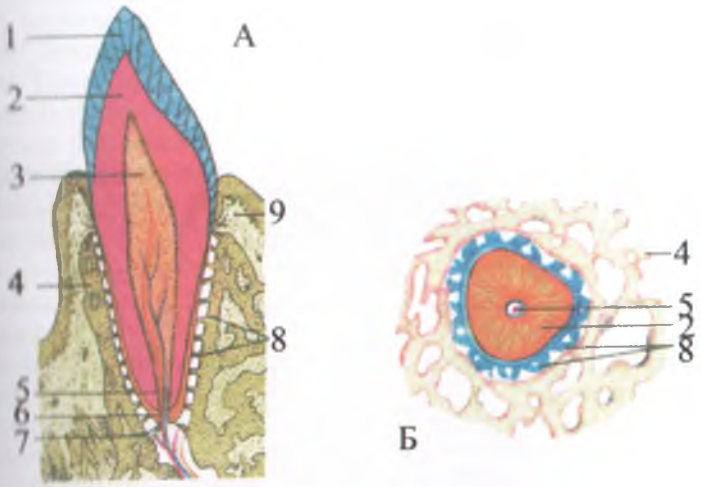

Сурет 111. Тіс құрылысының жалпы жоспары.
А - вертикалды кесінді; Б - көлденең кесінді; 1 - эмаль (enamelum); 2 - дентин (dentinum); 3 - тіс ұшпасы (pulpa dentis); 4 - ұяшық қабырғалары, 5 - тіс түбірінің өзегі (canalis radicis dentis), 6 - цемент (cementum); 7 - тіс ұшының тесігі (for. apices dentis); 8 - тіл ұяшық талшықтары, 9 - қалыпы иек (gingiva).

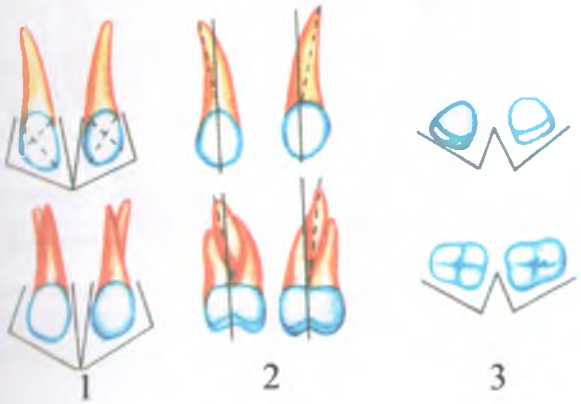

Сурет 112. Тіс белгілері.
1 - тіс сауытының бұрышының белгілері; 2 - түбір белгілері; 3 - тіс сауытының қисықтығының белгілері.

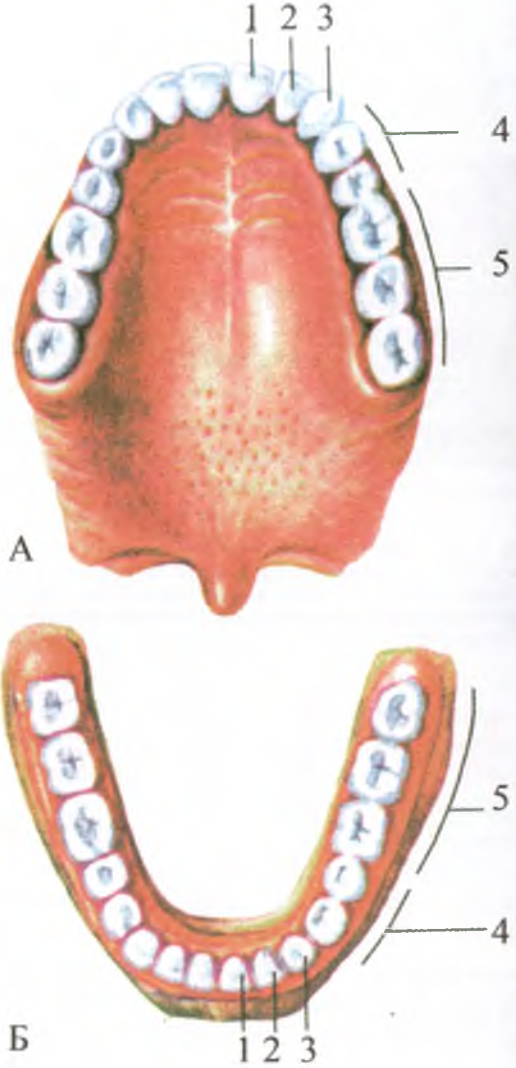

Сурет 113. Жоғарғы (А) және төменгі (Б) тіс доғалары.
1 - медиалді күрек тістер (dens incisivus medialis); 2 - латералді күрек тістер (dens incisivus lateralis); 3 - ит тістер (dens caninus); 4 - кіші азу тістер (dentes premolares); 5 - үлкен азу тістер (dentes molares).

түбірі болады.

Тіс сауыты - тістің аса массивті бөлімі. Әрбір тістің сауытында бес беті, оның үшеуі бос, ал екеуі көршілес тістерге қараған беттерді боледі. Тілге қараған беті тілдік (facies lingualis), ауыз кіреберісіне қараған беті - *вестибулярлы* (facies vestibularis) деп аталады, ал күрек тістерінде бұл беті еріндерге қарайды да, *еріндік* беті деп, ішінен ұрттарға беттесетін артқы тістердің беті - *ұрттық беті* деп аталады. Алдыңғы тістердің (фронтальды) үшінші бос беті кесуші жиек деп, артқы тістерде - шайнау беті деп аталады.

Тіс сауыты көрші екі тістерге қараған екі беті: *контактты* (facies contactus), медиалді (алдыңғы) және дисталді (артқы) беті деп аталады.

Тістің негізгі затын *дентин* (dentinum) құрайды. Сауыт аймағында дентин *эмальмен* (enamelum) қапталған, ал мойынымен түбірі аймағында - *цементпен* (cementum) қапталған. Тістің ішінде тіс сауытының қуысын түзіп, тіс ұшында тесікпен ашылушы, тіс түбірінің жіңішке өзегіне жалғасатын кішкене *тіс қуысы* (cavitas dentes) бар. Бұл тесік арқылы тіс үлпасы (pulpa dentes) тіс қуысына тамырлар мен нерв енеді.

Тіс түбірі жақсүйектің тіс ұяшықтарына периодонтальды жарғақша немесе *периодонт* (periodontium) қалыптастыратын арнайы талшықтар - байламдар комегімен бекітіледі.

Адам өмірінің барысында тістер екі рет өсіп шығады: алдымен белгілі бір ретпен 20 *сүт тістері* (dentes decidui; сурет 115) өсіп шығады, кейін 32 *тұрақты тістер* (dentes permanents, сурет 114) шығады. Сүт және тұрақты тістер анықталған жастық кезеңдерде шығады (тіс жарады); біріншілері - 1-ші жылдан 3-ші жылдың басына дейін, екіншілері - 6-7 жастан 13-15 жасқа дейін, ал соңғылары (үшіншілері) молярлар - 17 жастан 26 жасқа дейінгі кезеңде.

Жас келе организмнің жалпы өшу процестеріне байланысты тұрақты тістердің түсуі байқалады.

Адамның тістері симметриялы жоғары және төменгі тістер доғасы (сурет 113) түрінде орналасқан. Әрбір доға бітіскен орталық жалықтықтан тіс доғасының әрбір жағында 8 тіспен берілген. Барлық тістерді, ересек адамда келесі түрде болатын, тістік формула түрінде жазады:

$$\frac{3212|2123}{3212|2123}$$

Бұл формулада көлденең сызықтан жоғары жоғарғы жақсүйек тістері, ал төмен қатарда-төменгі жақсүйек тістері келтірілген. Тік сызық тістерді оң жақ және сол жақ бөлік тістеріне бөледі. Ересек

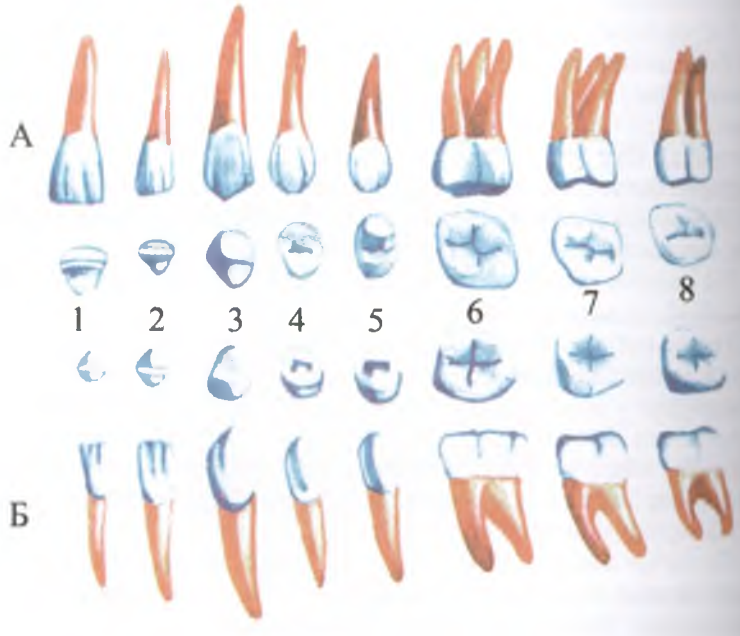

Сурет 114. Тұрақты тістер.
А - жоғарғы жақсүйек; Б - төменгі жақсүйек: 1 - медиалді күрек тіс (dens incisivus medialis); 2 - латералді күрек тіс (dens incisivus lateralis); 3 - ит тіс (dens caninus); 4 - бірінші кіші азу тіс (dens premolaris primarius); 5 - екінші кіші азу тіс (dens premolaris secundus); 6 - бірінші үлкен азу тіс (dens molaris primarius); 7 - екінші үлкен азу тіс (dens molaris secundus); 8 - үшінші үлкен азу тіс (dens molaris tertius).

адамда жақсүйектің әрбір жартысында 2 күрек тіс, 1 ит тіс, 2 кіші азу және 3 үлкен азу тістер орналасады (сурет 114).

Сүт тістер арасында кіші азу тістер болмайды, ал үлкен азу тістердің барлығы екеу ғана (сурет 115). Сондықтан сүт тістердің тістер формуласы келесі түрде болады:

$$\frac{\text{II 0 I II} \mid \text{II I 0 II}}{\text{II 0 I II} \mid \text{II I 0 II}}$$

Демек әрбір жақсүйектің бір жақ бөлігінде 2 күрек тіс, 1 ит тіс және 2 үлкен азу тіс (сүттік молярлы) болады.

Тіс доғасының оң жақ және сол жақ бөлігінің аттас тістерін

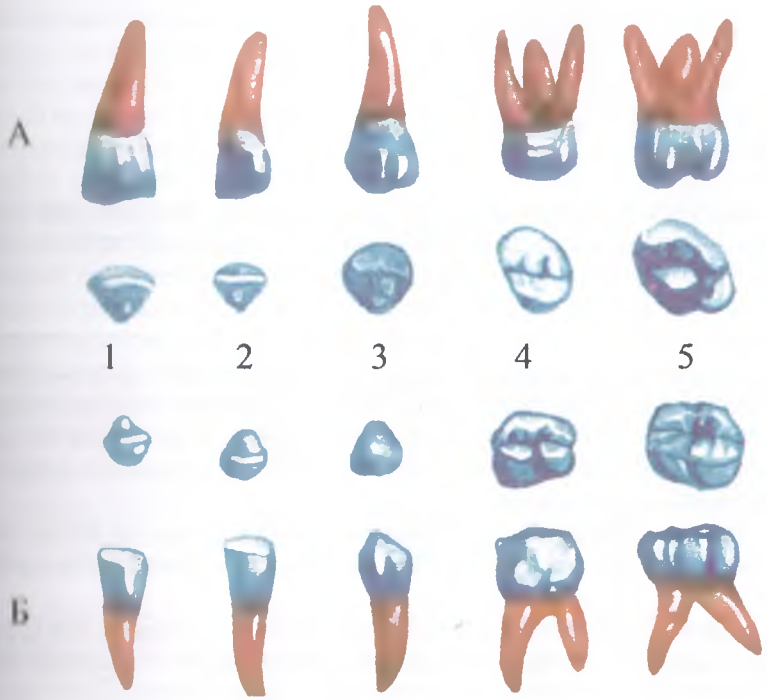

Сурет 115. Сүт тістер.
А - жоғарғы жақсүйек; Б - төменгі жақсүйек; 1 - медиалді күрек тіс (dens incisivus medialis); 2 - латералді күрек тіс (dens incisivus lateralis); 3 - ит тіс (dens caninus); 4 - бірінші үлкен азу тіс (dens molaris primarius); 5 - екінші үлкен азу тіс (dens molaris secundus).

анықтау үшін, үш белгіні білу қажет (сурет 112).

1. Сауыт бұрышының белгісі (вестибулярлы жағдайда) беттесу бетімен және сауыттың медиалді бетінен түзілген бұрыш дисталді (латералді) бетіндегі бұрышқа қарағанда өткір болып келеді.

2. Сауыт қиғаштығының белгісі беттесетін беткейде сауытта анықталады. Вестибулярлы бетіндегі оның латералді бөлігі томпайған, сондықтан вестибулярлы беттің дисталдіге өтуіне қарағанда айтарлықтай өткір.

3. Түбірдің белгісі түбірдің ұзына бойы білігі дисталді жаққа иілген (ортадан алыстаған), тіске қатысты бөлікке ашылатын, сауыттың ортасынан өтетін сызықпен бұрыш түзеді.

Салыстырғанда жоғарғы тістер доғасы жалпақтау, төменгі жақсүйектен алға және сыртқа қарай орналасып, оны жауып тұрады. Бір-біріне қатысты тіс доға жұбының беттесуі окклюзия деп аталады. Алдыңғы (орталық), оң және сол жақ окклюзияларды бөледі. Алдыңғы окклюзиядағы тістер доғасының қатынасын *прикус* (тістеу) деп аталады. Қалыпты тістеу кезінде өлшемдері сәйкес келмегендіктен жоғарғы және төменгі қатар тістердің дәл келуі байқалмайды: жоғарғы медиалді күрек тіс төменгіден жалпақ және өзінің жиегімен тек қана медиалдімен емес, сонымен қатар латералді төменгі күрек тістермен беттеседі. Нәтижесінде қалған тістердің барлығы бір тіспен емес, қарама-қарсы қатардың екі тісімен беттеседі. Қалыпты тістердің әртүрлі формада болуы мүмкін: а) ортогнатия-жоғарғы жақсүйек тістері аздап төменгі жақсүйек тістерді жабады б) прогения-томенгі жақсүйек тістері жоғарғы жақсүйек тістерін жабады в) тіке тістеу-жоғарғы және төменгі тістерді кесуші жиектері бір-біріне сәйкес келеді.

Тұрақты тістер (dentes permanents): күрек тістер, ит тістер, кіші және үлкен азу тістер сауытының пішінімен және түбірлерінің үлкен санымен ерекшеленеді.

Күрек тістер кескіш жиегі бар шапқытәрізді сауыты бар (сурет 116). Кесуші жиегінде жылдар өте желінетін үш төмпешігі бар. Жоғарғы күрек тістердің сауыттары төменгілердің сауыттарына қарағанда айтарлықтай кең. Медиалді және латералді күрек тістерді бөледі. Аса ірі сауыттар медиалді күрек тістерде кездеседі. Сауыттың вестибулярлы беті шығыңқы, тілдік бетінің сауыты мойынға өту орнында айтарлықтай төмпешігі бар.

Күрек тістердің түбірі жекелеген, конустәрізді, төменгі күрек тістерді түбірі бүйірлерінен қысылған. Латералді күрек тістерде медиалдіге (ортаңғы) қарағанда түбірлері қысқа, бүйірлерінен қысылған, оның латералді жағы медиалдіге қарағанда шығыңқы. Тістің қуысы тұтас алғанда пішіні бойынша сауыты мен түбірінің кескіндерін қайталайды. Күрек тістердің сәйкес жақсүйек пен бөлікке қатысты-ғына байланысты барлық үш айқын белгілері бар. Түбірінің белгісі тістің ұзына бойы білігі сауытының ұзына білігімен орта сызыққа ашылатын бұрыш түзуімен сипатталады. Бұрын белгісі медиалді бұрыш өткір немесе тік, ал латералді 90 асатындығында көрінеді. Күрек тіс сауытының қиғаштық белгісі күрек тісі сауытының вестибулярлы беті медиалді жиегінде жалпайғанына негізделген.

Ит тістер, үшкір ұшы бар конустәрізді сауыты бар (сурет 117).

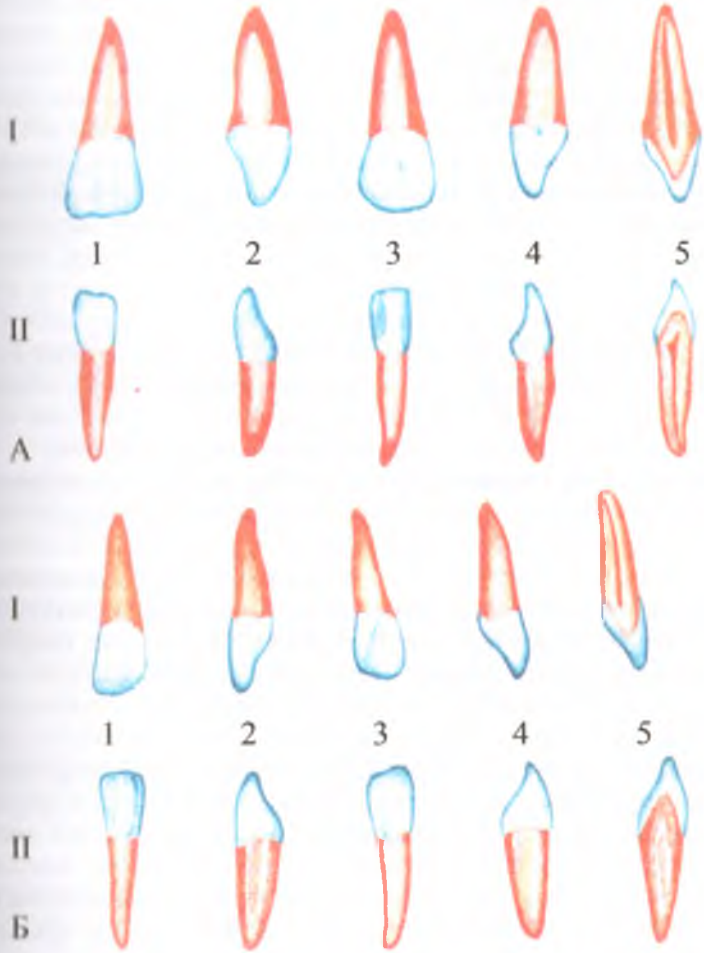

Сурет 116. Тұрақты күрек тістер.
А - жоғарғы (I) және төменгі (II) жақсүйектерінің медиалді күрек тістері; Б - жақсүйектерінің медиалді күрек тістері. 1 - кіреберістік бет; 2 - медиалді бет; 3 - тілдік бет; 4 - дисталді бет; 5 - бағытталды жазықтықтағы бойлық кесінді.

Латералді күрек тістердің сыртқы жағынан орналасады. Жоғарғы ит тістің сауыты аса массивті тістің ұзын білігінде жататын үшкірленген төмпешікпен аяқталатын кесуші жиегінде тарылады.

Кесуші жиегі үш төмпешікпен шектелген үш бұрыш түрінде болады: екі шеткі және айтарлықтай үшкірленген бір ортаңғы. Кесуші жиектің медиалді өсіндісі қысқа, латералдісі ұзынырақ. Сауытының вестибулярлы беті тілдік бетіне қарағанда айтарлықтай шығыңқы. Сөңғысы сауыттың ұшынан негізіне бағытталған жастық түрінде. Ит тістің түбірі жалғыз, конус тәрізді пішінді, күрек тісінен ұзынырақ, бүйірлерінен қысылған. Төменгі күрек тістердің түбірі жоғарғыларынан қысқа және ұшында екіге ажырауы мүмкін. Жоғарғы ит тістер төменгілерден ұзындау және ірілеу. Төменгі ит тістердің сауыттары жоғарғылардан тарлау, олардың үшкірленген шығыңқы бөлігі жоғарғы тістердің сауытына қарағанда көрініссіз. Тілдік беті жазыңқы немесе әлсіз иілген.

Кіші азу тістер (премолярлы) ит тістерден артқа қарай орналасқан (сурет 118-119). Оларды бірінші және екінші кіші азу тістер деп белгілейді. Премолярдың сауыты призма пішінді, беттесу бетінде дөңгеленген немесе дөңес, олардың өлшемі жоғарғы тістерде төменгілерге қарағанда үлкенірек. Сауытының биіктігі ит тістерінен айтарлықтай төмен. Қабысу бетінде екі конустық төмпешік бар: вестибулярлы - ауыздың кіреберіс бөлігінен және тілдік - тіл жағынан. Жоғарғы жақсүйек тістеріндегі төмпешіктері айтарлықтай бедерлі. Ұрттық төмпешігі тілдік төмпешікке қарағанда жақсы дамыған. Бірінші тістің шайнау бетінде төмпешіктер арасында айдаршық бар, оның бүйірлерінен шұңқырлар орналасқан, ұрттық төмпешік мағынасындағы ең тереңі. Екінші премолярда тілдік төмпешік жағынан екі әлсіз көрінетін төмпешік түзетін толық емес жүлге кездеседі. Сауыттың вестибулярлы беті тілдік беткейден ірілеу. Тістің қуысы оның сыртқы кескініне сәйкес келеді.

Кіші азу тістердің түбірі жалғыз, конустәрізді болады. Жоғарғы жақсүйек тістерінің түбірі айтарлықтай жалпақ, бірінші премолярда кейбір жағдайларда оның ұшында екі еселенуі мүмкін.

Үлкен азу тістер (молярлар) кіші азу тістердің артына қарай орналасқан (сурет 120-122). Олардың өлшемдері алдынан артқа қарай кішіреді. Үшінші моляр ең кіші және бәрінен де кеш шығады, сондықтан оны *ақыл тіс* деп атайды. Кейде ол болмауы мүмкін.

Молярдың сауыттары ромбтәрізді немесе текше тәрізді бола-

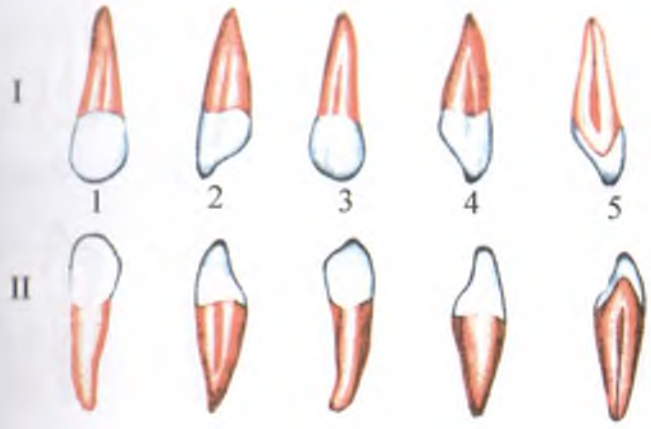

Сурет 117. Жоғарғы (I) және төменгі (II) жақсүйектерінің тұрақ ит тістері.
1 - жіреберістік бет; 2 - медиалді бет; 3 - тілдік бет; 4 - дисталді бет; 5 - сагиталді жазықтықтағы бойлық кесінді.

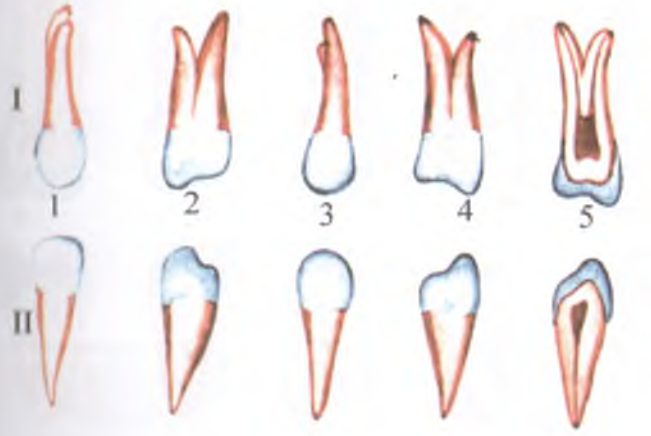

Сурет 118. Жоғарғы (I) және төменгі (II) жақсүйектерінің тұрақты бірінші кіші азу тістері.
1 - жіреберістік бет; 2 - медиалді бет; 3 - тілдік; 4 - дисталді бет; 5 - сагиталді жазықтықтағы бойлық кесінді.

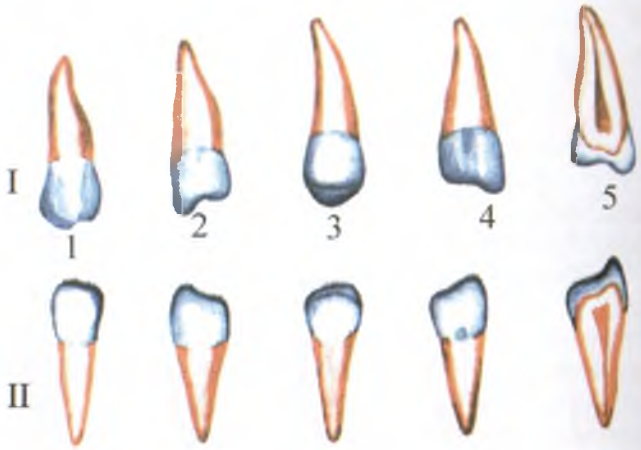

Сурет 119. Жоғарғы (I) және төменгі (II) жақсүйектерінің тұрақты екінші кіші азу тістері.
1 - кіреберістік бет; 2 - алдыңғы түйісу беті; 3 - тілдік бет; 4 - артқы түйісу беті; 5 - сагиттал жазықтықтағы бойлық кесінді.

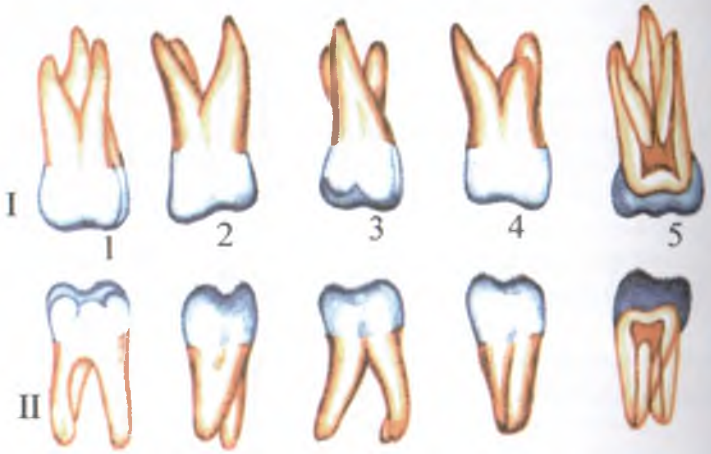

Сурет 120. Жоғарғы (I) және төменгі (II) жақсүйектерінің тұрақты бірінші үлкен азу тістері.
1 - кіреберістік бет; 2 - алдыңғы түйісу беті; 3 - тілдік беті; 4 - артқы түйісу беті; 5 - сагиттал жазықтықтағы бойлық кесінді.

Сурет 121. Жоғарғы (I) және төменгі (II) жақсүйектерінің тұрақты екінші үлкен ау тістері.
1 - кіреберіс беті; 2 - алдыңғы түйісу беті; 3 - тілдік бет; 4 - артқы түйісу бет; 5 - сагиталді қалақтықтағы бойлық кесінді.

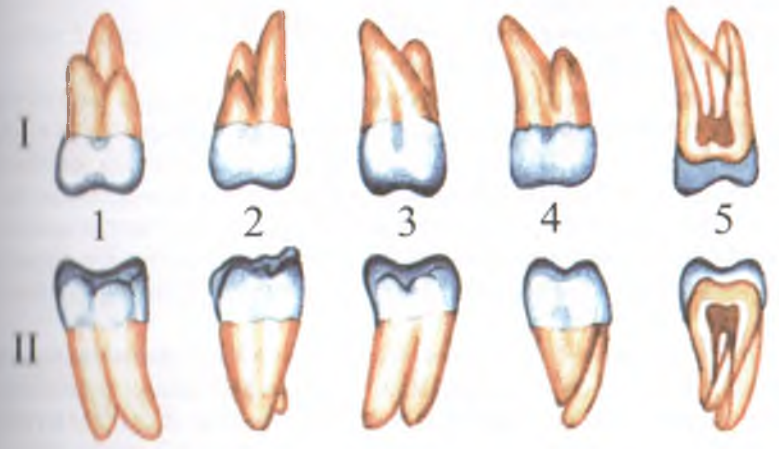

Сурет 122. Жоғарғы (I) және төменгі (II) жақсүйектерінің тұрақты үшінші үлкен ау тістері.
1 - кіреберіс беті; 2 - алдыңғы түйісу беті; 3 - тілдік бет; 4 - артқы түйісу бет; 5 - сагиталді қалақтықтағы бойлық кесінді.

ды. *Шайнау бетінде* екі ұрттық (ұрт-медиалді ұрттық -дисталдіден ірі) және екі тілдік төмпешіктер бар, олар терең жүлгелермен бөлінген. Ерекшесі-жоғарғы жақсүйектің екінші үлкен азу тісі, оның қосымша төмпешігі кездеседі. Төменгі жақсүйектің бірінші үлкен азу тістерінде шайнау бетінде, әдетте бес төмпешік кездеседі: үш вестибулярлы және екі тілдік, екінші мен үшінші молярларда 4 төмпешік. Тілдік төмпешіктер вестибулярлыға қарағанда өткірлеу. Тіс қуысында шайнау бетінің төмпешіктеріне сәйкес тіс ұлпасы мүйіздеріне арналқан 4 ойыңқы бөлік болады. Ұрттық ойыңқылары басқаларынан айқын көрінеді. Жоғарғы молярлардың екі ұрттық (алдыңғы және артқы) түбірі және бір, айтарлықтай ірілеу тілдік түбірі болады. Артқы ұрттық түбір қысқалау. Түбірлер жиі жоғарғы жақ қуысының түбіне дейін жетеді.

Төменгі молярлардың түбірлерінің өлшемдері жоғаргыларға қарағанда үлкенірек. Әрбір төменгі молярдың екі түбірі болады: жалпақтау алдыңғы және тарлау артқы. Алдыңғы (медиалді) түбір медиадисталді бағытта жалпайған, бүйір бетінде ұзына бойы жүлгелері бар, екі түбірлік өзегі бар: түбірдің ұшында тұйықталып ашылатын медиалді-ұрттық және медиалді тілдік. Артқы (дисталді) түбір ірілеу,тіктеу, дөңгеленген немесе доңес пішінді, әдетте бір түбірлік өзегі болады.

Сүт тістер (dentes decidui; сурет 123,124) балада 6 айдан 2 жасқа дейінгі жас аралықта пайда болады.

Сүт тістерінің сыртқы және ішкі құрылысы тұрақты тістердікіндей болады, бірақ олардың өлшемдері айтарлықтай кіші, түбірлері әлсіз дамыған, мойыны жақсы көрінеді. Олардың эмалінің түсі когілдір-ақ. Сауыттарының ені биіктігіне қарағанда айқынырақ көрінеді. Тістердің мойындарында эмалдің жастықша жақсы контурланады, вестибулярлы бетінде анық көрініс. Тіс қуысы кең, сауыт пен түбірдің қабырғалары жіңішке. Түбірлері сәйкес тұрақты тістердікіне қарағанда қысқа.

Ортаңғы күрек тістер шақпытәрізді сауыты бар. Жоғарғы күрек тістердің кесуші беті тегіс, сауыт бұрышы белгісі айқын көрініс, төменгілерінде нашар корінетін томпешіктері бар. Жоғарғы күрек тістердің түбірі жақсы дамыған, конустәрізді, ұшы өткір төменгілерде - жалпайған бүйір бетінде айқын ұзына бойы жүлгелері бар. Тіс сауытының қуысы анық шекарасыз тіс түбірінің өзегіне өтеді.

Бүйір күрек тістер шапқытәрізді сауыты мен бір түбірі бар,

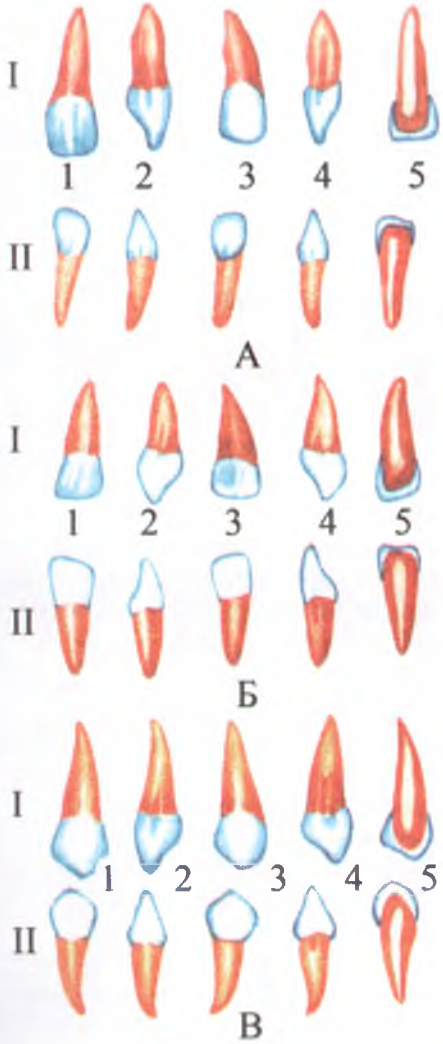

Сурет 123. Жоғарғы (I) және төменгі (II) жақсүйектерінің сүт тістері.
А - медиалді күрек тістер (dentes incisivi mediales); Б - латералді күрек тістер (dentes incisivi laterales); В - ит тістер (dentes caninus); 1 - кіреберістік бет; 2 - медиалді беті; 3 - тілдік беті; 4 - дистолді беті; 5 - бойлық кесінді.

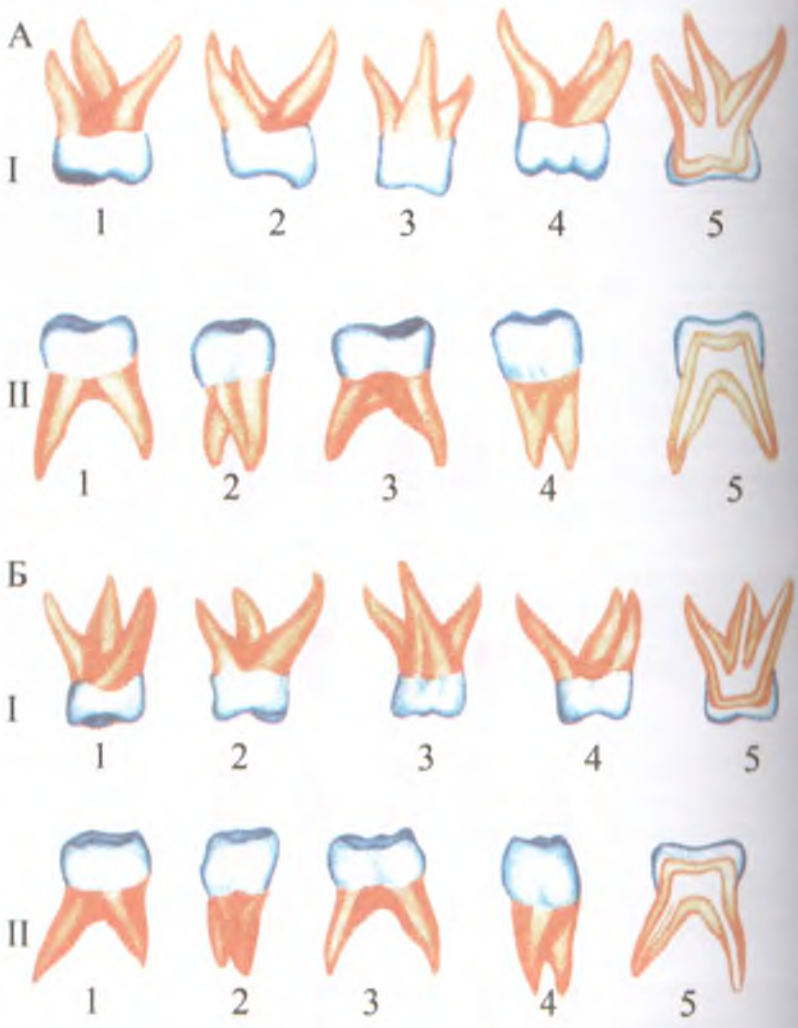

Сурет 124. Жоғарғы (I) төменгі (II) жақсүйектерінің сүт тістері.
А - бірінші үлкен азу тістері; Б - екінші үлкен азу тістері: 1 - кіреберіс беті; 2 - алдыңғы түйісу беті; 3 - тілдік бет; 4 - артқы түйісу беті; 5 - сагиталді жазықтықтағы бойлық кесінді.

1- кесте

Тістер	Шығу мерзімдері			
	Жоғарғы жақсүйек		Төменгі жақсүйек	
	Сүт тістер (айлар)	Тұрақты (жылдар)	Сүт тістер (айлар)	Тұрақты (жылдар)
Медиалді күрек тіс	7-8	7-8	6-7	6-7
Латералді күрек тіс	8-9	8-9	7-8	7-8
Іт тіс	18-20	11-12	16-18	9-10
Бірінші кіші азу тіс	-	10-11	-	10-12
Екінші кіші азу тіс	-	10-12	-	11-12
Бірінші үлкен азу тіс	14-15	6-7	12-13	6-7
Екінші үлкен азу тіс	23-24	12-13	20-22	11-13
Үшінші үлкен азу тіс	-	17-21	-	12-26

жоғарғы жақ тістері төменгілерге қарағанда өлшемдері бойынша кіші, ал төменгілері ортаңғыларына қарағанда үлкенірек. *Вестибулярлы беті* сол шығыңқы, сауыттың дисталді жиегі дөнгеленген , медиалдісі өткір бұрышты. Тілдік төмпешік нашар көрінеді. Төменгі күрек тістердің еріндік бетінде ұзына бойы жастықша өтеді де, кесетін жиекке дейін жетеді. Тістің түбірі медиодисталді бағытта жалпайған, оның ұшы дисталді ауытқыған. Бүйір беттерінде терең емес ұзына бойы жүлгелері бар. Тіс кең қуысты.

Тіс сауыты ромб пішінді, жоғарғыларда айқын, ал төменгілерде нашар бүйір бұрыштары көрінеді. Төменгі жақсүйек ит тістері жоғарғы жақсүйек ит тістеріне қарағанда салыстырмалы кішірек. Кесетін жиектің қырлары бірдей бүгілу бұрышында, тік бұрыш ұзына дейін кесу жиегі тұсында беттеседі.

Тіс шығуы (жару) деп қызылиектің жұқарып, ауыз қуысында тіс сауытының пайда болу процесі аталады. Сүт тістер мен тұрақты тістер белгілі бір жастық кезеңдерде шығады (1- кесте).

Тістердің пайда болу мерзімдері көптеген сыртқы және ішкі факторлармен негізделіп, баланың жалпы жағдайына тығыз тәуелділікте болады.

Сүт тістерінің шығуы бала өмірінің 6-7-ші айында басталып 3-ші жылдың басында аяқталады. Белгілі бір тістің шығу сәтіне оның

сауытының толық дамуы байқалады. Түбірдің дамуы мен оның толық қалыптасуы сауыт шыққаннан кейін іске асады. Сүт тістерінде бұл процесс 1,5-2 жыл ішінде, тұрақты тістерде 3-4 жыл ішінде іске асады.

Тістер анықталған мерзімдерде және қатар реттілікте шығады: сүт тістерінде бірінші болып күрек тістер, кейін бірінші үлкен азу тістер, ал соңғысы болып-екінші үлкен азу тістер шығады. 3 жылдан 6-7 жылға дейінгі кезеңде тек қана сүт тістері қызмет атқарады.

Тұрақты тіс негізі өте ерте қаланып, шығуына дейін сүт тістерінің түбірлері арасында орналасады. Тұрақты тіс шығуы алдында сойкес сүт тіс түседі. Тұрақты тістердің ішінен бірінші болып төменгі үлкен азу тістер мен кіші азу тістер (премолярлар), кейінірек ит тістер, екінші кіші азу тістер және соңғы болып екінші үлкен азу тістер мен үшінші молярлар (тұрақты емес) шығады. Тұрақты тістердің шығуы 6-7 жаста басталады да, 13-15 жастарда аяқталады. Ақыл тістері (үшінші молярлар) 18 ден 26 жылға дейінгі кезеңде шығады.

Ауыз қуысына шырышты қабықта немесе шырышасты негізінде орналасқан көптеген **кіші сілекей бездерінен** (glandula salivariae minores) басқа, үш жұп үлкен сілекей бездерінің өтістері ашылады: шықшыт, төменгі жақасты және тіласты (сурет 125).

Кіші сілекей бездері ішінен еріндік, үрттық, молярлы, таңдайлық және тілдік түрлерін бөледі. Олардың өлшемдері әртүрлі және 1 ден 5 мм -ға дейін ауытқиды. Олардың ішінен көп мөлшерде кездесетіндері еріндік және таңдайлық бездер.

Үлкен сілекей бездері (gll. salivarlae majores) жұп, ауыз қуысынан тыс орналасады, бірақ олардың өтістері ауыз қуысына ашылады.

Шықшыт безі (gl. parotidea) - салмағы 20-30г серозды типті күрделі ұяшықты без. Сілекей бездерінің ішінен ең үлкені. Ол жақсүйек артындағы шұңқырында, сыртқы құлақта алға және төмен қарай, төменгі жақсүйек тармағында латералді беті мен шайнау бұлшықетінің артқы жиегінде орналасады. Жоғарыда без бет сүйегі доғасына дейін, төменде- төменгі жақсүйек бұрышына дейін, ал артынан - самай сүйегінің емізікті өсіндісі мен төс - бұғана-емізікті бұлшықеттің алдыңғы жиегіне дейін жетеді (сурет 125, А). Без сыртынан дәнекер тінді қаптамамен қапталған, одан мүшені үлестерге бөлетін қалқалар шығады. Мүшенің паренхимасы соңғы бөлімдердің қуыстарына ашылатын секреторлы жасушалардан (сероциттер) тұрады. Соңғылары үлесішілік қоңдырма және

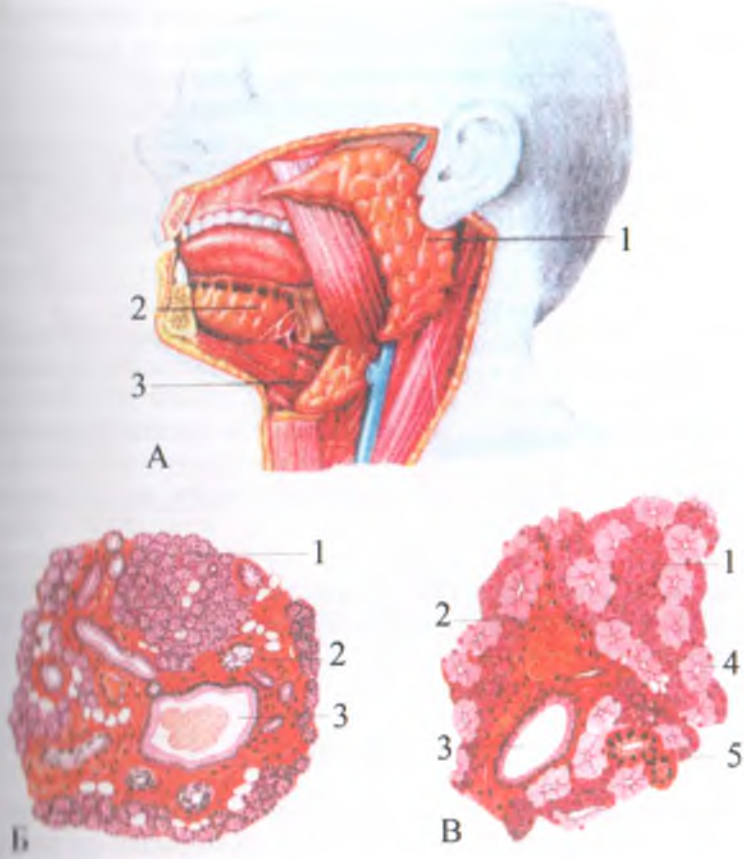

Сурет 125. Үлкен сілекей бездері.

А - сілекей бездерінің топографиясы: 1 - шықшыт без (glandula parotidea); 2 - тіласты без (glandula sublingualis); 3 - төменгі жақ асты без (glandula submandibularis); Б, В - шықшыт және төменгі жақ асты бездерінің үлкен сілекей бездерінің гистологиялық кесінділері: 1 - сірлі шеттік бөлік (portio terminalis serosum); 2 - бөлік аралық қалқа (septum interlobulare); 3 - бөлік аралық шығару түтігі (ductus interlobularis); 4 - шықпытты шеттік бөлік (portio terminalis mucosum); 5 - сірлі уызды жасушалар (semilunа serosa).

кескінделген түтіктерге жалғасады, олар өз кезегінде үлесаралық шығарушы түтіктерге түседі. Олардың бірге қосылуы ауыз кіреберісінде жоғары жақсүйектің екінші үлкен азу тісі деңгейінде ашылатын без түтігін (ductus parotideus) түзеді.

Төменгі жақасты без (gl.submandibularis) - аралас сипаттағы секрет бөлетін күрделі ұяшықты түтікті без. Мойынның жоғарғы бөлігінде, төменгі жақсүйекасты шұңқырда, жақсүйекастылық бұлшықеттен төмен (ауыз диафрагмасы) орналасқан. Бездің сыртынан мойын шандырының беткейлік табақшасы мен тері, ішінен - тіласты - тілдік бұлшықет пен біз-тілдік бұлшықет жабады, жоғарыда ол төменгі жақсүйек денесінің ішкі бетімен беттеседі.

Бездің соңғы бөлімдері жасушааралық өзекшелер өзегіне, кейін секреторлы өтістерге ашылатын сірлі және шырышты секреторлы жасушалармен берілген. Оның өтісі ауыз қуысы түбі аймағында тілдің козғалатын бөлігінің астында тіласты сілекейлік емізікшеде ашылады (сурет 125).

Тіласты без (gl.sublingualis) - шырышы басым, аралас секреторлы ұяшықты-түтікті без. Тіл астында, жақсүйек - тіласты бұлшықетінің жоғарғы бетінде, ауыздың шырышты қабығының астында тіласты қатпар түзе орналасады. Оның кіші шығарушы түтіктері тіласты қатпарда өздігінен ашылады, үлкен тіласты түтігі төменгі жақсүйекасты бездің шығарушы түтігімен бірге немесе өздігінен-тіласты бүртігінде ашылады (сурет 125).

ЖҰТҚЫНШАҚ

Жұтқыншақ (pharynx; сурет 126) мойын омыртқалары денелерінің алдында орналасқан бұлшықетті түтік. Жоғарыдан ол бассүйек негізіне - шүйде сүйегінің негізгі бөлігінің жұтқыншақтық томпешігіне, самай сүйектерінің пирамидаларына, қанатторізді өсіндінінің медиалді табақшасына бекиді. 2-4 мойын омыртқалары деңгейінде ол өңешке өтеді. Алдыңғы қабырғасы жоққа таяу. Себебі, мұнда тесіктер орналасқан: хоаналар, аран және көмейге кіреберіс. Жұтқыншақтың артқы және бүйір қабырғалары көлденең жолақты бос бұлшықеттер-констрикторлармен, соңдай-ақ жұтқыншақты көтерушілермен түзілген. Жұтқыншақтық жоғарғы қабырғасы шырыш қабықпен қапталған үлкен шүйде тесігінің алдына қарай орналасқан бассүйек негізінің бөлігі болып табылады. Бұл *жұтқыншақ күмбезі* (fornix pharyngis).

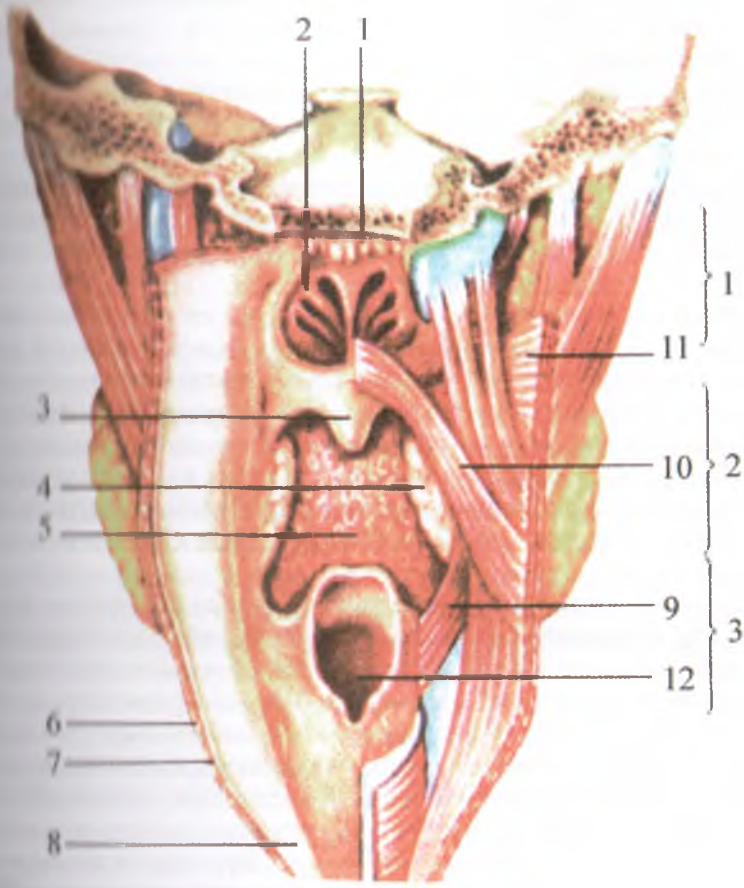

Сурет 126. Жұтқыншақ (жік бойынша ашылған).

I - мұрынсалық бөлік (pars nasalis pharyngis); II - ауыздық бөлік (pars oralis pharyngys); III - фаусалинжалық бөлік (pars laryngae pharyngis); 1 - жұтқыншақ бадамшасы (tonsilla pharyngealis); 2 - хоана (choana); 3 - таңдай тілшіті (ivula palatinae); 4 - таңдай бадамшасы (tonsilla palatinae); 5 - тіл бадамшасы (tonsilla lingualis); 6-жұтқыншақтық бұлшықетті қабығы (tunica muscularis pharyngis); 7 - шырышты асты негізі (tela submucosa); 8 - шырышты қабық (tunica mucosa); 9 - шілікжұтқыншақ бұлшықеті (m. stylopharyngeus); 10 - таңдай жұтқыншақ бұлшықеті (m. palatopharyngeus); 11 - жұтқыншақтық жоғарғы қысқышы (m. constrictor pharyngis superior); 12 - жұтқыншаққа кіреберіс.

Жұтқыншақ қуысы үш бөлікке бөледі: жоғарғы-мұрындық, немесе *мұрын жұтқыншақ* (pars nasalis), ортаңғы - *ауыздық* (pars oralis) және төменгі - *көмейлік* (pars laryngea).

Мұрын бөлігі хоаналар деңгейінде, ауыз бөлігі таңдай пердесінен көмей кірісіне дейін созылып, аран деңгейінде (3 мойын омыртқасы) орналасады, көмейлік бөлігі көмейге кіру деңгейінен жұтқыншақ өңешке өту орнына дейін орналасады. Жұтқыншақтың мұрындық бөлігі тек қана тыныс жолдарына жатады, ауыздық бөлігі - ас қорыту мен тыныс алу жолдарына, көмейлік - тек қана ас қорыту жолдарына жатады.

Жұтқыншақтық ішкі бетінде, оның жоғарғы қабырғасының артқыға өту жерінде және күмбезі аймағында, балаларда жақсы дамыған, лимфоидты тін жиынтығы - *жұтқыншақтық* (аденоидты) *бадамша* (tonsilla pharyngealis) орналасады. Мұрын жұтқыншақтың бүйір қабырғасында, хоаналар артынан, төменгі мұрын астаушасының артқы соңғы деңгейінде ортаңғы құлақ қуысын жұтқыншақ қуысымен қосатын *есту түтігінің тесігі* (ostium pharyngeum tubae auditivae) орналасады. Әрбір тесіктен алдыға қарай лимфоидты тін жиынтығы - *түтіктік бадамша* (tonsilla tubaria) орналасады.

Осылайша, жұтқыншақ кіреберісінде бадамшадан тұратын жиынтық бар: екі таңдайлық - ауыз қуысынан шығаберісте, тілдік - тіл түбірі аймағында, екі түтіктік-есту түтіктерінің жұтқыншақтың тесігі маңында және *лимфоэпителиалді сақина* (Пирогов-Вальдейер сақинасы) атауына ие болған бір жұтқыншақтық (аденоидты).

Жұтқыншақтың көмейлік бөлігінің алдыңғы қабырғасында алдынан (жоғарыдан) көмейүстілікпен, бүйірлерінен - көмейүстілік қатпарлармен, ал артынан (төменнен) - көмейдің шеміршектермен шектелген жұтқыншақ кіреберісі орналасады. Бұл тесіктен төменірек жұтқыншақ қуысына көмей шығуы салдарынан көмейдің томпаюы (шығыңқысы) бар, одан латералді жұтқыншақ қабырғасында *алмұрттәрізді қалта* (recessus piriformis) орналасқан. Жұтқыншақ қабырғасы шырыш, бұлшықет және дәнекер тінді қабықтармен түзіледі. Мұрын бөлігінде шырышпен қапталған, басқа бөліктерде - көпқабатты жалпақ мүйізденбейтін эпителиймен қапталған. Ол бұлшыкеттік қабыққа тығыз жанасады, қаптарлар түзбейді, сөлі жұтқыншақ қуысына бөлініп, жұту кезінде астың өтуін жеңілдететін шырышты бездері бар. Шырышасты негізі тек қана жұтқыншақтық төменгі бөлімінде (көмейлік) айқын көрінеді. Сыртынан жұтқыншақ жұқа дәнекертінді қабықпен қапталған,

оның көмегімен жұтқыншақ көршілес орналасқан ағзалармен қатысады.

Жұтқыншақ бұлшықеттерді жұтқыншақ қысқыштары-констрикторлар және ұзына бойлық бұлшықеттер-жұтқыншақ көтерушілерін түзеді (сурет 127).

Жұтқыншақтың жоғарғы қысқышы (m. constrictor pharyngis superior) қанатты өсіндінің медиалді табақшасынан, сынатәрізді сүйектің қанатты ілмегі мен төменгі жақсүйек арасында керілген фиброзды жолақ қанатты-төменгі жақсүйек жігінен (raphe pterygomandibulare), төменгі жақсүйек (linea mylohyoidea) және тіл түбінен тілдің көлденең бұлшықетінің жалғасы түрінде басталады. Жұтқыншақ констрикторларының талшықтары жұтқыншақтың артқы бетінде орта сызық бойынша қарама-қарсы жақсүйектің бұлшықет будасымен бітісіп, артқа және төмен бағытталады. Бұлшықеттің жоғарғы будалары жұтқыншақтың ең жоғарғы бөлімінде жұтқыншақ қабырғасын жаппайды, сондықтан мұнда ол жұтқыншақ-негіздік шандыр мен сыртынан дәнекер тін қабығымен қапталған шырышты қабықпен түзілген.

Жұтқыншақтың ортаңғы қысқышы (m. constrictor pharyngis medius) тілдісті сүйегінің үлкен жіне кіші мүйіздерінен басталады. Бұлшықеттік будалары жұтқыншақтың артқы бетіне бағыттала жоғарыға және төменге қауырсынтәрізді тарайды, мұнда қарама-қарсы бөлік талшықтарымен бітіседі. Ортаңғы констриктордың жоғарғы жиегі жоғарғы жұтқыншақ қысқышының бұлшықет будаларының төменгі бөлігіне қабаттасады.

Жұтқыншақтың төменгі қысқышы (m. constrictor pharyngis inferior) қалқанша және сақинатәрізді шеміршектердің латералді бетінен басталады. Оның бұлшықеттік будалары артқа және төменге, көлденең және жоғарыға, ортаңғы констриктордың төменгі жартысын жауып жан-жаққа тарайды, ал кейін жұтқыншақтың артқы бетінде қарама-қарсы бөліктің дәл осындай бұлшықеттің будаларымен бітіседі. Жұтқыншақтың осы констрикторларының бұлшықеттік төменгі талшықтары өңеш басталуының артқы бетіне өтеді. Жұтқыншақтың артқы бетінде оң жақ және сол жақ қысқыштардың бұлшықеттік будалары бітісуі салдарынан орта сызық бойында жұтқыншақ жігі (raphe pharyngeus) түзіледі.

Жұтқыншақтың ұзына бойы бұлшықеттері- жұтқыншақ көтерушілерге біз - *жұтқыншақтық* және *таңдай-жұтқыншақтық бұлшықеттер* жатады. Біз-жұтқыншақ бұлшықет самай сүйегінің

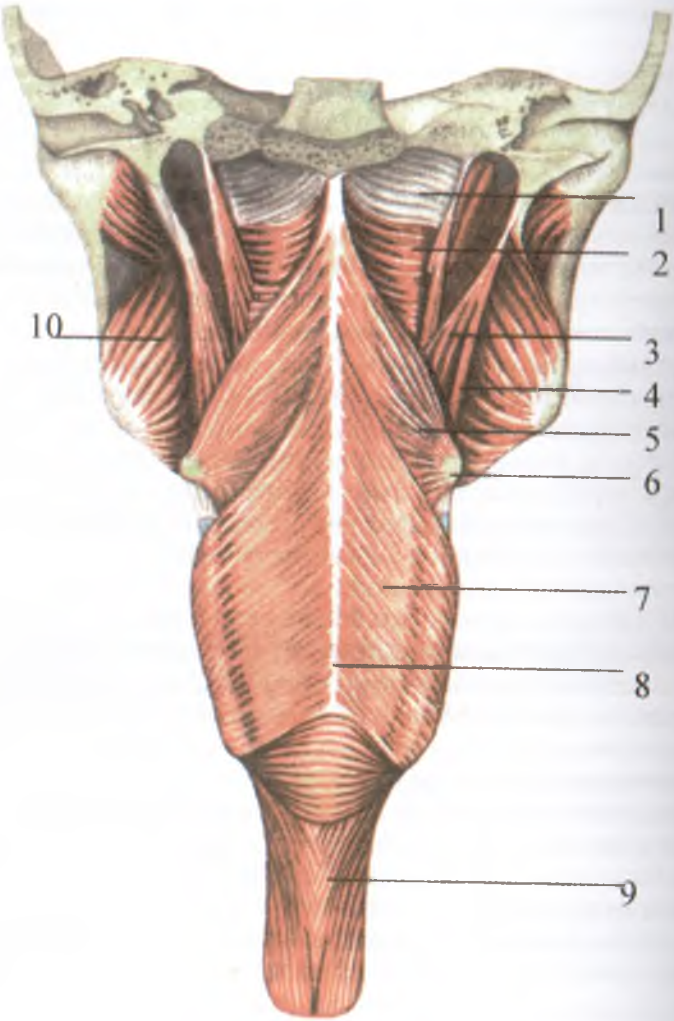

Сурет 127. Жұтқыншақтың бұлшықеттері, артынан көрініс.
1- жұтқыншақ базилярлы шандыр (fascia pharyngobasilaris); 2 - жұтқыншақтың жоғарғы қысқ[illegible]шы (m. constrictor pharyngis superior); 3 - біз жұтқыншақ бұлшықеті (m. stylopharyngeus); 4 - біл таласты бұлшықеті (m. stylohyoideus); 5 - жұтқыншақтың ортаңғы қысқышы (m. constrictor pharyngis medius); 6 - тіласты сүйегі (os hyoideum); 7 - жұтқыншақтың төменгі қысқышы (m. constrictor pharyngis inferior); 8 - жұтқыншақ жиегі (raphe pharyngis); 9 - өңеш (esophagus); 10 - медиалді қанатты бұлшықет (m. pterygoideus medialis).

бөлшекті осіндісінен басталып, төменге және алдына қарай жүреді. Жоғарғы және ортаңғы констрикторлар арасына еніп, жұтқыншақ қабырғасында аяқталады. Бұл бұлшықеттің будаларының жартысы қалқанша шеміршіктік жоғарғы жиегіне жетеді. Жұтқыншақтың бұлшықеттері жұту актісіне қатысады. Ас жұтқыншақты жоғарғы түсуі кезінде ұзына бойлы бұлшықеттер жұтқыншақты үстінен төменге қарай кезектесе жиырып, шайналған асты өңешке қарай итереді.

ӨҢЕШ

Өңеш (esophagus) ұзындығы 25-30 см алдыңғы - артқы бағытта қысылған тар бұлшықетті - шырышты түтік.

Өңеш 6-мойын омыртқасы деңгейінде басталып, кейін кеуде қуысы, көкет арқылы өтеді де, 10-11 кеуде омыртқасы деңгейінде асқазанға ашылады. Топографиялық өңештің үш бөлігін бөледі: мойындық, кеуделік және құрсақтық.

Өңештің мойын бөлігі (pars cervicalis) ұзындығы 5-8 см, 4-мойын омыртқасынан солға қарай, кеңірдектің артында орналасады. Өңештің артқы беті мойын омыртқасы денелерін жабатын омыртқаалды шандырмен жанасады, ал бүйір беттері - жалпы үйқы артерияларымен және қайтымды комей веналарымен беттеседі.

Кеуделік бөлігі (pars thoracica) ұзындығы 15-18 см алдымен жоғарғы, кейін артқы көкірек қуысында отеді. Жоғарғы көкіректе 4 кеуде омыртқасы деңгейінде өңештің алдыңғы кеуделік бөлігінде кеңірдек, ал артқы көкіректе-жүрекқап орналасады. 5-кеуде омыртқасынан төмен өңеш кеуде қолқасынан оңға қарай, кейін солға қарай және алдынан орналасады, ал көкет үстінде - оның алдынан және солға қарай. 4-5 кеуде омыртқалары деңгейінде өңештің алдында қолқа доғасы, сонымен қатар сол жақ негізгі бронх орналасады. Кеуде бөлігінің жоғарғы бөлімінде өңеш сол жақ көкіректік плеврамен, ал төменгі бөлімде-оң жақ көкіректік (медиастиналді) плеврамен шектеседі. Өңештің төменгі бөлімінің алдыңғы және оң жақ кезбе нерв орналасады.

Қысқа, ұзындығы 1-3 см *құрсақтық бөлігі* (pars abdominallis) көкет астында орналасады және алдынан бауырдың сол жақ бөлігімен жабылған. Өңеш бойында үш тарылу анықталады: бірінші 6-7 мойын омыртқасы деңгейінде, жұтқыншақтың өңешке өту орнында, екіншісі 4-5 кеуде омыртқасы деңгейінде, өңеш сол

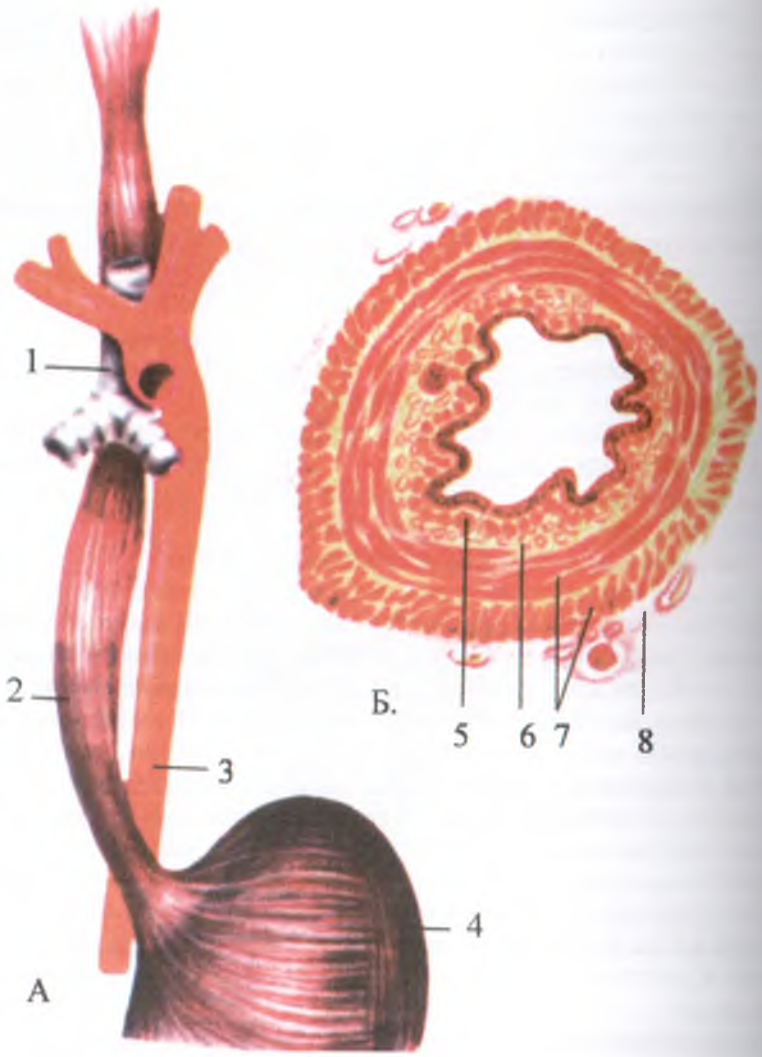

Сурет 128. Өнеш.

А - жалпы көрініс, Б - көлденең кесінді: 1 - кеңірдек (trachea); 2 - өңеш (esophagus); 3 - қоңқа (aorta); 4 - асқазан (ventriculus); 5 - шырышты қабық (tunica mucosa); 6 - шырышты негіз (tela submucosa); 7 - бұлшықетті қабық (tunica muscularis); 8 - дәнекерлі қабық (tunica adventitia)

жақ бронхтың артқы бетіне жанасу орнында, үшіншісі - өңеш көкеттен өту деңгейінде орналасқан.

Көлденең кескінінде өңеш диаметрі 2,0-2,5 см түтік ретінде беріледі. Мүшенің қабырғасы шырышты қабықтан, шырышасты негізден, бұлшықетті және дәнекерлі қабықтан тұрады.

Мүшенің шырышты қабаты үзына бойы қатпарлар түзеді және көпқабатты жалпақ мүйізденбейтін эпителиймен жабылған. Оның астында және шырыасты негізде шырышты бездері болады. Бұлшықетті қабық жоғарғы үштен бір бөлігінде көлденең жолақты бұлшықет талшықтарынан тұрады, төменгі үштен екі бөлігінде екі қабат түзетін тегіс миоциттермен берілген: ішкі айналма және сыртқы үзына бойлы дәнекерлі қабық мүшенің мойын және кеуделік бөлігін қаптайды, құрсақтық бөлігі ішперденің висцералді жапырақшасымен қапталған. Дәнекерлі қабықта өңештің нерв және тамырлы өрімдері болады.

АСҚАЗАН

Асқазан (ventriculus; gaster) көлемді қапты түзіліс түрінде құрсақ қуысының сол жақ жоғарғы бөлігінде көкет және бауыр астында, асқазанға кіреберіс (кардиалды тесік) 10-11 кеуде омыртқалары деңгейінде, ал қақпалық шығаберіс тесігі 12-кеуде немесе 1-бел омыртқасы деңгейінде жататындай болып орналасады. Асқазанда бірнеше бөліктерді бөледі: кіреберіс бөлігі немесе *жүректік бөлік* (pars cardiaca), *түбі* (fundus ventriculi), *денесі* (corpus ventriculi) және шығаберіс бөлім, немесе *қақпалық бөлік* (pars pilorica). Соңғысы өз кезегінде кең бөлігі - қақпалық үңгір және айтарлықтай қақпалық өзегіне бөлінеді, одан кейін он екі елі ішек жалғасады. Асқазанның иілген жоғарғы жиегі *кіші иіні* (curvatura ventriculi minor) деп, ал төменгі (шығыңқы) жиегі - *үлкен иіні* (curvatura ventriculi major) деп аталады. Оған қоса, асқазанда алдына және жоғарғы бағытталған *алдыңғы қабырғасын* (pars anterior) және артқа және төменге қараған *артқы қабырғасын* (pars posterior) бөледі.

Асқазан түбі көкеттің сол жақ күмбезі астында орналасады. Алдыңғы қабырғасы кардиалды бөлік, түбі мен денесі аймағында көкетпен беттеседі, ал кіші иіні аймағында бауырдың сол бөлігінің висцералді бетімен беттеседі, қабырғасының аздаған болігі парие таллді іштарына жанасады. Артқы қабырғасы көлденең жиек ішекке және оның шажырқайына, көк бауырға жанасады. Асқазан денесінің

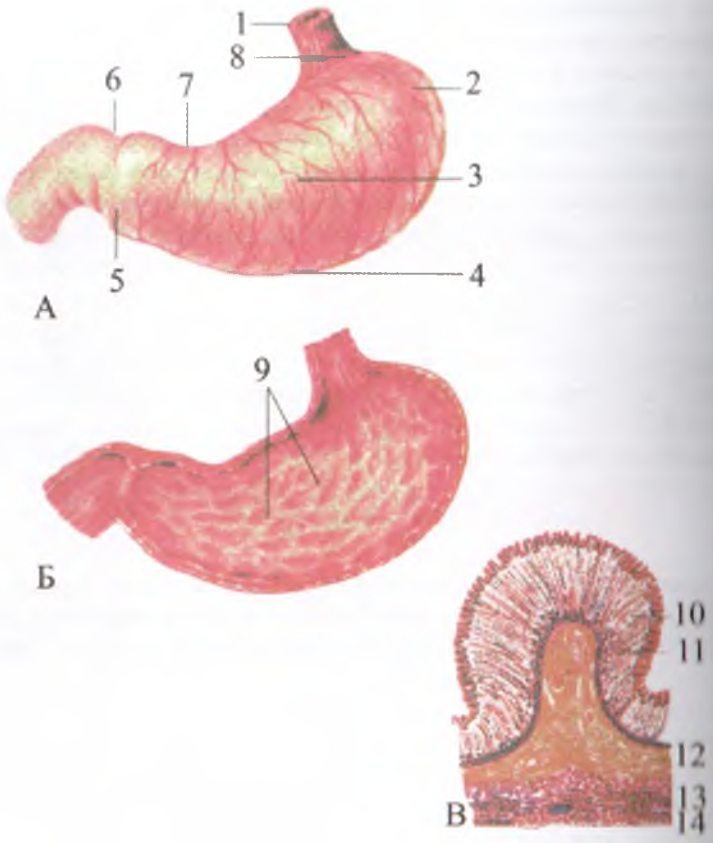

Сурет 129. Асқазан.

А - сыртынан көрініс, Б - ішінен көрініс: 1 - өңеш (esophagus); 2 - асқазан түбі (fundus ventriculi); 3 - асқазан денесі (corpus ventriculi); 4 - асқазанның үлкен иіні (curvatura ventriculi major); 5 - қақпалық бөлік (pars pylorica); 6 - қақпа (pylorus); 7 - асқазанның кіші иіні (curvatura ventriculi minor); 8 - жүректік бөлік (pars cardiaca); 9 - асқазан қатпары (plicae ventriculi); В - мүше қабырғаларының қабаттары: 10-шырышты қабық (tunica mucosa); 11-асқазан бездері; 12 - шырышты негіз (tela submucosa); 13 - бұлшықетті қабық (tunica muscularis); 14 - сірлі қабық (tunica serosa).

артында ішастар-артында бүйрекүстілік және сол жақ - бүйректің жоғары полюсі, сонымен қатар үйқы безі орналасқан. Кіші иині бауырдың төменгі бетіне, үлкен иині - көк бауырға қараған. Аталған жағдайда ағзаны байламдар бекітеді: *бауыр-асқазандық* (lig.hepato-gastrium), *асқазан-тоқ ішектік* (lig.gastrocolicum) және *асқазан-көк бауырлық* (lig.gastrolienale). Үлкен иіннен төменге қарай ішастар жалпақ, кіші жамбасқа дейін түсетін қатпар түзеді-*үлкен шарбы* (omentum majus). Бауыр-асқазандық және бауыр - он екі елі ішектік байламдар *кіші шарбы* (omentum minus) түзеді.

Асқазан қабырғасы ішкі (шырышты), ортаңғы (бұлшықетті) және сыртқы (сірлі) қабаттардан тұрады. Шырышты қабық көптеген қатпарлар, шұңқырлар және алаңдар түзеді, бірқабатты призмалы эпителиймен жабылған, негізгі, париеталды және шырышты жасушалардан тұратын көп молшердегі асқазан бездеріне бай (сурет 129, Б). Шырышасты негізінен шырышты қабығының астында үш қабат тегіс бұлшықет талшықтарынан тұратын бұлшықетті қабық орналасады: ішкі қиғаш талшықтар қабаты, ортаңғы-айналма және сыртқы - үзына бойлы қабаттар. Асқазанның шыға берісінде бұлшықет талшықтарының айналма қабаты айтарлықтай қалыңдаған түзіліс - *қақпа сфинктерін* (m.sphincter pylori) түзеді.

Сірлі қабық асқазанды барлық жағынан қаптайды. Жұқа сірлі асты негізі сірлі қабықты бұлшықеттік қабықтардан бөледі.

ЖІҢІШКЕ ІШЕК

Жіңішке ішек (intestinum tenue; enteros) ұзындығы 2,5-3,5 м құрсақ қуысының орталық бөлігінде орналасады. Онда шажырқайлы бөлігі - он екі елі ішек және шажырқайлық бөлігі - аш ішек пен мықындық ішекті бөледі.

Он екі елі ішек (duodenum, сурет 130) ұзындығы 17-21 см бірден асқазанның қақпалық бөлігінен кейін, үйқы безінің басын тоға түрінде орай орналасады, осыған байланысты жоғарғы, төмендеген, көлденең және жоғарлаған боліктерін береді. Ішектің басталуы XII кеуде немесе I бел омыртқа деңгейінде, соңы II-III бел омыртқалары деңгейінде.

Жоғарғы бөлігі (pars superior) ұзындығы 4-9 см, үстінен бауырлық шарбы бөлігінен, алдынан- от қабымен, төменінен- үйқы безінің басымен, артынан- қақпа венасымен және жалпы өт өтісімен жанасады. Қақпадан бастап ішек оңға қарай және сәл артқа қарай

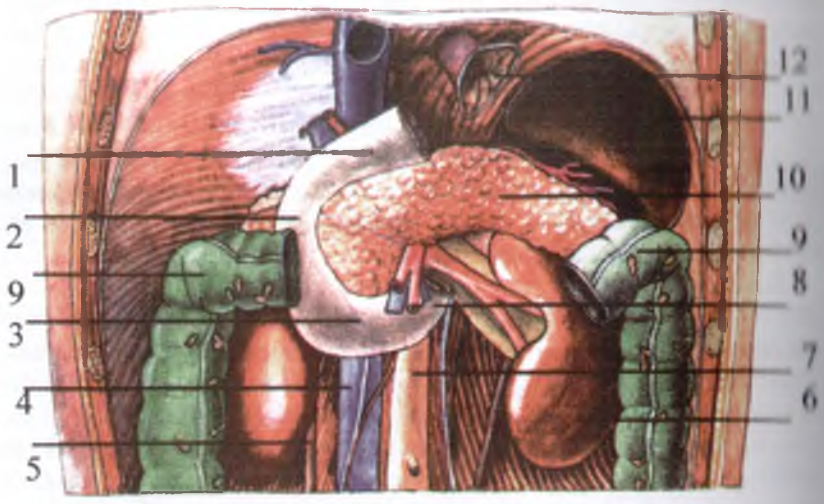

Сурет 130. Он екі елі ішек және оны қоршаған мүшелер.
1 - жоғарғы бөлік (pars superior); 2 - төмендеген бөлік (pars descendens); 3 - горизонталды бөлік (pars horizontalis); 4 - төменгі қуысты вена (v. cava inferior); 5 - несепағар (ureter); 6 - бүйрек (ren); 7 - құрсақтық қолқа (aorta abdominalis); 8 - жоғарылаған бөлік (pars ascendens); 9 - көлденең жиекішек бөлік (colon transversum); 10 - үйқы без (pancreas); 11 - көк бауыр (lien); 12 - өңеш (esophagus).

бағытталып *он екі елі ішектің жоғарғы иілімін* (flexura duodeni superior) түзеді де, төмендеуші бөлікке өтеді.

Төмендеуші бөлігі (pars descendens) ұзындығы 8-10 см, 1-2 бел омыртқалары денелерінің оң жақ жиегі бойында орналасады. Томендеуші болікке артынан төменгі қуыс вена мен оң жақ бүйрек, алдынан көлденең ток ішек шажырқайының түбірі мен оның оң жақ иілімі жанасады. Төмендендеген бөлікке медиалді қабырғасында жалпы тесікпен үлкен (фатеров) бүртігінде жалпы өт өтісі мен үйқы без өтісі ашылады. Одан жоғары үйқы безінің қосымша өтісінің тесігі орналасатын кіші бүртік болады. 3 бел омыртқасы деңгейінде төмендеген бөлігі солға тез бұрылып, он *екі елі ішектің төменгі иілімін* (flexura duodeni inferior) түзеді.

Горизонталді бөлігі (pars horizontalis) ұзындығы 6-8 см, алғашқыда горизонталді орналасып, алдынан төменгі қуысты венаны қиып өтіп, жоғары көтеріліп, жоғарлаушы болігіне (pars ascendens) жалғасады. Соңғысы, ұзындығы 4-7 см, құрсақ қолқасының алдынан

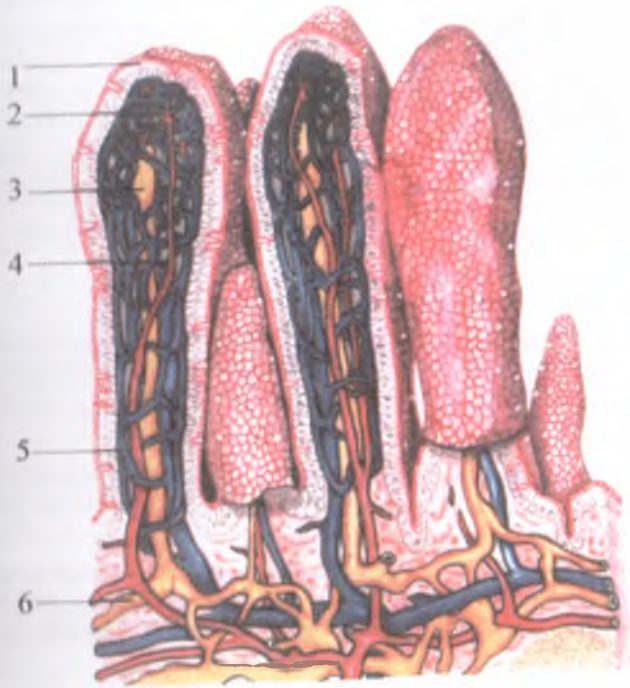

Сурет 131. Ішек бүрлерінің құрылысы.
1 - ішектің бүрлері; 2 - қантамырлы капиллиярлар; 3 - орталық қан тамыр; 4 - артериалды қантамыр; 5 - венозды қантамыр; 6 - шырышасты қантамырлар өрімі.

қиғаш жоғарғы бағытталады, солға және төменге қарай иілім жасап ан ішекке өтеді.

Он екі елі ішек қабырғасы үш қабаттан тұрады. Шырышты қабығы бірқабатты призмалы эпителиймен қапталған және саусақторізді өскіндермен (сурет 131) - *ішек бүрлерімен* (villi intestinales) жабылған айналма қатпарлар түзеді.

Мүшенің жоғарғы жартысының шырышасты негізінде тек қана он екі елі ішекке тән күрделі түтікті-ұяшықты дуоденалді бездер орналасады, ал төменгі болікте, шырышты қабықтың меншікті табақшасында-түтікті ішектік Крипталар (Либеркюн бездері) орналасады. Бұлшықеттік қабық ішкі: (циркулярлы) және сыртқы (ұзына бойлық) тегіс бұлшықеттер жасушаларының қабаттары-

нын тұрады. Он екі елі ішек сыртынан дәнекер қабықпен жабылған. Ал сірлі қабат ішекті тек қана алдынан жабады.

Жіңішке ішектің шажырқайлық бөлігі (сурет 132) ұзындығы 4-6 м, құрсақ қуысының төменгі қабатында, көлденең жиек ішектен төмен орналасады, шажырқаймен (mesenterium) ұсталып тұрады. Жіңішке ішектің проксималді бөлігі (шамамен 2/5) аш ішек деп, қалған бөлігі (3/5)- мықындық ішек деп аталады.

Аш ішек (jejunum) диаметрі 3,5-4,5 см, он екі елі ішек- аш ішек иілімінен басталады, оның тұсақтары құрсақ қуысының сол жақ жоғарғы болігінде жатады.

Мықындық ішек (ileum) диаметрі 2,5-3,-5 см, аш ішектің жалғасы болып табылады, құрсақ қуысының төменгі оң жақ бөлігін алып жатады да, оң жақ мықындық шұңқыр аймағында соқыр ішектегі тесікпен аяқталады.

Аш ішек пен мықындық ішек қабырғалары оң екі елі ішектігіндей құрылған (сурет 132). Шырышты қабығы бірқабатты призмалық, эпителиймен қапталып, саны 700-900-ге дейін айналма қатпарлар түзеді. Әрбір қатпардың ұзындығы ішек айнала өлшемінің 1/2-1/3 құрайды. Биіктігі шамамен 6-8 мм. Қатпарлардың биіктігі аш ішектен мықындық ішек бағытында төмендейді. Шырыш қабығының беті көптеген (4-6 млн) өскіндер-ішектік кірпікшелертен қапталған. Талшықтардың биіктігі 0,2-1,2 мм, олар шырышты қабатының сіңіруші бетімен айтарлықтай кеңейтеді. Кірпікше негізін (сурет 131) тегіс бұлшықеттік жасушалары, соңдай-ақ лимфоцитарлы қатар жасушалар бар шырышты қабатының меншікті табақшасының дәнекер тіні құрайды. Оның орталық бөлігінде лимфатикалық капилляр-сүтті қойнау орналасқан, оның айналасында, кірпікше бетіне жақын қан тамырлар өтеді. Кірпікшелер арасында ішек сөлін өндіретін көптеген (шамамен 150 млн) түтікті ішектік бездердің өтістері ашылады.

Аш ішектің шырышты қабығының меншікті табағында көптеген жекелеген лимфоидты түйіншіктер орналасады, олар мықындық ішекте 25-30-ға дейін ірі жиналымдар - *топтық лимфа түйіншіктерін* (noduli lymphatici aggregatic) - Пейер түйін дақтарын түзеді.

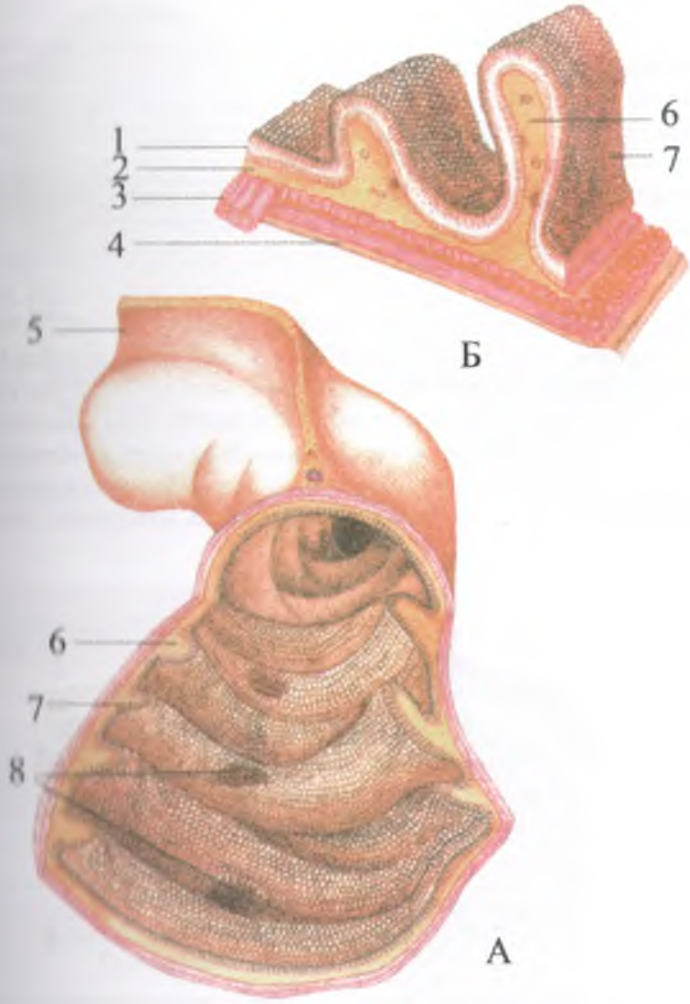

Сурет 132. Жіңішке ішектің шажырқайлық бөлігі.
А - жалпы көрініс, Б - мүше қабырғасының көлденең кесіндісі: 1 - шырышты қабық (tunica mucosa); 2 - шырышасты негіз (tela submucosa); 3 - бұлшықетті қабық (tunica muscularis); 4 - сірлі қабық (tunica serosa); 5 - шажырқай (mesenterium); 6 - дөңгелек қатпарлар (plica circularis); 7 - ішектің бүрлері (villi intestinales); 8 - шоғырланған лимфа түйіншелері (noduli lymphatici aggregati).

БАУЫР

Бауыр (hepar; сурет 133) ең ірі без (салмағы шамамен 1500). Бауыр негізінен оң жақ қабырғалық астында және құрсақастылық бөлігінде көкет күмбезінің астында орналасқан. Оған орақтәрізді және тәждік байламдарымен бекиді. Өзінің орналасуында бауыр кіші шарбымен төменгі қуысты вена, төменгі асқазан және ішектермен бекіп тұрады.

Орақтәрізді байлам (lig. falciforme) бауырдың көкеттік бетін екі үлеске: үлкен оң жақтық (lobus hepatic dexter) және сол жақтық (lobus hepatic sinister) бөліп, артынан тәждік байламмен жалғасады. Мүшенің көкеттік бетінде жүрек батыңқысы, ал висцералді бетінде ішкі ағзалардан пайда болатын батыңқылар бар. Бауырдың висцералді бетінде үш жүлге: екі ұзына бойлы және көлденең. Ол осы бетті екі үлеске оң және сол шаршы (lobus guadratus) және құйрықты болып бөлінеді. Көлденең жүлгеде өкпе қақпасы, ол арқылы қан тамырлар (бүйректің меншікті артериясы, қақпалы

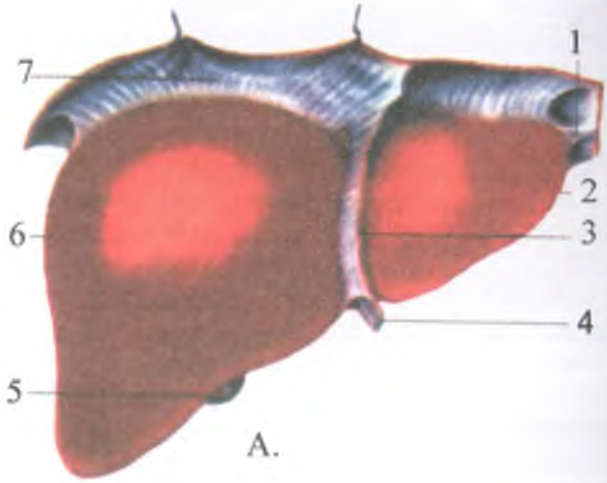

Сурет 133. Бауыр, алдынан көрініс.
1 - сол жақтық үшбұрышты байлам (lig. triangulare sinistrum); 2 - бауырдың сол үлесі (lobus hepatic sinister); 3 - орақтәрізді байлам (lig. falciforme); 4 - дөңгелек байлам (lig. teres); 5 - өткуық (vesica fellea); 6 - бауырдың оң үлесі (lobus hepatic dexter); 7 - тәждік байлам (lig. coronarium).

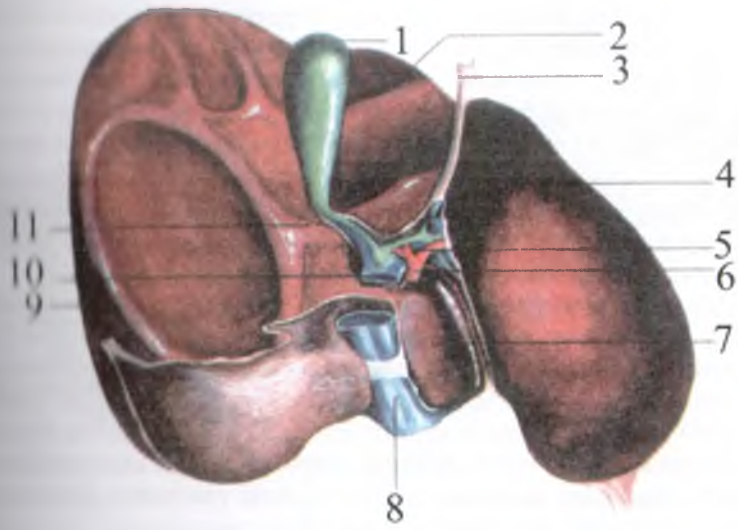

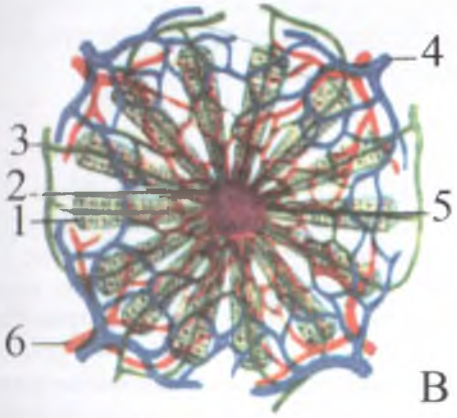

А - тышқаннан көрініс: 1 - өткуық; 2 - шаршы бөлік (lobus quadratus); 3 - дөңгелек байлам (lig. teres hepatis); 4 - бауырдың сол үлесі; 5 - бауыр қақпасы (porta hepatis); 6 - бауырлық артериясы; 7 - күйрықты үлес (lobus caudatus); 8 - төменгі қуысты вена; 9 - бауырдың оң үлесі; 10 - қақпалық вена (v. portae); 11 - қуықтық түтік (ductus cisticus).
В - бауыр үлесшесі: 1 - бауыр клеткалары; 2 - орталық вена (vena centralis); 3 - өт түтікшелері (ductulus biliferus); 4 - үлесшеаралық веналары (v. interlobularis); 5 - өт өзекшесі; 6 - үлесшеаралық артериясы (a. interlobularis).

вена, лимфа қан тамырлары) өтеді, нервтер және жалпы бауыр түтігі қуық түтігіне құйылады (ductus cysticus), бірге жалпы өт түтігін құрайды. Соңғысы оң екі елі ішектің төмендеген бөлігіне ашылады. Оң үзына бойлы жүлгеде алдыңғы бетінде **өткен (vesica fellea)** орналасқан. Ол өттің резервуары болып табылады. Ал артқы бөлігінде төменгі қуысты вена орналасқан. Сол үзына бойлы жүлгенің алдыңғы бөлігінде бауырдың жұмыр байламы, артқы бөлігінде веналық түтігінің қалдығы, ішкі даму кезінде қақпалық және төменгі қуысты венаны байланыстырады.

Құрылысы бойынша бауыр күрделі тарамдалған түтіктті без, шығару түтіктер өт түтігі болып табылады. Ол диаметрі 1-2 мм болатын (lobuli hepatis), олар бауыр клеткаларынан (гепатоциттер) түзілген. Бауыр клеткалары орталық венаның аймағында (сурет 133, Б, В) радиалді табақша түрінде орналасқан. Әрбір үлес бауырлық артерия жүйесі мен қақпалық венаның тығыз қылтамыр торымен шырмалады. Қылтамыр орталық вена үлестеріне құйылып, үлесастылық веналар түзіп, қанды бауыр веналарына апарады. Үлестердің бауыр клеткалары арасында өт қылтамырлары немесе отістері, олар үлестен тыс үлесшелер аралық түтікшелер қосылып, соңғысы бір бірімен бірігіп оң және сол бауыр түтігін құрайтын үлкенірек өт түтігін түзеді. Бауыр қақпасы тұсында олар жалпы бауыр түтігіне қосылады.

ҮЙҚЫБЕЗ

Үйқыбез (pancreas; сурет 134) ұзарған пішінді мүше, асқазанның артында XI-XIII төменгі кеуде және I, II бел омыртқалары деңгейінде орналасқан. Асқазаннан шарбылық қалта арқылы бөлінген. Салмағы 70-80 г, ұзындығы 16-18 см, қалыңдығы 1-2 см. Онда үйқыбез басы, денесі және құйрығын ажыратады. Үйқыбездің басы (caput pancreatis) I-III бел омыртқасы деңгейінде, он екі елі ішекпен қоршалып, оның дөңес бетіне жанасады. Үйқыбез басының артқы жағында төменгі қуысты вена, ал алдынан көлденең жиек ішектің шажырқайы орналасқан. Басы арқылы жалпы өт түтігі отеді. Оның денемен шекарасында томенгі жиегінен үйқыбездің ойығы орналасады.

Үйқыбездің денесінде (corpus pancreatis) алдыңғы, артқы және төменгі беттері бар, оңнан солға I бел омыртқасының денесін қиып, жіңішке бөлігі без құйрығына жалғасады. Алдыңғы беті шарбы қалтасына,

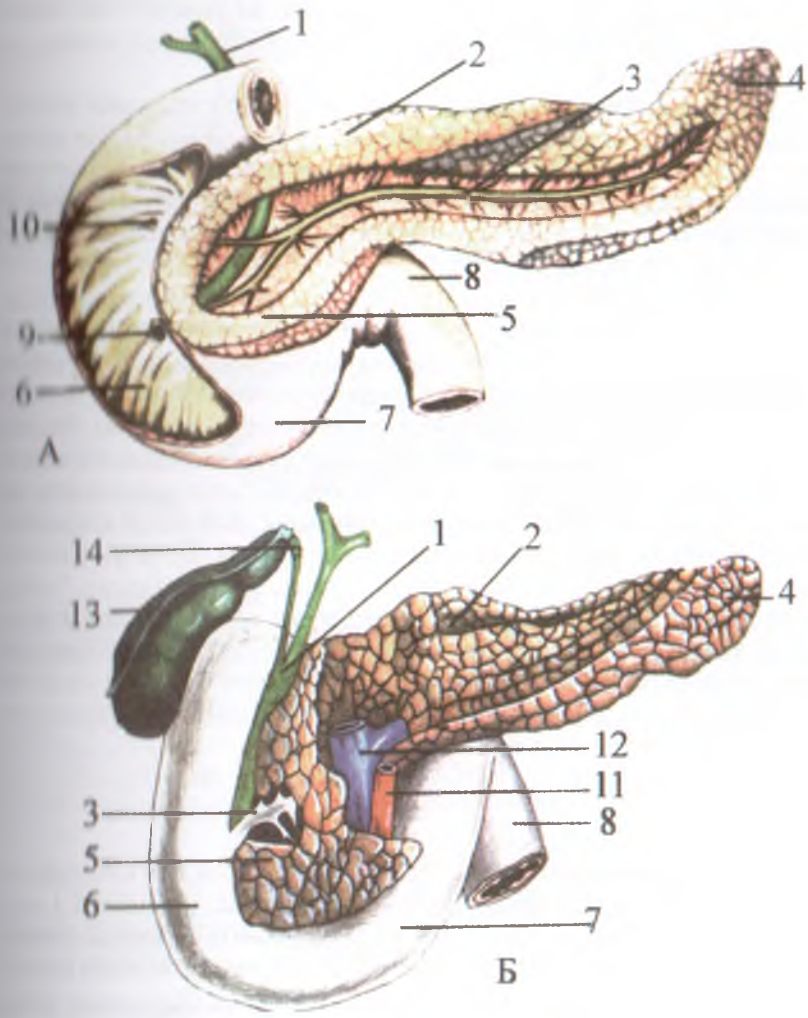

Сурет 134. Үйқы безі.

А - асқазанды жағынан көрініс: Б - артқы жағынан көрініс: 1 - жалпы өт түтігі (ductus choledochus); 2 - үйқы без денесі (corpus pancreatic); 3 - үйқы без түтігі (ductus pancreaticus); 4 - үйқы без түтігі (canalis pancreatic); 5 - үйқы без басы (caput pancreatic); 6 - он екі елі ішектің төмендеген бөлігі (pars descendens duodeni); 7 - он екі елі ішектің жоғарыланған бөлігі (pars ascendens duodeni); 8 - он екі елі ішектің ішектің иілімі (flexura duodenojejunalis); 9 - үйқы без түтігінің тесігі; 10 - қосалқы түтіктің тесігі; 11 - қолқа; 12 - төменгі қуыс венасы; 13 - өткуық; 14 - қуық түтігі.

артқы омыртқаға, төменгі қуысты өріміне, ал төменгі беті төмен және алға бағытталған. Мүшенің бұл беттері бір бірінен сойкесу жиекпен бөлінген.

Ұйқыбез құйрығы (cauda pancreatis) көкбауыр қақпағына жетеді. Оның артында сол жақ бүйрекүсті безі және сол бүйректің жоғарғы шеті орналасқан. Ұйқыбездің алдыңғы және төменгі беттері ішастармен жабылған (экстраперитонеалді орналасу). Мүшенің ойпаң ұзын білігімен колденең, оның көп бөлігі омыртқа бағанасымен сол жақта орналасқан.

Құрылысы бойынша түтікті-ұяшықты без. Ол көп үлес сандарымен, оның түтіктері мүшеге ұзына бойлы орналасқан шығару *ұйқыбез түтігіне* (ductus pancreaticus) ол он екі елі ішектің үлкен емізігінде, жалпы өт түтігімен бірігіп ашылады. Түтіктің соңғы бөлігінде *ұйқыбез түтігінің қысқышы* (m. sphincter ductus pancreatia) болады. Ұйқыбез басы арқылы ұйқыбездің қосымша түтігі өтіп, үлкен емізікшеден 2-3 см қашықтықта орналасып, он екі елі ішектің кіші емізікшесінде ашылады. Кей кезде қосымша түтік біздің басты түтігімен анастамоз құрайды. Безді үлестердің негізгі клеткаларымен (экзокринді бөлігі), ұйқыбез солін бөліп, мүшенің паренхимасында 1,5 млн-ға жуық клеткалардың жиынтығы ұйқыбез аралшықтары (Лангерганс - Соболев аралшықтары), шығару түтігіне байланысты емес, секрет болетін (инсулин глюкагон және т.б.) эндокринді түзілістері қандағы қант молшерін реттейтін инсулинді қанға бөліп шығарады.

ТОҚ ІШЕК

Тоқ ішек (intestinum crassum; colon-грекше; сурет 135-138) күрсақ қуысы мен кіші жамбас қуысында орналасады, ұзындығы 1-ден 1,7 м дейін ауытқиды, диаметрі 4-6 см тең, соңғы бөлімінде-шамамен 4 см. Ол тығындық шұңқырда басталып, аналь тесікпен аяқталады. Үш болімнен тұрады: құрттәрізді ішекпен бірге *соқыр ішек*, төмендеген *жиек ішек* және *сигматәрізді жиек ішекті* бөледі.

Соқыр ішек (caecum; сурет 135) мықындық ішек тоқ ішекке өту орнынан төмен орналасқан тоқ ішектің бастапқы кеңейген бөлігі болып табылады. Оң жақ мықындық шұңқырда орналасады, ұзындығы 6-8 см, диаметрі 7,0-7,5 см. Ішастармен барлық жағынан қапталған *(интраперитонеалді*), бірақ шажырқайы жоқ.

Соқыр ішектің алдыңғы беті алдыңғы күрсақ қабырғасына жа-

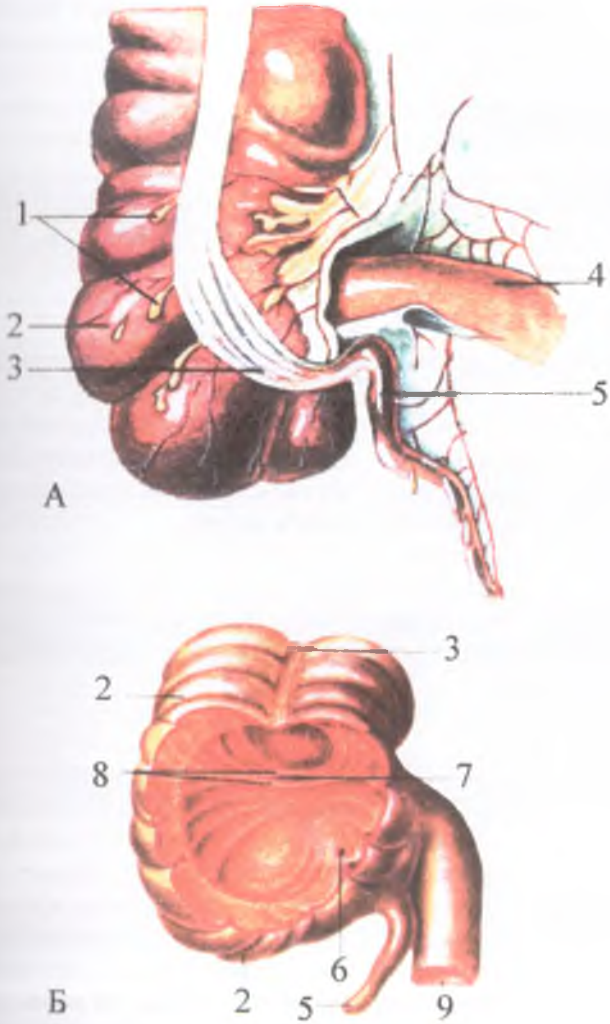

Сурет 135. Соқыр ішек.

А - алдыңғы жағынан көрініс: Б - ішкі жағынан көрініс: 1 - шарбылық өсінділер (appendices epiploicae); 2 - жиек ішек қампаймалары (haustrae coli); 3 - бос таспа (tenia libera); 4 - жіңішке ішектің соңғы бөлімі; 5 - құрттәрізді өсінді (appendix vermiformis); 6 - құрттәрізді өсіндінің тесігі (ostium appendices vermiformis); 7 - мықын-соқыр ішек тесігі (ostium ileocaecalis); 8 - мықын-соқыр ішек тесігінің қақпағы (valva iliocaecalis); 9 - мықындық ішек (ileum).

насады, артқы беті-мықындық және үлкен бел бұлшықетіне беттеседі. Жіңішке ішек тұзақтарымен, оң жақ несепағармен, ал төмен орналасуы кезінде-кіші жамбас ағзаларымен жанасады.

Соқыр ішектің медиалді бетінде илеоцекалді тесікпен (ostium ileocaecale) мықындық ішек ашылады. Тесік, илеоцекалді қақпақшаны (valva ileocaecalis) түзетін, төменнен ішек қуысына шығуша екі қатпармен шектелген, ұзындығы 1-3 см және ені 3-4 см колденеңге жақын орналасқан саңылау болып табылады. Қатпарлар жиектері бойынша жүгеншіктермен қосылады. Қақпақшаның қатпарлары қалынында шырышты қабығымен қапталған тоқ ішек қабырғасы бұлшықетінің айналма қабаты болады.

Илеоцекалді қақпақшадан сәл төмен соқыр ішектің артқы медиалді бетінде, жиі жарты - айтөрізді қатпармен шектелген соқыр ішек тесігі бар. **Құрттәрізді өсінді (аппендикс) (appendix vermiformis)** ұзындығы 2-20 см (орташа 8 см) және диаметрі 5-10 мм соқыр ішектің өскіні болып табылады. Ол ішастармен барлық жағынан қапталған және шажырқайы бар.

Аппендикс құрылысының сипаттық ерекшелігі-оның шырышты қабығы мен шырыш негізінде лимфоцидті тіннің жоғары дамуы. Медициналық тәжірибеде құрттәрізді өсіндінің қабыну жағдайлары (аппендицит) кездеседі, сондықтан оның топографиясын жақсы білу қажет. Аса жиі құрттәрізді осінді оң жақ мықындық шұңқырда орналасады және төмендеуші, латералді немесе жоғары бағытталуы мүмкін.

Жоғарылаған жиек ішек (colon ascendens, сурет 136), ұзындығы 15-20 см, соқыр ішектің жоғарыға жалғасы болып табылады. Іштің оң жақ бөлімінде орналасады, артынан белдің шаршы бұлшықеті мен оң жақ бүйрекке, медиалді - үлкен бел бұлшықеті мен мықын ішек тұзақтарына, алдынан - алдыңғы құрсақ қабырғасына, латералді- құрсақ қуысының оң жақ қабырғасына жанасады. Бауырдың оң жақ бөлігінің висцералді бетіне жетіп, бірден солға бұрылып, оң жақ иілім (flexura coli dextra) түзеді, ал кейін колденең жиек ішекке өтеді. Жоғарылаған жиек ішек алдынан және бүйірлерінен қапталған (*мезоперитонеалді орналасқан*).

Көлденең жиек ішек (colon transversum) ұзындығы 30-60 см, тоқ ішек оң жақ иілімнен басталады да, оның сол жақ иілімі (flexura coli sinistra) аймағында аяқталады, онда төмендеген жиек ішекке жалғасады.

Ішек құрсақ қуысында көлденең, шығыңқысы төменге бағыт-

Сурет 136. Тоқ ішек; жалпы көрініс.
1 - үлкен шарбалық (omentum majus); 2 - колденең жиек ішек (colon transversum); 3 - жиек ішектің шажырқайы (mesocolon transversum); 4 - төмендеген жиек ішек (colon descendens); 5 - сигматәрізді жиек ішек (colon sigmoideum); 6 - тік ішек (rectum); 7 - соқыр ішек (caecum); 8 - құрттәрізді осінді (appendix vermiformis); 9 - жоғарылаған жиек ішек (colon ascendens); 10 - жіңішке ішек шажырқайы (mesenterium).

талған доға түрінде жатады. Көлденең жиек ішекке үстінен, оның оң жақ иіліміне бауыр беттеседі, сол жақ иіліміне-асқазан мен көкбауыр, төменнен - жіңішке ішек түзақтары беттеседі, артында он екі елі ішек пен ұйқы безі орналасады, алдынан ішек алдыңғы құрсақ қуысына (бос асқазан кезінде) жанасады. Көлденең жиек ішек орналасуы өте ауыспалы және дене бітімі түріне, ішек ұзындығына, адамның жасына байланысты болады. Ішастармен барлық жағынан қаптаған (*интраперитонеалді орналасқан*) шажырқайы бар, оның көмегімен құрсақ қуысының артқы қабырғасына бекітіледі.

Томендеген жиек ішек (colon descendens) ұзындығы 10-30 см, тоқ ішектің сол жақ иілімінен басталады да, төменге сол жақ мықындық шұңқырға дейін бағытталады, онда сигматәрізді тоқ ішекке жалғасады. Құрсақ қуысының сол жақ бөлімінде орналасады, артқы бетімен белдің шаршы бұлшықетіне, сол жақ бүйректің төменгі полюсіне, мықындық бұлшықетке (сол жақ мықындық шұңқырда) жанасады; алдыңғы беті алдыңғы құрсақ қабырғасымен беттеседі. Ішектен оңға қарай аш ішек түзақтары, солға қарай - сол жақ құрсақ қабырғасы орналасады. Ішастар төмендеген жиек ішекті алдынан және бүйірлерден қаптайды (мезопериталді орналасқан).

Сигматәрізді ішек (colon sigmoideum) ұзындығы 16-60 см, сол жақ мықындық шұңқырда, мықын сүйегі қылқаны деңгейінен сегізкөз - мықын буынына дейін орналасады. Жіңішке ішек ілмектерімен, несепқуығымен, жатыр және аналық без жасушаларымен жанасады. Сегізкөз - мықын буыны деңгейінде тік ішекке жалғасады. Ішек пішіні мен өлшемі ауыспалы, екі түзақтар түзеді. Сигма тәрізді тоқ ішекті ішастар барлық жағынан қаптайды, артқы құрсақ қабырғасына бекитін шажырқай түзеді (*интраперитонеалді* орналасқан).

Тоқ ішек қабырғасы (сурет 137) шырышты қабық пен шырышасты негізден, бұлшықетті және сірлі (кем жерде адвентициялық) қабықтардан тұрады. *Шырышты қабық*, айтарлықтай мөлшерде шырышты (бокал тәрізді) жасушалары бар призмалы эпителиймен қапталған. Шырышты қабық кірпікшілер түзбейді. Тоқ ішектің шырышты қабықтың бұлшықеттік табақшасы, ішектің шырышты қабықтың бұлшықетті табақшасы ішектің басқа бөлімдеріне қарағанда, күшті дамыған. Үш қатарда орналасқан (таспалар арасында) және қабырғасының көптеген қалта тәрізді шығыңқылары-*жиек ішек қампаймалары* (haustrae coli) арасындағы шекараларына сәйкес келетін тоқ ішектің *жарты айлы қатпарлары* (plicae semilunares) болады.

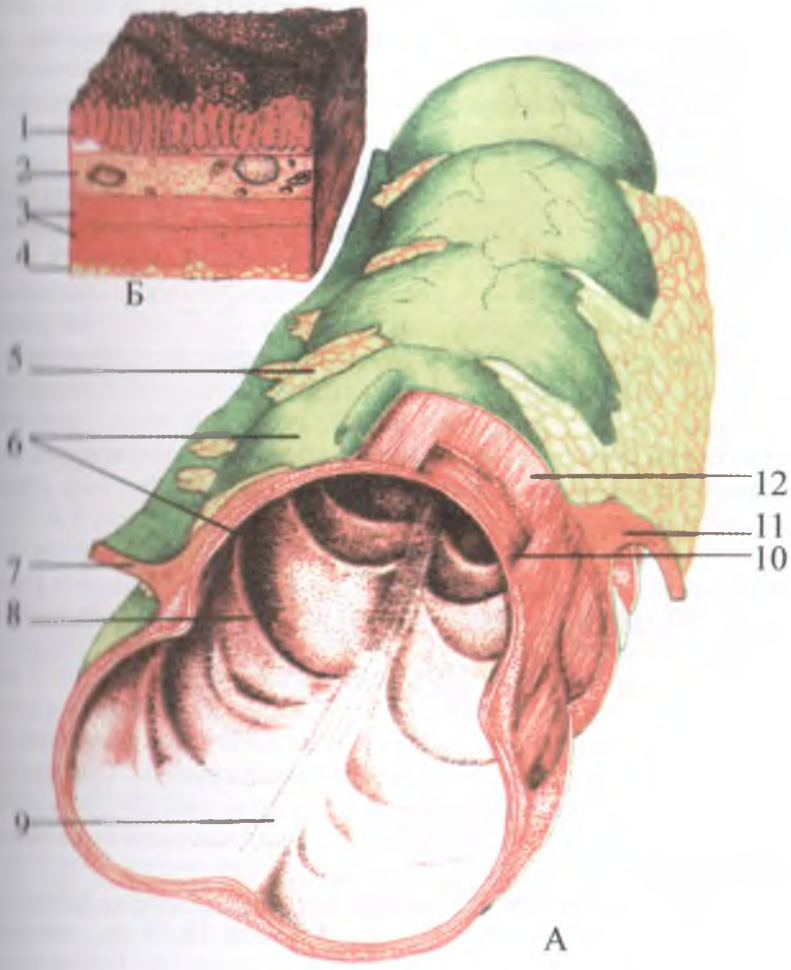

Сурет 137. Тоқ ішек.

А - жалпы көрініс; Б - мүше қабырғасының көлденең кесіндісі; 1 - шырышты қабық (tunica mucosa); 2 - шырыштықасты негізі (tela submucosa); 3 - бұлшықетті қабық (tunica muscularis); 4 - серозды қабық (tunica serosa); 5 - шарбылық өсінділер (appendices epiploicae); 6 - жиек ішек өсінділмелары (haustrae coli); 7 - шажырқайлы таспа (tenia mesocolica); 8 - жиек ішектің жартыайлы қатпарлары (plicae semilunares coli); 9 - бос таспа (tenia libera); 10 - жүйелі қабат (stratum circulare); 11 - шарбылық лента (tenia omentalis); 12 - бойлық қабат (stratum longitudinale).

Шырышты қабықта түтікті ішектік бездер көп, осында жіп шырышасты негізінде жекелеген лимфоидты түйікшектер, ал құрттәрізді өсінді қабырғасында - *құрттәрізді өсіндінің топтасқан лимфоидты фолликулдары* (noduli lymphatici aggregati appendicis vermiformis) орналасады.

Шырышты қабықтан сыртқа қарай, ішкі айналма және сыртқы ұзына бойлы қабаттардан тұратын, *бүлшықеттік қабық* орналасады. Айналма қабат ішек қабырғасының барлық айналымы бойынша біркелкі таралады, ал ұзына бойлы қабат үш жалпақ (1,0-1,5 см дейін) шоғыр тоқ ішек таспаларын түзеді. Тек қана аппендикс пен тік ішек қабырғасында олар тұтас бүлшықет қабатына қосылады. Жоғарылаған жиек пен төмендеген жиек ішектің алдыңғы (бос) беттерінде және көлденең жиек ішектің төменгі бетінде орналасқан бос таспаны (tenia libera); колденең жиек ішек пен сигматәрізді жиек ішектің шажырқайы бекитін шажырқайлық таспаны (tenia mesocolica) және көлденең жиек ішекте оған үлкен шарбы бекитін - шарбылық таспаны (tenia omentalis) бөледі. Таспалар арасында жиек ішек қампаймалары орналасады, олар бір-бірінен терең жүлгелермен бөлінген. Жиек ішек қампаймалар ұзындығы мен олардың арасындағы жиек ішек бөлімдерінің сәйкессіздігінен түзіледі.

Сірлі қабық құрттәрізді өсіндіні, сигматәрізді жиек ішек пен тік ішектің бастапқы бөлімін толық жабады. Тоқ ішектің қалған бөлімдері ішастармен тек қана үш жақтан жабылады, ал тік ішектің төменгі үштен бір бөлігі тіпті ішастармен жабылмайды. Тоқ ішектің сыртқы бетінде, бос және шарбылық таспалар аймағында сірлі қабық, май тіні бар ұзындығы 4-5 см саусақ томпаюлар-шажырқайлық өсінділер (appendices epiploicae) түзеді.

Тік ішек (rectum proctos; грекше) тоқ ішектің соңғы бөлігі болып табылады (сурет 138). Оның ұзындығы 12-15 см, диаметрі 2,5-7,5 см. Ішек кіші жамбас қуысында орналасқан. Оның артынан сегізкөз бен құйымшақ, алдынан-қосалқы без несепқуысы, еркектерде ұрық копіршіктері мен ұрық шығарушы түтіктердің кеңжері, әйелдерде - жатыр мен қынап орналасқан. Өзінің жоғарғы бөлімінде, сегізкоз иіліміне сәйкес, тік ішек сегізкөздік иілім, ал төменгі бөлікте- құйымшақты бүгіп өтетін және шығынқы жағымен алдына бағытталған шатаралық иілім түзеді. Кіші жамбас қуысында орналасқан, тік ішек бөлігі сегізкөз деңгейінде кеңеюі - тік ішек (ampulla recti) түзеді. Шатаралықтан өтетін, тар бөлігі

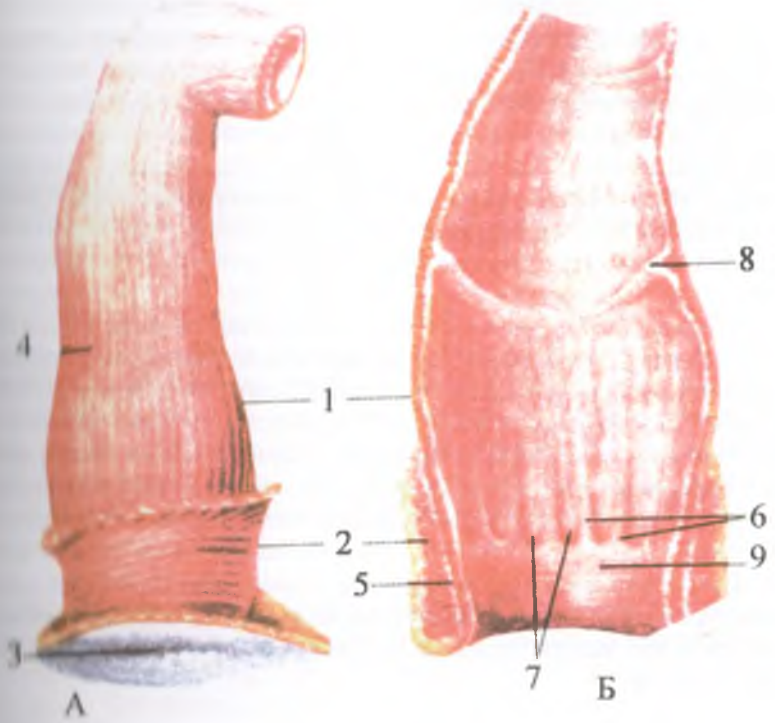

Сурет 138. Тік ішек.

А - сыртқы көрінісі; Б - ішкі көрінісі; 1 - тік ішек кеңжері (ampula recti); 2 - артқы өтістің сыртқы қысқышы (m.sphincter ani externus); 3 - арты өтіс (anus); 4 - бойлық қабат (stratum longitudinale); 5 - артқы өтістің ішкі қысқышы (m.sphincter ani internus); 6 - артқы өтіс бағаналары; 7 - артқы өтіс қойнаулары (sinus anales); 8 - тік ішектің көлденең қатпарлары (plica transversa recti); 9 - тік ішек-артқы өтіс сызығы (linea anorectalis).

артқы өтістік (анальді) өзек (canalis analis) деп аталады, ол сыртқа тесікпен - артқы өтіспен (анус) ашылады.

Тік ішектің *шырышты қабығы* призмалы эпителиймен қапталған, көптеген шырышты (бокалтәрізді) жасушалары және жекелеген лимфа түйіншіктері бар. Қалыңдаған *шырышасты негізінде* тамырлық және нерв өрімдері болады, мұнда лимфоидті фолликулдар көп. Шырышты қабық мен шырышасты негізі көлденең және ұзына бойлық қатпарлар түзеді. Тік ішек ампуласында 2-3 көлде-

нең қатпарлар, ал ішектің төменгі бөлігінде төменге қарай кеңейетін 6-10 тұрақты ұзына бойлы қатпарлар - *анальді бағандар* (columnae anales) қалыптасады. Бағандар арасында, төменнен шырышты қабығы томпаюлары - *анальді бөгеттермен* (valvulae anales) шектелген шұңқырлар - *анальді қуыстар* (sinus anales) орналасады. Артқы өтіс аймағында бөгеттер сақина тәрізді томпаю - тік ішек-артқы өтіс сызығын түзеді. Оған анальді бағаналар өтеді. Қойнауларлар мен тік ішек-артқы өтіс сызығының шырышты қабығы мен шырышасты негізінің қалыңында, веналары геморроидалді түйіндер түзілу козі болуы мүмкін, тік ішектік веналық өрім орналасады.

Тік ішектің *бұлшықеттік қабығында* айналма және ұзына бойлы қабаттар бар. Ішкі айналма жақсы дамыған және артқы өтіс озегі аймағында вагустың ішкі (еріксіз) сфинктерін түзеді. Оның төменгі шекарасы артқы өтіс өзегінің шырышты қабығының теріге өту орнына сәйкес келеді. Ішкі сфинктерден сыртқа қарай, артқы отістің *сыртқы* (ерікті) *сфинктерін* (m.sphincter ani externus) түзетін айналма көлденең жолақты бұлшықет талшықтарының қабаты орналасады. Ол бірден тері астында орналасады және жамбас диафрагмасы бұлшықеттерінің құрамына енеді. Ұзына бойлық қабаттың бұлшықеттік талшықтары тік ішек қабырғасында, төменнен артқы өтісті котеретін бұлшықет талшықтары қосылатын, тұтас қабат түзеді.

ІШАСТАР

Ішастар (peritoneum) құрсақ қуысы қабырғалары мен оның ішкі мүшелерін қаптаушы сірлі қабық болып табылады. Тұтас алғанда ішастар іш қуысы қабырғаларын қаптайтын *париеталді ішастар* (peritoneum parietale) және ішкі ағзаларды қаптайтын *висцералді ішастардан* (peritoneum viscerale) тұрады. Жалпы алғанда ішастар, түйықталған құрсақ қуысы қабырғаларынан ағзаларға және ағзалардан қуыс қабырғаларына өтетін үзіліссіз жапырақша болып табылады. Құрсақ қуысында, ішастар бетін ылғалдатып, ішкі ағзалардың жанасушы беттерінің қозғалысын жеңілдететін, аздаған молярлы сірлі сұйықтық болады. Париеталді ішастар висцералдыға өткенде байламдар, шажырқайлар, қатпарлар мен шұңқырлар түзеді.

Сірлі қабық тік ішектің жоғарғы үштен бір бөлігін барлық жақтан, ортаңғы бөлігін үш жақтан қаптайды, төменгі бөлігі ішастардан тыс жатады (экстраперитонеалді).

Ішастардың ішкі ағзаларға қатынасы бірдей емес (сурет 139). Кейбір мүшелер ішастармен тек қана бір жақтан қапталған: бүйрек, бүйрекүстібездер, үйқы безі, он екі елі ішектің көп бөлігі. Мүшелердің мұндай жағдайы *экстраперитонеалді*, ал осындай жағдайда орналасқан ағзаның өзі *ішастардан тыс мүше* деп аталады.

Басқа мүшелер: жоғарылаған жиек, төмендеген жиек ішек, тік ішектің ортаңғы бөлігі, несепқуығы - ішастармен тек қана үш жақтан қапталып *мезоперитонеалді* орналасады. Кейбір мүшелер ішастармен барлық жағынан қапталған: асқазан, жіңішке ішек, соқыр ішек, құрттәрізді осінді, көлденең тоқ ішек, сигматәрізді тоқ ішек, тік ішектің бастапқы бөлігі, көк бауыр, бауыр, жатыр түтіктері және жатыр. Бұл ағзалар интраперитонеалді орналасқан.

Кейбір ішастарішілік орналасқан мүшелерге ауысу кезінде, ішастар байламдар мен *шажырқайлар* деп аталатын, еселенген түзілімдер (дупликатуралар) түзеді. Шажырқай жіңішке ішекте, құрттәрізді осіндіде, сигматәрізді ішекте, көлденең жиек ішекте болады. Шажырқай байламдары ішкі ағзаларды құрсақ қуысы қабырғаларына және бір-біріне бекітеді. Тұтас құрсақ қуысы шартты түрде үш: жоғарғы, ортаңғы, төменгі қабаттарға бөлінеді.

Жоғарғы қабат болып, (сурет 140) көкет (жоғарғы жағынан) және көлденең жиек ішек шажырқайы (төменнен) арасындағы кеңістік саналады. Мұнда бауыр, асқазан, көк бауыр, он екі елі ішек, үйқы безі орналасқан. Іштің алдыңғы және артқы қабырғаларынан ішастар көкетке жалғасады, одан тәждік, орақтәрізді, бауырдың оң жақ және сол жақ үш бұрышты байламдарын түзіп, бауырға өтеді.

Бауыр қақпаларында ішастарды артқы және алдыңғы жапырақшалары қосылады да, бүйрекке, асқазанға, он екі елі ішекке *бауыр-бүйрек* (lig.hepatorenalis), *бауыр-асқазандық* (lig.hepatogastricum) және *бауыр-он екі елі ішектік* (lig.hepatoduodenale) байламдар түрінде өтеді. Соңғы екі байламдар бауыр қақпалары, асқазанның кіші иіні мен он екі елі ішектің жоғарғы бөлігі арасында орналасады және *кіші шарбы* (omentum minus) түзеді. Оның оң жақ жиегінде бауыр-он екі елі ішекті байламда, ішастар жапырақшалары арасында жалпы от жолы, қақпалық вена және бауырдың меншікті артериясы өтеді.

Бауыр-асқазан байламы ішастарды екі жапырақүсті асқазаның кіші иіні аймағында ажырайды, оның алдыңғы және артқы қабырғаларын қаптайды. Асқазанның үлкен иінінде осы жапырақша-

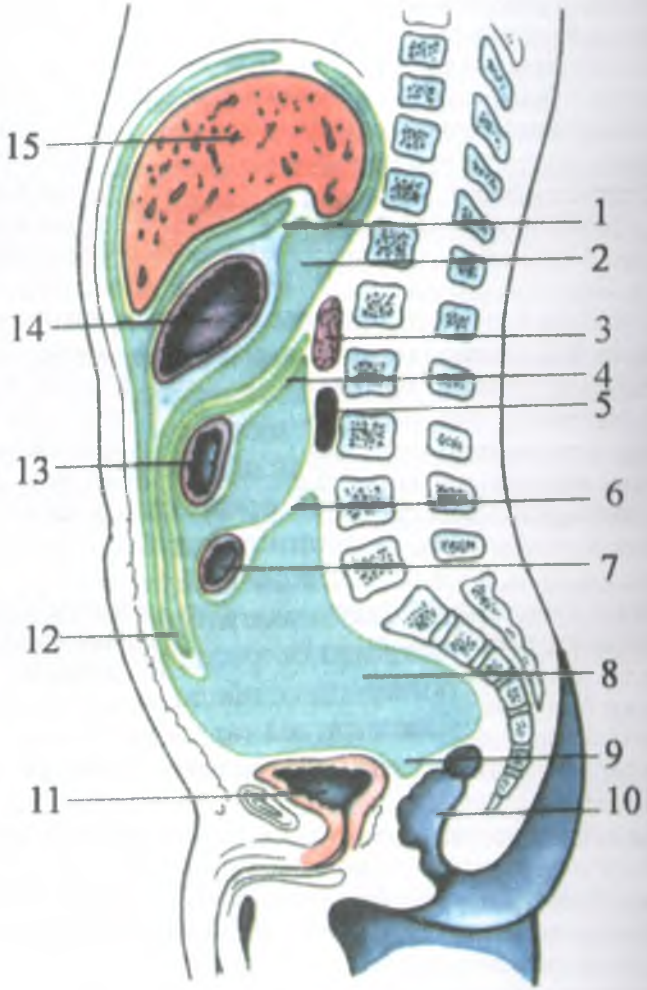

Сурет 139. Ішастардың күрсақ қуысы мүшелері және қабырғаларымен қатынасы
1 - кіші шарбы (omentum minus); 2 - шарбылық қалта (bursa omentalis); 3 - үйқы без (pancreas); 4 - он екі елі ішектің көлденең шажырқайы (mesocolon); 5 - бүйрек (ren); 6 - жіңішке ішек шажырқайы (mesenterium); 7 - жіңішке ішек(intestinum tenue); 8 - іш қуысы (cavitas peritonei); 9 - тік ішек ұңғылы (excavatio rectovesicalis); 10 - тік ішек (rectum); 11 - несепқуық (vesica urinaria); 12 - үлкен шарбы (omentum majus); 13 - көлденең он екі елі ішек (colon transversum); 14 - асқазан (ventriculus); 15 - бауыр (hepar).

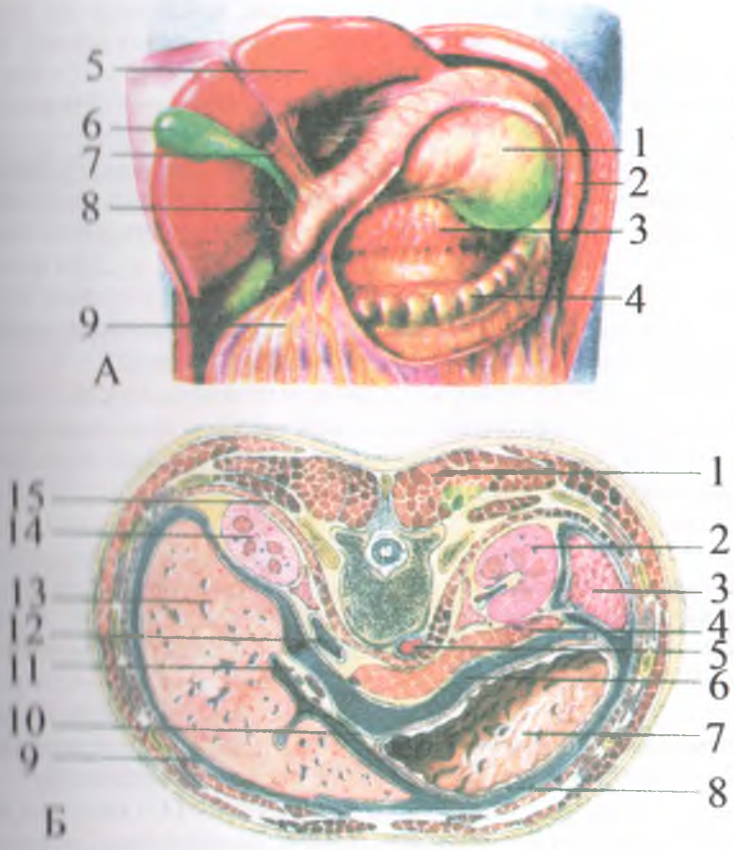

Сурет 140. Ішастар қуысының жоғарғы қабаты.

А - [illegible] көрініс (бауыр жоғары тартылған): 1 - асқазан (ventriculus); 2 - көкбауыр (lien); 3 - ұйқы без (pancreas); 4 - көлденең ішек (colon transversum); 5 - бауыр (hepar); 6 - [illegible] (vesica fellea); 7 - бауыр-он екі елі ішек байламы (lig.hepatodudenale); 8 - шарбылық [illegible] (omentum); 9 - үлкен шарбы (omentum majus); Б: 1 - арқа бұлшықетері; 2 - сол бүйрек (ren sinister); 3 - көкбауыр (lien); 4 - ұйқы без (pancreas); 5 - іш қолқасы (aorta abdominalis); 6 - шарбы қабы (bursa omentalis); 7 - асқазан (ventriculus); 8 - висцералды ішастар (peritoneum viscerale); 9 - париталды ішастар (peritoneum parietale); 10 - кіші шарбы (omentum minus = lig. hepatogastricum); 11 - бауыр-он екі елі ішек байламы (lig.hepatoduodenale); 12 - төменгі [illegible] (v.cava inferior); 13 - бауыр (hepar); 14 - оң бүйрек (ren dexter); 15 - көкет (diaphragma).

лар кездеседі және төменге қарай көлденең жиек ішек пен жіңішке ішек ілмектерімен алдында бағытталады, кейін олар тез бүгілп иіледі, 20-25 см ұзындықты қатпар түзеді де, жоғарылап жиек ішек жоғарылаған жапырақшалар артында котеріледі. Екінші бел омыртқасы деңгейінде олар парие талді ішастарға өтіп, артқы құрсақ қабырғасына жетеді. Төрт жапырақшадан түзілген ішастар қатпары жіңішке ішек алдында алжапқыш түрінде салбырап, *үлкен шарбы* (omentum majus) деп аталады. II бел омыртқасы деңгейінен парие талді ішастар, алдынан үйқы безін және он екі елі ішек бөлігін қаптап, жоғары бағытталады да, кіші шарбы мен асқазан артында шарбы қапшығының қабырғасын түзеді. Кейін ол төменге кездескен тоқ ішекке қарай бағытталады, оны барлық жағынан қоршайды да, қайтадан артқы құрсақ қабырғасына оралады.

Нәтижесінде көлденең жиек ішектің шажырқайы қалыптасады. Асқазанның үлкен иіні мен колденең тоқ ішек арасындағы үлкен шарбы бөлігі асқазан-тоқ ішектік байлам деп аталады. Асқазанның үлкен иінінен кок бауыр қақпаларына бағытталған ішастардың екі жапырақшасы асқазан-көк бауырлық байлам, ал асқазанның жүректі бөлігінен көкетке бағытталған жапырақшалары-асқазан-көкеттік байлам түзеді. Алдыңғы құрсақ қабырғасы аймағында қасаға симфизі мен кіндік арасында ішастар 5 қатпар түзеді (сурет 78, А). Осіп біткен несеп қуығы орналасатын жүп емес орталық кіндік қатпары, жүп медиалді және латералді кіндік қатпарлары. Медиалді кіндік қатпарларында осіп біткен кіндік артериялары орналасады, олардың бойымен қан ұрықтан плацентаға бағытталған, ал латералді кіндік қатпарларында төменгі құрсақүстілік артериялар орналасады.

Ішастарлық қуыстың ортаңғы қабаты (сурет 141) көлденең жиек ішек шажырқайымен және кіші жамбас кіреберісімен шектелген. Көлденен жиек ішек шажырқайынан томен ішастар жапырақшасы артқы құрсақ қуысынан жіңішке ішек түзақ ұштарына өтеді, оларды барлық жақтан қоршап, *жіңішке ішек шажырқайын* түзеді (mesenterium). Жіңішке ішек шажырқайын түбірі (radix mesenterii) ұзындығы 15 - 17 см, II бел омыртқасы деңгейінде сол жақтан артқы құрсақ қабырғасына бекітіледі. Кейін солдан оңға және жоғарыдан төменге қарай бағытталып, шажырқай түбірі оң жақ мықын - сегізкөздік қосылыс деңгейінде аяқталады. Шажырқайда жіңішке ішекті қоректендіретін тамырлар мен жүйкелер өтеді. Сонымен қатар шажырқайлық лимфа түйіндері, дәнекер және май тіні орналасады.

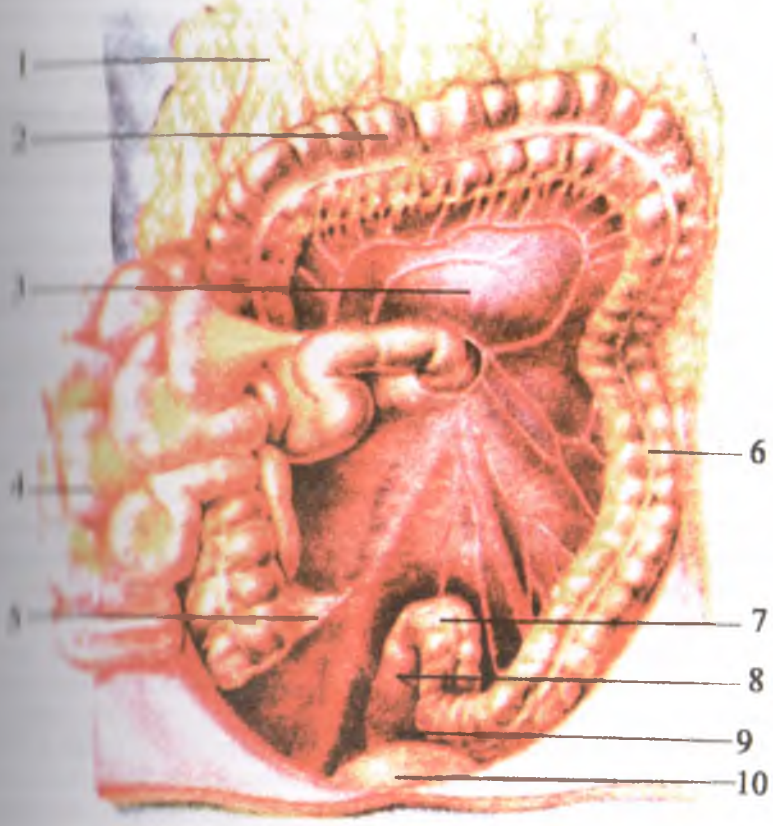

Сурет 141. Іншектер қуысының органғы және төменгі қабаттары.
1 - үлкен шарбы (omentum majus); 2 - тоқ ішек (intestinum crassum); 3 - көлденең жиек [illegible] (mesocolon transversum); 4 - жіңішке ішек (intestinum tenue); 5 - құрттәрізді [illegible] (appendix vermiformis); 6 - жиек ішектің төмендеген бөлігі (colon descendens); 7 - сигматәрізді [illegible] (colon sigmoideum); 8 - тік ішек (rectum); 9 - тік ішек қуық ұңғылы (excavatio [illegible]); 10 - несепқуық (vesica urinaria).

Ішастарлық қуыстың ортаңғы қабатында көптеген ойықтар мен шұңқырлар бар. Олар ішастар және ішкі ағзалар қатпарларымен түзілген. Аса түрақтылары жіңішке ішек басталуы маңында - жоғарғы және төменгі дуоденалді ойықтар; мықын ішектің соңғы бөлігінде оның соқыр ішекке түсуі орнында-жоғарғы және төменгі илеоцекалді ойықтар; соқыр ішектік - соқыр ішек арты ойығы және сигматәрізді тоқ ішек шажырқайындағы - сигматәрізділаралық ойық. Құрсақ қуысының оң жақ бүйір қабырғасынан бір жақтан және соқыр ішек пен орлеуші тоқ ішекпен екінші жақтан - тар тік саңылау - *оң жақ тоқ ішек маңы жүлге* (sulcus paracolicus dexter) орналасады. *Сол жақ тоқ ішек маңы жүлге* (sulcus paracolicus sinister) құрсақ қуысының сол жақ қабырғасы және төмендеген жиек ішек пен сигматәрізді тоқ ішек арасында өтеді.

Ішастарлық қуыстың ортаңғы қабаты тоқ ішектен төменгі жіңішке ішек шажырқайымен екі айтарлықтай ауқымды шұңқырларға болінеді - оң жақ және сол жақ *шажырқайлық қойнаулар*.

Құрсақ қуысының төменгі қабаты кіші жамбас астауында орналасады (сурет 141). Онда тік ішек, несепқуығы, ұрық көпіршіктері (еркектерде), жатыр мен жатыр түтіктері және аналық без жасушалары (әйелдерде) орналасқан. Висцералді ішастар сигматәрізді ішектен тік ішекке жалғасады, сонда тік ішектің жоғарғы бөлігі - интрапариеталді, ортаңғы бөлігі - мезоперитонеалді, төменгі бөлігі - экстраперитонеалді жағдайда болады. Еркектерде ішастар тік ішек пен ұрық көпіршектеріне және несеп қуығының артқы қабырғалармен шектелген *тік ішек-қуықтық ұңғыл* (excavatio rectovesicalis) түзеді. Әйелдерде ішастар тік ішектен қынаптың артқы күмбезі мен жатырдың артқы қабырғасына өтеді де, алдымен бүйірлерінен *тік ішек жатырлық ұңғыл* (excavatio rectouterina), кейін несеп қуығы мен жатыр арасында *қуық-жатырлық ұңғыл* (excavatio vesicouterina).

ТЫНЫС АЛУ ЖҮЙЕСІ

Тынысалу жүйесі (systema respiratorium; сурет 142) ауа өткізуші (мұрын, мұрын қуысы, мұрынжұтқыншақ, көмей, кеңірдек, бронхтар) және тынысалу немесе газ алмасу (окпе) қызметін атқаратын мүшелерді біріктіреді.

Тынысалу мүшелерінің негізгі қызметі адам ағзасындағы тіндерді оттегімен қамтамасыз етіп, көмірқышқыл газынан босату. Сонымен қатар, тыныс алу мүшелері дауыстың пайда болуына, иіс сезуге, кейбір

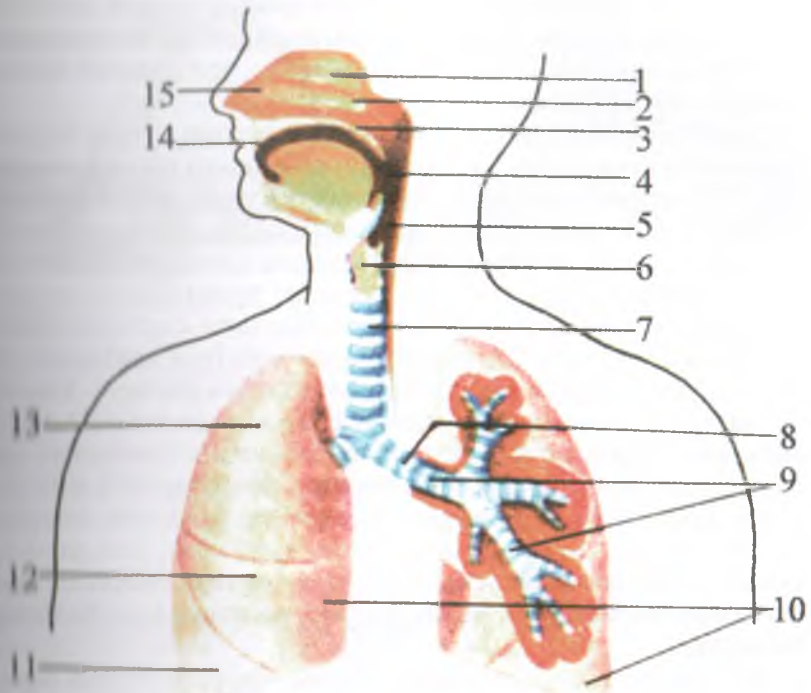

Сурет 142. Тыныс алу мүшелері (схема).
1 - ортаңғы мұрын қалқаны (concha nasalis media); 2 - төменгі мұрын қалқаны (concha nasalis inferior); 3 - жұтқыншақтың мұрындық бөлігі (pars nasalis pharyngis; 4 - жұтқыншақтың ауыздық бөлігі (pars oralis pharyngis); 5 - жұтқыншақтың төменгі бөлігі (pars laryngea pharynges); 6 - көмей (larynx); 7 - кеңірдек (trachea); 8 - басты бронх (bronchus principalis); 9 - бронх тармақтары (arbor bronchialis); 10 - өкпелер (pulmones); 11 - оң өкпенің төменгі үлесі (lobus inferior); 12 - оң өкпенің ортаңғы үлесі (lobus media); 13 - оң өкпенің жоғарғы үлесі (lobus superior); 14 - ауыз қуысы (cavitas oris); 15 - мұрын қуысы (cavitas nasi).

пептидті гормондардың және биоаминдердің шығарылуына, сулы-тұзды және липидті алмасуларда, қанды депозидке беруіне және оның ұюына, иммунды қорғанысқа қатысады.

Ауа өткізгіш жолдар өкпеден тыс немесе өкпе ішілік бөлып бөлінеді. *Өкпеден тыс ауа өткізгіш жолдарға* - мұрын, мұрын қуысы, мұрынжұтқыншақ, көмей, кеңірдек және өкпеден тыс бронхтар, *өкпешкілікке* - бронхтар мен терминалді брөнхшалар кіреді.

Ауа өткізгіш жолдарда дем алынған ауаның тазаруы, ылғалдануы, жылуы, иіс сезу, газды температуралық және механикалық тітіркендіргіштердің сезілуі, сонымен қатар, дем алынған ауаның көлемін реттеуі жүреді.

Осы қызметтер көбісінің жүруі үшін мұрын қуысы мұрын маңы қойнаулары және иіс сезу аймағы негізгі қызмет атқарады. Мұрын қуысынан кейін мұрынжұтқыншақ және көмей орналасады. Оның соңғысы (әсіресе адамда) ауа өткізу қана емес, сонымен бірге дыбыстың пайда болуына қатысады. Көмейден кейін кеңірдек - түтікті мүше, көмейді бронхтармен қосады. Кеңірдек екі негізгі бронхқа бөлінеді, олар өкпе қақпасына кіріп, өз кезегінде окпеден тыс үлестік бронхтарға (сол жақтан екі, оң жақтан үшеу) немесе 1 реттік бронхтар болып бөлінеді. Үлестік бронхтар ірі аймақтық өкпеден тыс (әр өкпеде 4-тен) 2 реттік брохтарға, соңғылары - окпеішілік сегменттік бронхтарға (әр окпеде он-оннан) бөлінеді. Сегменттік бронхтар (5-2 мм) 3-5 реттік бронхтарға (субсегменттік) бөлінеді олар орта кеңірдек бронхтарға жатады. Ортаңғы бронхтар тарамдалып, ұсақ диаметрі 1-2 мм, кейін соңғы бронхшаларға өтеді. Олардан кейін окпенің газ алмасу қызметін атқаратын дем алу (респираторлы) бөліктері басталады.

Респираторлық бөліктің құрылымдық - функционалдық бірлігі болып ацинус (acinus pulmonorialis) саналады. Ол респираторлық бронхшалардың қабырғасында орналасқан, көпіршіктер жүйесінен, қанмен көпіршіктер ауасымен газ алмасу өткізетін көпіршіктер жолдарынан және талшықтардан тұрады.

СЫРТҚЫ МҰРЫН

Тынысалу аппаратының бастапқы бөлігі сыртқы мұрын және мұрын қуысынан тұрады.

Сыртқы мұрын (nasus externus; сурет 143) түбірі, қыры, ұшы және қанаттарынан тұрады.

Мұрын түбірі (radix nasi) көз шарасының арасында орналасып, маңдайдан ойма - кеңсірікпен бөлінеді. *Мұрын қыры* (dorsum nasi) сыртқы мұрын жақтарының бірігуінен пайда болып, алға және төмен бағыталып, *мұрын ұшымен* (apex nasi) аяқталады. Бүйір жақтарының төменгі бөліктері *мұрын қанаттары* (alae nasi) деп аталады.

Мұрын төбесінің артқа қарай екі мұрын тесігі, ауаның мұрын

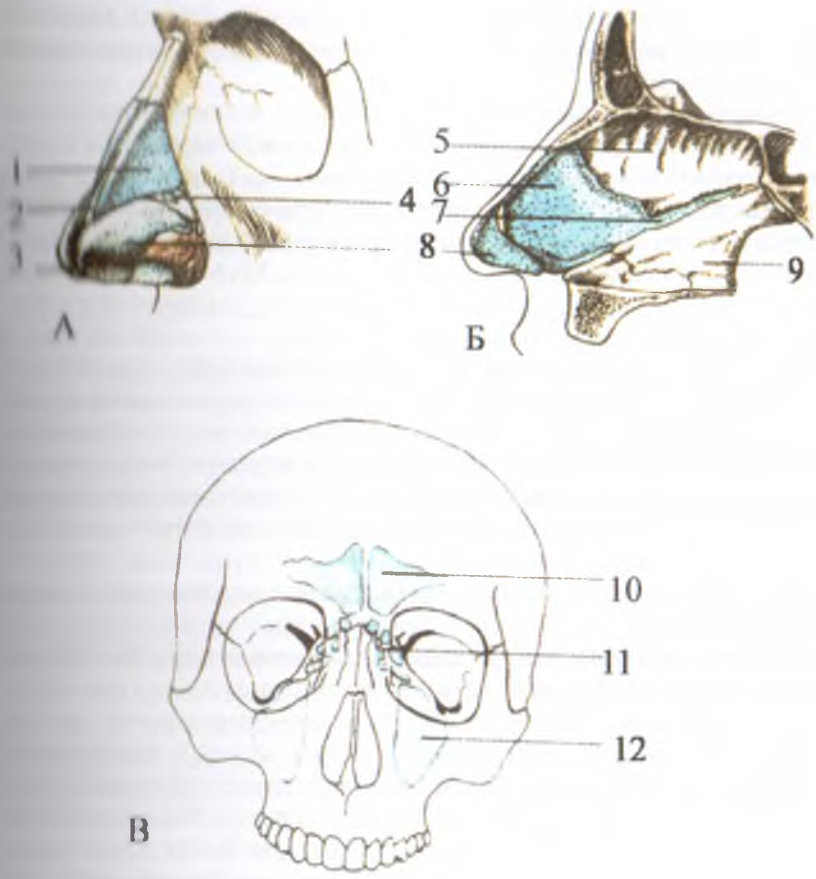

Сурет 143. Шеміршектер (А) және қалқалар (Б), мұрын жанындағы қойнаулар (В).

1 - мұрынның латералді шеміршегі (cartilago nasi lateralis); 2 - мұрын қалқасының шеміршегі (cartilago septi nasi); 3 - мұрын үлкен шеміршегінің медиалды аяқшасы (crus mediale); 4 - мұрын қанатының кіші шеміршегі (cartilagines alares minores nasi); 5 - тор сүйектің перпендикулярлы пластинасы (lamina perpendicularis); 6 - мұрын қалқасының шеміршегі (cartilago septi nasi); 7 - қалқасы мұрын шеміршегі (cartilago vomeronasalis); 8 - мұрын қанатының үлкен шеміршегі (cartilago alaris major nasi); 9 - желбезек (vomer); 10 - мандайлық қойнау (sinus frontalis); 11 - тор сүйектің ұяшықтары (cellulae etmoidales); 12 - жоғарғы жақсүйек қойнауы (sinus maxillaris).

қуысынан өтіп шығуына қызмет ететін және бір-бірінен қозғалмалы, жарғақты мұрын қалқасымен бөлініп тұратын, *мұрын танаулары* (nares) бар.

Сыртқы мұрынның, мұрын сүйектерінен, жоғарғы жақсүйектік маңдай өсінділерінен және бірнеше гиалинді шемірмегінен құралған, сүйекті және шеміршекті қаңқалары бар (сурет 143). Мұрын түбірі сыртқы мұрын қырының және бүйірлерінен жоғарғы жақтары сүйекті, ал қыры және бүйірлерінің ортаңғы және төменгі жақтары шеміршекті қаңқадан тұрады. Мұрын сүйектерінің төменірек жүп, үшбұрыш пішінді, сыртқы мұрынның бүйір қабырғасын құрастыруға қатысатын, *мұрынның латералді шеміршегі* (cartilago nasi lateralis) орналасады. Бір-бірімен орта сызық бойында қосылып, оң және сол бүйір шеміршектері мұрын қырын құрайды. Төменнен латералді шеміршек әр бір жағымен мұрын қанатының үлкен шеміршегімен бірігіп, артынан мұрын сүйегінің төменгі бөлігіне және жоғарғы жақсүйектік - маңдай өсіндісіне бекиді. *Мұрын қанатының үлкен шеміршегі* (cartilago alaris nasi major) жүп, бүйір шеміршегінен төмен орналасқан, алдынан және бүйірінен танауларды шектеп, мұрын төсін қалыптастырады, ілмек пішінді болады.

Оның медиалді аяғы шеміршекті қалқанның алдыңғы - төменгі бөлігін құрайды. Латералді аяғы танауды латералді жақтан қоршайды.

Мұрын үлкен шеміршегінің артынан алмұрттәрізді тесіктің жиегімен, әрбір жақтан 2-3-тен, шағын көлемді, оңашаланған шеміршекті табақшалар болып табылады немесе мұрынның үлкен шеміршегін толықтыратын, *мұрын қанаттарының кіші шеміршектері* (cartilagines alares nasi minores) көлбей жатады. Кейде мұрын қалқасының шеміршегі мен қанатты үлкен шеміршегі арасында, көлемдері әртүрлі қосымша мұрын шеміршектері кездеседі.

Мұрын қалқасының шеміршегі (cartilago septi nasi; сурет 143) тік, тортбұрыш пішінді, мұрын қаңқасының алдыңғы үлкен бөлігін құрайды. Артынан немесе үстінен мұрын қалқасының шеміршегі торлы сүйектің перпендикуляр табақшасымен, ал артынан немесе астынан желбезек немесе мұрынның алдыңғы қылқанымен қосылады. Латералді артқы шеміршек жиегінен мұрынның латералді шеміршегімен жабыса өсетін, латералді өскінді, ал артқы төменгі жиегінен, желбезек немесе негізгі сүйектің перпендикуляр табақшасынан арасында орналасқан, артқы (сынаторлық) өскінді ауа жайылған. Мұрын қалқан шеміршегінің төменгі бөлігі

мен желбезектің алдыңғы бөлігінің арасында, желбезек - мұрынды шеміршектің тор шеміршекті тілімі (cartilago vomeronasalis) орналасқан.

МҰРЫН ҚУЫСЫ

Мұрын қуысы (cavitas nasi; rinos сурет 144) сыртқы мұрын пішіні бассүйектің бет сүйектерінен құралады. Мұрын қуысының алдыңғы - жоғарғы қабырғасын бассүйек сүйектері және мұрын шеміршектері құрайды, мұрын қуысын, қатты және жұмсақ таңдайдан құралған төменгі қабырғасы, ауыз қуысынан бөлініп тұрады. Мұрын қуысы, алдынан жарғақты және шеміршекті бөліктерінен (қолқаның қозғалмалы бөлігі), ал артынан торлы сүйектің тік табақшасымен желбезектен құралған, қалқамен екі симметриялы жартыларға бөлінеді. Мұрын қуысы алдынан танауларымен бетке, ал артынан жұтқыншақ саңылауларымен (хоаналарымен) жұтқыншаққа ашылады.

Мұрынның әрбір жартысында, танаулар арқылы ішінен қапталған ауыспалы, тері май бездері және шаң тозаңдарды ұстайтын, кірпікшелер вибриссалары орналасқан, *мұрын қуысына кіреберісті* қарастырады. Сыртқы бүйір қабырғасын мұрынның әрбір жартысындағы саңылауының ішіне кіріп тұратын үш иілген, сүйекті табақшалар - мұрын қуысын тар, өзара бір-бірімен байланысқан мұрын жолдарына бөлетін, *мұрын қабыршағы* (conchae nasalis) бар. Мұрын жолдары *жоғарғы, ортаңғы және төменгі* деп бөлінеді (meatus nasi superior, medius, inferior), олардың әрбіреуі тиісті мұрын қабыршағы астында орналасқан. Мұрын жолдары *ауа өткізгіш сүйектер қуыстарына* (sinus nasalis): жоғарғы мұрын жолына торлы сүйектің артқы қуыстары; жоғарғы мұрын қабыршағының артқы жиегіне сынатәрізді сүйектің қуысы; ортаңғы мұрын жолына торлы сүйектің алдыңғы және ортаңғы қуыстары; жоғарғы жақсүйек (гайморов) қуысы және маңдай қуысы; төменгі мұрын жолына *мұрын көз жасы өзегі* (canalis nasolacrimalis) ашылады. Мұрын қабыршақтарының медиалді беттері мен мұрын қалқасы арасында, тар тік саңылаутәрізді ортақ мұрын жолы орналасқан.

Мұрын қуысы және мұрын төңірегіндегі қуыстардың шырышты ұйымы бездерге бай, қан қомдауланыу және нервтенуі жүретін *шырышты қабығы* көп қатарлы призмалы - кірпікшелі эпителиймен қапталған. Ол мұрын қуысындағы сүйек қабығы шеміршек

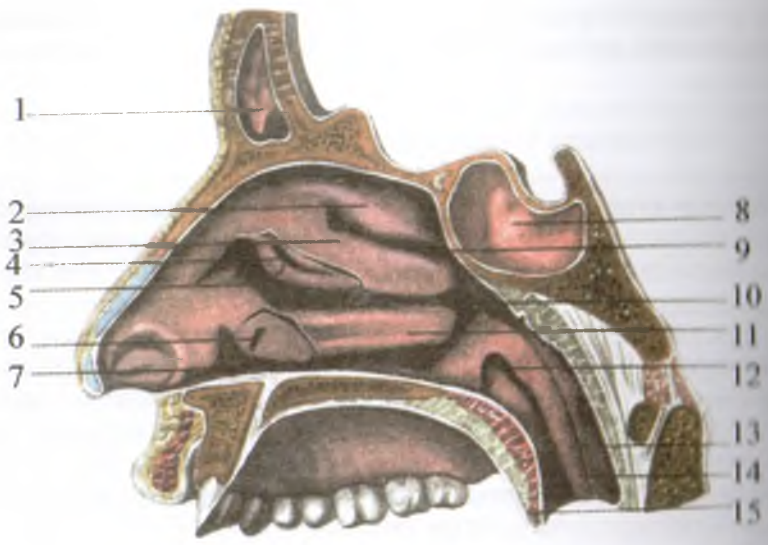

Сурет 144. Мұрын қуысы, оң жағы (мұрын қалқанының төменгі және ортаңғы бөлігі).

1 - маңдай қойнауы (sinus frontalis); 2 - жоғарғы мұрын қалқаны (concha nasalis superior); 3 - ортаңғы мұрын қалқаны (concha nasalis media); 4 - тор сүйек күйғышы (infundibulum ethmoidale); 5 - ілмектәрізді өсінді (prosessus uncinatus); 6 - мұрын жас өзегі (canalis nasolacrimalis); 7 - төменгі мұрын жолы (meatus nasi inferior); 8-сына тәрізді қойнау (sinus sphenoidalis); 9 - жоғарғы мұрын жолы (meatus nasi superior); 10 - ортаңғы мұрын жолы (meatus nasi medius); 11 - төменгі мұрын қалқаны (concha nasalis inferior); 12 - жұтқыншақ түтітігінің тесігі (ostium pharyngeum tubae); 13 - жұтқыншақтың мұрындық бөлігі (pas nasalis pharynges); 14 - түтік бұлтпағы (torus tubarius); 15 - жұмсақ таңдай (palatum molle).

қабығы қабырғасымен тұтасып кетеді. Жоғарғы мұрын қабыршағының аймағындағы, мұрын қалқасы бөлігіндегі және бүйір қабырғасының шырышты қабығында ерекше сезімтал иіс сезгіш жасушалары орналасады, сөндықтан мұрын қуысын жоғарғы бөлігін *иіс сезу аймағы* (regio olfactoria) деп аталады. Мұрын шырышты қабығының қалған бөлігі *дем алу аймағына* (regio respiratoria) жатады. Төменгі мұрын қабыршағының аймағындағы шырышты қабық және түп шырышты негіз, *үңгірлі күре тамырлы өрім* (plexus cavernosi concharum) жасайтын күре тамырлы тұтікшелерге бай. Тұтікшелі өрімдердің болуы, бір жағынан дем алынған ауаны жылытып, екінші жағынан мұрыннан қан ағудың себебі болады.

КӨМЕЙ

Көмей (larynx; сурет 145) - мойынның алдыңғы бөлігінде, тіласты сүйектің астында, 4-7 мойын омыртқалары деңгейінде орналасқан. Ол алдынан тіласты көмей қақпашығы бұлшықеттермен, бүйірінен және шамадан алдынан қалқанша безімен іргелесіп, артынан алқымның көмейлі бөлігімен жабылған.

Көмейдің қаңқасы бір-бірімен байламдар, жарғақтар және бұлшықтар арқылы байланысқан, тақ (жүзіктәрізді, қалқанша, көмей қақпашығы) және жұп (ожаутәрізді, мүйізтәрізді, сынатәрізді) шеміршектерден құралған. Мүшенің негізін алдына қараған доғадан және артық тортбұрыш пішінді табақшадан құралған. *Жүзіктәрізді шеміршек* (cartilago cricoidea) құрайды. Жүзіктәрізді шеміршек доғасының үстінде, артынан бұрышпен біріккен 2 жалпақ табақшадан құралған, *қалқанша шеміршек* (cartilago thyroidea) орналасқан. Шеміршектің алдыңғы бөлігінде жоғарғы және төменгі ойықтары бар. Табақшалардың артқы жиектері әр жақтан ұзын жоғарғы және қысқа төменгі мүйізшелерді түзеді.

Ожаутәрізді шеміршек (cartilago arytenoidea) жұп, гиалинді, пішіні мен 3 жақты пирамидаға ұқсас. Шеміршек негізі төмен бағытталған, одан латералді бұлшықеттің өсіндісі шығады. Жоғарыдан және алдынан көмейге кіреберіс, өзінің төменгі жиегі байламмен қалқанша шеміршегіне бекініп тұратын, түп *көмей қақпашығымен* (epiglottis) жабылған. *Мүйізтәрізді* (cartilago corniculata) және *сынатәрізді* (cartilago cuneiformis) шеміршектер жұп, созылмалы, ожаутәрізді шеміршек үстіндегі, ожау-көмей қақпашығы қатпарлары ішінде орналасқан.

Көмей шеміршектерінің қозғалғышын байламдар және екі буын қамтамасыз етеді. *Білезік қалқанша буыны* (art.cricothyroidea) жұп, қалқанша шеміршегінің төменгі мүйізшесіндегі буын беті мен білезік пішіндес шеміршектің алдыңғы бүйір жағынан құралған. Жүзік - қалқанша буынындағы қозғалыс, фронталді білік бойымен жүзеге асады, сол кезде бұлшықеттердің жиырылуы кезінде қалқанша шеміршегі алға иіліп, бастапқы жағдайына қайта оралады.

Жүзікқалқанша буыны (art.cricoarytenoidea) жұп, ожаутәрізді шеміршектің негіздегі буын беттері мен жүзіктәрізді шеміршектің табақшасынан құралған. Осы буында қозғалыс вертикалді білік бойымен жүреді, сол кезде, дыбыс байламдары бекітілген дауыс өсінділері бір-біріне жақындап, біресе алшақтап орналасуына бай-

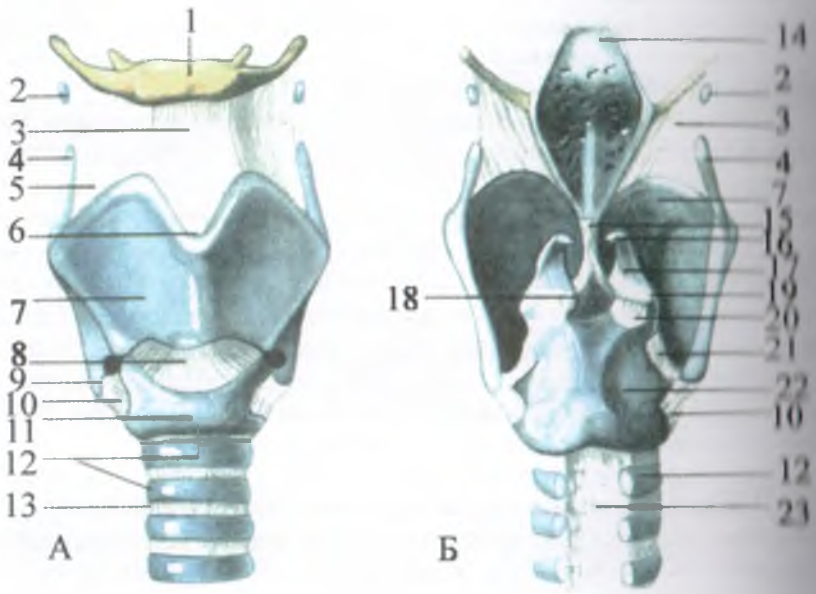

Сурет 145. Көмей буыныдары, байламдары және шеміршектері.
А - алдыңғы жағынан көрініс; Б - артқы жағынан көрініс; 1 - тіласты сүйегі (os hyoideum); 2 - дәнтәрізді сүйек (cartilage triticea); 3 - орталық қалқанша тіласты байламы (lig.thyrohyoideum); 4 - жоғарғы мүйіз (cornu superius); 5 - қалқанша тіласты жарғағы (membrana thyrohyoidea); 6 - жоғарғы қалқанша тілігі (incisura thyroidea superior); 7 - оң табақша мүйіз; 8 - жүзік-қалқанша байламы (lig.cricothyroideum); 9 - төменгі мүйіз (cornu inferius); 10 - жүзік қалқанша буыны (articulatio cricothyoidea); 11 - жүзікторізді шеміршек доғасы (arcus cartilaginis cricoideae); 12 - көмей шеміршектері (cartilagines tracheales); 13 - сақинасы байламдары (lig. annulare); 14 - көмей қақпашығы (epiglottis); 15 - қалқанша көмей қақпашығының байламы (lig.thyroepiglotticum); 16 - мүйізтәрізді төмпешік (cartilage corniculata); 17 - ожаутәрізді шеміршек (cartilage arytenoidea); 18 - дауыстық өсінді (processus vocalis); 19 - бұлшықеттік өсінді (processus muscularis); 20 - жүзікожаутәрізді буын (art.cricoarytenoidea); 21 - жүзік қалқанша буыны (art.cricothyroidea); 22 - жүзіктәрізді қалқаншасы (lam.cartilaginis cricoideae); 23 - кеңірдектің жарғақты қабырғасы (paries membranaceus).

байланысты, дыбыс кеңеюіне не тартылуына әкеледі.

Ожаутәрізді шеміршектің дыбыс өсіндісінің және қалқанша шеміршек бұрышының арасында *жұп дауыс байламы* (lig. vocale) бірге тартылған.

Тілдің сүйегі және қалқанша шеміршегінің жоғарғы жиегінің арасында қалқанша тіластылық жарғағы (membrana thyrohyoidea) бірге тартылған. Жүзіктәрізді шеміршек қалқанша шеміршегінің төменгі жиегінен *жүзік қалқанша байламымен* (lig.cricothyroideum) байланысқан, ал жүзіктәрізді шеміршектің төменгі жиегі мен кеңірдектің 1 сақинасы арасында *жүзік-кеңірдек байламы* (lig. cricotracheale) тартылған.

Көмей бұлшықеттері (mm.laryngis; сурет 146) қызметіне байланысты дауыс саңылауын тарылтушы, дыбыс саңылауын кеңейтуші және дыбыс байламдарының керетін бұлшықеттер болып 3-ке бөлінеді. Дауыс саңылауын тарылтушыларға бүйір жүзік-ожау, қалқанша-ожау көлденең және қиғаш ожау бұлшықеттері жатады.

Латералді жүзіктәрізді бұлшықеті (m. cricoarytenoideus lateralis) жұп. Басталуы: жүзіктәрізді шеміршек доғасының латералді бөлігі; бекітілуі: ожаутәрізді шеміршектің бұлшықетті өсіндісі. Қызметі: ожаутәрізді шеміршекті және оның дауыс өсіндісін ішке қарай бұрады - дауыс жақындап, дауыс байламдары саңылауы (оның жарғақаралық бөлігі) тартылады.

Қалқанша ожаутәрізді бұлшықеті (m.thyroarytenoideus) жұп. Басталуы: қалқанша шеміршек табақшасының ішкі беті; бекітілуі: қалқанша шеміршегінің бұлшықетті өсіндісі. Қызметі: бірге жиырылу кезінде бұлшықетті өсінділері алға тартып, дауыс өсінділерін жасыратады, дауыс саңылауының жарғақаралық бөлігі тартылады.

Көлденең ожаутәрізді бұлшықеті (m.arytenoideus transversus) тақ, ол оң және сол ожаутәрізді шеміршектің артқы бетінің ойығында орналасқан. Қызметі: ожаутәрізді шеміршектерді жақындатып, дауыс саңылауының артқы шеміршекаралық бөлігін тарылтады.

Қиғаш ожаутәрізді бұлшықеті (m.arytenoideus obliquus) жұп, алдыңғы аталған бұлшықеттің артқы бетінде орналасқан. Басталуы: бұлшықетті өсіндінің артқы беті. Бекітілуі: қарама-қарсы ожаутәрізді шеміршектің басы. Қызметі: ожаутәрізді шеміршектің жақындауына байланысты, дауыс саңылауын тарылтады. Аттас қатпардың ішінде орналасып және көмей қақпашығын артқа иіп, көмей қақпашығын бүйір қырына бекітіп, сол кезде комейге кіреберісті (жұтқан кезде) жауатын, *ожау көмей қақпашығының бұлшықетіне* (m.

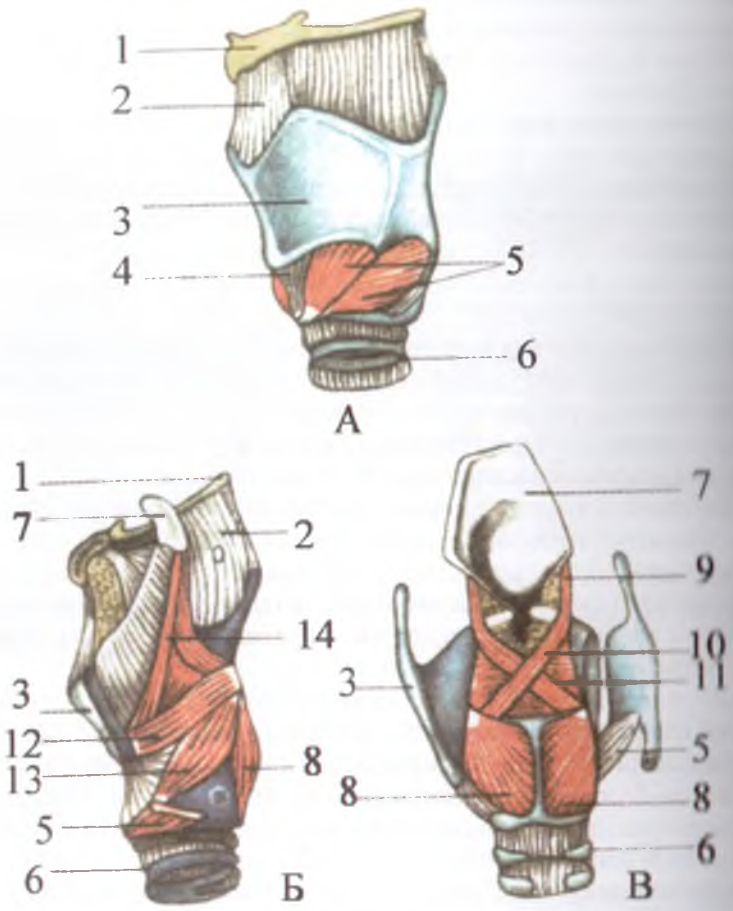

Сурет 146. Көмей бұлшықеттері.

А - алдыңғы жағынан көрініс; Б - жанынан көрініс (қалқанша шеміршегінің табақшасы алынып тасталған); В - артқы жағынан көрініс (қалқанша шеміршегінің табақшасы жоғары көтерілген). 1 - тіласты сүйегі (os hyoideum); 2 - қалқанша-тіласты жарғақшасы (membrana thyrohyoidea); 3 - қалқанша шеміршегі (cartilage thyroidea); 4 - жүзік қалқанша байламы (lig.cricothyroideum); 5 - жүзік қалқанша бұлшықеті, тік және қиғаш бөлігі; 6 - кеңірдек; 7 - көмей қақпашығы (epiglottis); 8 - артқы жүзікожау тәрізді бұлшықеті (m. cricoarytenoideus); 9 - ожау-көмей бұлшықеті (m. cricoarytenoideus); 10 - қиғаш ожау тәрізді бұлшықеті (m. arytenoideus olliguus); 11 - көлденең ожаутәрізді бұлшықеті (m. arytenoideus transversus); 12 - қалқанша ожаутәрізді бұлшықеті (m. thyreoarytenoideus); 13 - жүзік ожаутәрізді бұлшықеті (m. cricoarytenoideus); 14 - қалқанша көмей қақпашығының бұлшықеті.

arytenoideus) бұлшықтардың бір бөлігі жалғасады.

Дауыс саңылауының кеңейтуші жалғыз бұлшықетіне, жұп *артқы ожаутәрізді бұлшықеті* (m.cricoarytenoideus posterior) жатады. Бастауы: көмей қақпашығының шеміршек артқы беті. Бекітілуі: ожаутәрізді шеміршектің бұлшықетті өсіндісі. Қызметі: бұлшықетті өсіндісін артқа тартып, ожаутәрізді шеміршекті алға айналдырады, дыбыс өсіндісі бүйірі бұрылып, дауыс саңылауы кеңейеді. Дауыс байламдарын керетін бұлшықеттерге қалқанша көмей қақпашығы және дауыс бұлшықеттері жатады.

Қалқанша бұлшықеті (m. cricothyroideus) жұп, көмей қақпашығынан доғасы шеміршек доғасының алдыңғы бетінен қалқанша шеміршегінің төменгі жиегі және төменгі мүйізшесіне 2 будамен (тік және қиғаш) бекиді. Қызметі: қалқанша шеміршегін алға иіп дауыс өсіндісіне байламдары керіледі.

Дауыс бұлшықеті (m.vocalis) жұп, сәйкес дауыс қатпарында, қалқанша шеміршегінің ішкі бетінің бұрышынан дауыс өсіндісіне қарай орналасады. Қызметі: дауыс байламдарын керілтеді.

Көмей қуысы (cavitas laryngis; сурет 147, 148) алдынан көмей қақпашығы, бүйірлерінен әр бірінде сынатәрізді төбешігі бар, ожаутәрізді қақпағы – түпкөмейлі қатпарлармен, артынан ожаутәрізді шеміршектер мен олардың төбелеріндегі мүйізтәрізді төбешіктермен арасында жатқан шырышты қабықтың қабығымен шектелген. Көмей қуысында кіреберіс, қарыншааралық бөлік және дауыс астындағы аймақтарға бөледі.

Көмейлік кіреберіс (vestibulum laryngis) көмейге кірістен кіреберіс қатпарларына (plicae vestibulares) дейін, көмей қуысының жоғарғы бөлігі. Сөңгілдары шырышты бездерін және кеңейген созылмалы тамырлардан тұрады, шырышты қабықтан құралған. Қатпарлар арасында көбінесе ашық ауа тұрақты *кіреберіс саңылауы* (rima vestibuli) орналасқан.

Қарыншааралық бөлім ең тар ол жоғарыдағы кіреберіс қатпардан, төменгі дауыс байламдарына дейін созылады. Комейдің әр жағынан кіреберіс қатпары (жалған дауыс қатпары) мен дауыс қатпары арасында *көмей қарыншасы* (ventriculus laryngis) орналасқан. Қарыншааралық аралық бөлік ең тар, ол жоғарыдағы кіреберіс қатпардан, төменгі дауыс байламдарына дейін созылады.

Комейдің тар бөлігінің бірі *дауыс саңылауы* (rima glottidis), дауыс байламдары мен аттас бұлшықеттен құралған, оң және сол дауыс қатпарларымен шектеледі. Онда жарғақаралық бөлім (pars

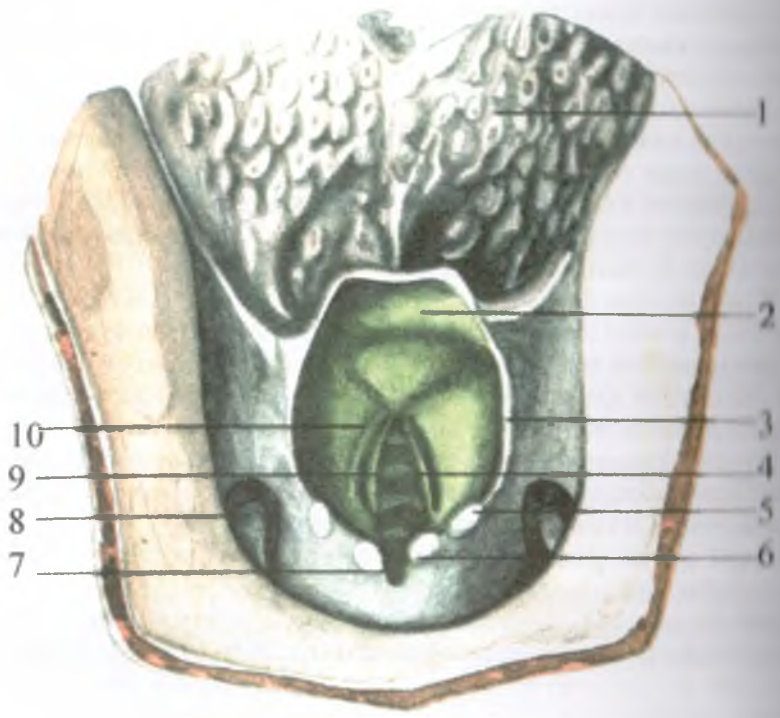

Сурет 147. Көмейлік қуыска кіреберіс; жоғарғы жағынан көрінісі.
1 - тіл (lingua); 2 - көмей қақпашығы (epiglottis); 3 - ожау көмей қақпашығының қатпары (plica aryepiglottis); 4 - дауыстық кіреберісі (rima glottis); 5 - сынатәрізді төмпешік (tuberculum cuneiforme); 6 - мүйізтәрізді төмпешік (tuberculum corniculatum); 7 - ожауаралық тілік (incisura interarytenoidea); 8 - алмұрттәрізді ұңғыл (recessus piriformis); 9 - дауыс қатпары (plica vocalis); 10 - кіреберіс қатпары (plica vestibularis).

intermembranacae), дауыс байламдары арасында (дауыс саңылауының алдыңғы бөлігінің 3/4) орналасқан және ожауторізді шеміршектің дауыс өсінділерімен шектелген, шеміршекаралық (pars intercartilaginea) қарастырады.

Көмей қақпашығы астындағы бөлігі (cavitas infraglottica) - көмей қуысының төменгі болігі. Ол дауыс саңылауының астында орналасып, біртіндеп кеңейіп, кеңірдек қуысынан өтеді.

Көмей 3 қабықтан: шырышты, талшықты - шеміршекті және дәнекертін қабықтарынан тұрады. *Шырышты қабық*, дыбыс бай-

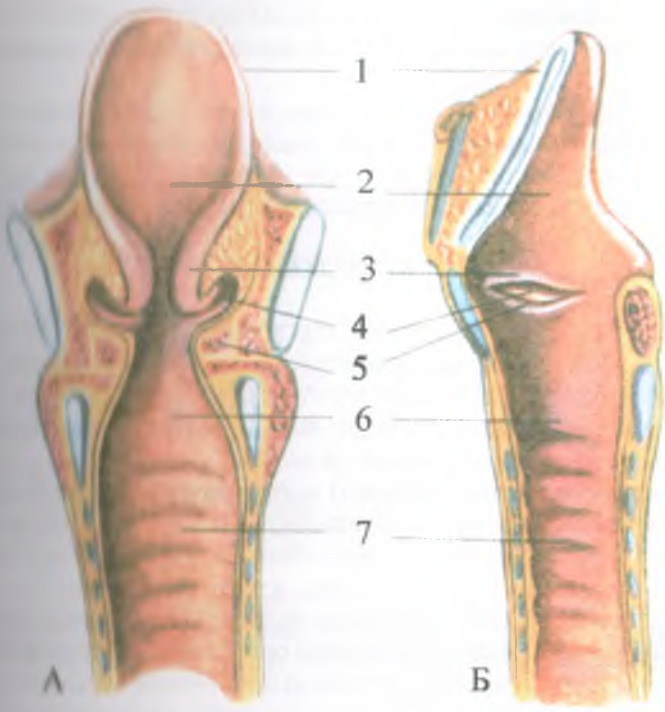

Сурет 148. Көмей қуысы

А - артқы жағынан көрініс; Б - жанынан көрініс; 1 - көмей қақпашығы (epiglottis); 2 - көмей [illegible] (vestibulum laryngis); 3 - кіреберіс қатпарлары (plica vestibularis); 4 - көмей қарыншасы ([illegible] laryngis); 5 - дауыс қатпары (plica vocalis); 6 - дауыс асты қуыс (cavitas infraglottica); 7 - [illegible] (trachea)

[illegible] бөлек көпқатарлы призмалы кірпікшелі эпителиймен [illegible]. Дыбыс қатарлары көпқатарлы тегіс қатаймайтын эпителиймен жабылған.

Ең шырышты негізде көмейдің фиброзды созылмалы жарғақ [illegible], ол жоғарғы бөлімде төменгі жиегі біркелкі қатпардың [illegible] кіреберіс байламын құрайтын, төртбұрышты жарғақ, ал [illegible] бөлігінде - қозғалмалы конус орналасады. Оның талшықтары жүйкіторізді шеміршек доғасының жоғарғы жиеғінен [illegible] байлам түрінде, жоғары көтеріліп, латералды қалқанша шеміршегінің ішкі бетіне алдына барып бекиді, артынан

ожаутәрізді шеміршекті негізіне және дыбыс өскінділеріне бекиді. Эластикалық конустың жоғарғы бос жиегі дыбыс байламдарымен көрсетілген.

Фиброзды-шеміршекті қабық тығыз дәнекер тінмен қоршалған және көмейдің тірек қаңқасының қызметін атқаратын, гиалинді және эластикалық шеміршектерден құралады. Дәнекер қабығы мүшені қоршаған мойын құрылымдарымен байланысады.

КЕҢІРДЕК

Кеңірдек (trachea; сурет 149) тақ мүше, ұзындығы 10-15 см төмен қараған түтіктәрізді, ал көмейдің төменгі шекарасынан алты мойын омыртқасының төменгі жиегінің бойынан басталады, 5 кеуде омыртқасының жоғарғы жиегі бойында аяқталады. Мүшенің мойындық және кеуделік бөліктері болады.

Мойындық бөлігі (pars cervicaiis) мойын аймағында орналасады. Алдыңғы жағынан оған қалқанша безі бекиді, оның ерекшелігі кеңірдекті 2 ден 4-ші сақина аралығында қоршап тұрады, ал оң және сол бөліктері 5-6 сақинаға дейін жетеді. Кеңірдектің алдында кеуде-тіласты және кеуде-қалқанша бұлшықеттері кіретін мойындық бетінің кеңірдек алды табақшасы орналасқан. Кеңірдектің артында оңеш, ал бүйірлерінен қан тамыр нерв будалары (жалпы үйқы артериясы, ішкі мойындырық вена және кезбе нерв) орналасқан.

Кеуде қуысында кеңірдектің **кеуде бөлігінің** (pars thoracica) алдында қолқа доғасы, иық-бас сабауы, сол иық-бас сабауынан, жалпы үйқы артериясының сол бастамасы және айырша безі (тимус) орналасқан.

4-5 кеуде омыртқалары бойында кеңірдек, өкпе қақпасына бағытталған, екі *негізгі бронхыға* (bronchi principales) бөлінеді. Бөлініу жері *кеңірдек бифуркациясы* (bifurcatio tracheae) деп аталады. Ішкі жағынан оған төменгі жағындағы саңылауға кіретін *кеңірдек киілі* (carina tracheae). Оң бронхы, сол бронхыға қарағанда, қысқалау, бірақ кеңірдек және кеңірдектен доңес бұрышпен шығады. Сол бронхы қолқа доғасының астынан өтеді, ал оң бронхы артынан алға бағытталған тамыр қоршайды.

Кеңірдек жартылай сақина құрайтын және бір-бірінен *сақинатәрізді байламдармен* (lig. annularia) байланысқан, 16-20 *гиалинді шеміршектерден* (cartilagines trachealis) тұрады. Шеміршекті жартылай сақиналардың көмегімен кеңірдек саңылауы ашық, ал

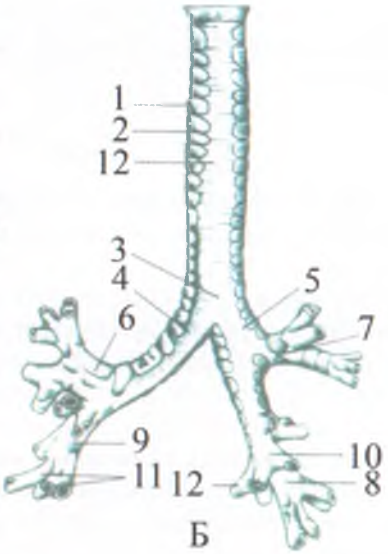

Сурет 149. Кеңірек.

А - [illegible] көрініс; Б - артқы жағынан көрініс; 1 - кеңірдектік шеміршектер (cartilagines tracheales); 2 - сақиналы бауламдар (ligg. annularia); 3 - кеңірдек айырығы (bifurcation tracheae); 4 - сол басты бронх (bronchus principalis sinister); 5 - оң басты бронх (bronchus principalis dexter); 6 - жоғарғы сол үлестік бронх (bronchus lobaris superior sinister); 7 - жоғарғы оң үлестік бронх (bronchus lobaris superior dexter); 8 - төменгі оң үлестік бронх (bronchus lobaris inferior dexter); 9 - төменгі сол үлестік бронх (bronchus lobaris superior sinister); 11 - сол сегменттік бронхтар (bronchi segmentales sinistri); 12 - оң сегменттік бронхтар (bronchi segmentales dextri).

мүшенің өзі серпімді және иілгіш болады. Шеміршектердің бос ұштары, кеңірдектің жарғақты *артқы қабырғасын* (paries membranaceus) құрайтын, тегіс бұлшықетті жасушалар талшықтарымен біріктіруші тін тақташалармен қосылған.

Кеңірдек және бронхылардың ішкі бетінде шырышты қабық төселген, ол шеміршектермен түпшырышты негізі арқылы байланысқан нүкте. *Шырышты қабықта* қыртыс жоқ, құрамында коптеген шырышты бокал тәрізді экзокриноциттер бар, көп ядролы призмалы кірпікшелі эпителиймен қапталған. Түпшырышты негізде лимфоидты түйнектер (фоликулалар), қан жолдары және нервтер, кеңірдек бездері көп. Кеңірдек сыртынан бекітуші тін қабығымен қапталған.

ӨКПЕ

Тыныс алу жүйесінің негізгі мүшесі болып **өкпе (pulmones**, сурет 150) саналады. Бұлар кеуде қуысының көлемін дерлік толтырумен алатын, жұп мүше. Өкпенің әрбірі өзінің өкпеқабығында орналасып, жүрек, үлкен тамырлар (қолқа, жоғарғы қуыс тамыр), өпеш және басқа мүшелер орналасқан, көкірек қуысымен бөлінеді. Өкпе пішінімен қиық конусқа ұқсас, оның *төбесі* (apex pulmonaris) бұғана үстілік шұңқырына, ал ішке қараған негізінен - *көкеттік бетімен* (facies diaphragmatica) - көкет куполына бағытталған. Өкпенің жұмыр тобесі кеуде қуысынан жоғарғы тесігі арқылы, мойын омырғасындағы 1-ші қабырғалық мойнына дейін бағытталған. Ен үлкен *иілген қабырғалық беті* (facies costalis), қабырғаларға және қабырға аралық бұлшықеттеріне омыртқа бағанымен, алдынан - көкірек қуысы мүшелерімен шектелген. Өкпе беттері шеттермен бөлінген. *Алдыңғы жиегі* (margo anterior) қабырғалық бет медиалді бөлігімен боледі. Сол окпенің алдыңғы жиегінде жүрек ойығы (incisura cardiaca) бар, ол астынан сол өкпенің тілшесімен шектелген. *Артқы жиегі* (margo posterior) қабырғалық және медиалді беттерінің арасында орналасқан. *Төменгі жиегі* (margo inferior) қабырғалық және медиалді беткейлік көкеттік бетінен бөледі. Әрбір окпенің ішкі жағынан сопақ пішінді қысылымы - **өкпе қақпасы** (hilum pulmonaris) орналасқан. Ол арқылы **өкпе тамырын** (radix pulmonaris) құрайтын, негізгі бронх, өкпе артериясы, окпе тамырлары мен нервтері, лимфа жолдары және түйіндері өкпеге отеді. Оң өкпенің қақпасы, сол окпенің қақпасымен салыстырғанда қысқа және кеңірек.

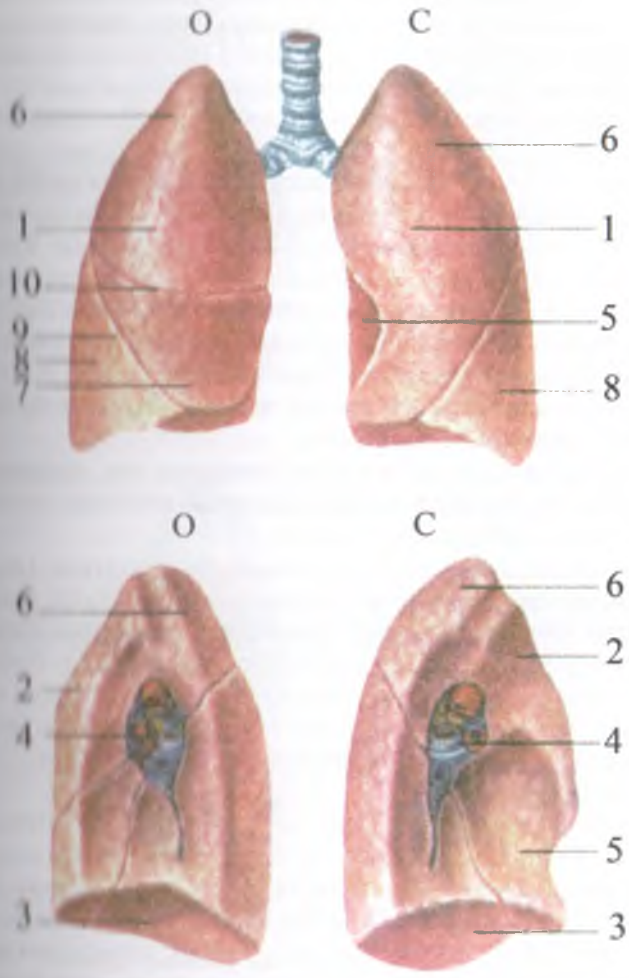

Сурет 130. Оң (О) және де сол (С) өкпелер; алдыңғы жағынан (жоғарыда) және артқы жағынан (төменде).

1 - қабырғалық бет (facies costalis); 2 - көкірекаралық бет (facies mediastinalis); 3 - көкеттік бет (facies diaphragmatica); 4 - өкпе түбірі (radix pulmonis); 5 - жүрек батыңқысы (impressio cardiaca); 6 - жоғарғы үлес (lobus superior); 7 - ортаңғы үлес (lobus medius); 8 - төменгі үлес (lobus inferior); 9 - қиғаш саңылау (fissura obliqua); 10 - оң өкпенің горизонталді саңылауы (fissura horizontalis).

Оң жақтағы көкет күмбезінің жоғары тұруына байланысты, оң өкпе сол өкпеден кеңірек және қысқалау. Терең саңылау сол өкпені 2 (жоғарғы және төменгі), ал оң өкпені 3 (жоғарғы, ортаңғы және төменгі) бөлімге (lobi pulmonaris) бөлінеді. *Қиғаш саңылау* (fissura obliqua) әрбір өкпедегі өкпенің артқы дөңес жиегінен оның төбесінен 6-7см төменірек басталып, қабырғалық бетімен төмен және алға бағытталып, өкпенің төменгі жиегінің алдыңғы жиегіне отуінің қасында жетеді. Содан соң осы саңылау медиалді бетіне жалғасады, жоғары және артқа өкпе қақпасына бағытталады. Қиғаш саңылау әрбір өкпені *жоғарғы* (lobus superior) және үлкен *төменгі* (lobus inferior) бөлімге бөледі. Оң өкпеде қиғаштан басқа *горизонталді саңылау* (fissura horizontalis) болады, ол өкпенің қабырғалық бөлігінде, қиғаш саңылаудың ортасынан басталып, және алға 4 қабырғадан өкпенің алдыңғы жиегіне дейін жалғасып, сонда медиалді бетіне өтіп, өкпе қақпасына жетеді.

Горизонталді саңылау жоғарғы бөлімнен, тек алдынан және медиалді жақтан 4 және 6 қабырға арасынан көрінетін, оң өкпенің *ортаңғы бөлімі* (lobus medius) бөледі.

Практикада өкпені **бронх-өкпелі сегменттерге** (segmenta bronchopulmonaris) бөледі: оң өкпеде олар 11, ал сол өкпеде 10. Сегменттер төбесімен қақпаға, ал негізімен өкпе бетіне бағытталған, конус немесе пирамида пішіндес болады. Олар бір-бірімен дәнекер тін қолқасымен және веналармен бөлінген. Әрбір сегменттің ортасында сегменттік бронх және сегменттік артерия, ал корнің сегментпен шекарада - сегментарлық тамыр орналасқан.

Оң өкпе сегменттері:

Жоғарғы бөліміндегі сегменттер: 1) *ұштық* сегменттік бронх (seg. apicale). Оның төменгі бөлігі алдыңғы және артқы сегменттер арасына кіреді. 2) *артқы* сегменттік бронх (seg.posterius). Ұштық сегменттік бронхпен төменгі бөлік арасында орналасқан. 3) *алдыңғы* сегменттік бронх (seg.anterius). Ұштық сегментпен ортаңғы бөлім арасында орналасқан.

Ортаңғы бөлім сегменттері: 4) *латералді* сегменттік (seg.laterale). Ортаңғы бөлімнің артқы бөлімінде орналасқан. 5) *медиалді* сегменттік (seg. mediale). Ортаңғы бөлімнің медиалді және көкеттік беттерін құрайды.

Төменгі бөлім сегменттері: 6) *жоғарғы* сегменттік (seg. superius), тұрақсыз түптөбелік сегменті бар оң өкпенің артқы - жоғарғы бөлімінде орналасқан. 7) *медиалді (*жүректік) базалді сегменттік

Сурет 181. Медиалді (төменгі) жағынан және латералді (жоғарыда) жағынан [illegible] оң (О) және сол (С) сегменттері.

Оң жақта: I - ұштық (SI - seg. apicale); II - артқы (SII - seg. posterius); III - алдыңғы (SIII - seg. anterius), IV - латералді (SIV - seg. laterale); V - медиалді (SV - seg. mediale); VI - ұштық (SVI - seg. apicale[superius]); VII - медиалді базалды (SVII - seg. basale mediale[cardiacum]); VIII - алдыңғы базалды (SVIII - seg. basale anterius); IX - латералді базалді (SIX - seg. basale laterale); X - артқы базалды (SX - seg. basale posterius);

Сол жақта: I+II - ұштық-артқы (SI+II - seg. apico posterius); III - алдыңғы (SIII - seg. anterius); IV - жоғарғы тісшелік (SIV - seg. lingulare superius); V - төменгі тісшелік (SV - seg. lingulare inferius); VI - ұштық (SVI - seg. apicale [superius]); VII - медиалді базалды (SVII - seg. basale mediale [cardiacum]); VIII - алдыңғы базалды (SVIII - seg. basale anterius); IX - латералді базалды (SIX - seg. basale laterale); X - артқы базалды (SX - seg. basale posterius).

бронх (seg.basale mediale cardiacum) 8) *алдыңғы* базалді сегменттік бронх (seg.basale anterior), көкетпен орта болім арасында орналасқан. 9) *латералді* базалді сегменттік бронх (seg. basale laterale), артқы және алдыңғы базалді сегменттер арасында орналасқан. 10) *артқы* базалді сегменттік бронх (seg. basale posterior). Омыртқа бағанының латералді базалді сегменттік бронх арасында жатыр.

Сол өкпе сегменттері:

Жоғарғы бөлім сегменттері: 1-2) *ұштық-артқы* сегмент (seg. basale apica-posterior). Қиғаш саңылауымен және жоғарғы болімнің алдыңғы сегментінің арасында орналасқан, екі сегменттен (ұштық және артқы) тұрады. 3) *алдыңғы* сегмент (seg. anterior) жоғарғы тілшік және төбелік - артқы сегменттер арасында орналасқан. 4) *жоғарғы тілшік* сегменті (seg. lingulare superius), төменгі тілшік сегментінің үстінде жатыр. 5) *төменгі тілшік* сегменті (seg. lingulare inferius), жоғарғы тілшік сегменті мен қиғаш тілшік арасында орналасқан.

Төменгі бөлімінде: 6) *жоғарғы* сегмент (seg. superius), тұрақсыз кездесетін түп-төбелік сегменті бар омыртқа жотасының жанындағы төменгі болімнің төбелік артқы-жоғарғы болігі. 7) *медиалді* (жүректік) базалді сегмент (seg.basale mediale cardiacum). 8) *алдыңғы* базалді сегмент (seg. basale anterius), латералді базалді сегмент пен қиғаш саңылауы арасында орналасқан. 9) *латералді* базалді сегмент (seg. basale laterale), алдыңғы және артқы базалді сегменттер арасында жатыр. 10) *артқы* базалді сегмент (seg. basale posterior) омыртқа жотасының жанында, төменгі болім жоғарғы сегментінен төмен орналасқан.

Әрбір өкпе бронхылардың тарамдалуы, олар мүшенің негізгі қаңқасын бронх тармағын құрайтын және тыныс алу жүйесінің респираторлық (газ алмасу) болімі болатын өкпелік көпіршіктер және альвеоалар жүйесінен тұрады.

Бронх ағашы (arbor bronchialis; сурет 149) *негізгі бронхтан* (bronchus principalis) тұрады, ол үлкен өкпе сыртылық *болімдік бронхтарға* (1реттік бронхлар) болінеді, ал олар өз кезегінде, үлкен зональды өкпе сыртылық (әрбір өкпеден 4-ден) бронхтарға (2реттік бронхлар) тарамдалады. Соңғылары окпе ішілік сегменттік бронхларға (әрбір окпеде 10) отеді, олар өз кезегінде 3-5 реттік бронхтарға субсегменттік немесе орта бронхтарға (5-2мм) болінеді. Орта бронхтар тарамдалып, ұсақ (диаметрі 2-1мм) бөлімше ішілік бронхларға, ал одан соң, *соңғы бронхшаларға* (bronchioli terminales) отеді.

Одан кейін өкпенің респираторлық бөлігі басталады. Бронхша бұтақтары диаметрінің кішіреюіне байланысты, олардың қабырғаларының шеміршек сақиналарында кішірейеді, шағын гиалинді, ал одан кейін эластикалық табақшаларға айналады, олар бронхшалардың мүлдем жойылады. Бронхшалардың жұмсақ қабырғаларында тегіс бұлшықетті талшықтар саны үлкейеді.

Респираторлық бөліктің құрылымдық-функционалді бірлігі - ацинус (acinus pulmonaris) болып табылады. Қан мен тіндер арасындағы газ алмасуды өткізетін көпіршіктер жүйесін көрсетеді. Ацинус 1-ші реттік *тыныс алу бронхшасынан* (сурет 152) (bronchiolis respiratorus) басталады, ол дихотомды бұтақтанып, 2-ші, ал содан кейін 3-ші реттік респираторлық бронхшаларға бөлінеді. Әрбір 3-ші реттік респираторлы бронхшалар өз кезегінде *көпіршіктер жолдарына* (ductuli alveoares) бөлінеді.

Әрбір көпіршік жол 2 *көпіршіктер қапшалармен* (sacceuli alveoares) аяқталады. Олар көпіршіктік жолдың дисталді ұшындағы көпіршіктер жинақталуын елестетеді. Көпіршіктік жолдар мен қапшықтар қабырғаларында өкпенің бірнеше ондық альвеолалар орналасқан. *Көпіршіктер* (alveoli pulmonaris) диаметрі 200-300 мкм жұмыр құрылымдар, үлкен адамдағы олардың орташа саны 300-400 мкнте жетеді. Үлкен адамның максималді, дем алғандағы барлық көпіршіктер беті 100-150 м-ге дейін жетеді, ал дем шығарғанда ол 2-2,5 есе азаяды. Көпіршіктердің қабырғасы 1 қабатты тегіс эпителиймен жабылған. Эпителий астында, газ алмасуға және су буларының болінуіне кедергі жасамайтын, эпителоциттермен бірге қан мен ауа арасындағы, қалыңдығы 0,4-0,6 мкм, барьер (аэрогематикалық барьер) жасайтын, жұқа дәнекертін қолқамен көптеген қан өткізу капиллярлары жатады(сурет 152,Б).

Ацинуска 15-20 көпіршіктер, өкпе үлешесіне 12-18 ацинус кіреді. Үлешелерден өкпе үлесі құралады.

Практикада өкпе шекараларын білу қажет. Өкпе ұштары бұғанадан 2-3 см жоғары шығып тұрады. Оң өкпенің төменгі шекарасы (өкпенің төменгі жиегі) орта - бұғаналық сызықпен -VI қабырғаны, алдыңғы қолтықпен - VII қабырғаны, ортаңғы қолтықтық - VIII қабырғаны, артқы қолтықтық - IX қабырғаны, қауырғалық сызықпен - X қабырғаны, омыртқа жанындағы сызықпен - XI қабырғаның мойнының деңгейінде аяқталады, сол өкпе артқы шекараға өтеді. Сол өкпенің төменгі шекарасы төмірек орналасқан. Максималді дем алу кезінде өкпенің төменгі

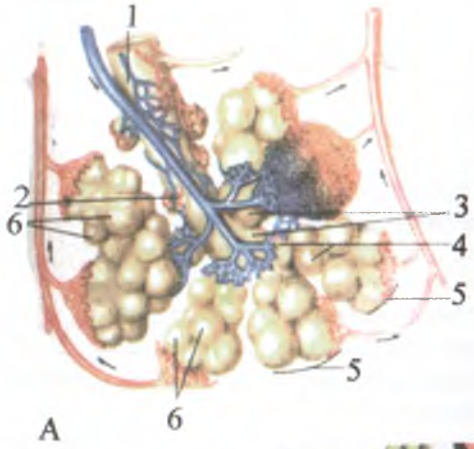

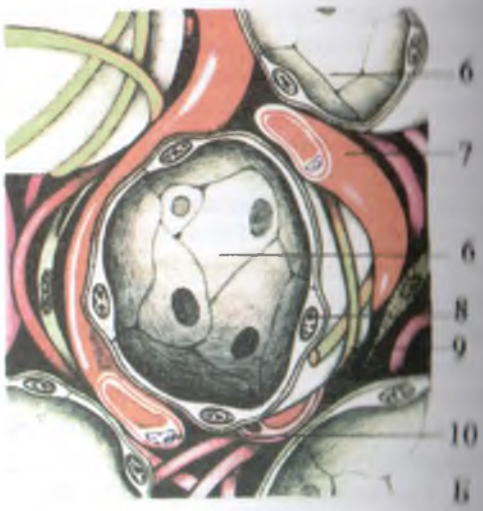

Сурет 152. Өкпе үлесі (схема).

А - жалпы құрылысы; Б - аэрогематикалық тосқаулардың құрылысы; 1 - бронхиолар (bronchiolus); 2 - терминалді бронхшалар (bronchiolus terminais); 3 - тыныс бронхшалары (bronchioli respiratorius); 4 - көпіршіктер жолдары (ductuli alveolares); 5 - көпіршіктер қапшалары (sacculi alveolares); 6 - өкпе көпіршіктері (alveoli pulmonis); 7 - қан тамыр; 8 - альвеоцитін ядросы; 9 - элоцит талшықтары; 10 - эндотелоцит ядросы.

өнері 5-7 см-ге төмендейді.

Өкпенің артқы шекарасы омыртқа бағанының оң және сол жағынан, 2-ші қабырғалардың бастарынан XI қабырға мойнына дейін алып жатады.

Алдыңғы шекара (алдыңғы жиегі) 2 өкпенің ұштарынан төмен түсіп, 1,0-1,5 см ара қашықтықта, IV қабырға шеміршегіне дейін, параллель дерлік өтеді. Осы жерде сол окпе шекарасы солға 4-5 см-ге ығысып, жүрек ойығын құрайды. VI қабырға шеміршегінің жиегінде окпенің алдыңғы шекаралары астыңғысына отеді.

ӨКПЕҚАП

Өкпе сыртынан окпеқаппен қапталған. **Өкпеқап (pleura)** жұқа, ішіне, ылғалды, созылмалы талшықтарға бай сірлі қабық, ол әрбір жіпсіні қоршайды. *Висцералді өкпеқап* (pleura visceralis) өкпе ішкерімен тығыз бітіскен және *париеталді өкпеқап* (pleura parietalis) кеуде қуысының қабырғаларын ішінен жойылған болып екіге бөлінеді. Париеталді окпеқаптық қабырғалық, медиастиналді (көкірек қуысы) және көкеттік өкпеқап деп бөлінеді. Окпе тамыры аймағында висцералді париеталді өкпеқапқа өтеді. Жоғарыда қабырғалық және медиастиналді өкпеқап, окпеқап куполын құрайды. Толығымен әрбір өкпе сыртында түйық окпеқаптың қуысы пайда болады, онда шағын көлемді серозды сұйықтық бар, ол өкпенің тыныс алу қозғалысын жеңілдетеді. Сол өкпеқап қуысы оңға қарағанда ұзынырақ өзіне тарлау (сурет 153).

Оң және сол окпеқап қапшықтары арасында **көкірек қуысы** (mediastinum) орналасқан, ал алдынан төс сүйегімен және қабырғалық шеміршектерімен, артынан омыртқамен шектелген. Көкірек қуысында жүрек және одан шығатын тамырлар, айырша безі, көкет нервтері, өңеш, қолқаның кеуделік бөлігі, кеуде нервтер, симпатикалық нерв бағаны, тақ және жартылай тақ тамыр және кеуделік лимфалық тармақ.

Қабырғалық окпеқаптың көкеттік және көкірекаралыққа өтетін жерлерде ойыстар пайда болады. Олар *өкпеқап қойнаулары* деп аталады. Окпеқап қойнаулары: қабырға-көкеттік, көкет-көкірекаралық және қабырға-кокірекаралық қойнаулар болып бөлінеді. Қойнаулар оң және сол өкпеқап қуыстарының резервтік кеңістігі болып табылады.

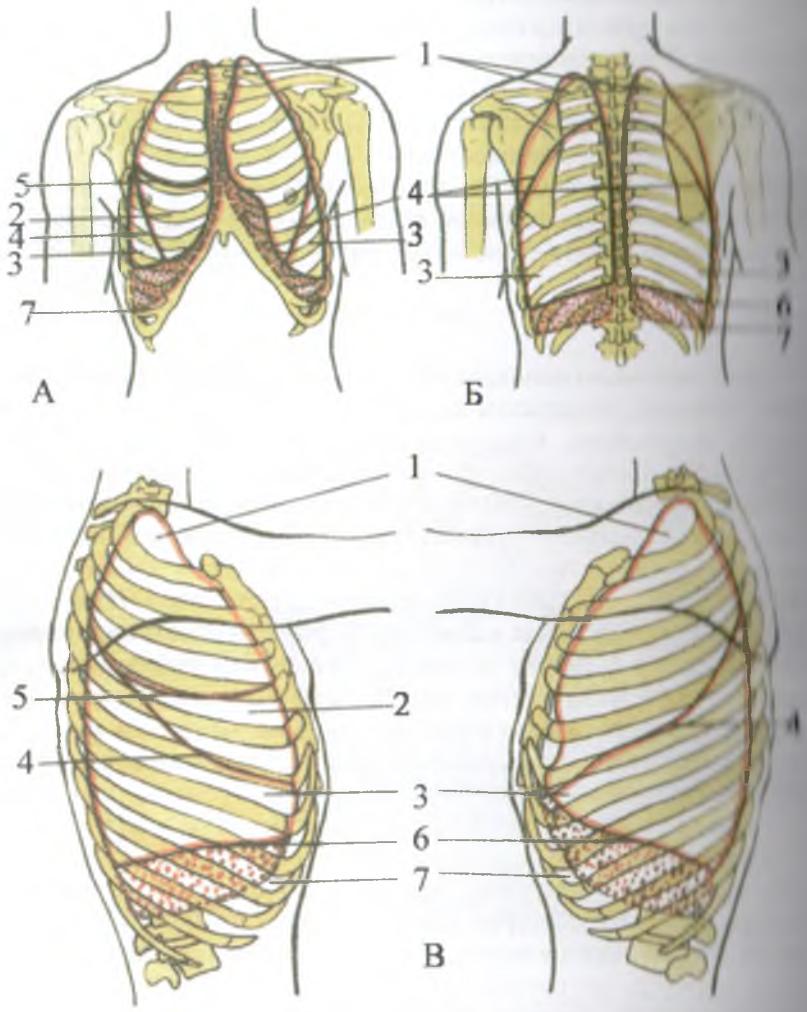

Сурет 153. Өкпе мен өкпекаптын шекаралары.

А - алдыңғы жағынан көрініс; Б - артқы жағынан көрініс; В - жанынан көрініс. 1 - жоғарғы үлестер (lobi superiores); 2 - оң өкпенің ортаңғы үлесі (lobus medius pulmonis dextri); 3 - төменгі үлестер (lobi inferiores); 4 - қиғаш саңылау (fissure obliqua); 5 - горизонталді саңылау (fissura horizontalis); 6 - өкпенің төменгі жиегі (margo inferior pulmonis); 7 - париетальді өкпе қапталы төменгі жиегі.

НЕСЕП-ЖЫНЫС ЖҮЙЕСІ

Несеп-жыныс жүйесі (apparatus urogenitalis; сурет 154) адамда бір түрлі қызмет атқаратын мүшелердің 2 тобын құрайды: мүшенің зат алмасу кезінде пайда болған шлактарды (тұздар, ферменттер, т.б) шығарушы **несеп жүйесі** (organa urinaria) және ағзаның репродуктивтік қызметін, яғни көбеюін қамтамасыз ететін **жыныс мүшелері** (organa genitalia). Несеп және жыныс мүшелері эмбриогенезде бірге қалыптасады және ересек ағзада да анатомиялық, функционалдық қарым-қатынаста болады.

НЕСЕП ЖҮЙЕСІ

Бүйрек (ren; сурет 155) жұп мүше, қою қызыл түсті, тығыз, салмағы 120-200г, екі жағынан омыртқамен, артқы қуысында 12 бел омыртқасының тұсында, іштің қуысында орналасқан. Оң жақтағы бүйрек сол жақтағыдан төменірек орналасады: оның жоғарғы ұшы XI кеуде омыртқасының төменгі жағымен шектеседі, ал сол бүйректің жоғарғы ұшы осы омыртқаның орта бөлігінде орналасқан. Он бүйректің алдыңғы жағынан он екі елі ішектің төмендеген бөлігі және тоқ ішектің оң иіні өтеді. Оң бүйрек жоғарғы жағынан бауырдың висцералді бетімен шектеседі. Сол бүйректің алдыңғы жағында асқазан, үйқы безінің құйрық бөлігі, аш ішектің ілмегі, ал жоғарғы жағында көкбауыр және тоқ ішектің сол иіні орналасады. Бүйректің артқы беті қабығы-мен бірге көкетке жанасқан, сонымен бірге белдің шаршы бұлшықеттеріне, іштің қиғаш бұлшықеттеріне және белдің үлкен бұлшықетіне жанасқан, олар бүйрекке ойыс жасайды. Бүйректің жоғарғы шеті бүйрекүстімен жанасады.

Бүйрек бірнеше қабықтан тұрады: ең алдымен ол жұқа қабық – *фиброзды қабықпен* (capsula fibrosa), сыртынан бүйректің майлы дәнесін құрайтын *майлы қабықпен* (capsula adiposa) жабылған. Ол бүйрекалды және бүйрекарты жапырақшаларынан тұратын *бүйрек шандырларымен* (fascia renalis) ұсталады. Бүйрек шандырының бүйрекалды жапырақшасының алдында париеталді қуыс орналасқан, яғни бүйректер экстраперитонеалді орналасады және сонымен бірге, бүйрек шандырымен, майлы қабықшамен айқындалады.

Бүйректің *латералді шығыңқы жиегі* (margo lateralis) сыртқа қараған, ал *медиалді* (margo medialis) ойыстысы омыртқаға қараған.

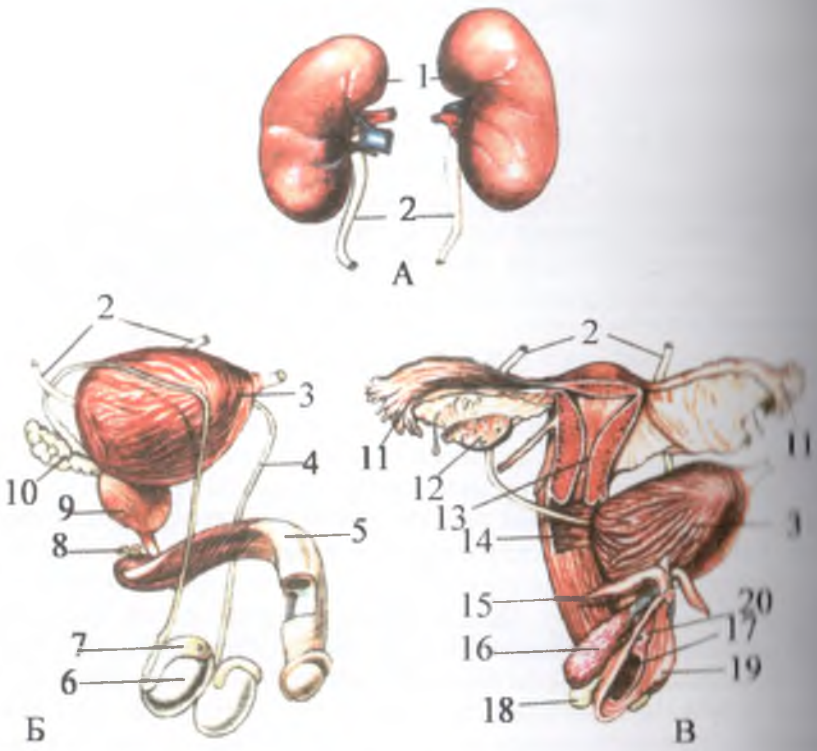

Сурет 154. Несеп жыныс аппаратының жалпы көрінісі (жартылай схемасы).
А - несеп ағзалары: 1 - бүйрек (ren); 2 - несепағар (ureter); Б - еркек жыныс ағзалары: 3 - несепқуық (vesica urinaria); 4 - шәует шығаратын түтік (ductus deferens); 5 - еркек жыныс мүшесі (penis); 6 - ағабез (testis); 7 - шәует қосалқысы (epididymis); 8 - буылтық сызықша несеп шығаратын өзек безі (glandula bulbourethralis); 9 - қуық асты безі (prostata); 10 - шәует қуықшасы (vesicula seminalis); В - әйел ішкі жыныс ағзалары; 11 - жатыр түтігі (tuba uterina); 12 - аналық без (ovarium); 13 - жатыр (uterus); 14 - қынап (vagina); 15 - деліткі (clitor); 16 - кіреберіс буылтығы (bulbus vestibule); 17 - қынап тесігі (orificium vaginae); 18 - кіреберістің үлкен беті (glandula vestibularis major); 19 - кіші жыныс ернеуі (labium minorum pudenda); 20 - несеп шығаратын өзек (urethra).

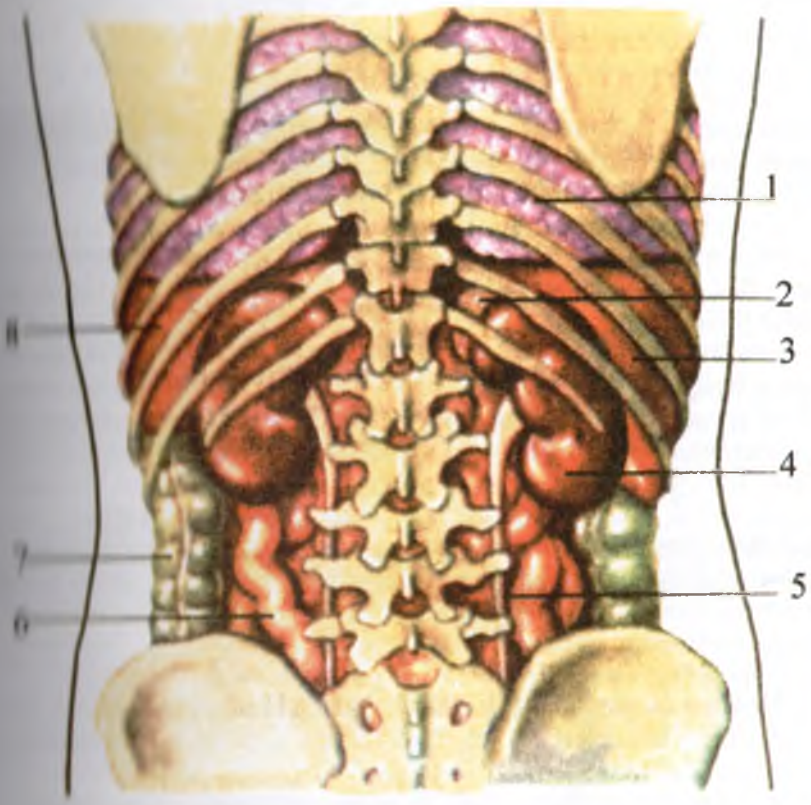

Сурет 155. Бүйректер топографиясы.

1 - [illegible] (pulmo); 2 - бүйрек үсті безі (glandula suprarenalis); 3 - бауыр (hepar); 4 - бүйрек (ren); 5 - [illegible] (ureter); 6 - жіңішке ішек (intestinum tenue); 7 - тоқ ішек (intestinum crassum); 8 - көк [illegible] (lien).

Ойысты жиегінің ортасында тереңдеу орналасады - **бүйрек қақпағы** (hilum renalis), бұл арқылы қан тамырлары және лимфа тамырлары, нерв және несепағар өтеді. Бүйрек қақпасынан кеңейген тереңдікке отеді. Бүйрек қақпасының кеңейген тереңдікке отеді - **бүйрек қойнауына** (sinus renalis), яғни кіші және үлкен бүйрек тостағанша, қанайналым және лимфа тамырлары, нерв және майлы тін орналасады. Әр бүйректе *алдыңғы* (facies anterior) және *артқы* (facies posterior) беті, *жоғарғы* (extremitas superior) және *төменгі* (extremitas inferior) шеттері болады.

Бүйректің кесіндісін коргенде 2-2,5 см қалыңдықтағы ішкі милы заты мен 0,4 -0,7 см болатын беткейлік затын көреміз (сурет 156). Мүшенің орталық бөлігінде болатын **бүйректің милы заты** (medulla renalis) сыртқы және ішкі шекаралардан және 10-15 конустәрізді ***бүйрек пирамидаларынан*** (pyramides renales) жасалады. Бүйрек пирамидалары нефрон түзағын жасайтын және милы заты арқылы өтетін жинағыш бүйрек түтіктерін жасайтын тік өзекшелерден тұрады. Бүйрек түтіктері жайлап бір-бірімен қосылып, бүйректік емізік аймағында 15-20 қысқа ағын *емізікше түтіктерін* (ductuli papillares) түзеді. **Бүйректің қыртыс заты** шетінде орналасқан, бірақ бүйректік милы затына ***бүйрек бағаналары*** (columnae renales) тәрізді өтеді. Өз кезегінде, милы заты сәулелер жасай отырып, жуқа өсінділері қыртыстыға өзгереді. Бүйректің қыртыс затында құрылымдық-функционалды бірлігі - нефрон бар. Оның саны 1,5-1,8 млн-ға жетеді.

Нефрон (nephron; сурет 157) *екі қабатты* (capsula glomeruli) Шумлянск-Боумен қабығымен қапталған *қанайналым қылтамырлары* (glomerulus corpusculi renalis) қосатын *бүйрек денесінен* (corpusculum renale) басталады. Қаптама жапырақшаларының арасында нефронның проксималді өзекшелері отетін қуыс бар. Нефронның бүйректік өзекшелер жүйесіне: *проксималді өзекше* (tubulus contortus proximalis), проксималді тік озекше (tubulus rectus proximalis), *жуқа өзекше* (tubulus attenuatus) және *дисталді тік* (tubulus rectus distalis) және *дисталді иректелген* (tubulus contortus distalis) кіреді. Жуқа және дисталді өзекшелер нефрон жіншесін құрайды. Дисталді иректелген өзекше пирамиданың жоғарысында ашылатын *кіші бүйрек тостаганшалары қуысына* жалғасатын (calyx renalis minor), емізікше ағынына жалғасатын *жинағыш бүйрек түтігіне* өтетін (tubulus renalis colligens). Бірнеше (2-3) кіші тостаганшалар *үлкен тостаганшага* (calyx renalis major)

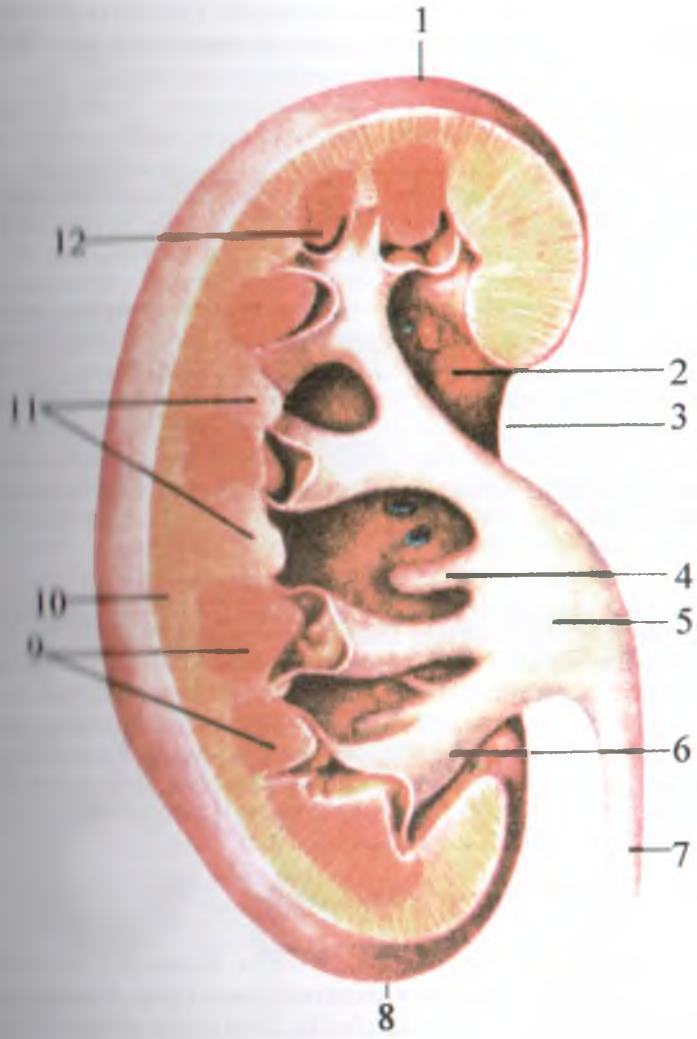

Сурет 186. Бүйрек (кесілген түрде)

1 - бүйрек шеті (extremitas superior); 2 - бүйрек қойнауы (sinus renalis); 3 - бүйрек қақпасы (hilus renalis); 4 - кіші бүйрек тостағаншалары (calyx renalis minor); 5 - бүйрек түбегі (pelvis renalis); 6 - үлкен бүйрек тостағаншалары (calyx renalis major); 7 - несепағар (ureter); 8 - төменгі шеті (extremitas inferior); 9 - бүйректің майлы заты (medulla renalis); 10 - бүйректің қыртысты заты (cortex renalis); 11 - бүйрек баганалары (columnae renalis); 12 - бүйрек бүртіктері (papilla renalis).

ашылады. 2-3 үлкен тостағаншалардың қосылуы жалпы кеңейген түбегі - *бүйрек қуысы* (pelvis renalis) түзеді. Бүйрек түбегі бүйрек аймағында несеп шығарушы түзеді.

Иректелген өзекшелер барлық тарылуында ішкі жағынан бірқабатты текшелік эпителиймен жабылған, жинағыш өзекшелер - бірқабатты призмалық эпителиймен жабылған.

Нефрон қан тасымалдаушы қылтамырлармен оралған. Қан бүйрек денесіндегі қылтамырға 4-5 сегментік артерияны (aa. segmentales) беретін, алдыңғы және артқы жағынан бүйрек артериясының жүйесінен келеді. Соңғысынан үлестераралық артериялар (aa. interlobares) шығады, сонан кейін тарамдалған және үлестераралық артерияларды (aa. corticales radiatae) беретін доғалы артерияларға (aa. arcuatae) өтеді. Тарамдалған артериялар *әкелуші шумақ артериоласына* (arteriolae glomerulares afferents) әкелуші артериоалдан диаметрі 2 есе кіші әкелуші шумақ артериоласына жиналады. Әкетуші шумақ артериоласы қайтадан бүйрек өзекшелері айналасындағы қылтамырларға бөлінеді, ал содан кейін венулаға өтеді. Венулалар қыртысты және милы заты аймағында орналасқан шумақ веналарды құятын тарамдалған үлестераралық веналарға (vv.corticales radiatae) қосылады. Олар өз кезегінде төменгі венаға құятын бүйрек венасын жасайтын болікаралық венаға өтеді.

Сірліасты аймақтың перитубулярлы тамырлары венаның қабықты бетіне жиналады. Олар жүлдызша тәрізді венаны қосады. Ал жүлдызша вена қанды тарамдалған венаға апарып, доғалық, сонан соң бүйрек веналарына апарады. Қыртысты нефрондар - қыртысты заттың қалыңдығында 80% дейін болатын нефрондар. Бұлар бүлшықеттің жұмысы кезінде қанның бүйрек арқылы отуін қамтамасыз етеді.

Несепағар

Несепағар (ureter) - жүп мүше, 30-35 см, диаметрі 8 мм болатын бүйрек қуысы мен қуықты жалғайтын ұзын түтік. Несепағардың **ішкі бөлігі** (pars abdominalis) үлкен бел бұлшықетінен алдыңғы бетімен кіші жамбасқа өтеді, **жамбас бөлімі** (pars pelvica) жамбастың шектелген сызығы арқылы алға, медиалді және төмен, мүшенің интрамуральды бөлігін (pars intramuralis) жасай қуық түбіне өтеді. Несепағар 3 жерден тарылу түзеді: (3-4 мм) бүйрек қуысынан несепағарға шығатын жерінде, іштік болімнің жамбас бөліміне отуінде және несепағардың қуыққа отетін жерінде болады. Несепағар қабығы

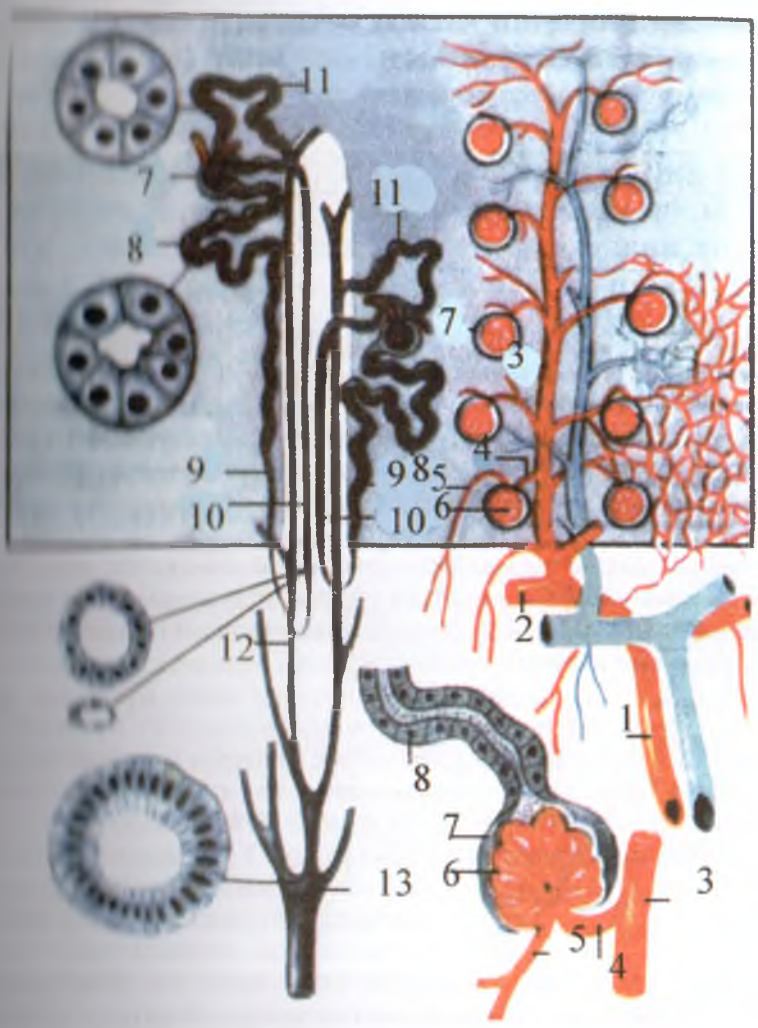

Сурет 157. Нефрон мен бүйректің несеп шығаратын өзекшелерінің құрылысы.
1 - [illegible] артериялар (a. interlobaris); 2 - доғалық артериялар (a. arcuata); 3 - үлестерарасы артериялары (a. interlobularis); 4 - өкелуші тамыр (vas afferens); 5 - өкетуші тамыр (vas [illegible]); 6 - [illegible] (glomerulus); 7 - шумақ қапшығы (capsula glomeruli); 8 - проксималді [illegible] (tubulus contortus proximalis); 9 - ілмектің төмендеген бөлігі (pars descendens ansae); 10 - [illegible] ілмектің бөлігі (pars ascendens ansae); 11 - дисталді иілген өзек (tubulus contortus [illegible]); 12 - бүйректің жиналмалы түтігі (tubulus renalis collagens); 13 - бүртікті өзек (ductus [illegible])

шырышты, бұлшықеті және дәнекер қабықтардан тұрады. *Шырышты қабық* (tunica mucosa), эпителиймен қапталған және терең қатпарлы, жиырылған *бұлшықеті қабығы* (tunica muscularis) жоғарғы бөлімінде 2 қабаттан - ішкі және сыртқы циркулярды, ал төменгі бөлімінде 3 қабаттан - ішкі, сыртқы, ортаңғыдан тұрады. Бұлар несептің бүйректен қуыққа өтуін жүргізеді. Сыртынан несепағар *дәнекер қабықпен* (tunica adventitia) жабылған.

Несепқуық

Несепқуық (vesica urinaria cystis; сурет 158) тақ қуыс мүше, көлемі 700-800 см^3, жамбас астауының түбінде орналасқан, оның пішіні несептің толуымен байланысты. Алдынан қасаға симфизі, еркектерде артқы жағынан ұрық бездері және тік ішек орналасқан, ал әйелдерде - жатыр және қынаптың жоғарғы бөлігі орналасқан. Қуық өзінің төменгі бөлімі арқылы жамбас түбіне жанасады. *Денесі* (corpus vesicae), *түбі* (fundus vesicae), *мойны* (cervix vesicae) және *ұшы* (apex vesicae) болады.

Несепқуықтың қабығы шырышты, бұлшықетті, дәнекерлі қабық және сірлі қабықтардан тұрады. *Шырышты қабық* (tunica mucosa) эпителиймен жабылған және көптеген қатпарлы болады. Қуықтың алдыңғы бөлігінің 3 тесігі болады: екеуі несепағар тесігі, біреуі - несепшығару өзегінің ішкі тесігі. Бұлардың арасында шырышы болмайтын, тығыз, қатпарсыз бұлшықетті қабыққа жалғанған шырышты қабық **үшбұрыш** (trigonum vesicae) жасайды. Несепқуық үшбұрышының қалыңдығына үшбұрыш бұлшықеттерін жасайтын терең және беткей бұлшықетінен тұратын жұмсақ бұлшықет түйін орналасады. Үшбұрыштың беткейлі бұлшықеті несепағардың қабығының жалғасы болып келеді, ал терең бұлшықет - несепті шығарушы бұлшықет тінінің бөлігі. Бұлшықет қабығы ұзына бойлы сыртқы, ортаңғы циркулярлы және ішкі ұзына бойлы бір-біріне тығыз жалғасқан тегіс бұлшықет клеткаларынан тұрады. Қуықтың мойын аймағында ортаңғы қабық ішкі тесік айналасында *қуықты қысқышын* (m.sphincter vesicae) түзеді. Бұлшықетті қабық жиырылып мүшенің көлемін кішірейтіп және несепті несеп шығаратын өзек арқылы сыртқа шығаратын болғандықтан оны *несеп шығарушы бұлшықет* (m.detrusor vesicae) деп атайды.

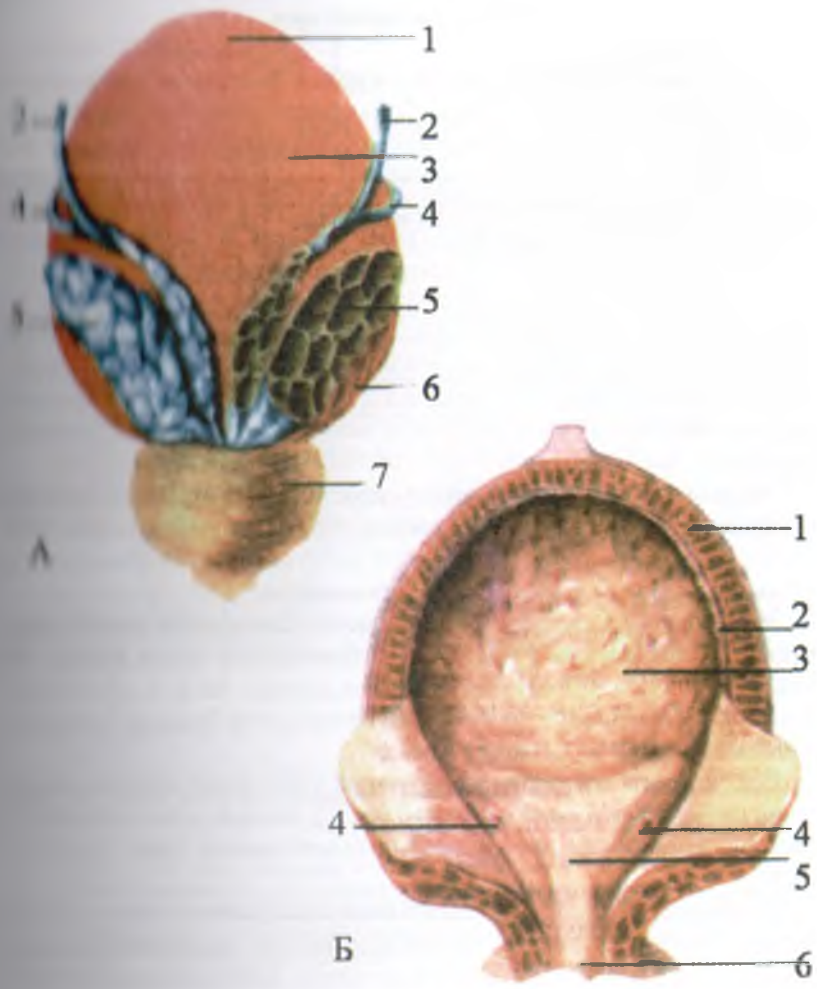

Сурет 158. Несепқуық.

А - [illegible] көрінісі: 1 - үшы (apex vesicae); 2 - несепағар (ureter); 3 - қуық денесі (corpus [illegible]); 4 - шәует шығарушы өзекшесі (ductus deferens); 5 - шәует қуықшасы(vesicular [illegible]); 6 - қуық түбі (fundus vesicae); 7 - қуықасты безі (prostata); Б - ішкі көрінісі: 1 - [illegible] қабық (tunica muscularis); 2 - шырышасты негіз (tela submucosa); 3 - шырышты [illegible] (tunica mucosa); 4 - несепағар тесігі (ostii ureteris); 5 - несеп шығаратын өзектің ішкі [illegible] urethrae internum)

Несеп шығаратын өзек (urethra; сурет 159) жұмсақ эластикалық түтік, ұзындығы әйелдерде 3-5 см, еркектерде 20-22 см болады. **Еркектердің несеп шығаратын өзегі** (urethra masculina) қуықтың *ішкі тесігінен* (ostium urethrae internum) басталып және жыныс мүшесі басының түбінде *сыртқы тесікпен* (ostium urethrae externum) аяқталады. Оның *простаталық* (pars prostata), *жарғақты* (pars membranacae), және *кеуекті* (pars spongiosa) бөлімдерін ажыратады. Ұзындығы 1-1,5 см простаталық бөлім қуық мойнынан тік жоғарғы қуықастына өтеді. Қуықасты бөлгінің ұзындығы 3-4 см, қуықасты безінің ішінен өтеді. Оның артқы қабырғасында ұзартылған үлгаю - *несеп шығаратын өзектің қыры* (crista urethralis) бар. Бұл бөлігі *урық төмпесі* немесе *төмпешікті* (colliculus seminalis) құрайды.

Мұның жоғарысында тереңдеу - **простаталық жатырлығы** (utriculus prostaticus) бар, ол рудиментті өсінді болып табылады (сурет 161). Оның жан-жағынан урық жасаушы тесіктің түтігі, ал айналасында урық безінің урықтық төмпешігі орналасқан.

Ұзындығы 1,5 см жететін еркек несеп шығаратын өзектің **жарғақтық бөлігі** ұшына урық безінің буытығына дейін жетеді. Ол несеп-жыныс көкетінен отерде *несеп шығару өзегінің сфинктерін* жасайтын (m.sphincter urethrae) концентрленген буылған бұлшықет тінінен өтеді.

Еркек несеп шығаратын өзегінің ең ұзын бөлігі аталық жыныс мүшесінің **кеуекті бөлігі**. Ұзындығы 15 см-дей және екі кеңейі болады: аталық жыныс мүшесінің буылтығында және оның басында.

Шырышты аралық және кеуекті болігінің ауыспалы эпителийімен - көпқабатты призмалық, ал аталық жыныс мүшесінің басында көпқабатты тегіс эпителиймен қапталған. Шырышты қабығында көп мөлшерде *шырышты бездер* (glandula urethrales) орналасқан. Шырышты қабығының сыртында циркулярлы бұлшықет жасушасының қабығын жасайтын жұмсақ бұлшықет тіні бар.

Әйел несепшығару өзегі еркектікіне қарағанда кеңдеу және 2,5-3,5 см болатын, диаметрі 7-10 мм тік түтікті құрайды. Әйел несеп шығаратын өзегі қасаға симфизі астында өрналасып несеп-жыныс көкетінен өтетіндіктен артқы жағынан кішкене қысыңқы болып келеді. Оның артқы қабырғасы қынаптың алдыңғы қабырғасына

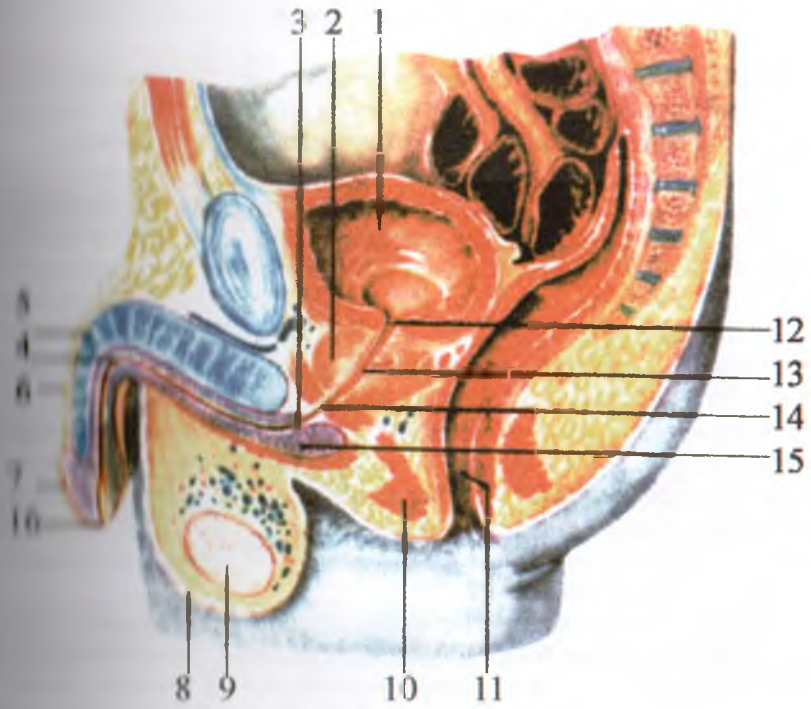

Сурет 159. Еркек жыныс жолдары, сагиталді кесіндісі.
1 - несеп шығаратын өзектің ішкі тесігі (ostium urethrae internum); 2 - қуықасты безі(prostata); 3 - несеп шығаратын өзек(urethra); 4 - еркек жыныс мүшесінің кеуекті денесі (corpus spongiosum penis); 5 - еркек жыныс мүшесінің [illegible] (corpus cavernosum penis); 6 - еркек жыныс мүшесі (penis); 7 - еркек жыныс мүшесінің басы (glans penis); 8 - ұма (scrotum); 9 - атабез (testis); 10 - шат бұлшықетері (musculi [illegible]); 11 - тік ішек (rectum); 12 - несеп шығаратын өзектің ішкі тесігі (ostium urethrae internum); 13 - несеп шығаратын өзектің қуықасты бөлігі (pars prostatica); 14 - жарғақты бөлік (pars [illegible]); 15 - кеуекті бөлік (pars spongiosa); 16 - несеп шығаратын өзектің ішкі тесігі (ostium urethrae internum).

Қалыптан. Несеп шығаратын өзектің қабырғалары шырышты, [illegible] жоне донекертін қабықтарынан тұрады.

ЖЫНЫС ЖҮЙЕСІ

Жыныс жүйесі (systema genitalia) еркектер мен әйелдерде ішкі жоне сыртқы жыныс мүшелерін құрайды.

Ішкі аталық жыныс мүшесіне атабездер, шәует шығаратын түтік, ұрық безі, қуықасты безі және бульбәуретральды бездер жатады, ал **сыртқы мүшесіне** аталық жыныс мүшесі және ұма жатады.

Атабез (testis; orchos - грекше; сурет 160) - жұп жыныс мүшесі, сопақша пішінді, салмағы 20-30 г. Ата бездер қызметі - сперматозоидтар, яғни аталық жыныс жасушаларын жасау, және де екінші жыныс жетілуді көрсететін аталық жыныс гормондарын қанға бөліп шығару. Аталық бездер ұмада орналасқан. Аталық без құрамында ұрық шығару өзегі, бұлшықет, қан айналу және лимфа тамырлары, нерв және шандырлар кіретін ұрық қанатшасына ілінген тәрізді бөлып тұрады. Аталық без тығыз консистенциялы және бүйірінен бірнеше жұмсартылған. Онда дөңес *латералді* (facies lateralis) және *медиалді* бетін (facies medialis), екі жиегі - *алдыңғы* және *артқы* (margo anterior et posterior), және де *жоғарғы* және *төменгі* шеттері (extremitas superior et inferior) ажыратылады. Аталық бездің артқы жиегінде денесі, басы және құйрығы болатын атабез қосалқысы (epididymis) орналасқан.

Ішастар аталық бездер айналасында түйық сірлі қуысын түзеді. Сірлі қабық астында басқа қабық, яғни *ақ қабық* (tunica albuginea). Сірлі қабық астында басқа қабық бездердің артқы жағынан қалыңдау - *атабез орталығын* (mediastinum testis) түзеді. Бұлардан бездерге көптеген пирамида тәрізді *атабез үлесшелеріне* (150-ден 300-ге дейін) (lobuli testis) бөлетін *атабез қалқашықтары* (septula testis) өтеді. Әр үлесте 2-4 *иреленген шәует өзекшелері* (tubuli seminiferi contorti) болады. Олар көптеген қантамырлары бар борпылдақ дәнекер тінімен жабылған. Ішінен шәует өзекшелерінің қабырғасы сперматогенез процессі өтетін көпқабатты сперматогенді эпителиймен қапталған.

Иреленген шәует өзекшелері атабез үлесшелерінен шығып, *атабез торына* (rete testis) түсетін қысқа, *тік шәует өзекшелерінің* (tubuli seminiferi recti) қосылады (сурет 160, 161). Тордан 10-18 атабез шығарушы түтігі шығады. Түтіктер ақ қабыққа тесіліп, қосалқының басына шығады. 12-15 үлестік пішінде болады. Шығарушы өзекшелер қосалқының түтігіне байланысып, көптеген қосалқының дене мен құйрығын құрайтын шырмауықшаларды құрайды. Соңғысының аймағында түтік шәует шығаратын түтікке ауысып өтеді.

Шәует шығаратын түтігі (ductus deferens) - жұп мүше, ұзындығы 40-50 см, диаметрі 3мм-дей, құрамындағы шәует шығарушы

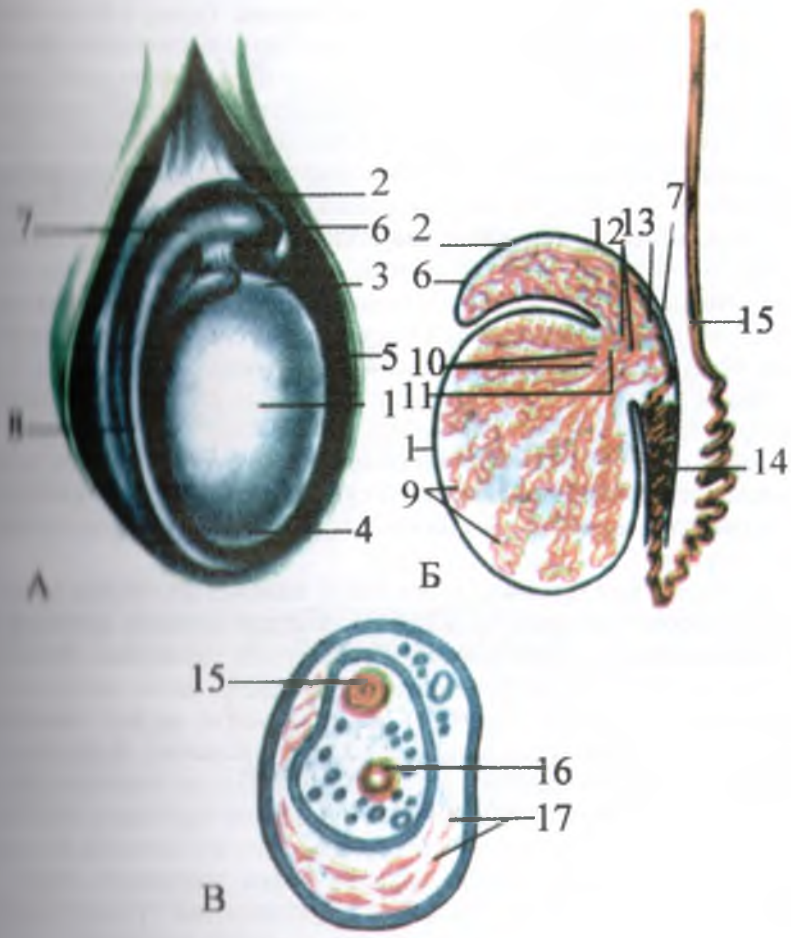

Сурет 168. Атабез құрылысы.

А - [illegible] түрде; Б - өзектердің орналасу схемасы; В - шәует шылбырының көлденең [illegible]: 1 - атабез (testis); 2 - атабез қосалқысы (eipdidymis); 3 - жоғарғы шеті (exstremitas [illegible]); 4 - [illegible] шеті (exstremitas inferior); 5 - алдыңғы қыры (margo anterior); 6 - атабез [illegible] басы (caput epididymidis); 7 - атабез қосалқысының денесі (corpus epididymidis); 8 - атабез қосалқысының құйрығы (cauda epididymidis); 9 - иреленген шәует [illegible] (tubuli seminiferi contorti); 10 - тік шәует өзекшелері (tubuli seminiferi tectis); 11 - атабез [illegible]; 12 - атабездің шығарушы өзекшелері (ductuli efferentes testis); 13 - атабез қосалқысының [illegible] (lobuli epididymidis); 14 - атабез қосалқысының түтіғі (ductus epididymidis); 15 - шәует шығаратын түтік(ductus deferens); 16 - қантамырлар(arteria); 17 - [illegible] бұлшықет (m. cremaster).

мен шаптың өзегінің сыртқы тесігіне барады. Оның 4 бөлігі бар: 1) *ұмалық* (pars scrotalis), 2) шаптың беткейлік сақинасына өтетін *шылбырлық бөлігі* (pars funicularis), 3) шап өзегіндегі *шап бөлігі* (pars inguinalis), 4) тереңдегі шап өзегінен қуықасты безіне дейінгі *жамбас бөлігі* (pars pelvina). Шәует шығаратын түтігі өзекті өтіп, білек және кіші жамбасқа өтеді. Шәует шығаратын түтігінің қабырғасы шырышты, бұлшықет және дәнекерлі қабықтардан тұрады. Оның қасында соңғы бөлігі кеңейіп, **шәуеті шығаратын түтіктің** кеңейуін құрайды (ampulla ductus deferentis), ал сонан соң үрық шығару түтігімен қосылатын жіңішке өзекке отеді. Мұнда **шәует шығаратын түтік** (ductus ejaculatorius) бар. Ол қуықасты безінің артынан өтіп, несепшығару өзегінінің алдыңғы бөлігіне ашылады.

Шәует бездері (vesiculae seminales; сурет 161) - қалтаторізді түтікті, ұзындығы 4-6 см, қуықасты безінің үстінде қуықтың артқы қабырғасында көптеген иілімдер мен томпаюлары бар. Әр шәует безінің қуысы сперма құрамына ақуызды сұйықтықты көптеген қалтарылы камерадан құралған. Бездің қабырғасы *шырышты, бұлшықетті* және *дәнекер қабықтардан* тұрады.

Қуықасты безі (prostata; сурет 161) - жамбастың түбінде орналасқан, несеп шығару түтігін айнала қуықтың астында орналасқан. Оның артқы беті тік ішекке, алдыңғы шат симфизіне, бүйірі артқы өтісті көтеруші бұлшықетке жанасады. Безде жоғарғы *қуықасты бөлігі* (pars prostatae) және алдыңғы, артқы, төменгі латералді *беттері* және *ұшы* болады (apex prostatae). Құрылысы бойынша бұл бұлшықетті-безді, салмағы 20-25 г, екі бөліктен тұратын мүше. Көптеген ұяшықты бездері сперма құрамына кіретін секретті жасайды. Несепшығару өзегінің алдыңғы жағында *шәует төмпешігі* (colliculus seminalis) бар. Оның тереңдеген жері - рудиментті жатыр. Оның бүйірінен шәуетжасаушы түтіктер және шығарушы *түтіктің тесіктері* (ductuli prostatici) ашылады.

Буылтық-несеп шығаратын өзек безі (glandulae bulbourethrales) терең шатаралықтың қалыңында колденең бұлшықет орналасқан, яғни аталық жыныс мүшесінің кеуекті заты денесінің буылтығында. Олардың шығарушы түтігі кеуекті бөлігі (несепшығару өзегінінің) ашылады.

Ұма (scrotum; сурет 159)- тері-бұлшықетті қапшық, онда аталық өзінің қосалқылары мен шәует шылбырының төменгі бөліктерімен орналасқан. Ұма қабырғасы 7 қабықтан тұрады: 1. *ұма терісі (dartis)*; 2. *етті қабық (tunica dartos)*; 3. *сыртқы шәует шандыры (fascia*

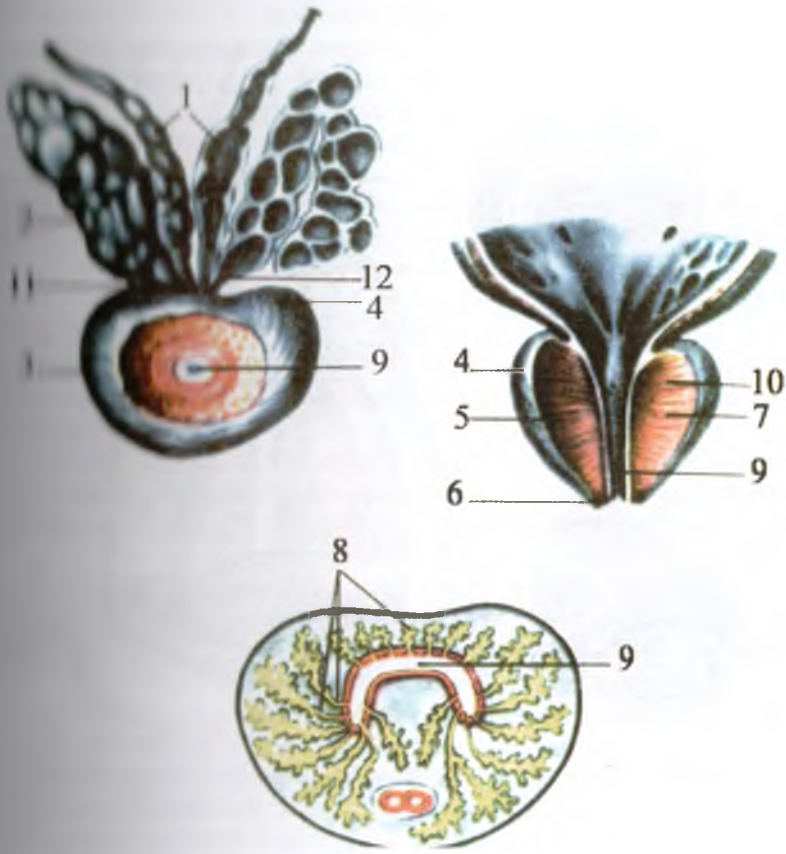

Сурет 191. Қуық асты безі және шәует қуықшасы.

1 - шәует шығаратын түтіктің кеңжері (ampulla ductus deferentis); 2 - шәует қуықшасы (vesicula seminalis); 3 - қуықасты безі (prostata); 4 - қуықасты безінің негізі (basis prostatae); 5 - қуықасты безінің оң ұшы (lobus dexter prostatae); 6 - қуықасты безінің ұшы(apex prostatae); 7 - қуықасты безінің сол ұшы (lobus sinister prostatae); 8 - қуықасты безінің түтікшелері (ductuli prostatici); 9 - шәует шығаратын өзектің қуықасты бөлігі (pars prostatica); 10 - шәует төмпешігі (colliculus seminalis); 11 - шәует жіберетін түтік (ductus ejaculatorius); 12 - шығарушы түтік(ductus excretorius).

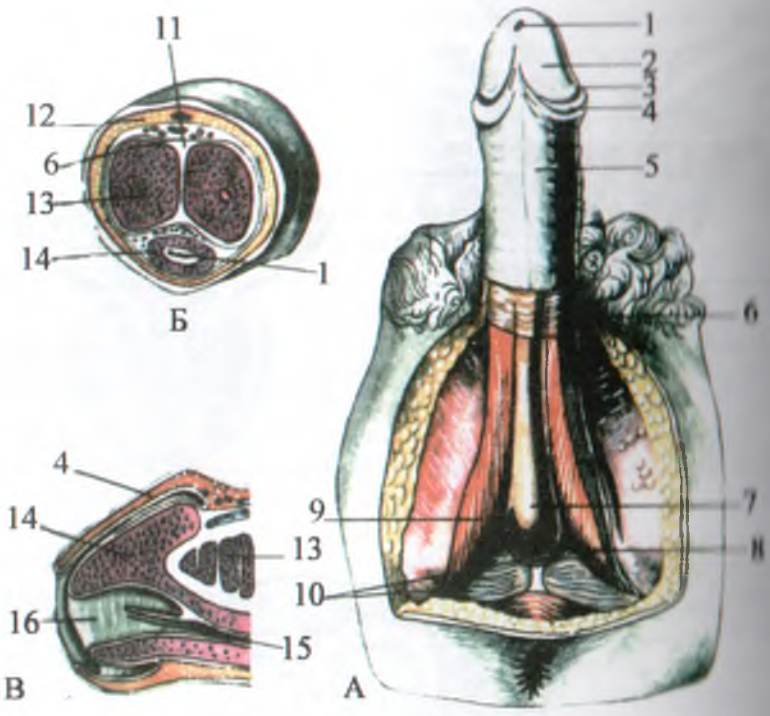

Сурет 162. Еркек жыныс мүшесі.

А - төменнен көрініс (тері қабаты және шандырлары алынып тасталған); Б - денесі [illegible] көлденең кесінді; В - еркек жыныс мүшесінің ұзыннан кесінді; 1 - несеп шығаратын [illegible] сыртқы тесігі (ostium urethrae externum); 2 - еркек жыныс мүшесінің басы(glans penis); 3 - [illegible] жыныс мүшесі басының тәжі (corona glandis); 4 - бүрікбас(preputium); 5 - еркек жыныс мүшесінің [illegible] денесі (corpus penis); 6 - еркек жыныс мүшесінің беткі және терең шандырлары (fascia [illegible] superficialis et profundus); 7 - еркек жыныс мүшесінің буылтығы (bulbus penis); 8 - еркек [illegible] мүшесінің аяқшалары (crus penis); 9 - шонданай үнгір бұлшықеті(m. ischiocavernosus); 10 - еркек [illegible] жыныс мүшесінің түбірі (radix penis); 11 - еркек жыныс мүшесі басының қанқасы (septum [illegible] 12 - тері; 13 - еркек жыныс мүшесінің үңгірлі денесі (corpus cavernosum penis); 14 - еркек [illegible] мүшесінің кеуекті денесі (corpus spongiosum penis); 15 - еркек несеп шығаратын [illegible] 16 - қайықтәрізді шұңқыры (fossa navicularis); 17 - несеп шығаратын өзектің тесігі.

spermatica externa); 4. *атабезді көтеретін бұлшықет шандыры (fascia cremasterica)*; 5. *атабезді көтеретін бұлшықет (m.cremaster)*; 6. *ішкі шәует шандыры (fascia spermatica interna)*; 7. париеталды және висцералды табақшалардан тұратын *түйық сірлі қап (tunica vaginalis testis)* түзеді. Ұма қуысы екіге бөлінген, олардың әрқайсысы өр ота бета орын болып табылады.

Жыныс мүшесі (penis, phallos - грекше; сурет 162) - копулятивті мүше, үңгірлі денелерден және несепшығару өзегінен тұрады. Мүшенің артқы бөлігі шат сүйегінің алдыңғы бетіне, *жыныс мүшесінің түбірін* (radix penis) құрай бекиді. **Денесі** (corpus penis) және **басы** (glans penis) болады. Жыныс мүшесінің терісі жұқа, қозғалмалы, басына өтерде күпек басы қосарланған түзеді. Басының жоғарғы жағында *несепшығару өзегінің сыртқы тесігі* (ostium urethrae externum) ашылады.

Жыныс мүшесінің денесі 3 үңгірлі: 2 жұп *жоғарғы* (corpora cavernosa penis) және тақ төменгі *кеуекті денелерден* тұрады (corpus spongiosum penis). Әр үңгірлі дене цилиндр пішінді болып келеді. Олардың артқы шеттері үшкірленіп, жан-жағына жыныс мүшесінің аяқшасы (crura penis) түрінде шат сүйегінің төменгі тармақтарына бекиді. Үңгірлі денелер бір-бірімен медиалді беттері арқылы байланысқан және үңгірлі денелердің ақ қабығымен қапталып, жыныс мүшесіне қалқа түзеді. Жыныс мүшесінің кеуекті денесі артқы *бұлтық түрінде* (bulbus penis) қалыңдаған, ал алдыңғы жағынан жыныс мүшесінің басымен аяқталады. Төменгі дененің ішкі басында кеңейген қайықтәрізді ойысы бар несепшығару өзегі өтеді. Жыныс мүшесінің үңгірлі және *кеуекті денелері* өзіндік *(fascia penis)* кеуекті тіннен құралған. Жыныс мүшесінің үңгірлі және кеуекті денелері терең және беткей шандырлармен қоршалған. Беткей шандырдың сыртында тері орналасқан. Жыныс мүшесі екі (терең - беткей және терең, ол шат симфизінің төменгі бөлігінен үңгірлі дененің ақ қабығына баратын байламдармен бекітілген.

Әйел жыныс ағзалары

Анабез (ovarium, odnex - грекше; сурет 163-165) - жұп мүше, саны 5-ке болатын аналық жыныс жасушалары пісіп, жетілетін мүше. Аналық безде 2 бос жиегі бар: *медиалді* (facies medialis) және *латералді* (facies lateralis). Анабездің беті дөңес *бос жиегіне* өтеді (margo liber), ал алдынан шажырқайлық жиегі (margo

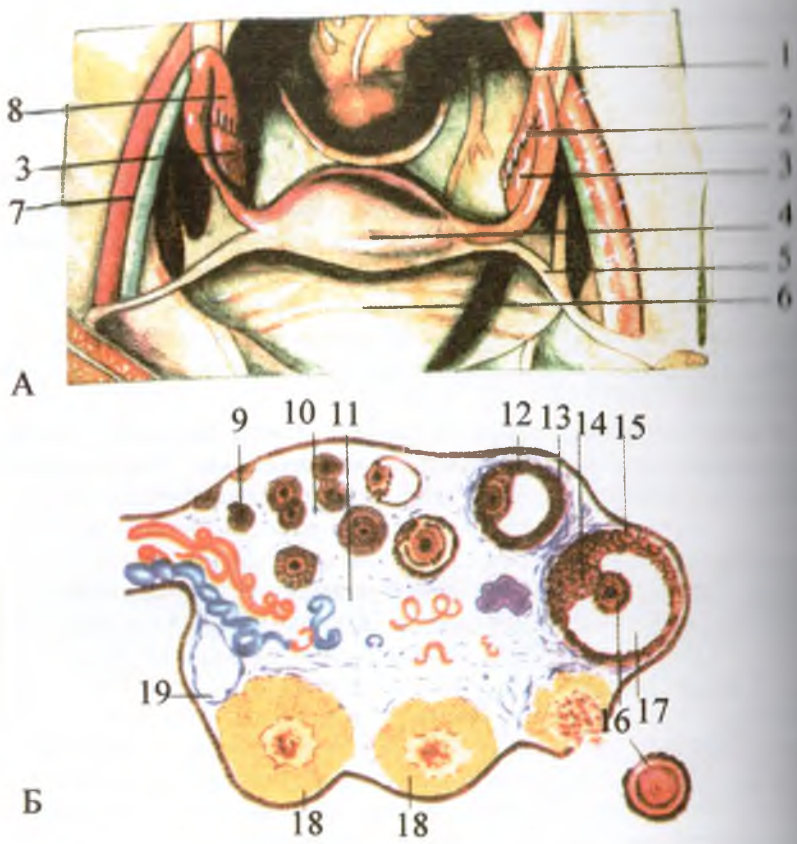

Сурет 163. Анабез.

А - анабез топографиясы: 1 - сигматәрізді жиек ішек (colon sigmoideum); 2 - жатыр түтігі (tuba uterina); 3 - анабез (ovarium); 4 - жатыр(uterus); 5 - жұмыр жатыр байламы (lig. teres uteri); 6 - несепқуық (vesica urinaria); 7 - мықындық қан тамырлар; 8 - жатыр түтігінің шашақтары (fimbriae tubae); 9 - алғашқы анабез түйіншелері (folliculus ovaricus primarius); 10 - анабездің қыртысты заты (cortex ovarii); 11 - анабездің милық заты (medulla ovarii); 12-жетілген анабез түйіншелері (folliculus ovaricus vesiculosus): 13 - түйінше жамылғысы (theca folliculi); 14 - жұмыртқалық қырат (cumulus oophorus); 15 - түйіршікті қабат (stratum granulosum); 16 - ооцит (ovocytus); 17 - түйіншелер сұйықтығы (liguor follicularis); 18 - сары дене(corpus luteum); 19 - ақшыл дене (corpus albicans).

mesovarium). Оған ана бездің шажырқайына өтеді. Бұл жиегінде жүйке тамырлар мен нервтер кіретін жіңішке жүлге - *анабез қақпағы* болады (hilum ovarii). Сонымен, қатар, ана безде жатыр түтігіне бағытталған *жоғарғы түтіктік шеті* (extremitas tubaria) және жатырмен байламмен байланысқан жатырлық *төменгі шеті* (extremitas uterina) бар. Түтіктік шетіне көптеген жатырдың ірі шашақтары бекіген.

Анабез жатырдың екі жағынан кіші жамбас қуысында орналасқан, және оның топографиясы жатырдың түріне және көлеміне байланысты. Анабездің *меншікті байламы* (lig.ovarii proprium) және *ілгіш* (lig.suspensorium ovarii) *байламдары* болады. Меншікті байлам жатырлық түбінен кеңейген байламдар арасында орналаса жатырдың латералді бұрышына отеді. Ілуші байлам кіші жамбас қабырғасынан тамырлары бар аналық бездері бар қуыстың қатпары болып табылады. Мүшенің артқы шегінде қуыс дупликатура өтеді - *анабездің шажырқайы* (mesovarium), бұл арқылы мүше артқы тамырлармен бекіген.

Анабездің беті дөнекер тінді *ақ қабық* (tunica albuginea) орналасқан бір қабатты үрықтық эпителиймен жабылған. Тереңірек жатқан *қыртысты* (cortex ovarii) және *милы затын* (medulla ovarii) бөлетін паренхима орналасқан. Қыртысты затта көп мөлшерде анабез түйіншелері орналасқан. Өсуіне байланысты алғашқы анабез түйіншелері, пісіп жетілген анабез түйіншелеріне айналып, мүшенің ішкі қабатына жетеді. Овуляция кезінде анабез түйіншелерінің қабырғасы жарылып, жыныс жасушасы-ооцит құрсақ қуысына түсіп, түтіктің шашақтары арқылы жатыр түтігіне, кейін жатыр қуысына түседі. Овуляциядан кейін анабез түйіншелердің орнына сары дене, кейіннен жойылып ақшыл денеге айналады.

Милы затты көптеген қантамыры мен нервтерден құралған дәнекер тінінен тұрады.

Анабезге латералді және жоғарысынан жатырдың жалпақ байламының бос жиегінде орналасқан **жатыр түтігі** (tuba uterina; сурет 164, А) жанасқан. Бұл жұп цилиндрлі мүше, ұзындығы 10-12 см жатыр түбінің екі жағынан орналасқан. Жатыр түтігі (сурет 163) ішінен жатырдан тік бұрышпен горизантальды өтіп, сосын жамбас асты қабырғасына жетіп, анабезді латералді айналып өтіп, алдымен оның алдыңғы жиегі мен жоғары, содан кейін артқа және ішкі өтіп, анабездің медиалді бетімен жанасады.

Жатыр түтігінің **күйғышы** (infundibulum tubae uterinae), **кеңжері**

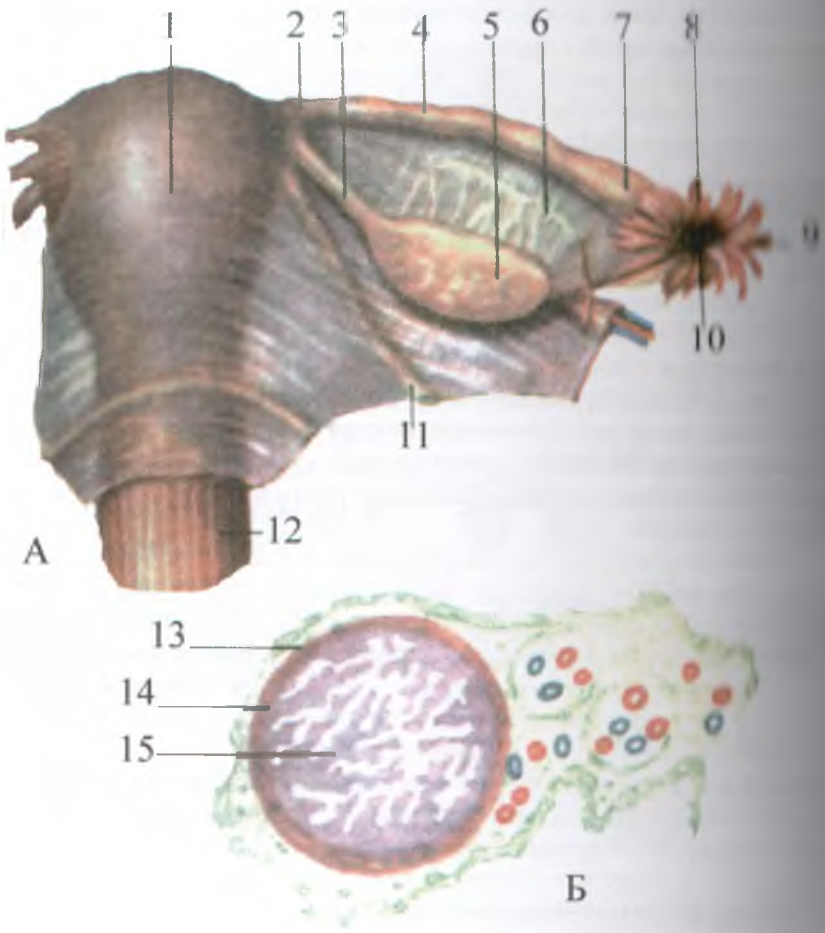

Сурет 164. Жатыр түтігі.

А - мүше топографиясы: 1 - жатыр (uterus); 2 - жатыр түтігінің (isthmus tubae uterinae); 3 - [illegible] меншікті байламы (lig. ovarii proprium); 4 - жатыр түтігі (tuba uterine); 5 - [illegible]; 6 - жатыр түтігінің шажырқайы (mesosalpix); 7 - жатыр түтігінің кен жері (ampulla tubae uterinae); 8 - жатыр түтігінің су күйғышы (infundibulum tubae uterinae); 9 - түтік шашақтары (fimbriae tubae); 10 - жатыр түтігінің іштік тесігі (ostium abdominale tubae uterinae); 11 - жатырдың жұмыр байламы (lig. teres uteri); 12 - қынап (vagina); 13 - бұлшықетті қабық (tunica muscularis tubae uterinae); 14 - шырышты қабық (tunica mucosa tubae uterinae); 15 - түтікті қатпарлар (plicae tubariae).

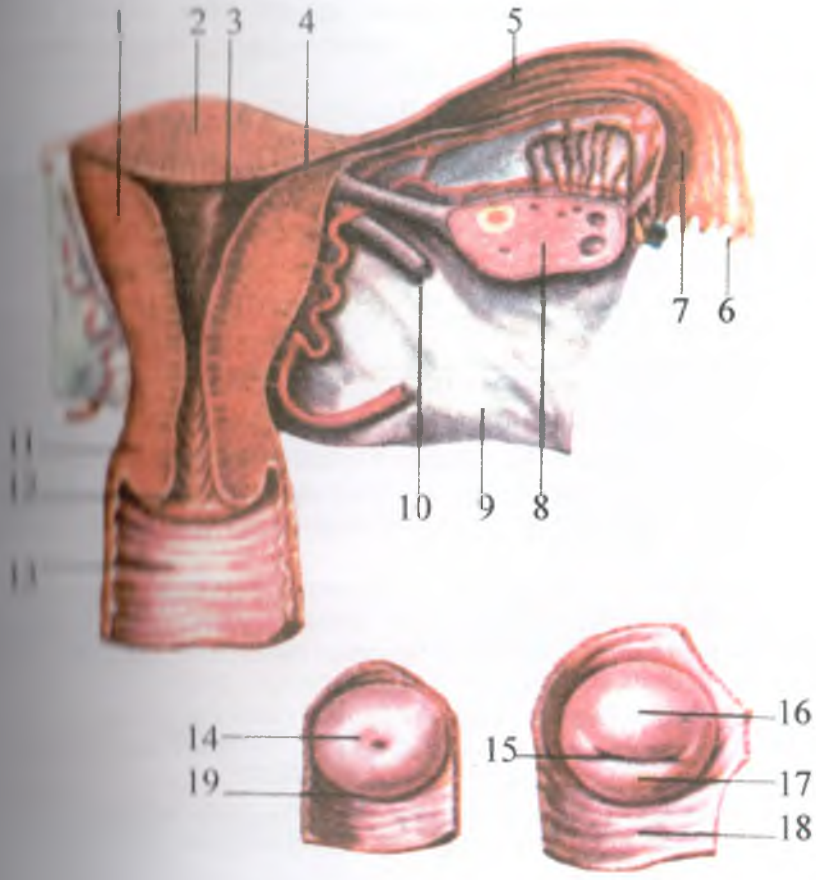

Сурет 163. Жатыр және оны қоршап тұрған мүшелер; артқы көрінісі; фронталді бөлім

1 - жатыр денесі (corpus uteri); 2 - жатыр түбі (fundus uteri); 3 - жатыр қуысы (cavitas uteri); 4 - жатыр тесігі; жатыр түтіні (ostium uterinum tubae); 5 - жатыр түтіні (tuba uterina); 6 - түтік шашақтары (fimbriae tubae); 7 - жатыр түтігінің іштік тесігі (ostium abdominale tubae uterinae); 8 - аналық (ovarium); 9-жатырдың жалпақ байламы (lig. latum uteri); 10 - жатырдың дөңгелек байламы (lig. teres uteri); 11 - жатыр мойны (cervix uteri); 12 - жатыр тесігі (ostium uteri); 13 - қынап (vagina); 14 - тұмаған әйелдің жатыр тесігі; 15 - туған әйелдің жатыр тесігі; 16 - алдыңғы ернеу (labium anterius); 17 - артқы ернеу (labium posterius); 18 - артқы қабырғасы (paries posterior vaginae); 19 - қынап күмбезі (fornix vaginae).

(ampulla tubae uterinae), **қылтасы** (isthmus tubae uterina) және **қабырғаішілік жатырлық** (pars uterina) бөліктері болады. Жатыр түтігінің күйғышында көп мөлшерде *шашақтар* (fimbria tubae) болады, олардың біреуі - анабездің түтікті шетіне жанасатын *анабез шашақтары* (fimbria ovarica) болып табылады. Түтік диаметрі 2 мм болатын *іштік тесікпен* ақталады. Бұл тесік арқылы ішастар қуысы жатыр түтігі, жатыр, қынап арқылы сыртқы ортамен байланысады (ostium abdominale). Жатыр түтігінің латералді кеңейген бөлігі - жатыр түтігінің кеңжері, ол ұзынырақ және иілген пішінді және басқа бөліктеріне қарағанда саңылауы кең болып келеді.

Түтіктің медиалді, жіңішкелеу бөлімі - жатыр түтігінің қылтасы жатырдың түбі мен денесі түсында жатыр бұрышына барады. Бұл жатыр түтігінің ең тар саңылауы бар нәзік бөлігі болып табылады. Ол жатыр қабырғасының ішінде орналасқан жатырлық бөлігіне жалғанады. Түтіктің жатырлық бөлігі жатыр қуысына диаметрі 1мм түтіктің жатырлық тесігі арқылы ашылады. Жатыр түтігінің қабырғасы 3 қабықтан: шырышты, бұлшықетті және сірліден тұрады.

Шырышты қабық көптеген тарамдалған қатпарлар түзеді, олар кеңжерде және күйғышта жақсы дамыған (сурет 164, Б). Шырышты қабық бірқабатты призматәрізді кірпікті эпителиймен жабылған, олардың кірпіктері жатыр жанына қарай жылтырайды, жасушалардың бір бөлігі кірпіксіз - бұл секреторлы жасушалар, олар сперма қозғалуына және анабез жасушасының қоректенуіне керекті заттарды жасайды.

Бұлшықетті қабығы кеңжерден жатырлық шетіне дейін қалыңдаған және ішкі қалың циркулярлы мен сыртқы жұқа үшқабатты тегіз бұлшықет жасушаларынан құралады.

Сірлі қабық мүшені бүйірінен және жоғарысынан жабады. Төменгі жағынан жалпақ байламның алдыңғы және артқы табақшалары бірігіп, жатыр түтігінің *шажырқайын* (mesosalpinx) құрайды.

Жатыр (uterus; сурет 164, 165) - кеуде бөлігімен жоғары және алға, тарлау бөлігімен томен және алға қараған тақ қуысты алмұрттәрізді бұлшықетті мүше. Бұл мүше жамбас астауындағы қуыста тік ішек пен қуық аралығында орналасқан. Мұнда жатырда мүше қабырғасынан жамбастың бүйір қабырғасына дейін *жалпақ жатыр байламдары* (ligg. lata uteri), жатыр түбіндегі бұрыштардан теріастылық клетчатка өтетін жатырдың *жұмыр байламдары* (ligg.teres uteri), *тік ішек-жатырлық* (lig.rectouterinum) және *сегізкөз*

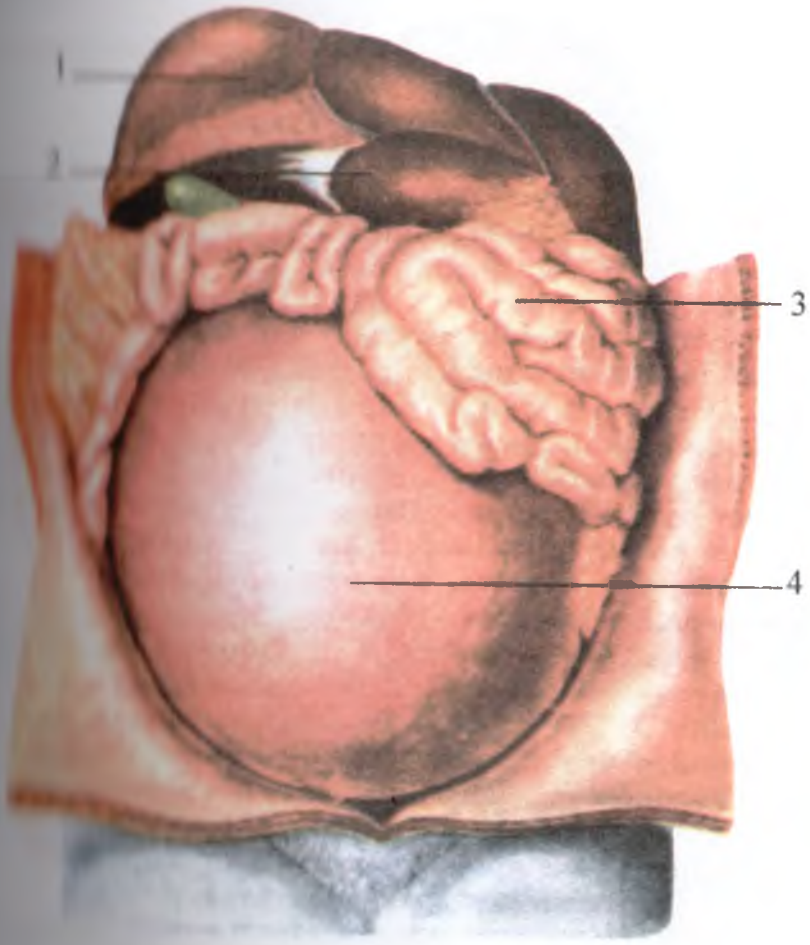

Сурет 188. **Жатыр үрыкпен; ішкі қуысындағы орналасуы.**
1 - бауыр (hepar); 2 - кілегей (diagphragma); 3 - жіңішке ішек (intestinum tenue); 4 - жатыр (uterus).

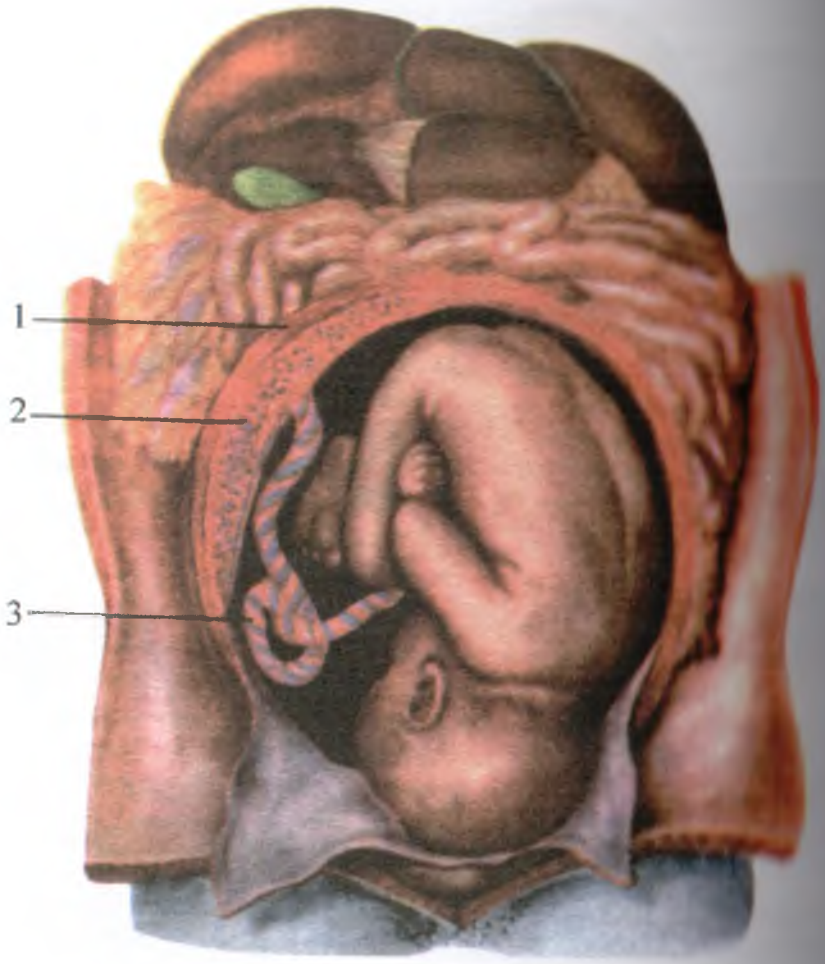

Сурет 167. Жатыр үрыкпен (ашылған түрде).
1 - жатыр қабырғасы; 2 - үрық жолдасы (plancenta); 3 - кіндіктің жіпшесі (funiculus umbilicalis)

168. Жатыр ұрық жолдасымен (ұрық алынып тасталған).
1 - ұрық (fetus labioris); 2 - бауыр (hepar); 3 - ұрық жолдасы (placenta); 4 - жатыр қабырғасы; 5 - жатыр (uterus femie).

жатырлық (lig.sacrouterinum) байламдары болады. Сонымен бірге жатыр мойнын мойыналдылық және көлденең байламдар ұстап тып ұстап тұрады. Жатыр кіші жамбас қуысында біраз алға еңкейген (anteversio), сондықтан мойыны жатыр денесімен қуық бөлігінде ашық бұрыш жасайды.

Жатыр түбі (fundus uteri) - жоғарғы қалыңдаған бөлігі, ортаңғы бөлігі - **денесі** (corpus uteri) және төменгі жалғасы болып келетін **мойны** (cervix uteri) болады. Онда жатырдың 2/3 бөлігін алатын *қынапүсті бөлігі* (portio supravaginalis) және *қынаптық бөлігін* (portio vaginalis) ажыратады. Түбі күмбез түрінде жатыр түтігі тесіктері арқылы көтеріліп, бүйір шеттерімен жатыр бұрышын құрайды. Бұған жатыр түтігі кіреді. Жатыр денесі үшбұрыш пішінді және төменге қарай мойнақпен (isthmus uteri) бөлініп, жатыр мойнына жалғасады. Жатыр денесінде алдыңғы қуықтың беті және артқы ішектік бетін, бүйір - оң және сол жатыр жиектерін ажыратады.

Жатыр қуысы (cavitas uteri) фронталді кесіндісінде үшбұрыш пішіндес және бұрыштарында жатыр түтігіне ашылу нүктелері. Үшбұрыштың төбесі төменге қараған және **жатыр мойнының өзегі** (canalis cervix uteri) өтеді. Жатыр мойнының өзегі қынапқа шеттері *алдыңғы* (labium anterius) және *артқы* (labium posterius) **ернеулер** болатын жатыр тесігі арқылы ашылады. Бала туماған әйелдің артқы тесігі доңгелек, ал бала туған әйелде көлденең сызықтық пішінді болады (сурет 165).

Жатыр қабығының 3 түрі бар: *шырышты* (endometrium), бұлшықты қабығы бірқабатты призмалық кірпікті эпителиймен жабылған, *бұлшықетті* (myometrium), мұнда көптеген қантамырлары бар, екіқабатты бұлшықет тінінен тұрады, және жатырдың шеттері мен алдыңғы мойыннан басқа жерлерді жабатын *сірлі* (perimetrium) қабығы. Жатыр мойны айналасында, ішкі бөлігінің астында жатыр жанындағы дәнекер тіні орналасады, оны *параметрия* (parametrium) деп атайды.

Екіқабат әйелдің жатыры дамып жатқан ұрықпен оның қабықтарын тасымалдаушы болып табылады (сурет 166-168).

Қынап (vagina, colpos - грекше; сурет 169) ұзындығы 8-10 см созылмалы, тығыздалған алдыңғы артқы бағыттағы түтік. Оның кең жоғарғы шетімен жатыр мойнын ұстайды, ал төменгісімен несеп-жыныс көкетіне өтіп, қынап кіреберісе тесікпен ашылады. Қынаптың *алдыңғы қабырғасының* (paries anterior vaginae) *артқы қабырғасымен* (paries posterior vaginae) жанасуынан қынап қуысы

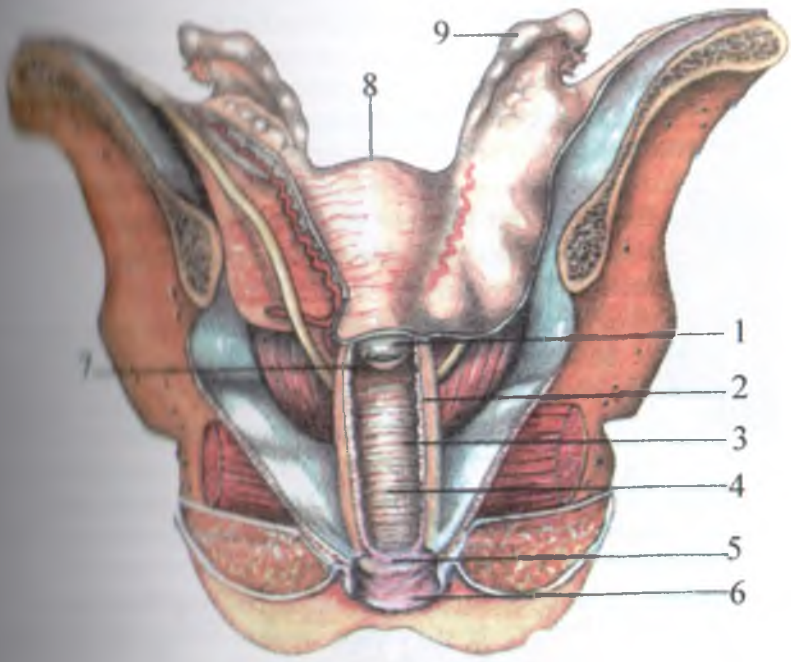

Сурет 169. Қынап (алдыңғы қабырғасы кесіліп алынған).
1 - [illegible] (cervix uteri); 2 - қынаптың бұлшықетті қабықшасы (tunica muscularis vaginae); 3 - [illegible] шырышты қабықшасы (tunica mucosa vaginae); 4 - көлденең қатпарлары (rugae [illegible]); 5 - қыздық перде (hymen); 6 - қынап тесігі (ostium vaginae); 7 - қынап күмбезі (fornix [illegible]); 8 - жатыр (uterus); 9 - жатыр түтігі (tuba uterine).

[illegible]. Қынаптың алдыңғы қабырғасы артқы қабырғасы-[illegible] қарағанда жұқалау, өйткені ол несеп шығаратын өзектің сыртқы [illegible] жанасқан. Ортаңғы бөлігінде оның артқы қабырғасын [illegible] іші көтеретін бұлшықет будалары қоршайды. Мүшенің [illegible] несепқуық және несепшығару өзегі, артында - тік ішек [illegible]. Қынаптың күмбезтәрізді тереңдеуі жатыр мойны айна-[illegible], *қынап күмбезі* (fornix vaginae) деп аталады. Оның [illegible] мен артқы қынап қабырғасының аралығы [illegible] қарағанда тереңірек. Қынап тесігінің аймағында қыз ба-[illegible] және қынап тесігінің аймағында жұқа қатпар - *қыздық* [illegible] (hymen) орналасады.

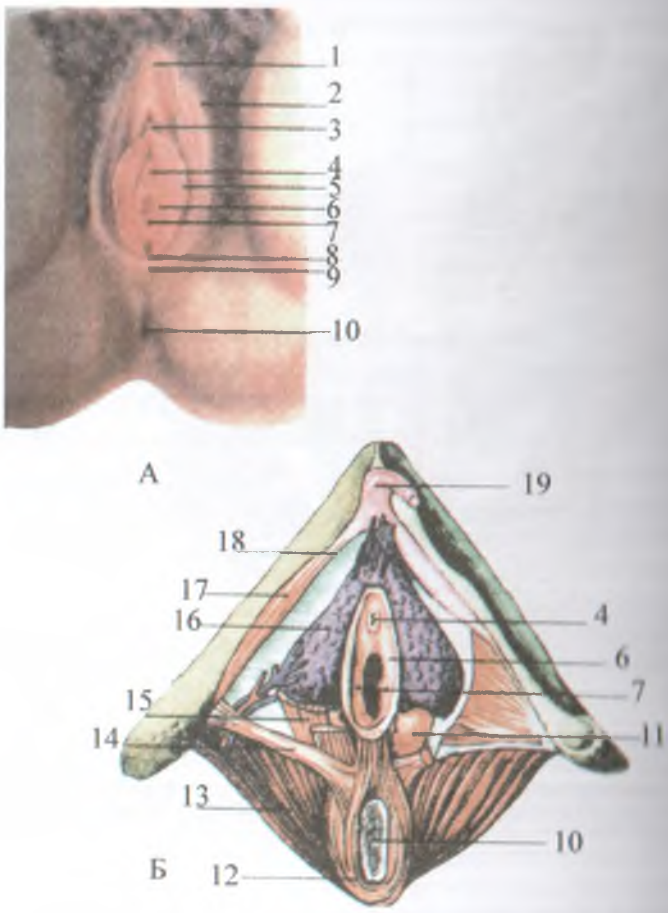

Сурет 170. Әйелдің сыртқы жыныс ағзалары.
А - сыртқы көрініс; Б - үңгірілі дене деліткімен қынап кіреберісінің буылтығы. 1 - [illegible] алдыңғы дөнекері (comissura labioru anterior); 2 - үлкен жыныс ернеуі (labium majus pudendi); 3,19 - деліткі (clitoris); 4 - несеп шығаратын өзектің сыртқы тесіті (ostium uretrhae externum); 5 - кіші жыныс ернеуі (labium minus pudendi); 6 - қынап кіреберісі(vestibulum vaginae); 7 - қынап теціті(ostium vaginae); 8 - жыныс ернеулерінің жүгеншесі(frenulum labiorum pudendi); 9 - артқы ернеудің дөнекері (comissura labiorum posterior); 10 - артқы өтіс (anus); 11 - [illegible] үлкен безі(glandula vestibularis major); 12 - артқы өтіс сыртқы қысқышы(m. sphincter ani externus); 13 -артқы кіреберісті көтеретін бұлшықет (m. levator ani); 14 - бетті [illegible] бұлшықеті (m. transversus perinei superficialis); 15 - буылтықты кеуекті бұлшықет(m. bulbospongiosus); 16 - кіреберіс буылтығы (bulbus vestibuli); 17 - шонданай үңгір бұлшықеті (m. ischiocavernosus); 18 - делікті аяқшасы (crus clitoridis).

Қынап қабырғасы 3 қабықтан тұрады: шырышты, бұлшықетті, [illegible]. *Шырышты қабықта* көпқабатты тегіс эпителиймен [illegible] *көлденең қатпарлар* (rugae vaginales) түзетін жабын[illegible] жабылған. *Бұлшықетті қабығы* ішкі циркулярлы және сыр[illegible] [illegible] бойлы қабаты тегіз бұлшықеті жасушалардан құралған. Қынаптың төменгі бөлімдерінде бұлшықетті қабықта сфинктер [illegible] циркулярлы орналасатын көлденең - жолақты бұлшықет [illegible] талшықтары бар. Сыртқы қабығы дәнекер тіннен құралған, [illegible] өрімдер, нерв және көптеген созылмалы талшықтары [illegible].

- **Аналық сыртқы жыныс мүшелері (organa genitalia feminina externa**; [illegible] 170) несеп-жыныс үшбұрышының аймағындағы шаттың алдыңғы бөлімінде орналасқан. Олар үлкен жыныс ернеулері, кіші жыныс ернеулері, деліткі, кіреберістің үлкен және кіші бездерінен және кіреберіс буылтығынан тұрады.

Үлкен жыныс ернеулері (labium majora pudendi) бүйірінен жыныс [illegible] (rima pudendi) шектейтін тері қатпарларын құрайды. Теріастылық буылтығында венозды өрімдер - **қынаптық буылтығының кіреберісі** (bulbus vestibuli) орналасқан, ал артында - *кіреберіс [illegible] бездері* (glandula vestibulares majores) бар.

Үлкен жыныс ернеулері аралығында 2 жұп тері қатпарлары - **кіші жыныс ернеулері** (labium minora pudendi) орналасады. Мұның [illegible] венозды тамырлар, нерв, артериялар, сөзылмалы [illegible] бұлшықет тіндері бар. Жыныс саңылауының жоғарғы [illegible], алдыңғы бөлікте үлкен емес тақ түзіліс - **деліткі** (clitoris) болады. Ол деліткінің екі үңгірлі денелерінен құралған. Ол үшбұрыш және қасаға сүйегінің төменгі тармағына жанасады. Деліткі [illegible] [illegible] денесін құрайды. Денесі коп мөлшерде сезімтал [illegible] [illegible] болатын басымен (glans clitoridis) аяқталады. Кіші ернеулердің алдыңғы аймағы сыртқы және ішкі аяқшаларды ажыратады. Ернеулердің ішкі аяқшалары бір-бірімен байланыса отырып, деліткі басына артқы жағынан үзеңгі пішінде жанасады. Екі [illegible] ернеулі деліткі бетінде жанынан деліткінің шеткі аймағын [illegible] [illegible]. Артынан кіші ернеулер бір-бірімен *ерін жүгеншігін* [illegible] (frenulum labiorum) жалғасады. Кіші ернеулер арасындағы [illegible] **қынап кіреберісі** (vestibulum vaginae) деп аталады. Оған [illegible] [illegible] [illegible] *несеп-шығару өзегінің тесігі* (ostium urethrae externum) ашылады, артқы тереңдікте *қынаптың тесігі* (ostium vaginae) орналасады. Қынап кіреберісінде сонымен қатар үлкен

және кіші бездердің ағыны ашылады. *Үлкен кіреберіс безі* - [illegible] ұяшықты, жұп, домалақ пішінді, ірі бұршақ молшеріндегі без. [illegible] бездің шығару ағынының ұзындығы 2см. Ол алға бетпен, [illegible] ернеулер аймағында ашылады. *Кіреберістің кіші бездері* (glandulae vestibulares minores) қынаптың кіреберіс қабырғасының [illegible] да орналасады.

ШАТ

Шат (perineum; сурет 171) - кіші жамбас астауының [illegible] жерді жабатын жұмсақ тіндер (тері, бұлшықет, шандырлар) [illegible] тығы. Шат ішкі мүшелердің ауырлығын, ішкі қысымды [illegible] ішкі мүшелердің түсуіне кедергі бөлады.

Шат аймағы ромбтәрізді және алдынан қасаға симфизінің [illegible] жиегімен, артынан - құйымшақ ұшымен, бүйірлерімен - [illegible] шонданай сүйектері және шонданай томпешіктерінің [illegible] мақтарымен шектеледі. Әйел кіші жамбас астауының [illegible] ұлкендігіне байланысты шап еркектерге қарағанда ұлкенірек [illegible] лады. Колденең сызығы бұл аймақты алдыңғы - *жоғарғы [illegible] жыныс аймағына* (regio uregenitalis) және *төменгі-анальді [illegible] тарға* (regio analis) бөледі. Несеп-жыныс аймағында сыртқы [illegible] ныс мүшелері, несепшығару түтігі, әйелдерде қынап және [illegible] жыныс көкеті орналасқан. Артқы өту аймағында тік ішектің [illegible] бөлігі, сыртқы артқы өту сфинктері және жамбас көкеті [illegible] Екі көкетте бір-біріне өзіндік негіздермен жанасқан, ал [illegible] қасаға симфизіне және құйымшаққа қараған көкеттер екі [illegible] бұлшықет және шандырларды құрайтын бұлшықет - [illegible] табақшаларын түзеді. Қысқаша түсінігінде шат деп, алдынан [illegible] тқы жыныс мүшелері аралығымен және артынан сыртқы [illegible] дерде бұл аймақ жыныс саңылауының артқы жиегінен [illegible] өтістің алдыңғы өту жиегіне дейін сөзылып жатыр.

Шап бұлшықеттері несепшығару өзегінің және тік ішектің [illegible] сфинтерін құрайды(сурет 171).

1) *Артқы өтісті көтеретін бұлшықет* (m.levator ani) [illegible] ұшбұрышты табақша тәріздес, аналогиялық бұлшықетпен [illegible] түзеді. Жамбас сүйегінің ішкі бетінен басталып, орталық [illegible] бітісіп өседі. Осындай бұлшықетпен артқы өтісті қоршайды. [illegible] бұлшықет артқы өтістің сыртқы сфинктеріне тығыз жанасады, [illegible] әйелдерде сфинктер будалары қынаптың қысқышын түзеді.

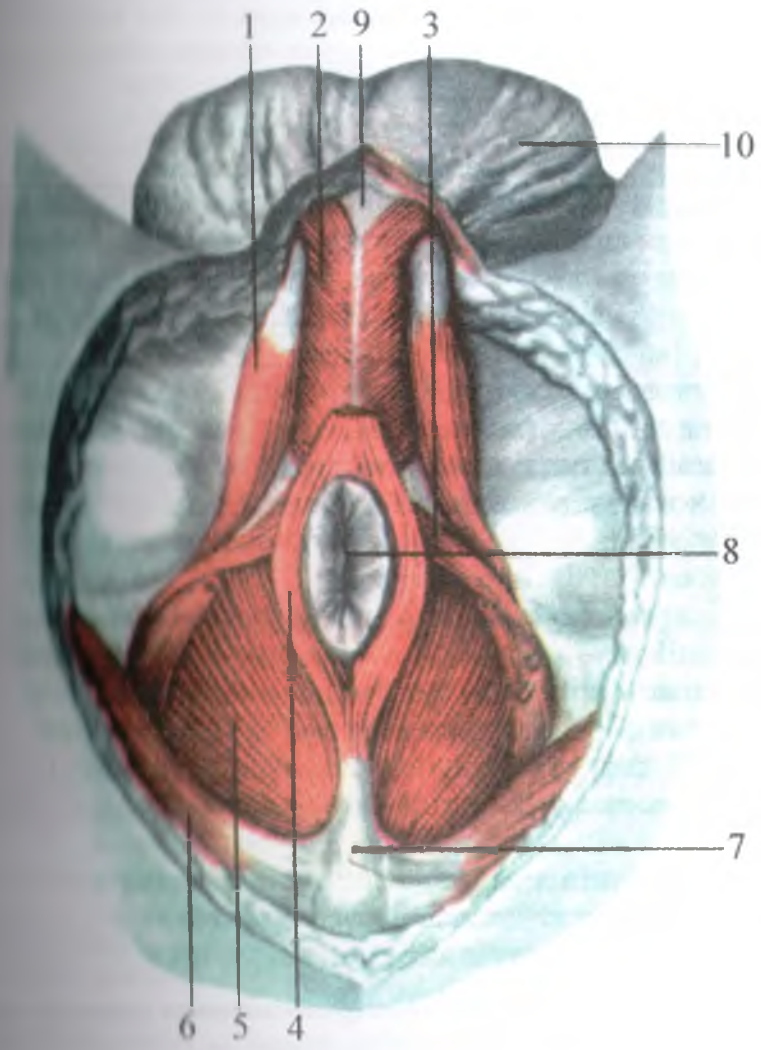

[illegible] 171. Ерек шаты.

[illegible] бұлшықеті (m. ischiocavernosus); 2 - буылтық кеуек бұлшықеті (m. [illegible]); 3 - шаттың беткей көлденең бұлшықеті (m. transversus perinei superficialis); [illegible] сыртқы қысқышы (m. sphincter ani externus); 5 - артқы өтістің көтеріңкі [illegible] (m. [illegible]); 6 - үлкен боксе бұлшықеті (m. gluteus maximus); 7 - құйымшақ [illegible]; 8 - [illegible] (anus); 9 - еркек жыныс мүшесінің кеуекті денесі (corpus spongiosum [illegible]).

Қызметі: жамбас түбін қатты әрі тұрақты етіп көтереді, ішектің соңғы бөлігін алға, жоғарыға тартады. Әйелдерде бұл бұлшықет қынапқа кіреберісті және артқы қабырғасын ұстап қындатады, жамбас көкетінің негізі болып табылады.

2) *Шаттың көлденең терең бұлшықеті* (m.transversus perinei profundus) - жүп, кіші жамбастан шығар бөліктің алдында орналасқан. Қасаға сүйектерінің бұтақтарынан басталып, орта сызығына барып, тегіс тартылуға қарама-қарсы бағыттағы бұлшықеттерге қосылданысады. Несеп-жыныс көкетіне жатады. Осы жерде тақ бұлшықеттер - үрпі қысқышы орналасады (m.spchinter urethrae), талшықтары доңгелек бағытталған. Ол еркектерде несеп шығару өзегінің кеуекті бөлігін, ал әйелдерде несеп жіберіп отыратын қызметін атқарушайды.

3) *Шаттың көлденең беткей бұлшықеті* (m.transversus perinei superficialis) - жүп бұлшықет, шөнданай сүйегінің төменгі тармағынан басталып, аттас бұлшықетке қарсы жүріп, шаттың сінір ортасалығында аяқталады.

Бұл бұлшықеттерден басқа еркек несеп-жыныс көкетінде аталық жыныс мүшесінің түпкі бөлігін жабатын бұлшықеттер бар: *құйымшақтық бұлшықет* (m. ischiocavernosus) - жүп, құйымшақ сүйегінің бұтағынан басталады, жүп болып келетін *буылтықты кеуекті заты бұлшықеті* (m.bulbospongiosus), бұл аталық жыныс мүшесінің буылтығының төменгі бетіндегі жіктен басталады. Осындай бұлшықеттер жиырылу кезінде эрекция және несеп пен сперманың жүруіне септігін тигізеді. Әйелдерде бұл бұлшықеттер нашар дамыған және делігкіде немесе қынап кіреберісінің айналасында орналасады.

Жамбас түбінің бұлшықеттері ішінен ішкіқуыстық шандырмен болып табылатын жоғаргы жамбас шандырымен жабылған. Ол фасциа бастың қабырғастылық және кіші жамбас мүшелерін жабатын висцералды шандырларды бөледі. Шап төменінен беткейлік шандырмен және жамбас көкетінің төменгі шандырымен жабылған. Несеп-жыныс көкетінде бұлшықеттің орналасуы: терең қабатты жоғарғы және төменгі шандыр арасында, ал көкет бұлшықеті жоғарғы және төменгі көкет шандыры арасында жатады.

Әйел шатының өзіндік ерекшеліктері болады (сурет 172). Әйел несеп-жыныс көкеті кеңдеу, ол арқылы тек қана несеп шығару өзегі өтпейді, сонымен бірге қынапта өтеді. Бұл аймақтың бұлшықеттері нашарлау, ал шандырлары керісінше, беріктеу болады.

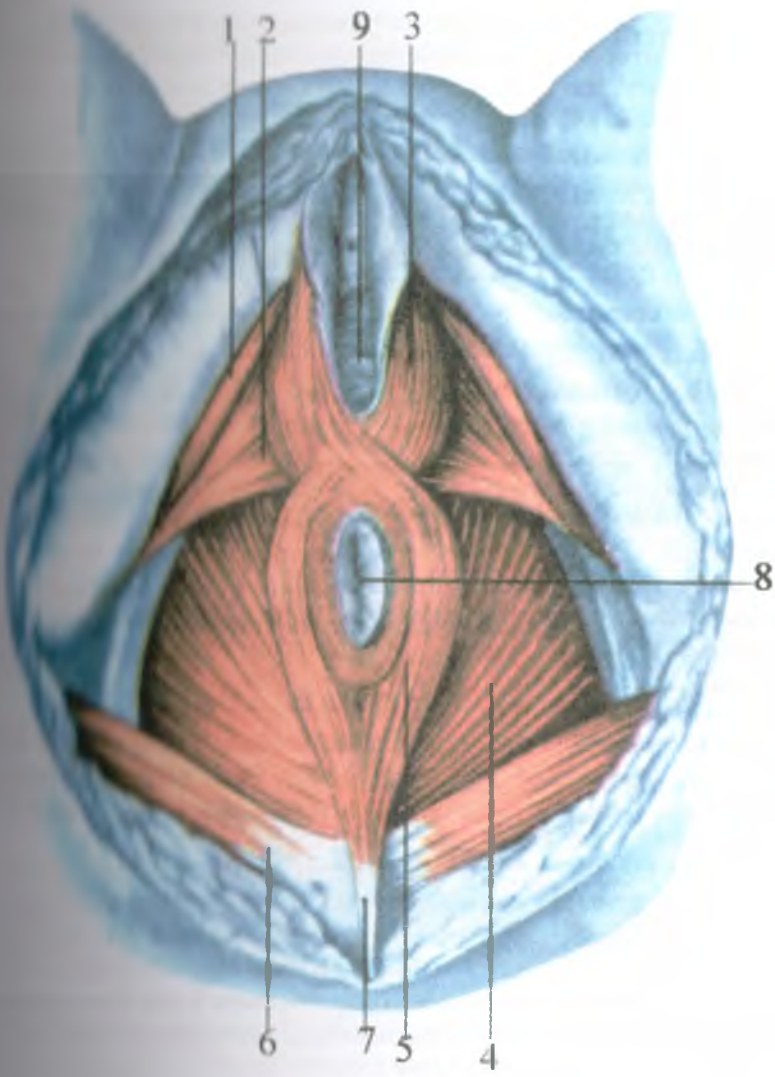

Сурет 171. Сіңірлі шатты.

[illegible] сыңар бұлшықеті (m. ischiocavernosus); 2 - шаттың беткей көлденең бұлшықеті(m. [illegible] bulbospongiosus); 3 - буылтық кеуек бұлшықеті (m. bulbospongiosus); 4 - артқы өтісті [illegible] (m. levator ani); 5 - артқы өтісті қысатын сыртқы бұлшықет (m. sphincterani [illegible] бұлшықеті (m. gluteus maximus); 7 - құйымшақ (os coccygis); 8 - арқы [illegible] кіреберісі (vestibulum vaginae).

лып келеді. Әйел несеп-жыныс өзегінің қысқышының бұлшықеттік түйіндері қынаппен бірге қабырғасын өрім арқылы ұстап тұрады. Қынап пен артқы өтіс аралығында орналасатын шаттың сіңір орталығы, сіңірлі және эластикалық талшықтарынан тұрады. Шат аймағында тік ішек пен жамбас астауының бүйір қабырғасы мен шаттың беткей шандырының төменгі жағынан жұп шонданай - тік ішектік шұңқыр, майлы клетчаткамен толтырылып, берік эластикалық жастық қызметін атқарады.

Сүт безі

Сүт безі (mamma; 173 сурет) жыныс жүйесі ағзаларымен функционалді тығыз байланысты. Оның құрылымы әйелдің әрбір кезеңінде озгеріп отырады. Ол әртүрлі гармоналді фонға байланысты. Бұл жұп ағза, үлкен кеуде бұлшықетінің бетінде, алдыңғы тісше бұлшықет болігі мен III ден VII қабырғааралық деңгейінде орналасқан. Сүт без дәнекертін капсуламен қоршалған. Бездердің артқы беті тегіс және капсула жапырағынан үлкен кеуде бұлшықетінің шандырынан бөлінген. Кеуде шандырымен ағза бос байланысқан, ол оның қозғалғыштығын қамтамасыз етеді.

Бездің орталық бөлігінде пигменттелген сүт безі бүртігі жанындағы шеңбер (areola mammae) оның ортасында сүт без бүртігі (papilla mammae) орналасқан. Жыныстық жетілген әйелдерде без дене, май және талшықты тіннен тұрады. Безді дене 15-20 бөлек радиалді орналасқан үлестерден (lobi glandulae mammariae), олар борпылдақ дәнекер және май тіні қабаттарымен бөлінген.

Шығару сүт түтіктері (ductus lactiferi) бүртік ұшына ашылады. Саңылау алдында әрбір шығару сүт түтік сүт қойнауына (sinus lactiferius) кеңейеді. Сүт жиналатын резервуар қызметін атқарып, бездерді өндіреді. Түтіктің шеткі тарылған бөлігі бүртікке өтіп, ұшында сүт тесігімен ашылады, олардың саны 8 ден 15 ке дейін. Олардан басқа бүртік жанындағы шеңберде төмпешіктер теріа стында орналасады. Саны 12-15. Олар рудиментарлы сүт бездері болып табылады.

Сүт безі бүртігінің жанындағы шеңберде тер және май бездері болады. Бүртік терісі мен сүт безі бүртігінің жанындағы шеңберде тегіс бұлшықетті клеткалар будалары орналасқан, жиырылған кезде бүртікті қатайтады.

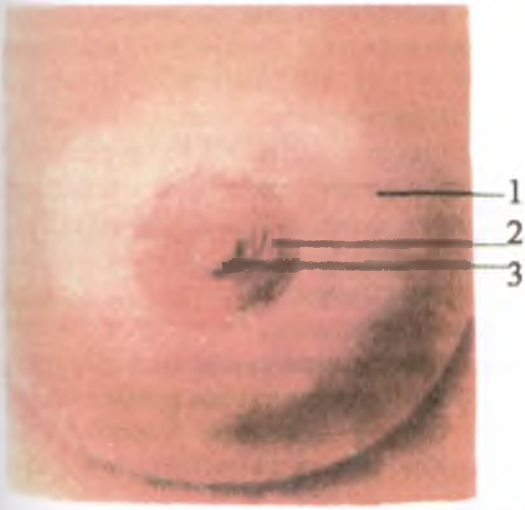

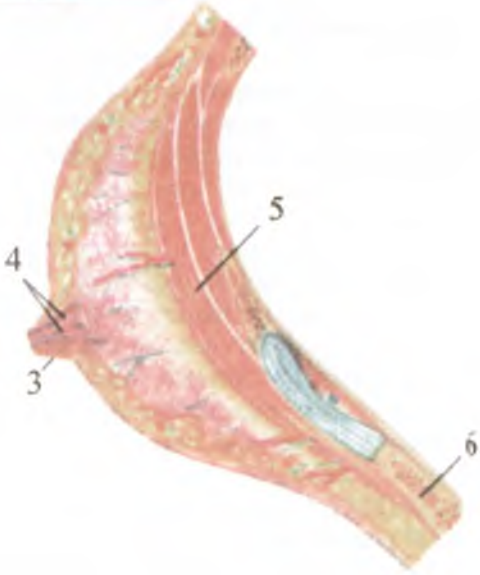

Сурет 173. Әйелдің сүт безі.

А - жалпы көрінісі: Б - горизонталді кесінді: 1 - сүт безінің денесі (corpus mammae); 2 - сүт безінің емізікше айналасының теңбері (areola mammae); 3 - сүт без бүртігі (papilla mamme); 4 - сүт түтіктері (ductus lactiferi); 5 - үлкен кеуде бұлшықеті (m. pectoralis major); 6 - тос сүйегі (sternum).

Жыныстық жетілуге дейін сүт безі толық дамымаған, бірнеше үлестерден құралып, талшықты дәнекер және май тінімен қоршалады. Жыныстық жетілу кезеңінде түтіктердің өсуі мен тарамдалуы, май тін салмағының өсуі байқалады.

Жүктілік кезінде без тінінің қарқынды өсуі мен ұзаруы және түтіктердің тарамдалуы, альвеолдардың дамуы және онда секреторлы өнім (сүт) жиналады.

Лактациядан кейін соңғы сектеторлы бөлімдері саны қысқарып, бездің олшемі кішірейеді. Сүт бездің кәрілік инволюциясы кезінде секреторлы бөлім мен түтіктің атрофиясы бөлып, ағза қабатында регрессивті өзгерістер байқалады.

Еркек сүт безі (mamma masculina) рудиментарлы ағза, түтіктері жоқ, бірнеше дәнекер тінімен аз ғана бездерден тұрады.

АНГИОЛОГИЯ

Жүрек қантамыр жүйесі

Қанайналым мүшелер жүйесі организмде басты қызметтердің бірін атқарады, мүшелер мен тіндерге қажетті қоректік заттар мен оттегіні жеткізіп, жасуша элементтерінің тіршілік әрекетінен пайда болған заттар мен көмірқышқыл газын экскреттік мүшелерге жеткізеді. Жүрек қан тамыр жүйесі 2 бөлімге бөлуге болады: 1) қантамыр жүйесі (жүрек, артериялар, микроциркуляторлы арна, веналар) және 2) лимфа жүйесі (лимфа тамырлары, қылтамырлары, түтіктер мен лимфа түйіндері).

Жүрек ырғақты жиырылу арқылы тамырдағы бүкіл қанды қозғалысқа келтіреді. Жүректен ағзаларға қарай шығып, оларға қан әкелетін тамырлар - веналар. Микроциркуляциялық арнаның негізгі бөлігін құрайтын қылтамырлар арқылы артериялық және веналық бөлімдер байланысады. Басқа сүткоректілер сияқты адамда да қан әрқайсысы белгілі бір қызметті атқаратын үлкен және кіші қан айналым шеңберлерімен таралады (сурет 174).

Кіші қан айналым шеңбері оң жақ қарыншадан басталып, бұл қарыншаға оң жақ жүрекшеге келген барлық вена қаны оң жақ жүрекше қарынша тесігі арқылы отеді. Оң жақ қарыншадан өкпе сабауы шығады, ол өкпе жақындай келе оң жақ және сол жақ өкпе артерияларына бөлінеді. Өкпе көпіршіктерін шырмап жатқан қылтамыр тамырларында қан көмірқышқыл газын беріп, оның орнына оттегінің жаңа қорын алады, кейін артерия қанына айна-

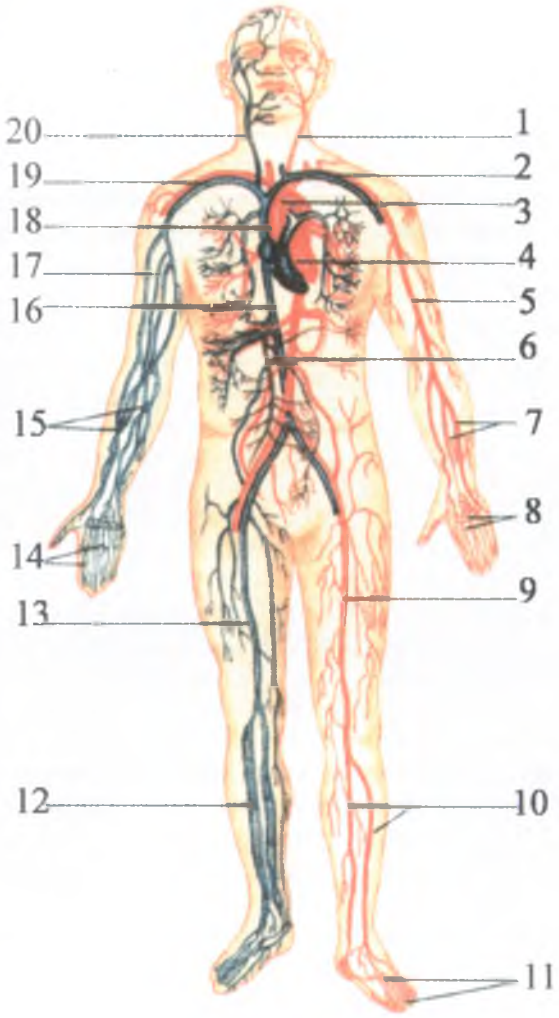

Сурет 174. Адамның қантамырлы жүйесі:
1 - жалпы үйқы артериясы (a. carotis communis); 2 - бұғанаасты артерия (a. subclavia); 3 - қолқа доғы (arcus aortae); 4 - жүрек (cor); 5 - иық артериясы (a. brachialis); 6 - іштік қолқа (aorta abdominalis); 7 - білек артериясы ; 8 - қолқа ұшы артериялары; 9 - сан артериясы (a.femorais); 10 - сирақ артериялары; 11 - аяқұшы артериялары; 12 - сирақтың терең веналары; 13 - сан венасы (v. femoralis); 14 - қол ұшы веналары; 15 - білектің веналары; 16 -төменгі қуысты веналары (v. cava inferior); 17 - иық веналары; 18 - жоғарғы қуысты веналар (v.cava superior); 19 - бұғанаасты веналар (v. subclavia); 20 - ішкі мойындырық вена (v. jugularis interna).

лып, олар төрт өкпе веналарына екеуден қосылып, сол жақ жүрекшеге құяды. Сол жақ қарыншадан қан қолқа арқылы үлкен қанайналым шеңберіне айналады.

Қолқа тамырынан шығатын қан дененің барлық ағзалары мен тіндеріне тарап ірі артериялар арқылы ол артериялық қанды тасымалдайтын қос қабатында *артерияларға* (arteriolae) прекапиллярлі артерияларға (arteriolae praecapillares), одан әрі *қылтамырларға* (vasa capillaria) айналады. Қылтамырлар *посткапиллярлы венулалармен* (venulae postcapillariae), венулалар-үсақ ішкі ағзалармен, кейін сыртқы ағзалық веналарға, соңғылары ірі веналық тамырлар: жоғарғы және төменгі қуыс веналар, олар арқылы оң жүрекшеге қан құйылады.

ЖҮРЕК

Жүрек (cor; сурет 175) - қуысты конустәрізді бұлшықетті мүше, салмағы 250-350 г, көкірекаралығында төстің артқы жағында асимметриялы орналасқан. *Жүрек ұшы* (apex cordis) төмен, алға және сол жаққа қараған V қабырғааралыққа жетеді, *жүректің негізі* (basis cordis) жоғары, артқа және оң жаққа қарай орналасқан, сондықтан оның 2/3 бөлігі сол жақ кеуде қуысында орналасады. Жүректің алдыңғы және *төс-қабырғалық беті* (facies sternocostalis) дөңестеу келген, төстің денесі мен қабырғалар шеміршектерінің артында орналасқан, жүректің төменгі немесе *көкеттік беті* (facies diaphragmatica) көкетке жанасып жатады. Жүректің бүйір беттері өкпеге бағытталған.

Жүрек бетінде екі бойлық жүлге көрінеді: *алдыңғы қарыншааралық* (sulcus interventricularis anterior) және *артқы қарыншааралық* (sulcus interventricularis posterior) жүлгелер, олар жүректі алдынан да, артынан да қоршап сақинатәрізді орналасқан жүректің көлденең жүретін *тәждік жүлге* (sulcus coronarius) арқылы жүректің өзіндік артерия мен веналары өтеді. Бұл жүлгелерге жүректі 4 бөлімге бөлетін қалқалар сәйкес келеді: бойлық жүрекшеаралық және қарыншааралық төмпешіктер екі бөліктерге бөледі - оң және сол жақ жүрек, ал жүрекше-қарыншалы қалқалары бұлардың әрқайсысын жоғарғы камераға - **жүрекше** (atrium) және төменгі камераға - жүректің **қарыншасына** (ventriculus) бөледі. Әрбір жүрекше сәйкес қарыншамен жүрекше - қарынша тесігі арқылы байланысады.

Жүректің жоғарғы шекарасы III оң және сол қабырғалар шеміршектерінің деңгейінде орналасқан, *оң шекарасы* III оң шеміршекті қабырғаның жоғарғы жиегінен бастап, оң жақ қабыр-

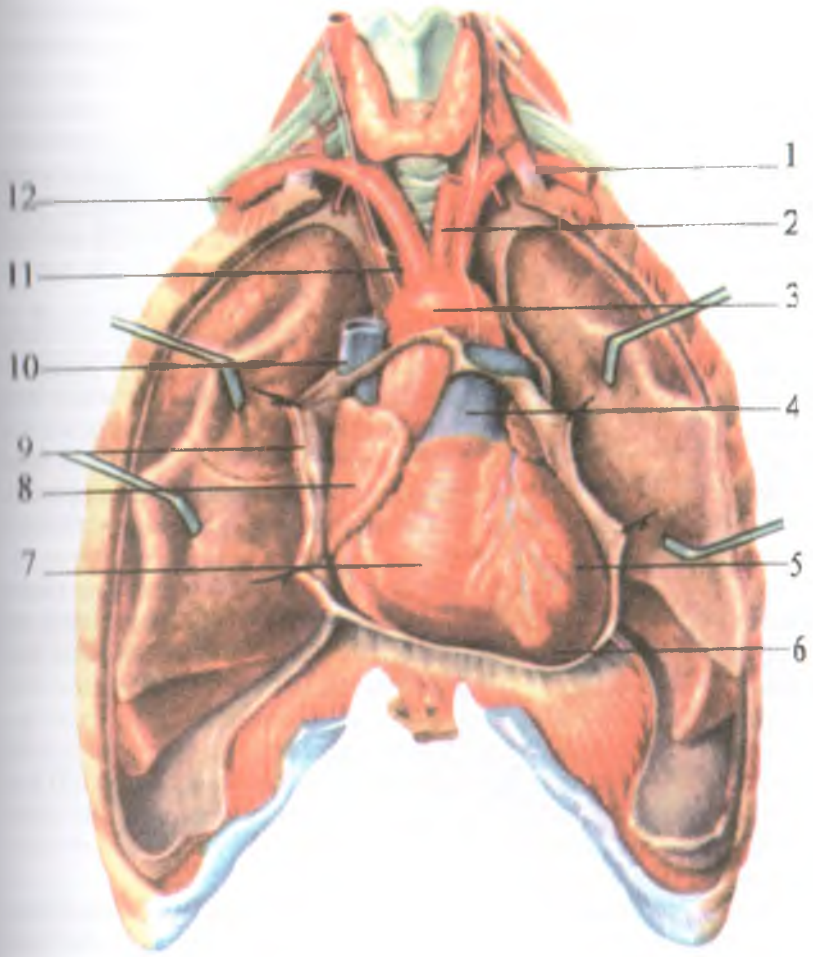

Сурет 175. Кеуде торында жүректің орналасуы.
1 - сол бұғанаасты артериясы (a.subclavia sinistra); 2 - сол жалпы үйқы артериясы (a. carotis communis sinistra); 3 - қолқа иіні (arcus aorta); 4 - өкпе сабауы(truncus pulmonalis); 5 - сол қарынша (ventriculis sinister); 6 - жүрек ұшы (apex cordis); 7 - оң қарынша (ventriculus dexter); 8 - оң жақ жүрекше (atrium dexter); 9 - жүрек қабы (pericardium); 10 - жоғарғы қуысты вена (v. cava superior); 11 - иықбас сабау (truncus brachiocephalicus); 12 - оң бұғана асты артериясы (a.subclavia dextra).

ғааралықтан 1-2 см артта 5 оң шеміршекті қабырғаға дейін вертикаль орналасқан, *сол шекарасы* III сол қабырғаларының жоғарғы жиегінен, жүрек ұшына жетіп, төстің сол жиеті мен сол ортаңғы бұғаналық сызықпен шектелген. Жүрек ұшы ортаңғы бұғаналық сызықтан 1-1,5 см ішке қарай бесінші сол қабырғааралық кеңістікте орналасқан. *Жүректің төменгі бөлігі* V оң қабырғалық шеміршектен жүрек ұшына дейін созылады. Жүрек мөлшері адамның жас, жыныс, дене бітіміне байланысты әр түрлі болады. Ересек адамда жүрек ұзындығы 8,7-14 см, ең жоғарғы ені 5-8 см, алды-артқы бөлігі 6-8 см.

Оң жақ жүрекше (atrium dextrum; сурет 176, А) жүрек негізінен, қолқа мен өкпелік сабаудың оң және артынан қоршап жатады, оған жоғарғы және төменгі веналар, жүректің вена қойнауы мен жүректің меншікті ұсақ веналары келіп құяды. Оның жоғарғы бөлігін *оң құлақша* (auricula atrialis) құрайды. Құлақшалардың ішкі бетінде орналасқан *қырлы бұлшықеттер* (mm. pectinati) көрінеді. Сол жақ жүрекшеден *жүрекшеаралық қалқамен* (septum interatriale) бөлініп тұрады, онда *сопақша шұңқыр* (fossa ovalis) анық көрінеді.

Артқы кеңейген қабырғалары - *қуысты вена қойнауы* (sinus venarum cavarum) болып табылады. Ол жоғарғы және төменгі веналар - ірі веналық тамырлар құятын орын. Төменгі бөлігі оң жақ қарыншамен оң жүрекше - *қарынша тесігі* (ostium atrioventriculare dextrum) арқылы байланысады. Ал жүрекше-қарынша тесігі алдыңғы, артқы және медиалді жармақтары бар, 3 жармақты немесе жүрекше - *қарынша қақпағымен* (valva atrioventricularis dextra) жабылады (сурет 177). Қақпақша мен төменгі вена құятын орын арасында төждік қойнау тесігі, ал жанында ең ұсақ жүрек веналарының нүктелі арналары орналасқан.

Оң қарынша (ventriculus dexter; сурет 176, Б) пирамида пішіндес, оның төменге қараған ұшы болады, жүректің алдыңғы бетінде, сол қарыншаның алды мен артында орналасады. Қарынша қабырғасы екі тесікке бөлінеді: артында - оң жүрекше-қарыншалық, ал алдында *өкпе сабауы тесігі* (ostium trunci pulmonaris). Қарыншаның шығыңқы күйғыштәрізді бөлігі осы жерде артериалді конус деп аталады. Алдыңғы, оң және сол жиегінде жартыайлы жапқыштан тұратын *өкпе сабауының жапқышы* (valva trunci pulmonaris) өкпе сабау тесігінің жоғарғысында орналасады. Әр жапқышқа бос жиегінде жартыайлы жапқыштары тығыз жабылуын қамтамасыз ететін түйіндер болады. Оң жақ қарыншаның қабырғасы тегіс, ал

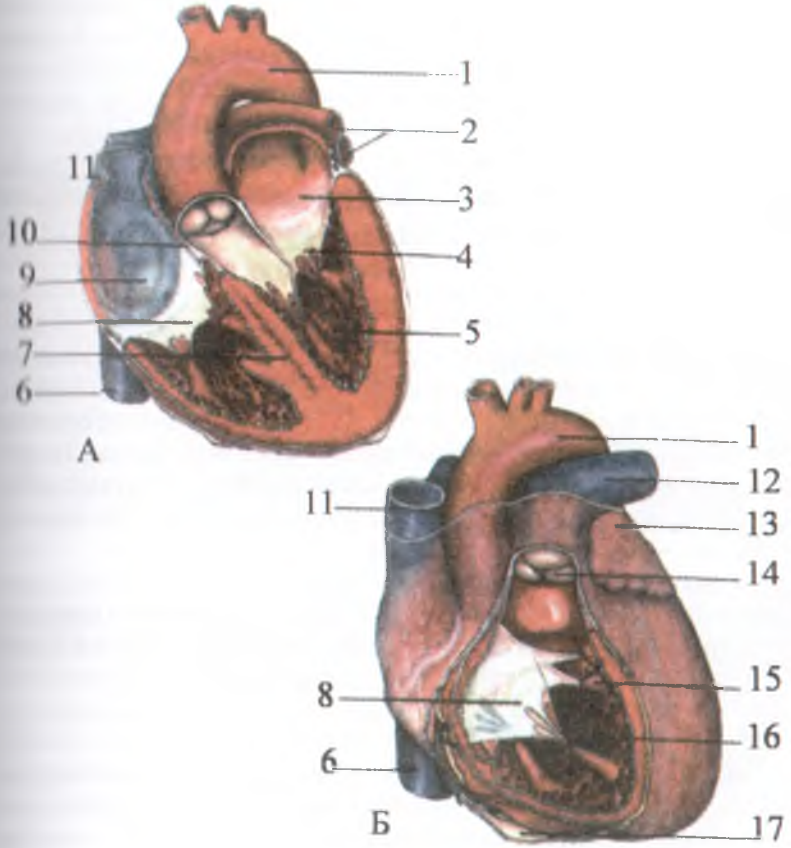

Сурет 176. Жүрек; бойлық кесінді.

А - оң жүрекше; Б - оң қарынша; 1 - қолқа иіні (arcus aortae); 2 -өкпелік веналар (vv. pulmonales); 3 - сол жүрекше(atrium sinister); 4 - сол жүрекше қарынша қақпағы (valva atrioventricularis sinistra); 5 - сол қарынша (ventriculus sinister); 6 - томенгі қуысты вена (v.cava inferior); 7 - қарыншааралық қалқаны (septum interventricularis); 8 - оң жүрек қарынша қақпағы (valva atrioventricularis dextra); 9 - оң жүрекше(atrium dextrum); 10 - жүрекшеаралық қалқан (septum interatriale); 11 - жоғарғы қуысты вена (v.cava superior); 12 - өкпелік сабау (truncus pulmonalis); 13 - сол құлақша (auricula sinistra); 14 - өкпелік сабаудың жапқышы (valva trunci pulmonalis); 15 - бүртікті бұлшықет (m papillaris); 16 - жүректің шарбақшалары (trabeculae carneae); 17 - жүрек қабы (pericardium).

қалқан жерінде ішкі бетінде *қалқалар* (trabeculae carneae) мен конустәрізді *емізікті бұлшықеттер* (mm. papillares) көрінеді. Қарынша бұлшықеттері жиырылып, оң жүрекшеге қайта қан жібермеуі сіңірлі жіпшелер мен жиырылған емізікті бұлшықеттер арқылы іске асады.

Сол жүрекше (atrium sinistrum; сурет 176, 177) пішіні дұрыс емес текшетәрізді оң жақтан тегіс жүрекшеаралық қалқа арқылы бөлініп тұрады. Жүрекшенің алдыңғы қабырғасында алға қараған конустәрізді жалпақтану - *сол жүрекше құлақшасы* (auricula sinistra) орналасқан. Сол жақ жүрекше қабырғасы тегіс, себебі қырлы бұлшықеттер құлақша аймағында ғана орналасады. Жоғарғы қабырғасының артқы бөлігінде *өкпе веналарының 4 тесігі* (ostia venarum pulmonarium) орналасқан. Өкпе веналарында қақпақтар болмайды. Жүрекше сол жақ қарыншамен сол *жүрекше-қарыншалық сопақша тесігі* (ostium atrioventriculare sinistrum) арқылы байланысады. Тесікте *алдыңғы* (cuspis anterior) және *артқы* (cuspis posterior) үшбұрыштәрізді екі *қақпақтардан* тұратын митралді (valva atrioventricularis sinistra) немесе сол жақ жүрекше - қарынша қақпағы орналасқан.

Сол қарынша (ventriculus sinister; сурет 176, 177) негізгі жоғарыға қараған, пішіні конустәрізді. Ол оң жақ қарыншамен *қарынша-аралық қалқа* (septum interventriculare) арқылы бөлінеді. Оның үлкен (төменгі) бөлігі *бұлшықетті* (pars muscularis), кіші бөлігі (жоғарғы) *жарғақты* (pars membranacea) болады. Оң жақ қарынша қабырғасынан сол қарынша қалыңдығы 2-3 есе тығыз (10-15 мм қарсы 5-8 мм-ге), себебі сол жақ қарынша жұмысы (үлкен қанайналым шеңбері) оң жақ қарынша жұмысына қарағанда (кіші қанайналым шеңбері) көп, бұлшықет қабаттарына байланысты. Оның алдыңғы жоғарғы бөлігінде *қолқа тесігі* (ostium aortae), ал алды және оң жағында жүрекше-қарынша тесіктері орналасқан. Оң, сол және артқы *жартыай қақпақтардан* (valvulae semilunares) тұратын *қолқа қақпақшасы* (valva aortae) сол жақ қарынша кеудесінде орналасады. Әр қалқаның әр қақпағы мен қабырғасы арасында *қолқа қойнауы* (sinus aortae) орналасқан. Қалқа қақпақтары тығыздау, ал бос жиектерінде орналасқан түйіндер өкпелік сабауларға қарағанда ірілеу келеді. Олар жүрекше-қарынша (митральді) қақпақтарының кіреберісіне бекінген. Ірі сіңір жіпшелері бар 2 (алдыңғы, артқы) емізікті бұлшықеттер мен көкетті қалқалар қарыншаның ішкі бетінде, әсіресе, төбе бөлігінде орналасады.

Қарыншаның беті қолқалық тесіктің кіреберісінде тегіс болады.

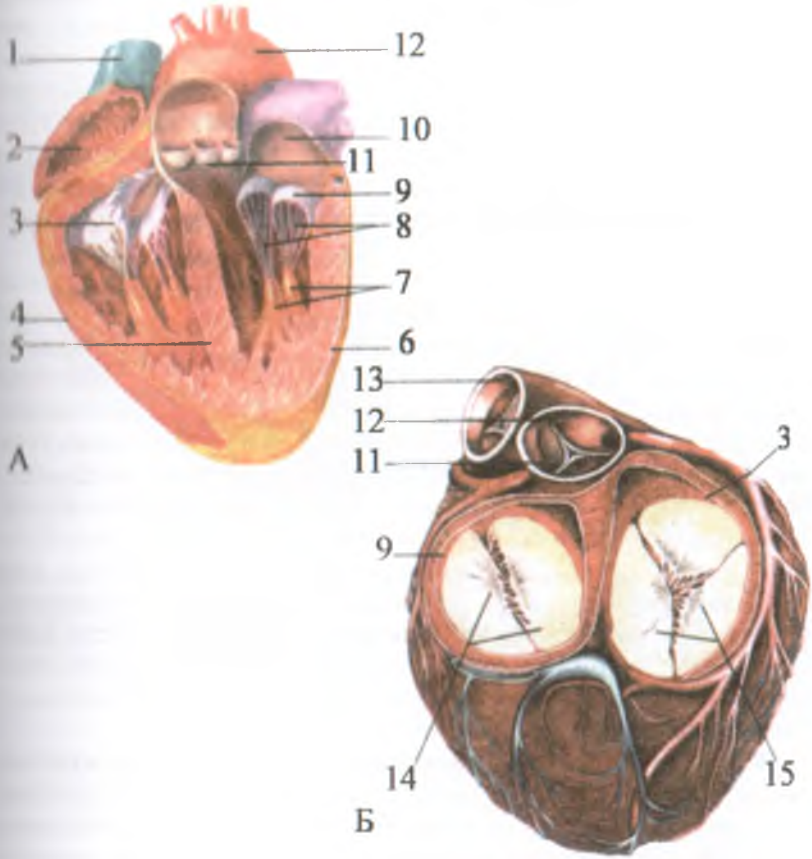

Сурет 177. Жүрек құрылысы.

А - бойлық кесінді; Б - жүрекше қарынша деңгейі түсында көлденең кесінді; 1 - жоғарғы қуысты вена (v.cava superior); 2 - оң жүрекше (atrium dextrum); 3 - оң жүрекше қарынша қақпағы (valva atrioventricularis dextra); 4 - оң қарынша (ventriculus dexter); 5 - қарыншааралық қолқа (septum interventriculare); 6 - сол қарынша (ventriculus sinister); 7 - бүртікті бұлшықеттер (mm.papillares); 8 - сіпірлі жіпшелер (chorda tendineae); 9 - сол жүрекше қарынша қақпағы (valva atrioventricularis sinistra); 10 - сол жүрекше (atrium sinistrum); 11 - қолқа жапқышы (valva aortae); 12 - қолқа (aorta); 13 - өкпелік сабау (truncus pulmonales); 14 - сол жүрекше қарынша қақпағының жармасы; 15 - оң жүрекше қарынша қақпағының жармасы.

Жүрек қабырғалары 3 қабаттан тұрады: ішкі - **эндокард** (endocardium), ортаңғы - **миокард** (miocardium) және сыртқы - **эпикард** (epicardium). *Эндокард* жүректің барлық бөлігін алып жатады: жүрекке қатысты бұлшықетті қабықпен тығыз бітісіп, жүрек денесі жағынан эндотелиймен жабылған. Эндокардтың қалыңдығы әр түрлі: өкпелік сабау мен қолқа саңылауларында, қарыншааралық төмпешіктерде сол жақ жүрек камерасында қалыңдау болады. Эндокард жүрекше-қарынша, өкпе сабауы мен қолқа қақпақтарын құрайды.

Миокард - функциональді қатысында жүрек қабырғасының ең күшті бөлігі болып табылады. Жүрекше қабырғасының бұлшықетті қабаты жіңішке, екі жүрекшеге ортақ, әрқайсысын бөліп тұратын терең беткей қабаттан тұрады. Жүрекшелерде беткей және терең қабаттардағы бұлшықеттерді ажыратады: беткі бұлшықет көлденең орналасқан, тереңдегісі - бірыңғай салалы талшықтардан тұрады. Қарыншалардың бұлшықеттері 3 қабаттан тұрады: беткі қабат - бірыңғай салалы бұлшықеттерден тұрады, олар оң жақтағы жарғақты сақинадан басталып, сол қарыншаға келіп, жүрек ұшында бұрама түзеді де, ішкі бірыңғай салалы қабатқа өтеді. Сыртқы және ішкі қабаттардың арасында орналасқан ортаңғы қабаттың талшықтары азды - көпті циркулярлы жүреді, соның өзінде беткі қабат секілді емес, бір қарыншадан екінші қарыншаға өтпейді, әр қарынша үшін дербес болып үлкен орын алады. Сол жақ қарыншаның бұлшықетті қабаты ең қалың болып табылады.

Жүректің автоматты жиырылуын қамтамасыз ететін жүректің өткізу жүйесін құрайтын типтік жиыратын бұлшықетті жасушалар - кардиомиоциттер мен атиптік жүректік миоциттер көлденең жолақты бұлшықеттің құрамына кіреді. Жүректің өткізгіш жүйелерінің орталығы 2 түйіндер болып табылады (сурет 178, Б): 1) *қойнау-жүрекше түйіні* (nodus sinuatrialis) - оң жақ жүрекше қабырғасының жоғарғы қуыс вена мен оң жақ құлақша арасында орналасқан; 2) *жүрекше-қарынша түйіні* (nodus atrioventricularis) - жүрекшеаралық қалқаның төменгі бөлімінің қалыңдығында жатады. Бұл түйіннен жүрекшелер миокардтың қарыншалар миокардымен байланыстыратын жүрекше-қарыншалық түйін (Гисс түйіні) шығады. Қарыншааралық қалқада бұл түйін оң және сол аяқшаға бөлінеді.

Эпикард сырт жағынан миокардты жауып тұрады және бос бетінде мезотелиймен астарланған кәдімгі сіңірлі қабық. Ол өз кезегінде

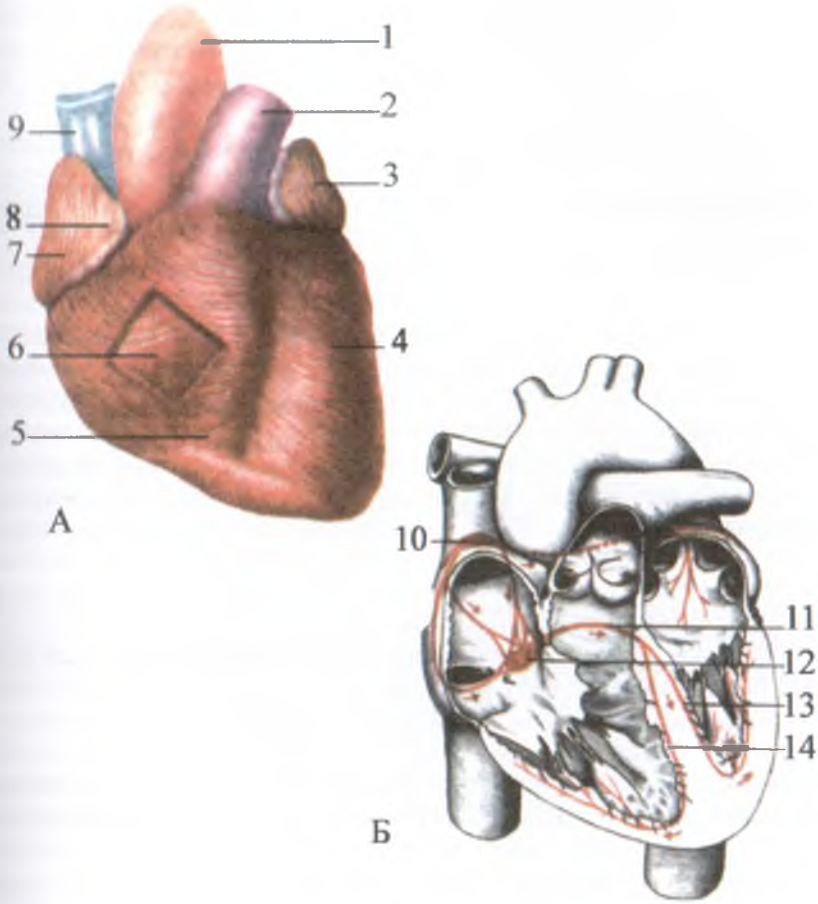

Сурет 178. Жүрек құрылысы.

А - бұлшықетті қабаттар; Б - жүректің өткізгіштік жүйесі; 1 - қолқа (aorta); 2 - өкпелік сабау (truncus pulmonalis); 3 - сол құлақша (auricula sinistra); 4 - сол қарыншадағы беткей бұлшықетті қабаты; 5 - оң қарыншадағы беткей бұлшықетті қабаты; 6 - оң қарыншадағы бұлшықетті қабаты; 7 - оң жүрекше (atrium dextrum); 8 - оң құлақша (auricular dextra); 9 - жоғарғы қуысты вена (v.cava superior); 10 - қойнау жүрекше түйіні (nodus sinuatrialis); 11 - жүрекше қарынша будасы (fasciculus atrioventricularis); 12 - жүрекше қарынша будасы (nodus atrioventricularis); 13 - жүрекше қарынша будасының сол аяқшасы (crus sinistrum); 14 - жүрекше қарынша будасының оң аяқшасы (crus dextrum).

көптеген серпімді талшықтарымен бірыңғай салалы қақпақтары бар дәнекер тін қабатынан бірыңғай серпімді талшықтар қоспасы бар беткі жағына жақын орналасқан тағы да бір дәнекер қабатынан және ішкі эндотелий қабатынан түрады.

Жүрек артериялары оң және сол жақ тәждік артериялары жартылай айшықты қақпақтардың жоғарғы жиектерінен төмендеу басталады. Жүректі қанмен қамтамасыз ету тәждік артерия көмегімен жүреді (сурет 179).

Оң тәждік артерия (a.coronaria dextra) - қолқадан оң жақ жартылай айшықты қақпақшаға сәйкес шығып, қолқа мен оң жақ жүрекшенің құлақшасы арасына, оң жақ жүрекшенің сырт жағынан тәждік жүлгемен жүректің оң жақ жиегін орап өтіп, оның артқы бетінен ауысады. Оң жақ тәждік артерияның тармақтары оң жақ жүрекшені, оң жақ қарыншаның алдыңғы қабырғасының бір бөлігі мен бүкіл артқы қабырғасын, сол жақ қарыншаның артқы қабырғасының кішкене бөлігін, жүрекшеаралық қалқаны, жүрекшеаралық қалқаның 1/3-ін, оң жақ және сол жақ қарыншаның артқы емізіктік бұлшықетін қанмен қамтамасыз етеді. Артқы қарыншааралық тармақ - ең ірі аттас жүлгемен жүректің жоғарғы ұшына баратын тармақ.

Сол жақ тәждік артерия (a.coronaria sinistra) - қолқаның сол жақ жартылай айшықты қақпағының жанынан шығып, сол жақ жүрекшенің алдындағы тәждік жүлгеде орналасады. Ол өкпе сабауы мен сол жақ кішкене құлақшаның арасында екі тармақ береді: жіңішкелеу, алдыңғы, қарыншаралық тармақ және ірілеу, сол жақты айналып өтетін тармақ. Бірінші тармақ алдыңғы қарыншааралық жүлгемен жүректің ұшына дейін түсіп, сол жерде оң жақ тәждік артерияның тармағымен анастамозданады. Екінші тармақ сол жақ тәждік артериямен жалғасы ретінде жүрек жүлгесінен жүректің сол жағынан орап өтіп, оң жақ тәждік артериямен қосылады. Сол жақ тәждік артерияның тармақтары сол жақ жүрекшені, сол жақ қарыншаның бүкіл алдыңғы қабырғасын және артқы қабырғасының бір бөлігін, қарыншааралық перденің 2/3 бөлігін және сол жақ қарыншаның алдыңғы емізікше бұлшықетін қан тамырларымен жабдықтайды.

Жүректің веналары (сурет 179) артерияларға қарағанда көп. Көптеген ірі жүрек веналары бір жалпы веналық тамырға - *тәждік қойнауға* (sinus coronarius) жиналады. Тәждік қойнауға құятындар: v. cordis magna - жүрек ұшынан басталып, оның алдыңғы қарын-

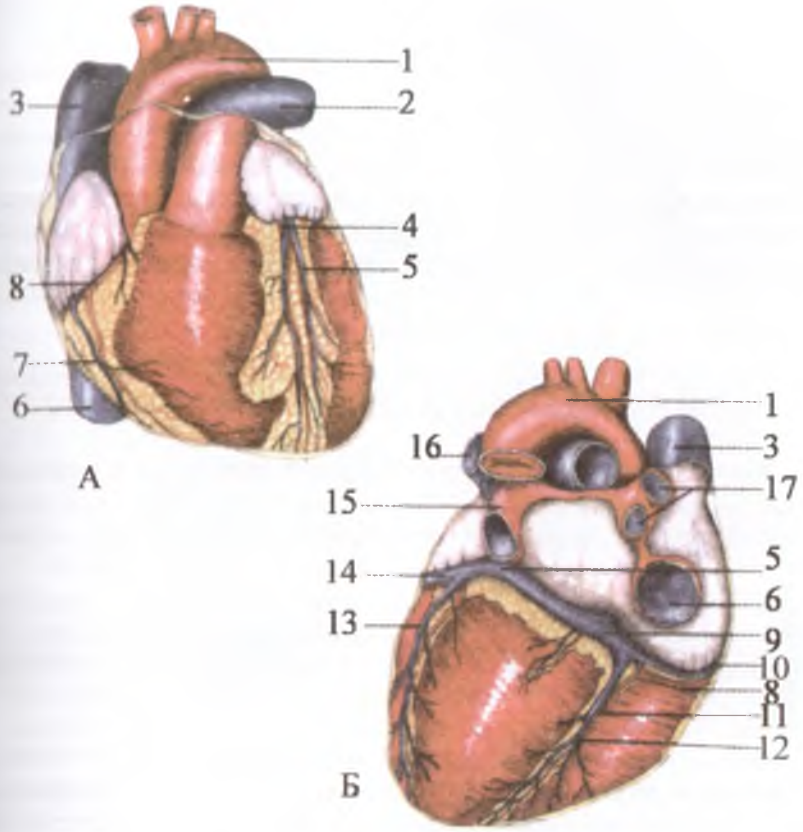

Сурет 179. Жүректің артериялары мен веналары.
А - алдыңғы беті; Б - артқы беті; 1 - қолқа (aorta); 2 - өкпелік сабау (truncus pulmonalis); 3 - жоғарғы қуысты вена (v.cava superior); 4 - алдыңғы қарыншааралық тармақ (r.interventricularis anterior); 5 - жүректің үлкен венасы (v.cordis magna); 6 - төменгі қуысты вена (v.cava inferior); 7 - жүректің алдыңғы венасы (v.cordis anterior); 8 - оң тәждік артерия (a.coronaria dextra); 9 - тәждік қойнау (sinus coronarius); 10 - жүрсктің кіші венасы (v.cordis parva); 11 - артқы қарыншааралық тармақ (r.interventricularis posterior); 12 - ортаңғы вена (v.cordis media); 13 - сол қарыншаның артқы венасы (v.posterior ventriculi sinistri); 14 - сол тәждік артерияның айналма тармағы (r. circumflexus); 15 - сол өкпелік вена (v.pulmonalis sinistra); 16 - сол өкпелік артерия (a.pulmonalis sinistra); 17 - оң өкпелік веналар (vv.pulmonales dextrae).

шааралық жүлгесі бойымен көтеріліп, солға бұрылып және жүректің сол жағын орап өтіп, sinus coronarius-ке айналып жалғасады, v. posterior ventriculi sinistri - сол жақ қарыншаның артқы бетіндегі sinus coronarius немесе cordis magna - ға құятын бір немесе бірнеше вена сабаушалары, v. obliqua atrii sinistri - сол жақ құлақшаның артқы бетінде орналасқан кішкене тармақ, v. cordis parva - жүректің колденең жүлгесінің оң жақ жартысында орналасқан және v. cordis media-ның көлденең жүлгеге жеткен жерінде осы венаға келіп құятын жіңішке тармақ. Жүректің алдыңғы веналары - vv. cordis anteriores - кішкене веналар, оң жақ қарыншаның алдыңғы бетінде орналасқан және тікелей оң жақ жүрекше қуысына құяды.

КІШІ ҚАНАЙНАЛЫМ ШЕҢБЕРІНІҢ ТАМЫРЛАРЫ

Кіші қанайналым шеңберіне: оң жақ қарыншадан басталатын өкпелік сабау, оң және сол жақ өкпе артериялары және оның тармақтары, өкпенің микроциркулярлы арнасы, сол жақ жүрекшеге құятын екі сол және екі оң жақ өкпелік веналар кіреді.

Өкпе сабауы (truncus pulmonaris, сурет 180) қолқаның алдыңғы жағында диаметрі 23-30 м болып орналасқан. Артқы бетінің оң жағында қолқаның бастамасы, ал сол жағында оң жақ құлақша орналасқан, өкпе сабауы қолқа доғасының астында IV көкірек омыртқасы деңгейінде оң және сол жақ өкпе артерияларына бөлінеді.

Оң жақ өкпе артериясы (a.pulmonaris dextra) диаметрі 20-22 мм . Әрқайсысы сегментарлы тарамдардан тұратын 3 бөлікті артерияларға оң жақ өкпе кіреберісінде бөлінеді. Жоғарылаған және томендеген артқы сегментарлы артерияның алдыңғы тарамдары қанмен қамтамасыз ететін жоғарғы, алдыңғы, артқы оң жақ өкпе сегменттері жоғарғы артериядан жоғарғы болікке барады. Өкпенің ортаңғы болігінің латералді және медиалді сегменттерін қоректендіретін латералді және сегментарлы артериялар болып ортаңғы үлестік артерия (a.lobi media) бөлінеді. Төменгі үлестік артерия жоғарғы сегменттер мен оң жақ өкпенің төменгі бөлігінің базалды сегменттерін қанмен қамтамасыз ететін медиалды (жүректік) алдыңғы және латералді, артқы тармақтарынан тұрады.

Сол жақ өкпе артерия (a.pulmonaris sinistra) оң жаққа қарағанда қысқа және жіңішкелеу 2 тармаққа өкпе кіреберісінде бөлінеді. Оның бірі - өкпенің төменгі бөлігінің жоғарғы сегменті, жоғарғы, артқы, алдыңғы бөліктің төменгі және жоғарғы тілдік сегменттерін

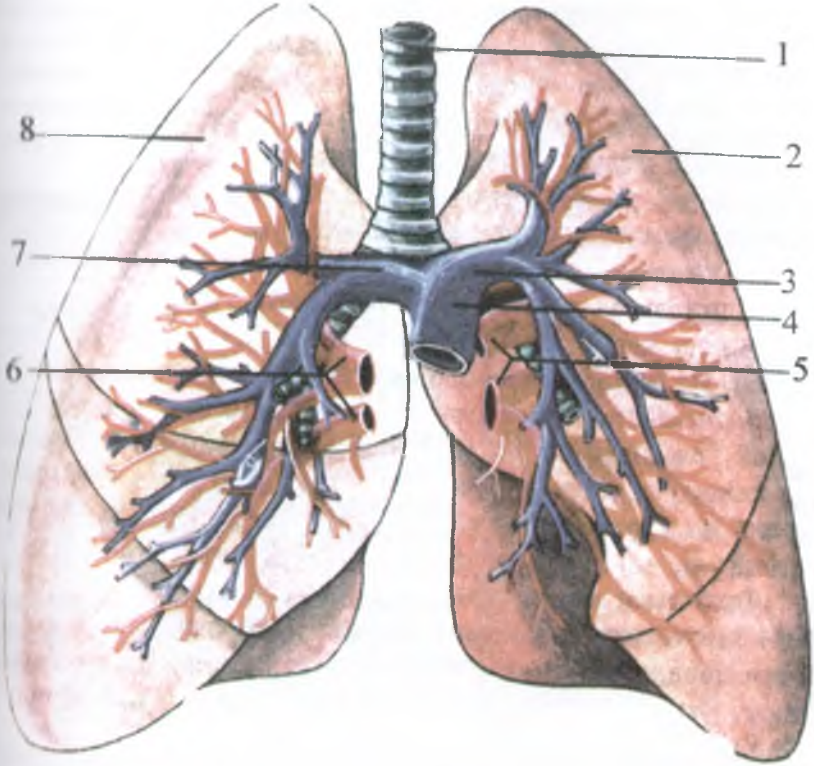

Сурет 180. Кіші қан айналым шеңберінің тамырлары.
1 - кеңірдек (trachea); 2 - сол өкпе (pulmo sinister); 3 - сол өкпелік артерия (a.pulmonalis sinistra); 4 - өкпелік сабау (truncus pulmonalis); 5 - сол өкпелік веналар (vv.pulmonales sinistri); 6 - оң өкпелік веналар (vv.pulmonales dextri); 7 - оң өкпелік артериялар (a.pulmonalis dextra); 8 - оң өкпе (pulmo dexter).

қоректендіретін сегментарлы артерияларға (жоғарғы алып келетін және алып кететін артерияларының алдыңғы сегментарлы, артқы сегментарлы артериялардың артқа алып келетін және алып кететін тарамдары) жоғарғы бөлікті артерияның тарамдары болып табылады. Екіншісі - өкпенің төменгі сол жағының сәйкес келуші сегменттерінде тарамдалатын артқы, алдыңғы, медиалді, латералді, жоғарғы сегментарлы артерияларға бөлінетін төменгі *улестік артерия* (a.lobaris inferior) әр өкпеде 2 өкпелік веналар орналасқан.

Өкпеде капиллярлардан венулалар басталады, кейін қосылып, *ірі веналарға* (vv.pulmonaris) айналады, оң жақ өкпедегі жоғарғы өкпелік вена жоғарғы және ортаңғы бөлікте, төменгісі оң жақ өкпенің төменгі бөлігінен қан жинайды. Сол жақ өкпеден жоғарғы өкпелік венаға қан жоғарғы бөліктен, ал төменгі өкпелік венаға- сол жақ өкпенің томенгі бөлігінен құйылады.

Оң және сол жақ өкпелік веналар жүрекке көлденең бағытта жүрекшенің сол жақ қуыстарына құйылады.

ҮЛКЕН ҚАНАЙНАЛЫМ ШЕҢБЕРІНІҢ АРТЕРИЯЛАРЫ

ҚОЛҚА ЖӘНЕ ОНЫҢ ТАРМАҚТАРЫ

Қолқа (aorta, сурет 181) - адам ағзасының ең ірі артерия тамыры болып табылады. Қолқада мынадай 3 бөлімдерді ажыратады: *қолқаның жоғарылаған бөлігі* (pars ascendens aortae), *доға* (arcus aortae) және *төмендеген бөлігі* (pars descendens).

Қолқаның жоғарылаған болігінің ұзындығы шамамен 6 см, bulbus aortae деп аталатын буылтық түріндегі едәуір кеңеюден басталады және жүрекқаппен қапталған. Төстің артында жоғары және оң жаққа қарай бағытталып II қабырға шеміршегінде қолқа доғасына айналады. Жоғарылаған бөлігінен оң және сол жақ тәждік артериялар шығады.

Қолқа доғасы дөңес жағымен жоғары қараған, артқа және солға иіліп, III-IV кеуде омыртқасы деңгейінде қолқаның төмендейтін бөлігіне ауысады. Қолқаның дөңес жағынан мынадай 3 сабау шығады: truncus brachiocephalicus - иық-бас сабауы, a. carotis communis sinistra - жалпы сол жақ үйқы артериясы, a. subclavia sinistra - сол бұғанаасты артериясы.

Қолқаның томендеген бөлігі (сурет 181) - бұл қолқаның ең ұзын бөлігі, IV кеуде омыртқасынан IV бел омыртқа деңгейінде екі жалпы мықын артерияларға сол және оң болып бөлінеді (қолқаның бифуркациясы), қолқаның төменгі бөлігі кеуде және бел бөліктеріне айналады.

Қолқаның кеуде бөлімі

Қолқаның кеуде бөлімі (pars thoracica) висцералді және париеталді тармақтарға бөлінетін артқы қабырғалық бөлігінде орналасқан.

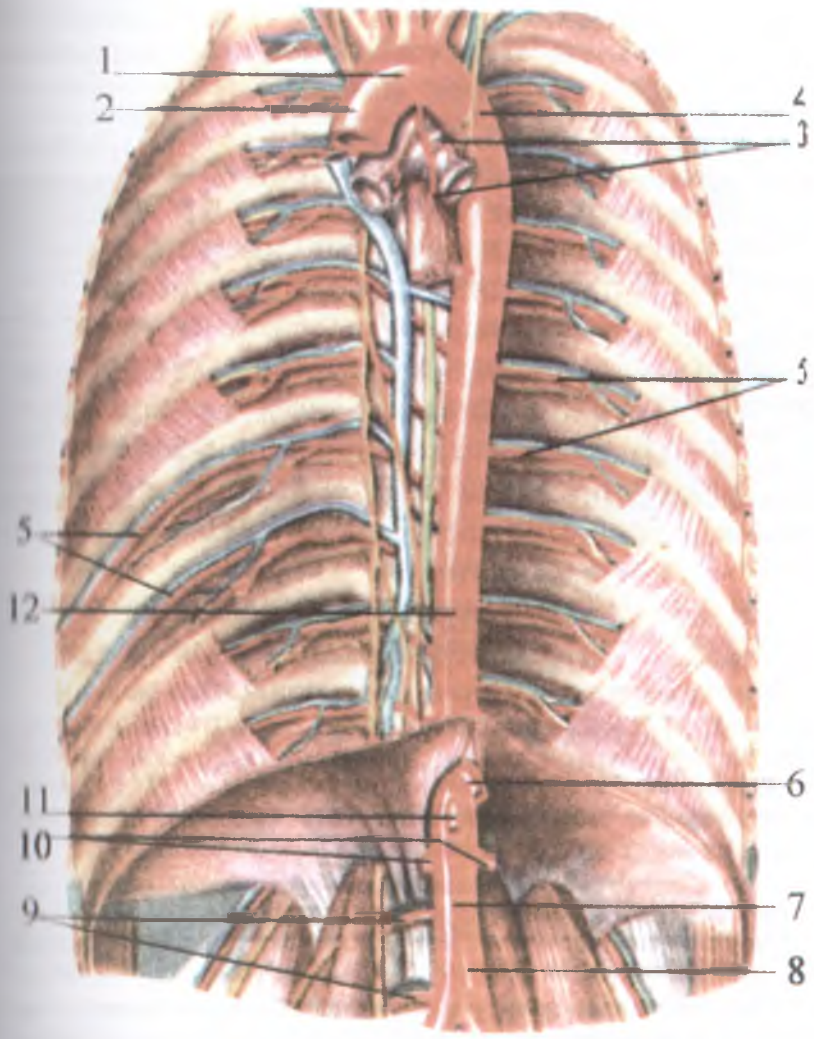

Сурет 181. Қолқа.

1 - қолқа иіні (arcus aortae); 2 - қолқаның жоғарлаған бөлігі (pars ascendens aortae); 3 - бронхиаді және өнеш тармақтары (r.bronchiales et esophageales); 4 - қолқаның төменлеген бөлігі (pars descendens aortae); 5 - артқы қабырға-аралық артериялар (aa.intercostales posteriores); 6 - құрсақтық сабау тұлғасы coeliacus); 7 - қолқаның іштік бөлігі (pars abdominalis aortae); 8 - төменгі шажырқайлық артерия (a.mesenterica inferior); 9 - бел артериялары (aa.lumbales); 10 - бүйрек артериясы (a.renalis); 11 - жоғарғы шажырқайлық артерия (a.mesenterica superior); 12 - қолқаның кеуделік бөлігі(pars thoracica aortae).

Висцералді тармақтарға жататын: 1) *бронхиалды артериялар* (aa.bronhiales) бронхтар жолымен тармақталады, респираторлы бронхиолдарға дейін бронхиалді ағашты және өкпенің болікаралық ал некер тінін, висцералді өкпе қапты қанмен қамтамасыз етеді. 2) *өңеш тармақтары* (rr.oesophageales) - өңешке жатады. 3) *жүрекқаптық тармақтар* (rr.pericardiaci)-жүрекқаптық артқы қабырғасына. 4) *медиастиналді тармақтар* (rr.mediastinales).

Қолқаның кеуде бөлігінің париеталді тармақтарына жататын: 1) *жоғарғы көкет артериялары* (aa.phrenicae superiores) жүп, көкетті қан мен қамтамасыз етеді. 2) *артқы қабырғааралық артериялар* (aa intercostales posteriores) III-XII қабырғалық кеңістікте 10 жүп болып таралады және қабырға басында латералді және медиалді тері тармақтарына бөлінеді, қабырғааралық бұлшықеттерді, көкірек пен іш терісін, сүт бездерін қанмен қамтамасыз етеді және оның *артқы тармақтары* (rr.dorsales) - арқа терісі мен бұлшықеттерін, сонымен қатар *жұлын тармақтарды* (rr.spinales) - жұлын мен олардың қабықтарын қанмен қамтамасыз етеді. 12-артқы қабырғааралық артериясы - XII қабырға астынан өтетіндіктен *қабырғаасты* (a.subcostales) атына ие болып отыр.

Мойын, бас, бет артериялары

Жалпы ұйқы артериясы мойында көкірек азғана емізікті бұлшықеттің артында орналасқан (сурет 182). Ішкі "мойындырық" венасымен латералді, медиалді өңешпен шектесіп жатады. Он және сол жалпы ұйқы артерияларының тармақтары ұзына бойы қанталамырлар бермейді, тек қалқаншатәрізді аңқаның шеміршегінде орналасысы 2 ірі тамырға бөлінеді.

Ішкі және сыртқы ұйқы артериялары

Сырткы ұйқы артериясы (a.carotis externa; сурет 182) - жоғарыға көтеріліп, томенгі жақсүйектің мойнағында соңғы тармақтарына бөлінеді: беттік және жоғарғы жақсүйектік. Жол бойында бұл артериялар мойын және бас мүшелеріне көптеген тармақтар береді: 1) *жоғарғы қалқаншатәрізді артерия* (a.thyroidea superior), қалқанша және қалқанша маңы жоғарғы бездерін мойынның тіласты сүйегінен томенгі бұлшықеттерін, кеуде-бұғана-емізікторізді бұлшықеттерін қанмен қамтамасыз етеді. 2) *тілдік артериясы* (a.lingualis)- тілді, ауыз қуысының түбін, сілекей бездерін, тандай, ауыз қуысы түбі мен қызылиек шырышты қабығын қоректендіреді

Сурет 182. Бас иен мойын артериялары.
1 - шүйде артериясы (a.occipitalis); 2 - беткей самай артериясы (a.temporalis superficialis); 3 - артқы құлақ артериясы (a.auricularis posterior); 4 - ішкі үйқы артериясы (a.carotis interna); 5 - сыртқы үйқы артериясы (a.carotis externa); 6 - жоғарылаған мойын артериясы (a.cervicalis ascendens); 7 - қалқанша мойын сабауы (truncus thyrocervicalis); 8 - жалпы үйқы артериясы(a.carotis communis); 9 - жоғарғы қалқанша артерия (a. thyreoidea superior); 10 - тіл артериясы (a.lingualis); 11 - бет артериясы (a.facialis); 12 - төменгі ұяшық артериясы (a.alveolaris inferior); 13 - жоғарғы жақ үйқы артериясы (a. maxillaris); 14 - көзасты артериясы (a. infraorbitalis).

Бет артериясына (a.facialis) - жұтқыншақты, бадамшаларды, жұмсақ таңдайды, тіласты безін, мұрын мен ауыз жанындағы бұлшықеттерін қанмен қамтамасыз етеді және де төменгі жақсүй-

екасты безін. 4) *шүйде артериясы* (a.occipitalis) - шүйде терісі мен бұлшықеттеріне, құлақ қалқандарына, мидың қатты қабығына кішкене тармақтар береді. 5) *артқы құлақ артериясы* (a.auricularis posterior) - құлақ қалқанына, емізіктәрізді өсінді мен ортаңғы құлақтың ұяшықтарын қанмен қамтамасыз етеді. 6) *жоғары көтерілетін жұтқыншақ артериясы* (a.pharyngea ascendens) - жоғары қарай оның қабырғасымен көтеріле жұтқыншақты, жұмсақ таңдайды, таңдай бадамшасын, есту түтігін, дабыл қуысын және мидың қатты қабықшасын қанмен қамтамасыз етеді.

Беткей самай артериясы (a.temporalis superficialis) - самай бөлігінде тармақталады. Басүсті бұлшықеттерін, төбе және самай терісін құлақасты безін, сыртқы есту тесігін, құлақ қалқанын, самай бұлшықеттерін, бет және төбе самай бөліктерін және де көз айналасын қанмен қамтамасыз етеді.

Жоғарғы жақсүйек артериясы (a.maxillaris; сурет 182) - самайасты және таңдай қанаттарынының ұяшықтарында орналасады. Бет пен бас бөліктерінің терең қабаттарын: ортаңғы құлақ қуысын, тісті, ауыздың шырышты қабығын, мұрын қуысын және оның қосымша бөліктерін, беттің шайнау бұлшықеттерін қанмен қамтамасыз етеді. Оның ірі тармағы болып, *ортаңғы менингиалды артерия* (a.meningea media) - мидың қатты қабығына, *төменгі ұяшық артерия* (a.alveolaris inferior) - тіс пен төменгі жақсүйек тіндеріне, *көзасты артериясы* (a.infraorbitalis) - көз, бет, ұрт жанындағы бұлшықеттерін: төмендеген *таңдай артериясы* (a.palatina descendens) - қатты және жұмсақ таңдайдың шырышты қабығына мұрын қуысына *сынатәрізді таңдай* (a.sphenopalatina) *артериясы.*

Ішкі үйқы артериясы (a.carotis interna; сурет 183) мойын аймағында тармақталмайды. Самай сүйегінің пирамидалық өзегі арқылы бассүйек қуысына өтіп , бірнеше тармақтар береді. Миды және оны қоршап жатқан тіндерді қанмен қамтамасыз етеді. Негізгі тармақтары:

1. **Көз артериясы (a.ophtalmica**; сурет 184) көру өзегі арқылы көз шарасына өтеді.

Көз артериясының тармақтары:

1) *көз артериясы* (a.ophtalmica) көзжас бездерін, көздің жоғарғы және латералді тік бұлшықеттерін, қабақтың латералді бөліктерін; 2) *ұзын және қысқа артқы кірпікті артериялар* (a.ciliares posteriores longae et breves) коз қабығының қантамырларына; 3) *торлы қабықтың орталық артериясы* (a.centralis retinae); 4)

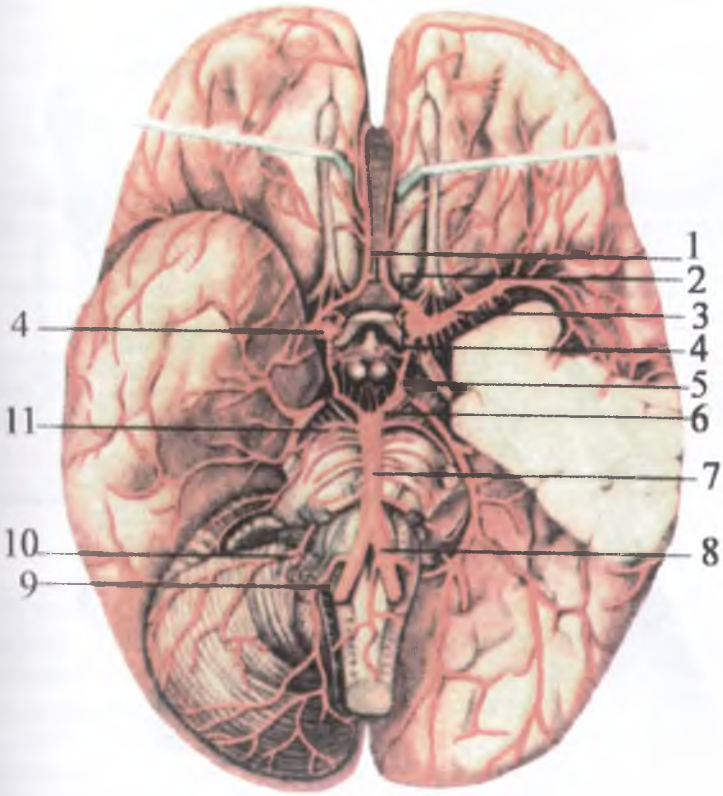

Сурет 183. Мидың артериялары.
1 - алдыңғы дәнекер артерия (a.communicans anterior); 2 - алдыңғы мишық артерия (a.cerebri anterior); 3 - ішкі үйқы артериясы (a. carotis interna); 4 - ортаңғы ми артериясы (a. cerebri media); 5 - артқы дәнекер артерия (a. communicans posterior); 6 - артқы ми артериясы (a.cerebri posterior); 7 - негіздік артерия (a. basilaris); 8 - омыртқалық артерия (a. vertebralis); 9 - артқы төменгі мишық артериясы (a.cerebelli inferior posterior); 10 - алдыңғы төменгі мишық артериясы (a.cerebelli inferior anterior); 11 - жоғарғы мишық артериясы (a.cerebelli superior).

бұлшықетті артериялар (aa.musculares) жоғарғы тік және қиғаш көз алмасына; 5) *артқы торлы артерия* (a.ethmoidalis posterior) торлы сүйектің артқы ұяшықтарының шырышты қабығына; 6) *алдыңғы торлы артерия* (a.ethmoidalis anterior) торлы ұяшықтардың, қалқаның алдыңғы бөлігі мен мұрын қуысының шырышты қабығы, сонымен қатар мидың қатты қабығына; 7) *алдыңғы кірпікті арте-*

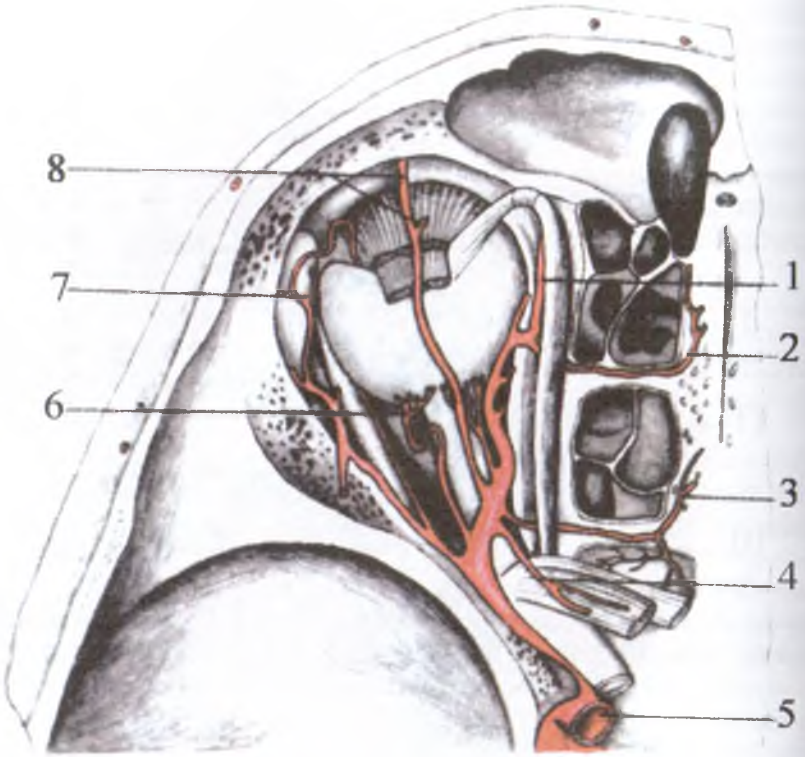

Сурет 184. Көз артериясы және оның тармақтары.
1 - көзүсті артериясы (a. supraorbitalis); 2 - алдыңғы торлы артерия (a. ethmoidalis anterior); 3 - артқы торлы артерия (a. ethmoidalis posterior); 4 - бұлшықетті тармақтар (rr. muscularis); 5 - ішкі ұйқы артериясы (a. carotis interna); 6 - артқы кірпікті артериясы (aa.ciliares posteriores); 7 - көз артериясы (a. lacrimaris); 8 - алдыңғы кірпік артериясы (aa. ciliares anteriores).

риялар (aa.ciliares anteriores) көздің бұлшықеттеріне, көз алмасының ақ қабығына, коньюктивасына; 8) *шығырүсті артериялары* (a.supratrochlearis) маңдай бұлшықеттері мен терісінде тармақталады; 9) *көзүсті артериясы* (a.supraorbitalis) маңдай терісін, маңдайшүйде бұлшықетінің маңдай қарыншасын қанмен қамтамасыз етеді.

Көз артериясының соңғы тармақтары: а) *қабақтың медиалді артериялары* (aa.palpebrales mediales), қабақтың латералді артерияларын анастомоздайды; б) *мұрынның дорсалді артериясы* (a.dorsalis

nasi) көз бұрышына өтеді, бұрыштық артериямен анастомоздайды.

2. **Алдыңғы ми артериясы (a.cerebri anterior)** маңдай мен шеке үлесінің ми жарты шары бетінің медиалді қырын, сүйелді денені, иіс сезу буылтығының, иіс сезу жолының және аттас артерияның қарама - қарсы *алдыңғы жұпсыз дәнекерлі артериямен* байланысып қанмен қамтамасыз етеді.

3. **Ортаңғы ми артериясы (a.cerebri media)** шекелік, маңдайлық, самайлық ми жарты шарының үлесін қоректендіретін ең ірі тармақ.

4. **Артқы дәнекер артерия (a.communicans posterior)** төмпек астылық ми аймағын қанмен қамтамасыз етіп, омыртқалық артерия жүйесіндегі артқы мимен (a.cerebri posterior) анастомоздалады. Омыртқалық артерия ми артерияларымен бірге түрік ершігінің маңызды анастомозды айналымының - *артериалды ми айналымыныың* түзілуіне қатысады (circulus arteriosus cerebri). Бұдан шыққан көптеген тармақтар мидың қоректенуіне қажет.

Қол артериялары

Оң жақ бұғанаасты артериясы иық-бас сабауынан шығады, ал сол жағы - қолқа доғасынан. Әр артерия сатылы бұғанаастында сірікауыз күмбезі үстімен өтеді, кейін алдыңғы және ортаңғы сатылы бұлшықеттер арасындағы қуысқа келеді, бірінші қабырғаны иіп, қолтық шұңқырына келіп түседі де, бұл жерде ол қолтық артериясына айналады. **Бұғанасты артериясы** (a. subclavia; сурет 185) көптеген ірі тармақтар береді. Олар мойын мүшелері мен жұлынды қанмен қамтамасыз етеді 1) **омыртқа артериясы** (a. vertebralis) жоғары қарай көтеріліп, өз жолында мойынның терең бұлшықеттеріне және жұлынға тармақтар береді. Үлкен шүйде тесігі арқылы бассүйек қуысына еніп алдыңғы және артқы менингиалді тармақтарды, алдыңғы және артқы жұлын - ми артерияларын, артқы төменгі жақтағы мишық артериясын береді, кейін қарама-қарсы жақтағы аттас артериямен *базилярлы* (негізгі) *артерияны* (a. basilaris) құрайды. Соңғысынан үлкен ми сыңарларының артериалді шеңберін құрауға қатысатын *артқы ми артериялары* (aa. cerebri posteriores), алдыңғы төменгі және жоғарғы мишық артериялары, көпір артериялары, ортаңғы ми артериялары, лабиринт артериялары; 2) **іиікі көкірек артериясы** (a. thoracica interna) көкірек қуысына еніп, сол жерде айырша безді, кеңірдекті, бронхыларды,

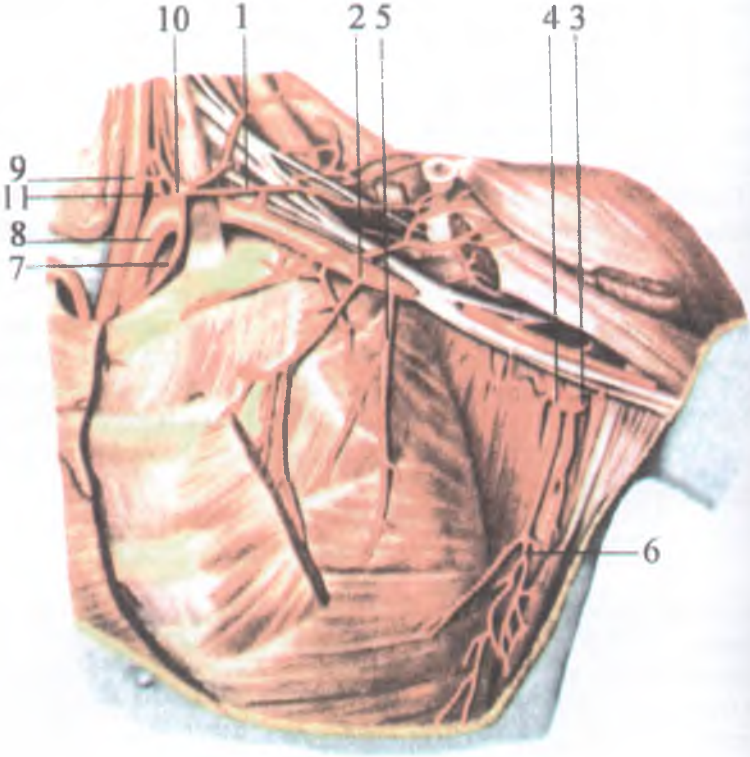

Сурет 185. Қолтық аймағының артериялары.
1 - мойынның көлденең артериясы (a.transversa colli); 2 - кеуденің акромионды артериясы (a.thoracoacromialis); 3 - жауырынды айналатын артерия (a.circumflexa scapulae); 4 - жауырынасты артерия (a.subscapularis); 5 - латералді кеуде артериясы (a.thoracica lateralis); 6 - кеуде-арқа артериясы (a.thoracodorsalis); 7 - ішкі кеуде артериясы (a.thoracica interna); 8 - бұғанаастылық артерия (a.subclavia); 9 - жалпы ұйқы артериясы (a.carotis comunis); 10 - қалқанша-мойын сабауы (truncus thyrocervicalis); 11 - омыртқа артериясы (a.vertebralis).

жүрекқапты, көкетті, көкірек бұлшықеттерін, сүт бездерін, іш бұлшықетерін қанмен қамтамасыз етеді; 3) **қалқанша-мойын сабауы** (truncus thyrocervicalis) бірнеше тармақтар береді: төменгі қалқанша артериясын (a. thyroidea inferior) - қалқанша без үшін, жоғарылаған мойын артериясын (a. cervicales ascendens) - мойынның сатылы және терең бұлшықеттері үшін, жауырынқылқанүсті артериясын (a. suprascapularis) - жауырының артқы бұлшықеттері үшін;

4) **кабырға-мойын сабауы** (truncus costocervicalis) екі тармаққа бөлінеді: мойынның терең бұлшықеттерін, жұлынды және I-II қабырғааралықтың терісі мен бұлшықеттерін қанмен қамтамасыз ететін жоғарғы *қабырғааралық артериясын* (a. intercostalis) қанмен қамтамасыз етеді; 5) арқаның жоғарғы бөлімін және мойын бұлшықетерін қанмен қамтамасыз ететін мойынның **көлденең артериясы** (a. transversa colli).

Бұғанаасты артерияның жалғасы **қолтық артериясы** (a. axillaris) болып табылады. Ол бұғананың төменгі жиегінен бастап үлкен кеуде бұлшықетінің төменгі жиегіне дейінгі орынды алып жатады. Оның негізгі тармақтары: 1) қабырғааралық бұлшықеттерді, үлкен және кіші кеуде бұлшықетерін, сүт бездерін қанмен қамтамасыз ететін **жоғарғы көкірек артериясы** (a. thoracica superior); 2) кеуде бұлшықеттерін, иық бұлшықеттері, иық буынын қанмен қамтамасыз ететін **кеудеакромион артерия** (a. thoracoacromialis); 3) **латералді кеуде артериясы** (a. thoracica lateralis). Ол қолтық шұңқырының клетчаткасын және лимфа түйіндерін, кеуде бұлшықеттерін, сүт бездерін қанмен қамтамасыз етеді; 4) **жауырынасты артериясы** (a. subscapularis) иық белдеуі, иық, арқа бұлшықеттерін, иық буынын қанмен қамтамасыз етеді, сонымен қатар тоқпан жілікті иетін алдыңғы және артқы артериялары - иық бұлшықеттері мен иық буынын қанмен қамтамасыз етеді.

Иық артериясы (a. brachialis; сурет 186) - қолтық артериясының тікелей жалғасы болып табылады. Ол үлкен кеуде бұлшықетінің алдында жатады. Кейін иық бұлшықетінің алдыңғы бетінде иықтың екібасты бұлшықетінен медиалділеу орналасқан жұлгеде артерия орналасады.

Иық артериясы бірнеше тармақтар береді. Олар иықтың терісі мен бұлшықетін, иық және шынтақ буындарын қанмен қамтамасыз етеді.

Оның ең үлкен тармагы - **иықтың терең артериясы** (a. profunda brachii). Иықтың жоғарғы ұштен бір бөлігіндегі иықтың үшбасты бұлшықеті мен тоқпан жіліктің артқы беті арасындағы иық бұлшықеті өзегіне барады. Ол бірнеше тармақтар береді: а) *тоқпан жілікті қанмен қамтамасыз ететін артериялар* (aa. nutriciae humeri); б) *дельтатәрізді тармақ* (r.deltoideus) аттас және иық бұлшықеттерін қанмен қамтамасыз етеді; в) ортаңғы жанама артерия иықтың үшбасты бұлшықетіне тармақтар береді, кейін артқы латералді шынтақ жүлгесіне отіп, *сүйекаралық қайырылма ар-*

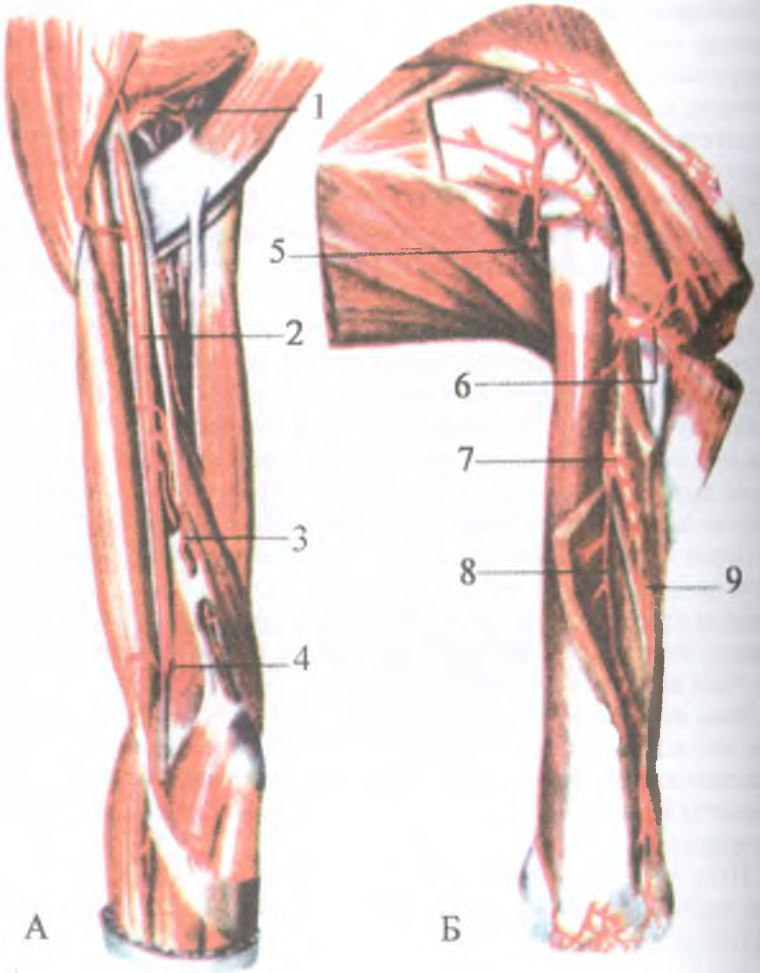

Сурет 186. Иық артериялары, оң жағы.
А - алдыңғы көрінісі; В - артқы көрінісі; 1 - жауырынасты артерия (a.subscapularis); 2 - иық артериясы (a.brachialis); 3 - шынтақтың жоғарғы жанама артериясы (a.collateralis ulnaris superior); 4 - шынтақтың төменгі жанама артериясы (a.collateralis ulnaris inferior); 5 - жауырынның жанама артериясы (a.circumflexa scapulae); 6 - тоқпан жіліктің айналма артқы артериясы (a.circumflexa posterior humeri); 7 - иықтың терең артериясы (a.profunda brachii); 8 - ортаңғы жанама артериялар (a.collateralis media); 9 - кәрі жіліктің жанама артериясы (a.collateralis radialis).

теринмен (a.interossea recurrens) анастомозданады. Иықтың терең артериясынан, сонымен қатар, кәрі жіліктің *жанама артериясы* (a. collateralis radialis) шығады. Ол алдыңғы латералді шынтақ жүлгесіне барып шынтақтың *қайырылма артериясымен* (a. reccurrens radialis) анастомоз құрайды. Бұл жерде артерия шынтақ буынының артериалді торын құрауға қатысады.

Сонымен қатар иық артериясынан шығады: 1) **жоғарғы жанама шынтақ артериясы** (a. collateralis ulnaris superior). Ол иықтың терең артериясынан томен басталып, кейін артқы медиалді шынтақ жүлгесіне барады. Ол жерде шынтақтың қайырылма артериясының артқы тармағымен анастомозданады; 2) **шынтақтың төменгі жанама артериясы** (a. collateralis ulnaris inferior) иық артериясынан тоқпан жіліктің медиалді қолтықүстінен жоғары жерінде басталады, кейін иық бұлшықетінің алдыңғы бетінен медиалді жүріп *шынтақтың қайырылма артериясының* (a. reccurrens ulnaris) алдыңғы тармағымен анастомоз құрайды.

Барлық аталған жанама артериялар шынтақ-буын торын құрауға қатысады. Ол жер арқылы шынтақ буыны тұсында орналасқан бұлшықеттер мен теріні қанмен қамтамасыз етеді.

Шынтақ шұңқырында екі тәуелсіз артерияға бөлінеді: **шынтақтық** (a. ulnaris) және **кәрі жіліктік** (a. radialis). Қос артерия да иық алдының алақан бөлігінде орналасады. Аттас сүйектер бойымен түсіп, шынтақ буынына, білектің терісі мен бұлшықеттеріне тармақтар береді. Шынтақ артериясынан білекке барады: 1) *шынтақтың қайырылма артериясы* (a. recurrens ulnaris), ол алдыңғы және артқы тармақтарға бөлінеді. Алдыңғы тармақтағы проксималді бастапқы, медиалді орналасқан алдыңғы шынтақ жүлгесіне барып төменгі шынтақтың жанама артериясымен анастомоз құрайды. 2) шынтақтың қайырылма артериясының артқы тармағы шынтақ буынының артқы бетіне барып, медиалді артқы шынтақ сабауында жоғарғы шынтақтың жанама артериясымен анастомоз, *жалпы сүйекаралық артерия* (a. interossea communis) кейін алдыңғы сүйекаралық артерияға (a. interossea anterior) бөлінеді. Сосын олар алдыңғы және артқы сүйекаралық артерияларға (a. interossea posterior), кейін білектің артқы бетінің бұлшықеттеріне және білезіктің сыртқы бөлігіне барады. Одан сүйекаралық қайырылма артерия шығады. Ол латералді артқы шынтақ жүлгесіне көтеріліп, ортаңғы жанама артериямен (иықтың терең бұлшықеттерінен) анастомоз құрайды; 1) **білезік тармақтары** - *алақан және алақан сыртқы* - білезік айма-

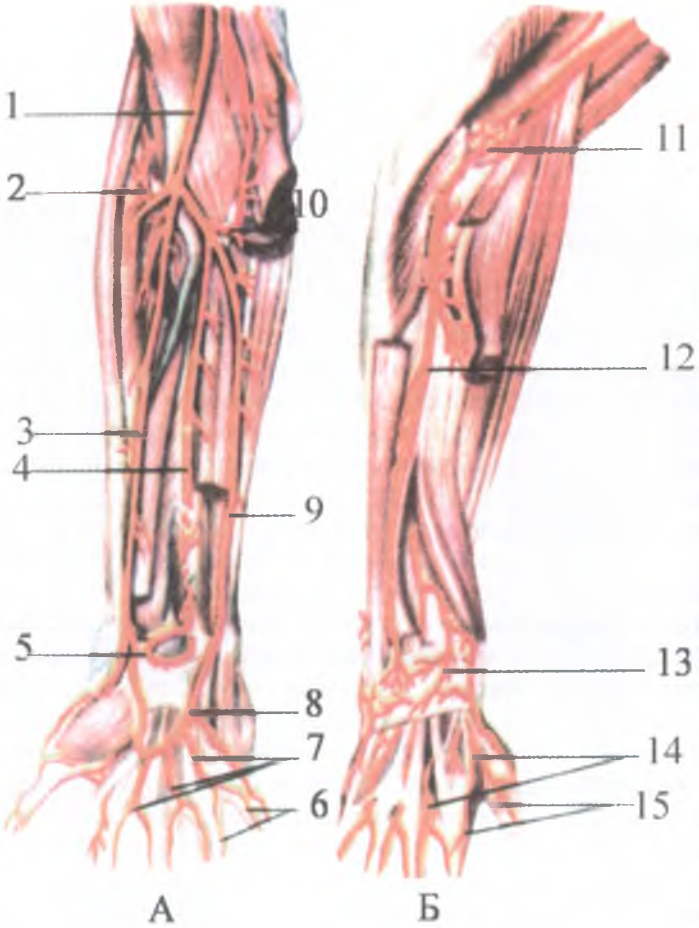

Сурет 187. Білек пен қол үшының артериялары, оң жақ.
А - алдынан көрінісі; Б - артынан көрінісі; 1 - иық артериясы (a.brachialis); 2 - кәрі жіліктің қайрылма артериясы (a.recurrens radialis); 3 - кәрі жіліктік артерия (a.radialis); 4 - алдыңғы сүйекаралық (a.interossea anterior); 5 - білезіктің алақандық торы (rete carpi palmare); 6 - саусақтардың алақандық меншікті артериялары (aa.digitales palmares propriae); 7 - саусақтардың алақандық жалпы артериялары (aa.digitales palmares communes); 8 - беткей алақандық доға (arcus palmares superficialis); 9 - шынтақ артериясы (a.ulnares); 10 - шынтақтың қайырма артериясы (a.recurrens ulnares); 11 - шынтақтық буын торы (rete articulare cubiti); 12 - артқы сүйекаралық артерия (a.interossea posterior); 13 - білезіктің сыртқы торы (rete carpi dorsale); 14 - алақан сүйектерінің сыртқы артериялары (aa.metacarpales dorsales); 15 - саусақтардың сыртқы артериялары (aa.digitales dorsales).

ғына; 4) *терең алақан тармағы* (r. palmaris profundus) кәрі жіліктік артерияның артқы бөлігімен *терең алақан доғасын құрайды* (arcus palmaris profundus).

Кәрі жіліктік артерия білекте мынадай тармақтар береді: 1) *кәрі жіліктің қайырылма артериясы* (a. recurrens radialis) - иық және білек бұлшықеттеріне шынтаққа барады, ол жерде кәрі жіліктің жанама артериямен (иықтың терең артериясы тармағымен) анастомоз құрайды; 2) *алақан-білезік тармақтары* (rr. carpeus palmaris et dorsalis) - білезік аймағына *беткей алақан тармағы* (r. palmaris superficialis), шынтақтық артерияның артқы бөлігімен *беткей алақандық доғаны* (arcus palmaris superficialis) құрайды. Соңғысынан *жалпы алақандық саусақтық артериялар* (aa. digitalis palmares communis) шығады. Олардың әрқайсысы *алақан-білезік артериямен* (a. metacarpae palmaris) терең алақан доғасынан анастомоз құрайды, кейін екі тәуелсіз *терең алақан саусақтық артерияларға* (aa. digitales palmares propriae) бөлінеді. Саусақтар аймағында олар алақандық және алақан сыртының тармақтарына бөлінеді. Сөйтіп, қолдың әр саусағы төрт артериямен қамтамасыз етеді: екі ірі алақандық және саусақтардың жанында орналасқан екі алақан сыртқы артериялары.

Қолқаның іштік бөлімі

Қолқаның іштік бөлімі (pars abdominalis aortae; сурет 188) көкірек бөлімінің жалғасы болып табылып, бел омыртқаларының алдыңғы бетінде, көкірекаралық сызықтан солға қарай орналасқан. Оның оң жағында төменгі қуыс венасы орналасқан. IV-V бел омыртқалары бөлімінде екі жалпы мықын артерияларына бөлінеді. Бөлінген жерден бастап төменге қарай кіші жамбас аймағына тақ *ортаңғы сегізкөз артериясы* (a. sacralis mediana) шығады.

Қолқаның іштік бөлімі қабырғаішілік және ішкі тармақтар береді. Қабырғааралық тамырларға көкеттің төменгі бетін және жоғарғы бүйрекүсті безі артериялары арқылы бүйрекүсті безін қанмен қамтамасыз ететін **төменгі көкеттік артериялары** (aa. phrenicae inferiores), теріні, іштің және арқаның бұлшықеттерін, соған қатысты омыртқаларды, жұлынды қанмен қамтамасыз ететін төрт жұп **бел артериялары** (aa. lumbales) жатады.

Висцералді тармақтар жұп және тақ болып бөлінеді. Жұп тамырлар жүйесін құрайды: 1) **ортаңғы бүйрекүсті безі артериясы** (a.

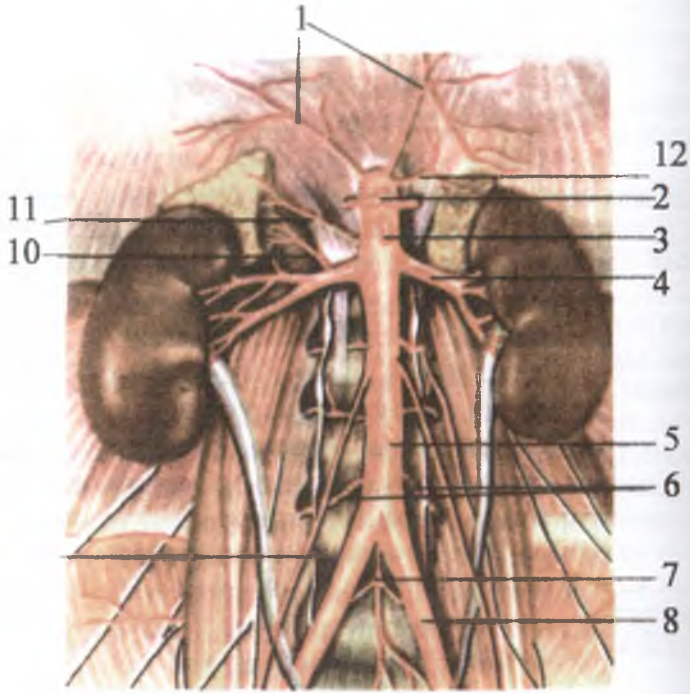

Сурет 188. Қолқаның ішкі бөлігі.
1 - төменгі көкет артериялары (a.phrenicae inferiores); 2 - күрсақ сабауы (truncus coeliacus); 3 - жоғарғы шажырқай артериясы (a.mesenterica superior); 4 - сол бүйрек артериясы (a.renalis sinistra); 5 - төменгі шажырқай (a.mesenterica inferior); 6 - бел артериялары (aa.lumbales); 7 - орталық сегізкөз артериясы (a.sacralis mediana); 8 - сол жалпы мықындық артерия (a. iliaca communis sinistra); 9 - атабез артериясы (a. testicularis(ovarica); 10 - оң төменгі бүйрекүсті артериясы (a.suprarenalis inferior dextra); 11 - оң ортаңғы бүйрекүсті артериясы (a.suprarenalis media dextra); 12 - жоғарғы оң бүйрекүсті артериясы (a.suprarenalis superior dextra)

suprarenalis media), бүйрекүсті безін қанмен қамтамасыз етеді; 2) **бүйрек артериясы** (a.renalis), II бел өмыртқа деңгейінде қолқадан тік бұрыш жасай шығып, көлденең бағытта сәйкесті бүйректің қақпаларына қарай жүреді. Оң жақ бүйрек артериясы төменгі қуысты венаның, үйқы безі басының және он екі елі ішектің төмендеген бөлігінің артында жатады, сол жағы - үйқы безі денесінің артында орналасқан. Артерия алдыңғы және артқы тармақтарға бөлінеді. Олар бүйректің паренхимасын, несепағарды және

бүйрекүсті безін қанмен қамтамасыз етеді (төменгі бүйрекүсті безі артериясы a. suprarenalis inferior арқылы); 3) **атабез артериясы** (a. testicularis), ұзын, жіңішке тамыр, ол бүйрек артериясының бастауынан төмен бірден қолқадан шығып, кейін бел бұлшықеттерінің алдыңғы бетімен төменге түсіп несепағарға тармақтар береді. Шап өзегі арқылы ұмаға барып, аталық безді және оның қосалқыларын қанмен қамтамасыз етеді. Ал әйелдерде сәйкес артерия (a. ovarica) - **аналбез**, жатыр өзектерін қамтамасыз етеді.

Қолқаның іштік бөлігінің соңғы тармақтары **жалпы мықын артериялары** (aa. iliacae communes) болып табылады. Екіге бөлінген жерінен (қолқаның бифуркациясы) жалпы мықын артериялары төмен және латералді сегізкөз-мықын буынына келіп, сол жердің деңгейінде әрқайсысы екі соңғы тармаққа бөлінеді: ішкі мықын артериясы - жамбастың қабырғалары мен мүшелері үшін, сыртқы мықын артериясы - негізінен аяқтар үшін.

Қолқаның іштік бөлігінің *тақ тармақтарына* құрсақ сабауы, жоғарғы және төменгі шажырқай артериялары жатады.

Құрсақ сабауы (truncus coeliacus; сурет 189) - қысқа (2см), бірақ жуан артерия, XII көкірек омыртқа деңгейінде көкеттің қолқалық тесігі аймағынан шығады, үйқы безінің жоғарғы жиегі үстімен алға қарай жүріп бірден үш тармаққа бөлінеді: 1) **сол жақ асқазан артериясы** (a. gastrica sinistra); 2) **жалпы бауыр артериясы** (a. hepatica communis); 3) **көкбауыр артериясы** (a. splenica).

Сол жақ асқазан артериясы анастомоз құрайды. *Жалпы бауыр артериясы* үйқы без басының жоғарғы жиегі бойымен он екі елі ішектің жоғарғы жиегіне барады. Кейін екі артерияға бөлінеді: меншікті бауыр артериясы және асқазан - он екі елі ішек артериясы. *Меншікті бауыр артериясы* (a. hepatica propria) бауыр - он екі елі ішек байламы қабатында бауырға барады және бауыр қақпаларында оң және сол тармақтар береді. Бірінші тармақтан өт қабы артериясы өтеді, ол өт қабын қанмен қамтамасыз етеді. Меншікті бауыр артериясынан жіңішке *оң жақ асқазан артериясы* (a. gastrica dextra) шығады. Ол асқазанның төменгі үштен бір бөлігін қанмен қамтамасыз етеді. Ол асқазанның кіші иініне барып, осы жерде сол жақ асқазан артериясымен анастомоз құрады.

Асқазан - он екі елі ішек артериясы (a. gastroduodenalis) он екі елі ішекті және үйқы безін қанмен жабдықтайды.

Көкбауыр артериясы (a. splenica) құрсақ сабауының соңғы үш тармағының ең ірісі, үйқы безінің жоғарғы жиегімен көкбауырға

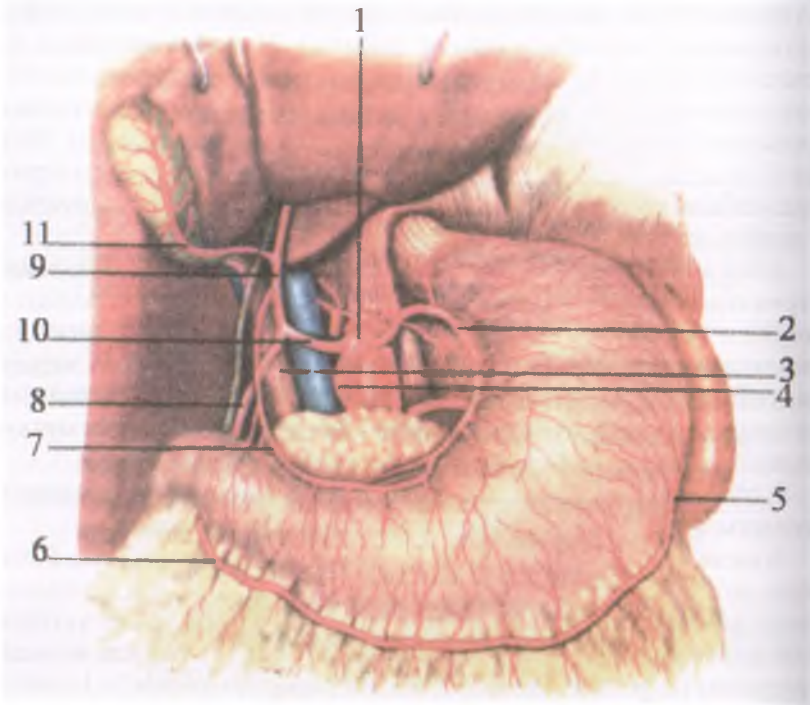

Сурет 189. Құрсақ сабауы және оның тармақтары.
1 - құрсақ сабауы (truncus coeliacus); 2 - асқазаның сол жақ артериясы (a.gastrica sinistra); 3 - қақпалық вена (v. portae hepatis); 4 - көкбауырлық артерия (a.lienalis , s.splenica); 5 - асқазан сол жақ шарбы артериясы (a.gastroepiploica sinistra); 6 - асқазанның оң жақ шарбы артериясы (a.gastroepiploica dextra); 7 - асқазанның оң жақ артериясы (a.gastrica dextra); 8 - асқазанның оң екі елі ішек артериясы (a.gastroduodenalis); 9 - меншікті бауыр артериясы (a.hepatica propria); 10 - жалпы бауыр артериясы (a.hepatica communis); 11 - өткуық артериясы (a.cystica).

жақындап, оның қақпаларына енетін 5-8 соңғы тармақтарға бөлінеді: асқазанның қысқа артериялары (aa. gastrica breves) және асқазанның артқы артериялар (aa. gastrica posterior), ал үйқы безіне - панкреатикалық тармақтар (rr. pancreatici)

Жоғарғы шажырқай артериясы (a. mesenterica superior; сурет 190) қолқаның іш бөлімінде II бел омыртқасы деңгейінде үйқы безі денесінің артында басталады, төмен және алға қарай алдыңғы жағынан үйқы безінің төменгі жағынан ұлтабардың горизонталді болігі

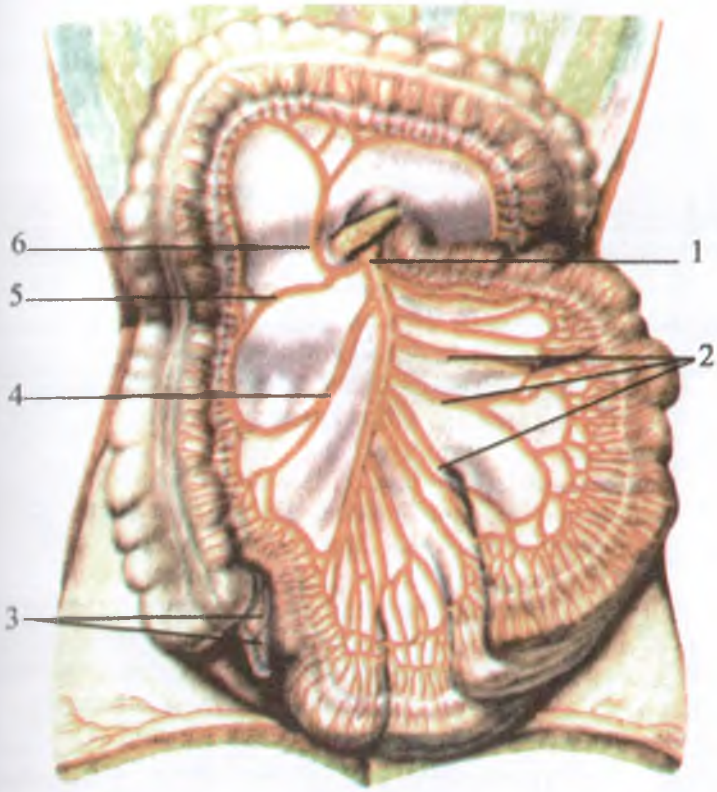

Сурет 190. Жоғарғы шажырқай артериясы және оның тармақтары.
1 - жоғарғы шажырқай артерия (a.mesenterica superior); 2 - аш ішек артериясы (aa.jejunales); 3 - күрторізді өсінді артериясы (a.appendicularis); 4 - мықын-жиек ішек артериясы (a.ileocolica); 5 - оң жиектік артерия (a.colica dextra); 6 - жоғарғы жиектік артерия (a.colica media);

арасындағы саңылауға келіп жіңішке ішектің шажырқайына еніп, оң жақ мықын шұңқырына түседі. Жүре мынадай тармақтар береді: 1) *төменгі ұйқы безі* - он екі елі ішек артериясы (a. pancreaticoduodenalis inferior) ұйқы безі мен он екі елі ішекті қанмен қамтамасыз етеді. Сол жерде алдыңғы және артқы жоғарғы ұйқы без - он екі елі ішек артерияларымен (асқазан - он екі елі ішек тармақтары) анастомоз құрайды; 2) *ащы ішек артериялары* (aa. jejunales) 15-21 тармақтар; ол ішекке қарай дөңес көптеген

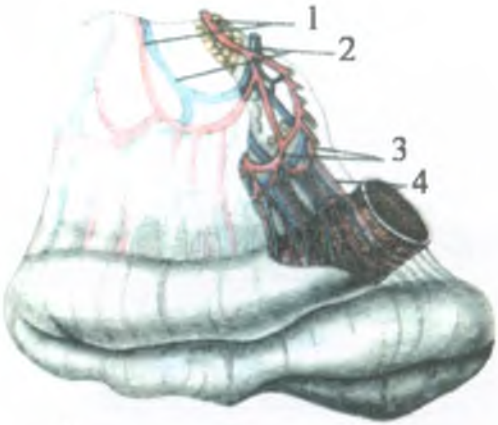

А

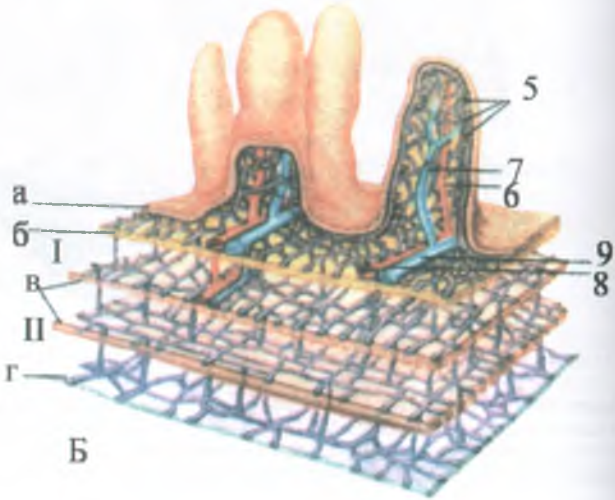

Б

Сурет 191. Жіңішке ішек қабырғасының қанмен қамтамасыз етілуі:
А - мүшенің сыртқы қан тамырлары; Б - қабырғаішкі қан тамырлары; 1 - аш ішек артериясы (aa.jejunales); 2 - ішек веналары (vv.intestinales.); 3 - ішек; 4 - тік артериялар (aa.recti); 5 - капиллярлар (capillares); 6 - прекапиллярлар артериялары (arteriola precapillaris); 7 - посткапиллярлы венула (venula postcapillaris); 8 - артериола (arteriola); 9 - венула (venula); а - шырышты қабық (tunica mucosa); б - шырышасты негіз (tela submucosa); в - бұлшықетті қабық (tunica muscularis); I - циркулярлық қабат (stratum circulare); II - бойлық қабат (stratum longitudinale); г - сірлі қабық (tunica serosa).

Сурет 192. Төменгі шажырқай артериясы және оның тармақтары.
1 - ортаңғы жиек ішек артериясы (a.colica media); 2 - сол жиек ішектік артерия (a.colica sinistra); 3 - төменгі шажырқай артерия (a. mesenterica inferior); 4 - сигма тәрізді ішек артериялар (aa. sigmoideae); 5 - жоғарғы тік ішек артериясы (a. rectalis superior).

шажырқайда анастомоздар арқылы - артериалды доғаларды (аркаларды) құрайды. Олардан тік артериялар шығып, аш ішекте бір сабаулық (унитрункалді), қос сабаулы (бифуркациялық) және үш сабаулық (трифуркациялық) қабырғаішілік тамырлар формаларын құрайды, ащы және мықын ішектерін қанмен қамтамасыз етеді.

Төменгі шажырқайлық артерия (a.mesenterica inferior; сурет 192) қолқадан III бел омыртқасы деңгейінде шығып, кейін солға төмен түсіп үш тармаққа ажырайды: 1) *сол жиек ішектік артерия* (a. colica sinistra), ішек жиегімен орта, ішек жиегімен ортаңғы жиектік артериясы қолденең ішектің сол жақ бөлігімен төмендеуші бөлігімен анастомоз құрап, қанмен қамтамасыз етеді. 2) *сигматәрізді артериялар* (aa.sigmoideae), олар 2-3, сигма жиектік ішекті қоректендіреді. 3) *жоғарғы тік ішек артерия* (a.rectalis superior) оның соңғы тармағы, кіші жамбас астауына түсіп, сигматәрізді жиек ішек пен тік ішектің екіден үш бөлігін қамтамасыз етеді. Осы тұста ортаңғы тік ішектің артерияның тармақтарымен анастомоз құрайды.

Жамбас астауы мен аяқ артериялары

Сегізкоз-мықын тұсында жалпы мықындық артерия: сыртқы және ішкі мықындық артерияларға тармақталады.

Ішкі мықындық артерия (a.iliaca interna; сурет 193) кіші жамбас астауына түсіп, үлкен шонданай тесігінің жоғарғы жиегінде алдыңғы және артқы тармақтарды береді. Олар кіші жамбас астау қабырғалары мен мүшелерін қанмен қамтамасыз етеді. Бұл артериядан: 1) **кіндік артериясы** (a.umbilicalis) несепағардың дисталді бөлігін, қуықтың жоғарғы бөлігін, шәует шығаратын түтікті қанмен қамтамасыз етеді; 2) **шәует шығаратын түтік артериясы** (a.ductus deferentis) шәует көпіршіктерін, шәует шығаратын түтікті, атабез қосалқысын, ал әйелдерде жатыр артериясы (a.uterina) жатыр, қынап, жатыр түтігі және атабез қабырғаларын қанмен қамтамасыз етеді; 3) **ортаңғы тік ішек артериясы** (a.rectalis media) тік ішек қабырғаларын, шаттың бұлшықеттерін, қуықасты без бен шәует көпіршіктері бөліктерін қанмен қамтамасыз етеді; 4) **ішкі жыныс артериясы** (a.pudenda interna) жамбас астауы мен алмұрттәрізді тесігінен өтіп, кейін кіші шонданай тесігі арқылы сегізкөз тікішек шұңқырына барады. Ол ұманы, жыныс мүшесін (әйелдерде деліткіні), несеп шығаратын өзекті, шат бұлшықеттерімен тікішектің төменгі бөлігін қоректендіріп, *төменгі тік ішек артериясына* (a.rectalis inferior) тармақ береді.

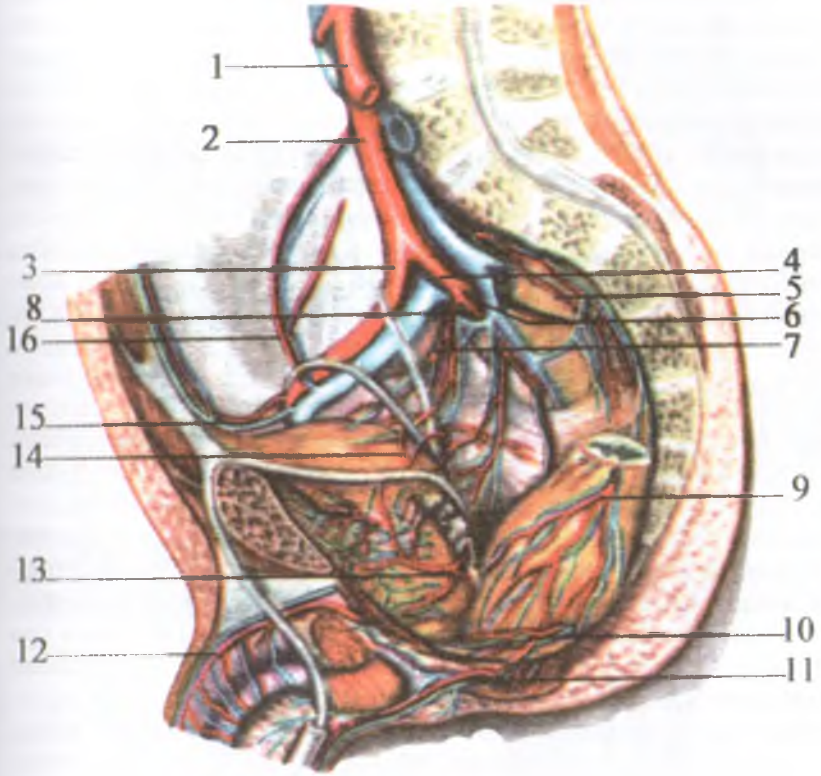

Сурет 193. Жамбас астау артериялары, еркектікі.
1 - қолқаның іштік бөлігі (pars abdominalis aortae); 2 - жалпы мықын артериясы (a.iliaca communis); 3 - сыртқы мықын артериясы (a.iliaca externa); 4 - ішкі мықын артериясы (a.iliaca interna); 5 - орталық сегізкөз артериясы (a.sacralis mediana); 6 - ішкі мықын артериясының артқы тармағы (r.posterior a.iliacae internae); 7 - латералді сегізкөз тармағы (a.sacralis lateralis); 8 - ішкі мықын артериясының алдыңғы тармағы (r.anterior a. iliacae internae); 9 - ортаңғы тік ішек артериясы (a.rectalis media); 10 - төменгі тік шек артериясы (a.rectalis inferior); 11 - ішкі жыныс артериясы (a.pudenda interna); 12 - еркек жыныс мүшесінің дорсалді артериясы (a.dorsalis penis); 13 - төменгі несепқуық артериясы (a.vesicalis inferior); 14 - жоғарғы несеп артериясы (a.vesicalis superior); 15 - төменгі құрсақүсті артериясы (a.epigastrica inferior); 16 - мықын сүйектің терең айналма артериясы (a. circumflexa ilium profunda).

Кіші жамбас қабырғасына ішкі мықындық артериядан: 1) **мықын бел артериясы** (a.ilialumbalis) мықын сүйегін, іштің арқаның бел аумағындағы бұлшықеттерді қанмен қамтамасыз етеді. Ол екі тармақ береді. *Бел* (үлкен бел және шаршы бұлшықетке) және *мықындық* (мықын сүйегі мен аттас бұлшықетке), олар мықын сүйектің терең айналма артериясымен (сыртқы мықындық артериядан) анастомоз құрайды; 2) **латералді сегізкөз артериялары** (aa.sacralis lateralis), *жоғарғы* және *төменгі* сегізкөз, жұлын, арқа бұлшықеттерінің төменгі бөлігін ішті, сегізкөз аумағының терісін қоректендіреді; 3) **жоғарғы бөкселік артериясы** (a.glutea superior) жамбас астауынан алмұртүсті тесігінен өтіп, беткей және терең тармақтарға бөлініп, бөкселік бұлшықеттерді (ортаңғы және кіші), сан бұлшықеттерінің бөлігін, жамбас астау, шат сонымен бірге ұршық буынын қанмен қамтамасыз етеді; 4) **төменгі боксе артериясы** (a.glutea inferior) жамбас астауынан алмұртасты тесігінен өтіп, бөксе аумағының терісі мен бұлшықеттерін, шонданай нервін, ұршық буынын, жамбас астауы мен санның бөліктерін қанмен қамтамасыз етеді; 5) **жапқыштық артерия** (a.obturatorici) жапқыштық өзек арқылы санға өтіп, алдыңғы, артқы тармақтарға бөлінеді. Ол жамбас астауы бұлшықеттеріне, санды әкелетін бұлшықеттерге, ұршық буыны мен шонданай сүйектеріне тармақтарын береді.

Сыртқы мықын артериясы (a.iiiaca externa; сурет 194) аяққа қан апаратын, жамбас тұсында келесі тармақтарды береді: 1) **төменгі күрсақүсті артериясы** (a.epigastrica inferior) іштің алдыңғы қабырғасының артқы беті арқылы котеріліп, іштің тік бұлшықетін, жапқыштық бұлшықеттерді, қасаға сүйегін қанмен қамтамасыз етеді. Олардан ер кісілерде *кремастерлық артерия* (a.cremasterica) шығып, шәует шылбырын, атабезді, атабезді котеретін бұлшықетті, ал әйелдерде *жатырдың жұмыр байламын*, сыртқы жыныс мүшелеріне жететін теріні қанмен қамтамасыз етеді; 2) **терең мықын айналма артериясы** (a.circumflexa ilium profunda) мықын сүйегінің қырының артынан, іштің, жамбас астауының, қоректендіріп, мықын бел артериясының тармақтарымен анастомоз құрайды.

Сан артериясы (a.femoralis; сурет 194) шап байламынан томен сыртқы мықындық артерияның жалғасы болады. Ол санда санның жазғыш және әкелетін бұлшықеттерінің арасында орналасып, келесі тармақтарды береді: 1) **беткей күрсақүсті артериясы** (a.epigastrica superficialis) тері мен іштің сыртқы қиғаш бұлшықетіне барады; 2) **беткей мықын айналма артериясы** (a.circumflexa ilium superficialis)

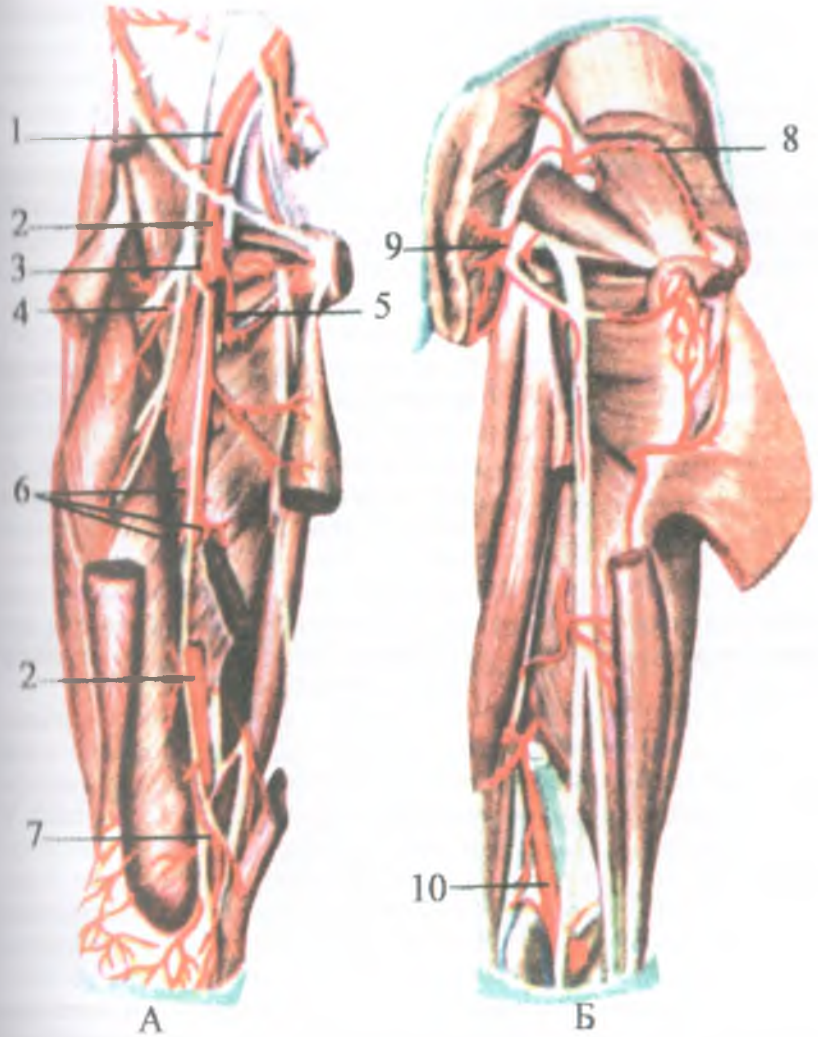

Сурет 194. Сирақ артериялары, оң жақ.
А - алдыңғы көрінісі; 1 - тізе тобығының торы (a.iliaca externa); 2 - асықты жіліктің алдыңғы айналма артериясы (a.femoralis); 3 - алдыңғы асықты жілік артериясы (a.profunda femoralis); 4 - ортаңғы жіліктің латералды айналма артериясы (a.circumflexa femoralis lateralis); 5 - ортан жіліктің айналма артериясы (a.circumflexa femoralis medialis); 6 - тесіп өтетін артериялар (aa.perforantes); 7 - төмендеген тізе артериясы (a.genus descendens); 8 - жоғарғы бөксе артериясы (a.glutea superior); 9 - төменгі бөксе артериясы (a.glutea inferior); 10 - тақым артериясы (a.poplitea).

теріге, бұлшықеттерге, шап лимфа түйіндеріне барады; 3) **сыртқы жыныс артериялары** (aa.pudendae externae) ұмаға, үлкен жыныс ернеулеріне, шат аймағы терілеріне барады; 4) **шап тармақтары** (rr.inguinalis) теріге, шат аумағының беткей және терең лимфа түйіндеріне барады.

Сан артериясының ең үлкен тармағы **санның терең артериясы** (a.profunda femoris) ортан жіліктің *медиалді* және *латералді айналма артерияларын* беріп, тері, жамбас пен санның бұлшықеттерін қоректендіріп, сонымен бірге *тесіп өтетін артериялар* (aa.perforantes) санның бұлшықеттеріне, үршық буынына және ортан жілікке береді.

Сан артериясының жалғасы **тақым артериясы** (a.poplitea; сурет 195), тізеасты шұңқырдың тереңінде орналасады. Одан: 1) **медиалді және латералді жоғарғы тізе артериялары** (aa.genus superiors medialis et lateralis) медиалді, латералді жалпақ, санның екібасты бұлшықеттерін және тізе буынын қанмен қамтамасыз етеді; 2) **медиалді және латералді төменгі тізе артериялары** (aa.genus inferiores medialis et lateralis) балтыр, табан бұлшықеттеріне, тізе буынына барады; 3) **ортаңғы тізе артериясы** (a.genus media) тізе буынының қапшығын, кресттәрізді байламдар мен менискілерді, толарсақтың латералді қантамыр торын түзуге қатысады; 4) **толарсақтың алдыңғы медиалді артериясы** (a.malledaris anterior medialis), медиалді толарсақ торын құруға қатысады (rete malleolare).

Сирақтың екіден үш бөлігінде аяқ үшының **сыртқы артериясына** өтеді (a.dorsalis pedis). Одан *медиалді* (aa.tarseae mediales) және *латералді* (a.tarsea lateralis) тілерсек артериялары табанның артқы торын құрайды, сонымен бірге *доғатәрізді артерия* (a. arcuata), V табан сүйегінің негізінде латералді тілерсек артериясымен анастомоз жасап, артериялық доға түзеді. Доғатәрізді артериядан 2-ші, 3-ші, 4-ші табан сүйектерінің *сыртқы артериялары* (aa.metatarseae dorsales secunda,tertia et quarta) басталады. Бұл тік жіңішке қантамырлар алға жүріп, сыртқы сүйекаралық бұлшықеттердің үш сыртқы сүйекаралығында орналасады. Олардың бастапқы бөліктері табан сүйектерінің аралығынан артқы *тесіп өтетін тармақтар* (rr.perforantes) *табан сүйектерінің артерияларымен* (aa.metatarseae plantares) анастомоз құрайды.

Әрбір табан сүйектерінің артериялары табан сүйектерінің басы деңгейінде екі бақайлардың *сыртқы артерияларына* (aa.digitales dorsales) бөлініп, II-V табан бақайларының сыртқы бетін қанмен қамтамассыз етеді.

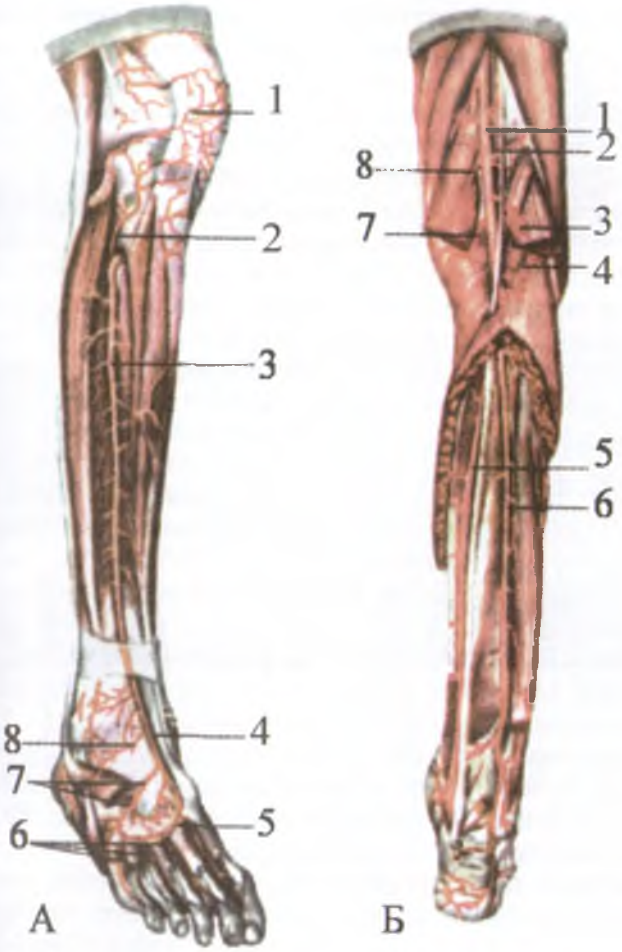

Сурет 195. Сирақ артериялары, оң жақ.

А - алдыңғы көрінісі: 1 - тізе тобығының торы (rete patellae); 2 - асықты жіліктің алдыңғы қайтарылма артериясы (a.recurrens tibiales anterior); 3 - алдыңғы асықты жілік артериясы (a.tibialis anterior). 4 - аяқ ұшының сыртқы артериясы (a.dorsales pedis); 5 - доғатәрізді артерия (a.arcuata); 6 - бармақтардың сыртқы артериясы (aa digitales dorsales); 7 - табан сүйектерінің сыртқы артериясы (aa.metatarsea dorsales) 8 - латералді тілерсек артериясы (a.tarsales laterales. Б - артқы көрінісі: 1 - тізе артериясы (a.poplitea); 2 - латералді жоғарғы тізе артериясы (a. superior lateralis genus); 3 - латералді төменгі тізе артериясы (a. inferior lateralis genus); 4 - балтыр артериясы (a.surales); 5 - асықты жіліктің артқы артериясы (a.tibialis posterior); 6 - кіші жіліншік артериясы (a.peronea); 7 - медиалді төменгі тізе артериясы (a.inferior medialis genus); 8 - медиалді жоғарғы тізе артериясы (a.superior medialis genus).

Табанның ең сыртқы артериясы екі тармақпен: бірінші *табан сүйектерінің сыртқы артерияларымен* (a. metatarseae dorsalis prima), бірінші сүйекаралықта, кейін сыртқы үш бақай артерияларын (екілік I бақайға және бір медиалді бетіне), ал *терең табан тармағына* (r. plantaris profundus), ол бірінші сүйекаралық арқылы аяқ үшының табан бетіне отіп, табан доғасын түзуге қатысады.

Асықты жіліктің артқы артериясы (a. fibialis posterior; сурет 195) сирақтың артқы беті арқылы өтіп, асықты жіліктің медиалді толарсағына айналып, табаннан өтіп, *медиалді* (a. plantaris medialis) және *латералді* (a. plantaris lateralis) табан артерияларын береді. Асықты жіліктің артқы артериясынан келесі тармақтар таралады: (a. peronea), кейін *тесіп өтетін тармақ* (r. perforans) латералді толарсақ торын (rete malleolare laterale) және окше торын (rete calcaneum) *латералді толарсақ тармақтары* (rr. malleolares lateralis) ол латералді толарсақ торын; *медиалді толарсақ тармақтары* (rr. malleolares medialis) алдыңғы медиалді артериялар мен анастомоз құрып (асықты жіліктің алдыңғы артериясынан) өкшенің ішкі бетіне бағытталып, сыртқы өкше тармақтарымен қосылады (кіші жіліншік артериясынан). Кейін өкше қантамыр торын құрайды (rete calcaneum).

Медиалді табан артериясы (a. plantaris medialis; сурет 196) аяқ ұшының табандық бетінің медиалді жиегінен өтіп, оның бұлшықеттері мен терісін қанмен қамтамасыз етеді. Артерия екі тармаққа бөлінеді беткей (r. superficialis) аяқ үшының үлкен бақай тұсында бұлшықеттерді қанмен қамтамасыз етеді, ал тереңі (r. profundus) аяқ ұшы бұлшықеті мен терісін қоректендіріп, бірінші табан сүйектерінің артерияларымен анастомоз құрайды.

Латералді табан артериясы (a. plantaris lateralis) аяқ ұшының латералді жиегімен отіп, окше сүйегінің негізінде тармақтар береді: бақайлардың *меншікті табандық артериялары* (a.digitalis plantaris propria) V бақайдың латералді жиегіне , ал өзі аяқ ұшының сыртқы табан тармағымен *табан доғасын* (arcus plantaris) түзеді. Ол табан сүйектерінің негізінде орналасқан, дөңесімен алға және латералді бағытталады. Соңғысынан төрт *табан сүйектерінің артериялары* (aa. metatarseae plantaris), *тесіп өтетін тармақтарды* (rr. perforantes) табан сүйектерінің сыртқы артерияларына береді. Әрбір табан сүйектерінің артериясы өзінің дисталді бөлігінде бақайлардың *жалпы табандық артериясына* (a.digitalis plantaris communis), бірінші бақай бақайшықтарының негізі тұсында (біріншіден ба-

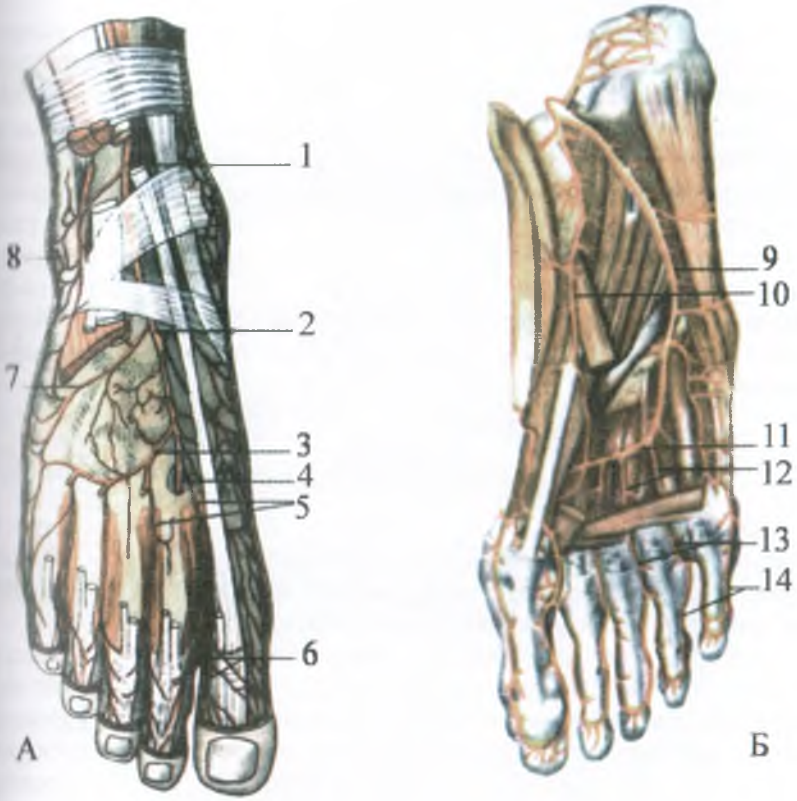

Сурет 196. Аяқ ұшы артериясы.

А - аяқ ұшының сыртқы қантамырлары; Б - табан бетінің қантамырлары; 1 - асықты жіліктің алдыңғы артериясы (a.tibialis anterior); 2 - аяқ ұшының сыртқы артериясы (a.dorsales pedis); 3 - доғатәрізді артерия (a.arcuata r. plantares prolundus); 4 - терең табан тармағы (r.plantaris profundus); 5 - сыртқы артериясы (aa.metatarsea dorsales); 6 - бақайлардың сыртқы артериясы (aa.digitales dorsales); 7 - латералді тілерсек артериясы (a.tarsales laterales); 8 - торларсақтың латералді торы (rete malleolare laterale); 9 - артериалді табан артериясы (a.plantaris lateralis); 10 - медиалді табан артериясы (a.plantaris medialis); 11 - табан доғасы (a.arcus plantaris); 12 - табан сүйектерінің артериялары (aa .metatarseae plantares); 13 - бақайлардың жалпы табандық артериялары (digitales plantares communes); 14 - бақайлардың меншікті табандық артериялары (aa.digitales plantares propriae).

ска) екі бақайлардың *меншікті табандық артерияларына* (aa.digitalis plantaris propriae) бөлінеді.

Бірінші бақайлардың жалпы табандық артериясы үш бақайлардың меншікті табандық артериясына тарамдалып; үлкен бақайдың екі жағына және II бақайдың медиалді жағына, ал қалғандары бірбіріне қараған бетке II,III,IV,V бақайлар. Табан сүйектерінің басы деңгейінде жалпы табан бақайларының артерияларынан бөлінетін бақайлардың артериясының сырт жағына *тесіп өтетін тармақ* (rr.perforantes) бөлінеді. Сонымен қатар табан артериялары ұзақ уақыт тұрғанда және жүргенде қысымның әсерінен екі доға түзеді. Бұл доғалар перпендикуляр орналасады: горизонталді, медиалді және латералді табан артерияларымен және вертикалді (a.plantaris) және (r.plantaris profundus) аяқ ұшы сыртқы артерияларының арасында орналасқан.

ВЕНАЛАР

Барлық веналық қан мүше денелерінен оң, веналық, жүрек жартысына екі ірі веналық сабау арқылы жоғарғы және төменгі қуыс веналарға барады. Тек жүректің меншікті веналары тікелей оң жақ жүрекшеге, қуысты веналарды жанай құйылады.

Жоғарғы қуыс венасы (vena cava superior; сурет 197) - қысқа тамыр, диаметрі 20-25 м, ұзындығы 5-8 см, 1-ші оң жақ және сол жақ иық бас веналарының қосылуынан пайда болады. Венада қақпақтар жоқ, екінші қабырғааралықтардың артымен төмен жүріп үшінші қабырғаның жоғарғы деңгейіне дейін төмен түсіп, жүректің оң жақ құлақшасы артында орналасып, оң жақ жүрекшеге құяды. Венаның алдында қалқанша без бен - өкпеқаппен қапталған оң жақ өкпе бар. Оң жағында медиастеналді өкпеқап, сол жағында - қолқаның жоғары көтерілетін бөлімі орналасқан. Арт жағында оң жақ өкпенің түбірімен жанасады. Жоғарғы қуыс венасының негізгі сабауына көкірекаралықтың, **жүрек жанындағы қапшығының**, сонымен қатар **тақ веналары** құяды. Соңғысы **оң жақ жоғарылайтын бел венасының** (v.lumbalis ascendens) жалғасы болып табылады, ол сол жақ жоғарлайтын вена жартылай жұпсыз венаның түбірі болып табылады.

Жұпсыз вена төменгі көкірекаралыққа омыртқа жотасының көкірек бөлімінің оң жақ алдыңғы қабырға бетімен өтеді, өңештің артында

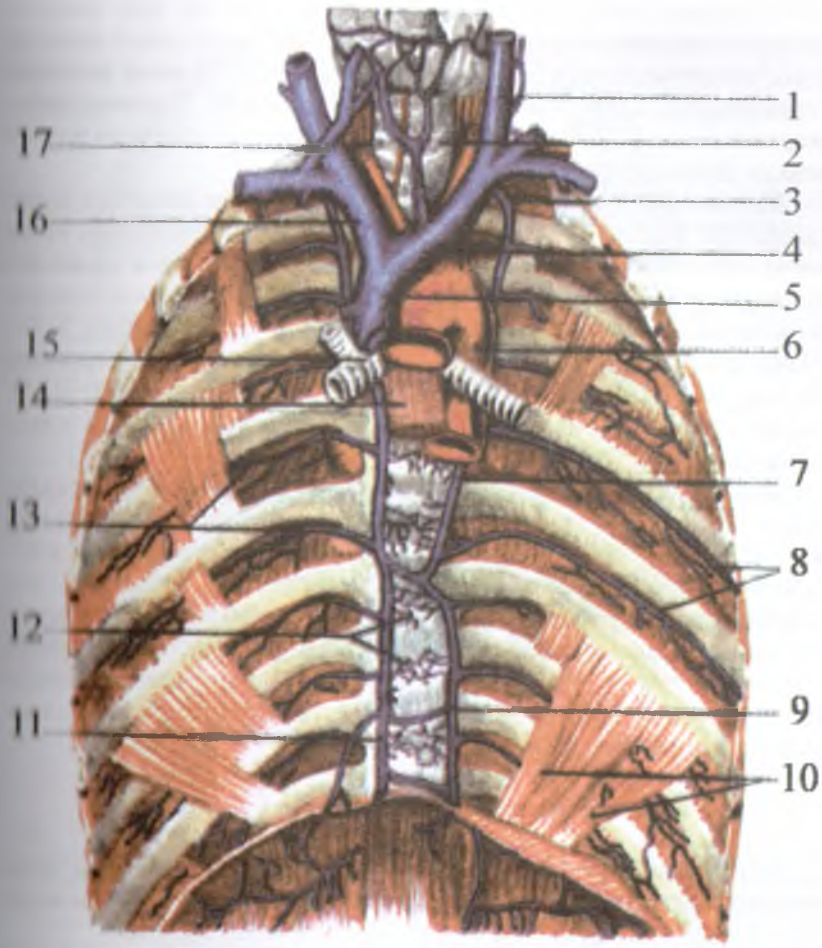

Сурет 197. Жоғарғы қуысты вена және оның құйылымдары.
1 - ішкі мойындырық вена (v.jugularis interna); 2 - кеңірдек (trachea); 3 - сол ең жоғарғы қабырғааралық вена (v.intercostales suprema sinistra); 4 - сол иық бас венасы (v.brachio-cephalica sinistra); 5 - жоғарғы қуыс вена (v.cava superior); 6 - қолқа (aorta); 7 - қосымша жартылай сыңар вена (v.hemiazygos accessoria); 8 - сол артқы қабырғааралық веналар (vv.intercostales posteriors sinistri); 9 - жартылай сыңар вена (v.hemiazygos); 10 - қабырғаасты бұлшықеті (mm.subcostales); 11 - сыңар вена (v. azygos); 12 - v.azygos және v.hemiazygos аралығындағы анастомоздар; 13 - оң артқы қабырғааралық веналар (vv.intercostales posteriors dextri); 14 - өңеш (esophagus); 15 - оң негізгі бронх (bronchus principalis dexter); 16 - оң иық бас венасы (v.brachio-cephalica dextra); 17 - сыртқы мойындырық вена (v.jugularis externa).

IV-V көкірек омыртқалары деңгейінде жұпсыз оң жақ өкпенің түбірінің артынан бойлайды, төмен және тік бағытталып жоғарғы қуыс венаға келіп құяды. **Жұпсыз венаға** құяды: 1) **өңеш веналары** (vv.esophageus); 2) **бронхиалды веналар** (vv.bronchialis); 3) **сыртқы қабырғаралық веналар** IV-XI (vv.intercostales posteriores); 4) **жартылай жұпсыз вена** (v. hemiarygos).

Жартылай жұпсыз вена көкірек бөліміне келіп, омыртқа жотасының сол жақ қабырғалық беті бойымен жоғары көтеріліп, кейін кесіп өтіп және XIII көкірек омыртқасы деңгейінде жұпсыз венаға құяды. Жартылай жұпсыз вена қабылдайды: 1) **көкірекаралық веналар** (vv.mediastinales); 2) **өңеш веналары** (vv.oesophageales); 3) IV-VI **артқы қабырғааралық веналар** (vv.intercostales posteriores); 4) **қосымша жұпсыз вена** (v. hemiarygos accessoria) соңғысы сол жақтың III-IV жоғарғы қабырғааралық веналардан құралады, сонымен қатар өңештік және көкірекаралық веналардан.

Артқы қабырғааралық веналар көкірек қуысының қабырғаларынан және болшектеп алдыңғы құрсақ қабырғасы болігінен қан жинайды: А) *омыртқааралық вена* (v.intervertebralis) сыртқы және ішкі омыртқалық веналық орімнен құралады. Б) *жұлын тармағы* (r.dorsalis), арқа бұлшықеттері мен терісінен қан жинайды. Омыртқааралық веналар омыртқа өзегінің ішінде орналасады, үлкен шүйде тесігінен жоғары және сегізкоздің ұшынан төмен орналасады. Жұлыннан, оның түбіршектері мен омыртқаның кезекті затынан қан жинайды.

Жоғарғы қуыс вена жүйесі

Жоғарғы қуыс вена жүйесі тамырлар арқылы құралады, олар веналық қанды бастан, мойыннан, қол аймағынан, көкірек және іш қуыстарының мүшелері мен қабырғаларынан жинайды.

Бас және мойын мүшелерінің негізгі веналық коллекторы болып ішкі мойындырық венасы және аздап сыртқы мойындырық венасы (сурет 198) болып табылады.

Сыртқы мойындырық венасы (v.jugularis externa) төс - бұғана - емізіктәрізді бұлшықеттін алдыңғы жиегінде төменгі жақсүйектің бұрышы деңгейінде, құлақ қалқаны түбінде, екі веналық сабаудың қосылуынан: *артқы құлақ венасы* (v.auricularis posterior) және сыртқы мойындырық венасы мен *төменгі жақсүйек венасы* (v.retromandibularis) арасындағы ірі анастомоздан құралады. Томенгі мойындырық вена-

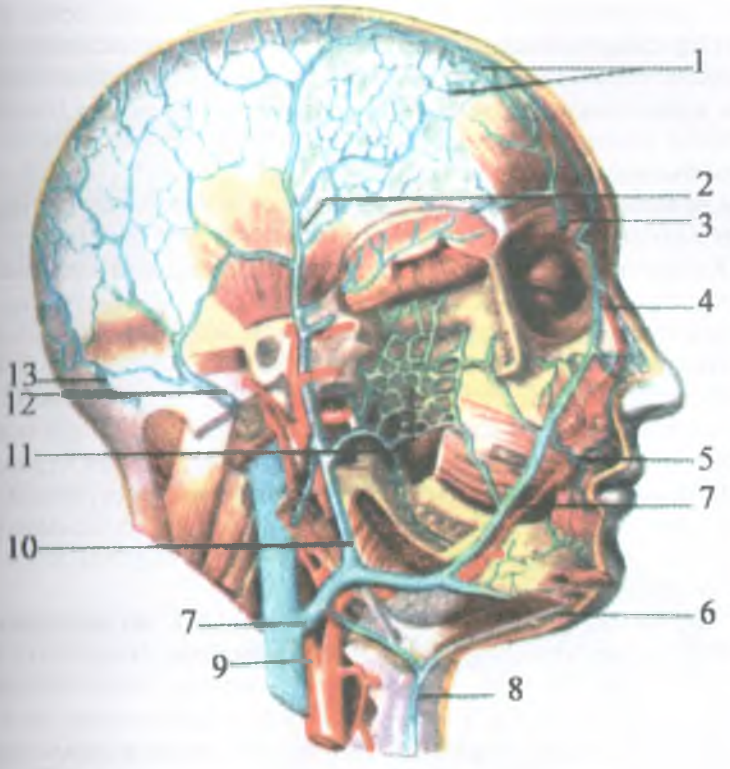

Сурет 198. Бас пен мойынның веналары.
1 - теріасты веналық тор; 2 - самайдың беткей венасы (v. temporalis superficialis); 3 - көзүсті венасы (v. supraorbitalis); 4 - бұрыштық вена (v. angularis); 5 - жоғарғы ерін венасы (v. labialis superior); 6 - иекасты венасы (v. submentalis); 7 - бет венасы (v. facialis); 8 - алдыңғы мойындырық вена (v. jugularis anterior); 9 - ішкі мойындырық вена (v. jugularis interna); 10 - төменгі жақсүйек артқы венасы (v. retromandibularis); 11 - қанатты өрім (plexus pterygoideus); 12 - артқы құлақ венасы (v. auricularis posterior); 13 - шүйде венасы (v. occipitalis).

ты өзінің бастауынан төмен түсіп, теріасты мойын бұлшықеті астында орналасады. Бұғанадан жоғары өзінің мойын шандырынан өтіп бұғанаасты венасына құяды.

Сыртқы мойындырық венасының қақпақтары бар сыртқы мойындырық веналарына келесі веналар құяды: 1. **артқы құлақ венасы** (v. auricularis posterior) құлақ қалқанының артында орналасқан беткей өрімінен қан жинайды; 2. **жауырынүсті венасы** (v. suprascapularis)

аттас артериясын екі сабау ретінде жанында жүреді, кейін қосылып бір сабауға айналып сыртқы мойындырық венасының соңғы бөліміне барып құяды. Мойын аймағының аттас бөліміне терідеи қан қабылдайды; 3) **мойынның көлденең веналары** (vv.transversea cervicis) мойының бұлшықеттері мен терісінен қан жинайды; 4) **алдыңғы мойындырық венасы** (v.jugularis anterior) жұп венасының тері веналарынан құралады, сол жерден төмендеп мойынның ортаңғы сызығы жанына барады.

Көкіректің мойындырық тіліғі үстінде мойындырық веналары әдетте бір-бірімен жақсы дамыған анастамоз - мойындырық вена доғасы (arcus venosus jugularis) арқылы байланысады. Кейін алдыңғы мойындырық венасы сыртқа қарай ауытқып және төс-бұғанаемізіктәрізді бұлшықеттің артынан өтіп, сыртқы мойындырық венасы бұғанаастылық венасына құйылады. Кейде алдыңғы мойындырық веналары қосылып мойынның ортаңғы венасын құрайды.

Ішкі мойындырық венасы (vena jugularis interna) бассүйектің мойындырық тесігінен төмен түсіп, жалпы ұйқы артериясымен бірге шығады. Оның барлық тармақтары бассүйек сыртқы және ішкі болып бөлінеді.

Бассүйекішілік веналарына (сурет 199, А): 1. **ми веналары** (vv. cerebri) үлкен ми сыңарларынан қан жинайды. Олар беткі және терең болып бөлінеді. *Мидың беткі веналары* дорсо-латералді, медиалді және базалді бетімен үлкен ми сыңарларынан және мишықтан қан жинайды. Олар мидың *төменгі және жоғарғы веналары* (vena cerebri media superficiales) *мишықтың жоғарғы және төменгі веналары* (vv. cerebelli). Мидың терең веналары жарты шарларының ақ затынан миды құраушы ядроларынан, қарынша қабырғалары мен мидың тамырлары түйінінен қан жинайды. Оларға негізгі қалаушы венасы (vena basilaris), *мидың алдыңғы веналары* (vv.anteriores cerebri) көру төмпешігінің *ішкі және жолақты дененің веналары* (vv.thalamastriate superiores et inferiores), *мидың ішкі веналары* (vv.internae cerebri), *мидың үлкен венасы* (vena cerebri magna), мидың *жұлын бөлігінің веналары* (vv. pontis) сопақша мидың веналары (vv.medulla oblangata); 2. **менингеалді веналар** (vv. miningeae) мидың қабықтарынан; 3. **сүйекішілік** немесе **бассүйектің диплоидты веналары** (vv. diploicae) бас сүйектен, осы кезде сүйекішкі веналарының бір бөлігі мидың қатты қабығының қойнауына құяды, келесісі - веналық түтіктері арқылы бастың сыртқы жамылғысының веналарымен байланысады; 4. **көз веналары** (vv. ophtalmicae)

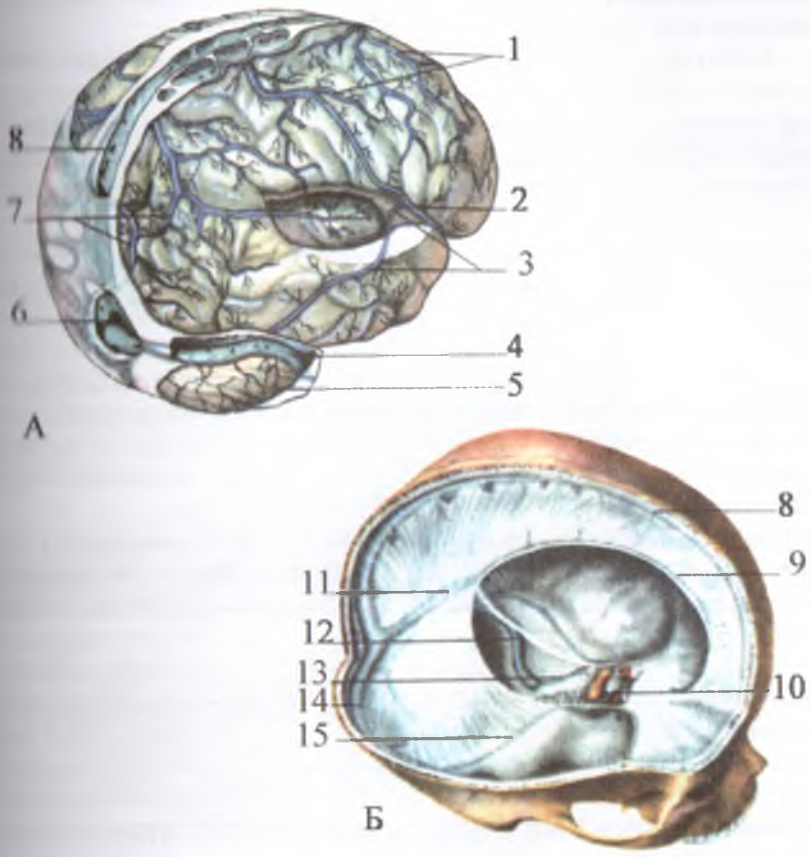

Сурет 199. Мидың веналары.

А - мидың жарты шарының веналары; Б - мидың қатты қабығының қойнаулары; 1 - мидың жоғарғы веналары (vv. cerebri superiores); 2 - мидың беткей ортаңғы венасы (v. cerebri media superficialis); 3 - анастомоздық веналары (vv. anastomoticae); 4 - көлденең қойнау (sinus transversus); 5 - миыңқтың веналары; 6 - тік қойнаудың саңылауы; 7 - мидың арткы веналары (vv. cerebri posteriores); 8 - жоғарғы сагиталді қойнау (sinus sagittalis superior); 9 - төменгі сагиталді қойнау (sinus sagittalis inferior); 10 - үңгірлі қойнау (sinus cavernosus); 11 - тік қойнау (sinus rectus); 12 - сигматорізді қойнау (sinus sigmoideus); 13 - төменгі тасты қойнау (sinus petrosus inferior), 14 - колденең қойнау (sinus transversus); 15 - жоғарғы тасты қойнау (sinus petrosus superior).

көз шарасынан, көзжас безінен, қабақтан, мұрын қуысынан, көз шарасынан, маңдай бөлігі мен сыртқы мұрыннан өтеді; 5. **ішкі құлақ веналары** (vv. auditivae), ішкі құлақтың жартылай дөңгелекті өзектері мен ұлудан қан жинайды.

Кейін барлық веналар *ми қабығының қойнауына* (sinus durae matris) қан апарады. Қойнаулар веналық тамырлар болып табылады, олардың қабырғалары мидың қатты қабығының табақшасынан құралған және сондықтан түсіп кетпейді. Мидың негізгі қойнауларына (сурет 199, Б): 1. **жоғарғы сагиталді қойнауы** (sinus sagitalis superior) мидың қатты қабығының үлкен орақтәрізді өсіндінің жоғарғы жиегімен бойлай көлденең қойнауға келіп құяды; 2. **төменгі сагиталді қойнау** (sinus sagitalis inferior) үлкен орақтәрізді өсіндінің төменгі жиегін бойлай тік қойнауға келіп құяды; 3. **тік қойнау** (sinus rectus) колденеңінен байланысады; 4. **үңгірлі** (sinus cavernosus) - түрік ершігі жанында **жоғарғы тасты қойнау** мен сигматәрізді қойнаумен байланыстырады; 5. **көлденең қойнау** (sinus transversus) шүйде сүйектерінің көлденең жүлгесіне мишықтың артқы сызығы бойымен жатады; латералді ішкі мойындырық венасына өтетін сигматәрізді латералді қойнауға келіп құяды.

Ішкі мойындырық венаның бассүйектен тыс тармақтарына (сурет 200): 1. **бет венасы** (vena facialis) бұрыш венасы (vv.angularis) аталып коздің медиалді бұрышында басталады және маңдай, қабақ, мұрын, бет, еріннің терісінен беттің бұлшықеттерінің шықшыт бездерін, жұмсақ таңдайдың, жұтқыншақтың шырышты қабығынан, мұрын және ауыз қуысының мүшелерінен қан жинайды; 2. **төменгі жақсүйек артындағы вена** (vena retromandibularis) бас терісінен, кіреберіс ұлу мүшесі аймағынан сонымен қатар сыртқы есту өзегінен, дабыл жарғағынан, шықшыт безінен шайнау бұлшықеттерінен, беттің бүйір бұлшықеттерінен, мұрын қуысынан және төменгі жақсүйектен қан қабылдайды.

Мойында ішкі мойындырық венасына құяды. 1. **жұтқыншақ веналары** (vv.pharyngiales) жұтқыншақтың қабырғаларының веналық өрімінен жұмсақ таңдайдан, есту түтігінен қан жинайды; 2. **тілдік вена** (vv.linguales) тілден тіласты және төменгі жақасты сілекей бездерінен ауыз қуысы түбі бұлшықеттерінен оның құйылымдары болып тілдің сыртқы венасы саналады, ол тіл арқашығынан қан жинайды, сонымен қатар тілдің терең венасы (тіл денесімен аттас артерия жанында екі сабау болып өтеді) және тіласты венасы жатады, оған тіл ұшымен бүйір жақтарынан және сілекей бездерінен

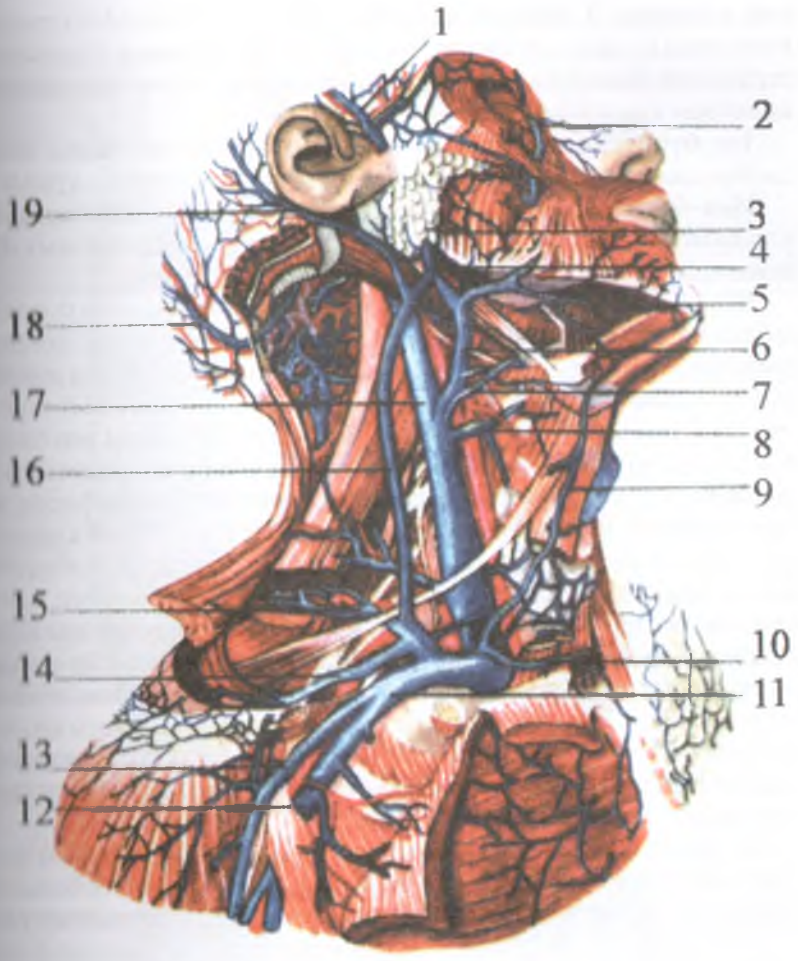

Сурет 200. Бас және мойынның веналары, оң жақ көрініс.
1 - самай сүйегінің беткі венасы (v. temporalis superficialis); 2 - бұрыштық вена (v. angularis); 3 - құлақманы безінің венасы(vv. parotidei); 4 - төменгі жақсүйекасты венасы (v. retromandibularis); 5 - иекасты венасы (v. submentalis); 6 - бет венасы (v. facialis); 7 - тіл венасы (v. lingualis); 8 - жоғарғы қалқанша венасы (v. thyroidea superior); 9 - алдыңғы мойындырықтық вена (v. jugularis anterior); 10 - мойындырықтық вена доғасы(arcus venosus juguli); 11 - бұғанаасты венасы (v. subclavia); 12 - қолтық венасы (v. axillaris); 13 - тері асты латералді венасы (v. cephalica); 14 - жауырын асты венасы (v. suprascapularis); 15 - мойынның көлденең венасы (v. transversa colli); 16 - сыртқы мойындырықтық вена (v. jugularis externa); 17 - ішкі мойындырықтық вена (v. jugularis interna); 18 - шүйде венасы (v. occipitalis); 19 - артқы құлақ венасы (v. auricularis posterior):

қан жинайды; 3. **жоғарғы қалқанша вена** (vena thyroidea superior) қалқанша безден, көмейден, төс-бұғана-емізіктәрізді бұлшықеттерден қан жинайды; 4. **жоғарғы көмей венасы** (a.laryngea superior) көмейден қан жинайды.

Төс-бұғана қосылыстарының артында ішкі мойындырық венасы бұғанаастылық венамен қосылып, иық бас венасын құрайды.

Иық-бас венасы (vena brachiocephalica) бастан, мойыннан және қол аймақтарынан қан жинайды. I қабырға соңында қос иық-бас веналары бір-бірімен жоғарғы қуыс венасын құрайды.

Иық-бас веналарына құяды: 1. **төменгі қалқанша вена** (a.thyroidea inferior) қалқанша бездің төменгі бөлімімен кеңірдектің жоғарғы бөлігінің алдыңғы бетіндегі төменгі қалқанша өрімнен қан жинайды; 2. **мойынның терең бұлшықеттері** (v.cervicalis profunda) шүйде мен омыртқаның (v.vertebralis) мойынның терең веналары мен омыртқа бағанасының веналық өрімінен қан алып кетеді; 3. **омыртқалық вена** (v. vertebralis) омыртқа жотасы мен мойынның терең веналарынан; 4. **ішкі кеуде веналары** (vv.thoracica internae) алдыңғы құрсақ қабырғаларының жоғарғы бөлімінен, көкеттен, қабырғааралық кеңістіктерден сүт бездеріне қан жетеді. Сонымен қатар иық-бас веналары, көкірекаралық мүшелерінің ірі веналары келіп құяды: *көкірекаралық веналар* (vv.mediastinales), *айырша без веналары* (vv.thymicae), *өңеш веналары* (vv.esophagiales), *бронхша веналар* (vv.brochiales), *кеңірдек веналары* (vv.brochiales) *жүрекмаңы қалтасы веналары* (vv.cordiacae), *перикард және көкет веналары* (vv.pericardia cophrenicae) және де *ең жоғары қабырғааралық веналар* (vv.intercostalis supremae).

Бұғанаасты венасы (v. subclavla, сурет 201) қол аймағының барлық боліктерінен қан жинайды. Қол аймағы веналары 2-ге бөлінеді: беткі және терең. Тері және теріасты клетчаткадан жинайтын беткей веналар қол аймағының қолдың меншікті бұлшықет шандырларында орналасып, теріасты клетчаткадағы терең орналасқандардан тәуелсіз жүреді. Қол басының алақан және артқы бетіндегі веналық тамырлар торы бар. Ол **саусақтардың сыртқы бетінің веналық** торымен кең анастомозданған (vv.digites palmares) алақан саусақ веналарынан құрылған веналық тамырлар торы саусақтардың алақан бетінде орналасқан саусақтардың алақан өрімінің веналары проксималді бунақтар негізінде **басаралық веналарды** құрайды (vv. intercapitularis). Олар қол ұшы сыртқы бетіне саусақаралық қатпар бойымен кетеді. Алақан бетінің II-V саусақ түбінде басаралық вена-

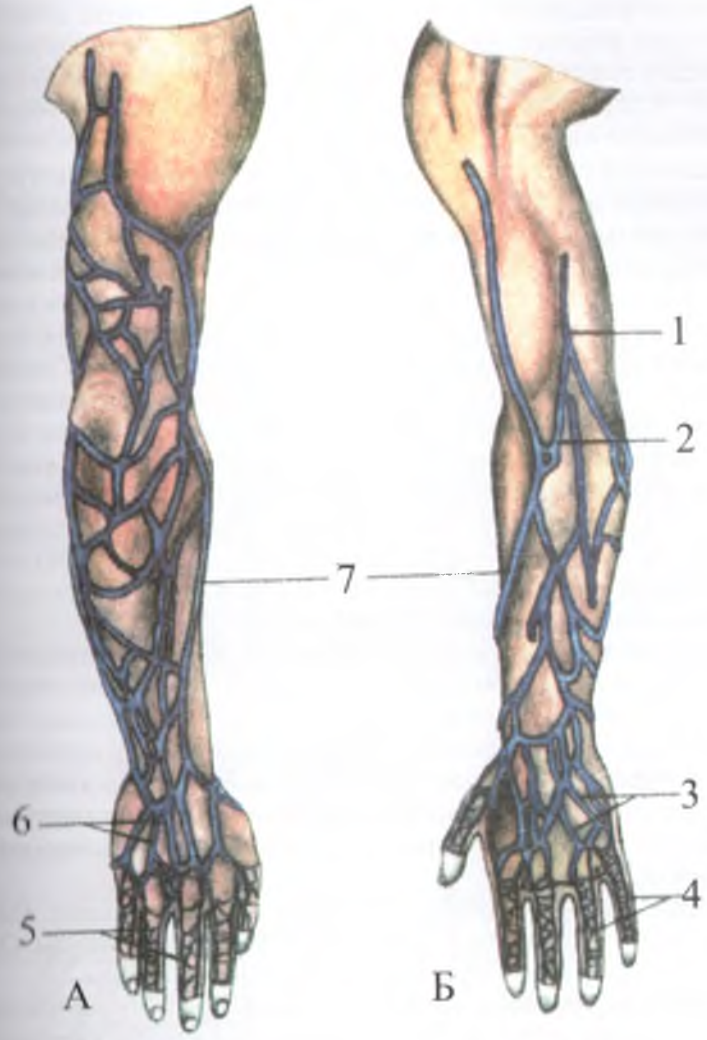

Сурет 201. Қолдың беткей веналары, он.
А - артынан көрініс ; Б - алдынан көрініс; 1 - қолдың медиалді теріасты венасы (v. basilica); 2 - шынтақтың орталық венасы (v. mediana cubiti); 3 - алақан сүйектерінің алақандық веналары (vv. metacarpeae palmares); 4 - саусақтардың алақандық веналары (vv. digitales palmares); 5 - саусақтардың сыртқы веналары (vv. digitales dorsales); 6 - алақан сүйектерінің сыртқы веналары(vv.metacarpeae dorsales); 7 - қолдың латералді теріасты венасы (v. cephalica).

лар **алақан веналарына** (vv.metacarpales palmares) құяды, олар беткі және терең веналық алақандық доғаларына (arcus venosus palmaris superficialis et profundus) құяды, олардан терең веналар бастау алады.

Қол ұшының сыртқы бетінде **сыртқы веналық орімі** (retro venosum dorsale magnus) орналасқан. Олардың түбірлері арасынан ірі меншікті сыртқы сыңар саусақ веналары ерекшеленеді, олар көлденең жүріп, кейін басаралық веналарға құйылады. Басаралық веналар бір-бірімен қосылып, төрт **сыртқы алақан веналарын** (vv.metacarpalis dorsalis), кейін қол ұшының веналық өрімін құрайды. Көрі жіліктік және шынтақтық қол беттерінде I-IV саусақ венасы орналасқан, ол сыртқы алақан веналардың жалғасы болып табылады. Бірінші сыртқы алақан венасы, білектен өтер кезде, латералдінің, ал IV медиалді теріасты веналары болып табылады. **Қолдың латералді теріасты венасы** (v.cephalica) алдымен иықалдының латералді жиегінен жүріп, кейін алдыңғы бетіне өтіп, шынтақ бүгілуіне дейін жетіп, **шынтақтың орталық венасы** (v.mediana cubiti) арқылы қолдың медиалді теріасты венасымен анастомоз құрайды. Кейін қолдың латералді теріасты венасы иықтың латералді бөлімі бойымен өтіп, бұғанаасты аймағына дейін дельтатәрізді және үлкен кеуде бұлшықеттері сабауында **қолтық венасы** (v.axillaris) құяды.

Келесі ірі тері венасы болып табылады. **Медиалді теріасты венасы** қол ұшы сыртының веналық торынан басталып, кейін білектің артқы беті бойымен біртіндеп алдыңғы бетіне өтіп, медиалді жиегі бойымен шынтақ бүгілісіне дейін барып, шынтақтың ортаңғы венасын қабылдап және диаметрі бойынша көбейіп иыққа өтіп және медиалді бөлігі бойымен жоғары көтеріліп, иықтың төменгі және ортаңғы 1/3 бөлігінің шекарасының деңгейінде **иық венасына** (v. brachialis) құяды.

Қолдың терең веналары 2 артериямен қатарласа жүреді. Олардың түбірлері алақан-саусақтың веналары болып табылады. Олар беткі және терең веналық алақан доғаларына құйылады.

Беткей веналық алақан доғасы (arcus venosus palmaris superficialis), нашар дамыған, аттас артериалді алақан доғасымен қатарласып жүреді. **Терең веналық алақан доғасы** (arcus venosus palmaris profundus) терең артериалді доғасының жанында жатады, сыңар **алақан веналарын** (vv. metacarpales palmares) қабылдайды. Сыңар алақан веналары сүйекаралық бұлшықеттерінен, білезік байламдары және сүйектерден қан жинайды. Саусақаралық кеңістік арқылы қолұшы сыртқы веналармен анастомоз құрайды. Бірінші сау-

сақаралық қосылым аймақта терең алақан доғасы бірінші сыртқы алақан венасымен анастомоз құрайды. Алақан доғаларының веналары, білекке өтер кезде, екеуден бір-бірімен анастомозданған **шынтақ веналарын** (vv. ulnaris) және екеуден **кәрі жілік веналарын** (vv. radialis; сурет 202) құрайды, олар сәйкес артериялардың жан-жағына шынтақ шұңқырына жеткенше қатарласып жүреді.

Білектегі шынтақ және кәрі жілік веналарына сүйектер мен

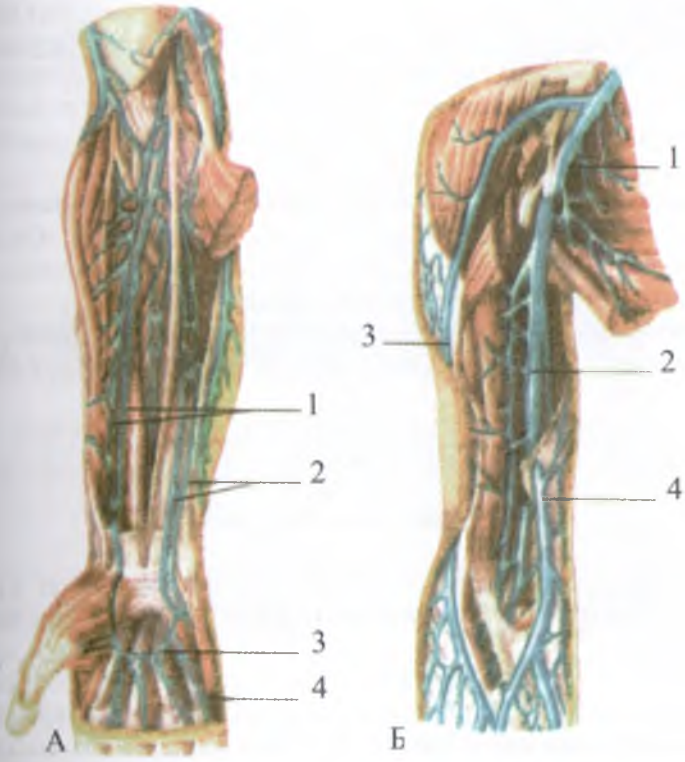

Сурет 202. Қолдың терең веналары, оң жағы.
А - білек пен алақан веналары: 1- шынтақ веналары (vv. ulnares); 2 - кәріжілік веналары (vv. radiales); 3 - алақанның беткей веналық доғасы (arcus venosus palmaris superficialis); 4 - саусақтардың алақандық веналары (vv. digitales palmares). Б - иық және иық белдеуінің веналары: 1-қолтық венасы (vv. axillaris); 2 - иық веналары(vv. brachiales); 3 - қолдың латералді тері асты венасы(v. cephalica); 4 - қолдың тері асты медиалді венасы(v. basilaca).

бұлшықеттердің веналары құяды, шынтақ шұңқыры аймағында қосылып, екі **иық веналарын** (vv. brachialis) құрайды. Соңғылары иықтың бұлшықеттері мен терісінен қан қабылдайды, кейін **қолтық венасын** (v. axillaris) құрайды, ол аттас артерияның алдында орналасады. Ол қолдық беткі және терең веналарынан веналық қан жинайтын негізгі коллектор болып табылады. Сонымен қатар оған иық белдеуінің веналары, бөлшектеп арқа және кеуде бұлшықеттері веналары келіп құяды. *Қолтық венасының* маңызды құйылымдары болып табылады: 1) **латералді кеуде венасы** (v. thoracica lateralis); 2) **кокірек күрсақүсті веналары және жіңішке веналар**, олар сүт бездері ұшы аймағындағы веналық өріміне шығатын тамырлар құяды; (vv. thoracicaepigastricae) 3) **алдыңғы және артқы веналар**, олар тоқпан жілікті қоршап жатады (vv. circumflexae humeri anterior et posterior); 4) **жауырынасты венасы** (v. subscapularis) жауырынды қоршайтын вена (v. cicumflexa scapulae).

I қабырғаның сыртқы жиегінде **колтық венасы** (v. subclavia) бұганаасты венасына өтеді. Оған кеуде веналары құяды. Ол кеуде бұлшықеттері мен терісінен, және дорсалді жауырын венасы - арқа және иық бұлшықеттерінен қан қабылдайды.

Бұганаасты венасы ішкі мойындырық венасымен бірігіп, иықбас венасын құрайды. Біріккен жерінен өр жағы веналық бұрыш деп аталады.

Қолдың барлық веналары қақпақтармен жабдықталған, терең веналарда олар көп болып келеді.

Төменгі қуыс вена жүйесі

Төменгі қуыс вена жүйесі аяқтан, жамбас астауы мен күрсақ қуысы мүшелері мен қабырғаларынан қан жинайтын қан тамырлардан түзіледі.

Төменгі қуыс венасы (v. cava inferior; сурет 203) IV-V бел омыртқалары деңгейінде оң және сол жақ жалпы мықын артерияларының қосылуынан пайда болған. Венаның сол жағында қолқаның іштік бөлігі орналасқан, өзінің бастауынан томенгі қуыс венасы жоғары котеріліп, омыртқалардың денесінің оң жақ бүйір бетін бойлай, кейін көкеттің аттас тесігі арқылы өтіп, жүрекаралық қалта қуысына келіп, бірден оң жақ жүрекшеге құяды.

Төменгі қуыс венасы жүрер жолында бірқатар тармақтарды қабылдайды, олардың ішінен қабырғаішілік және ішкі мүшелік

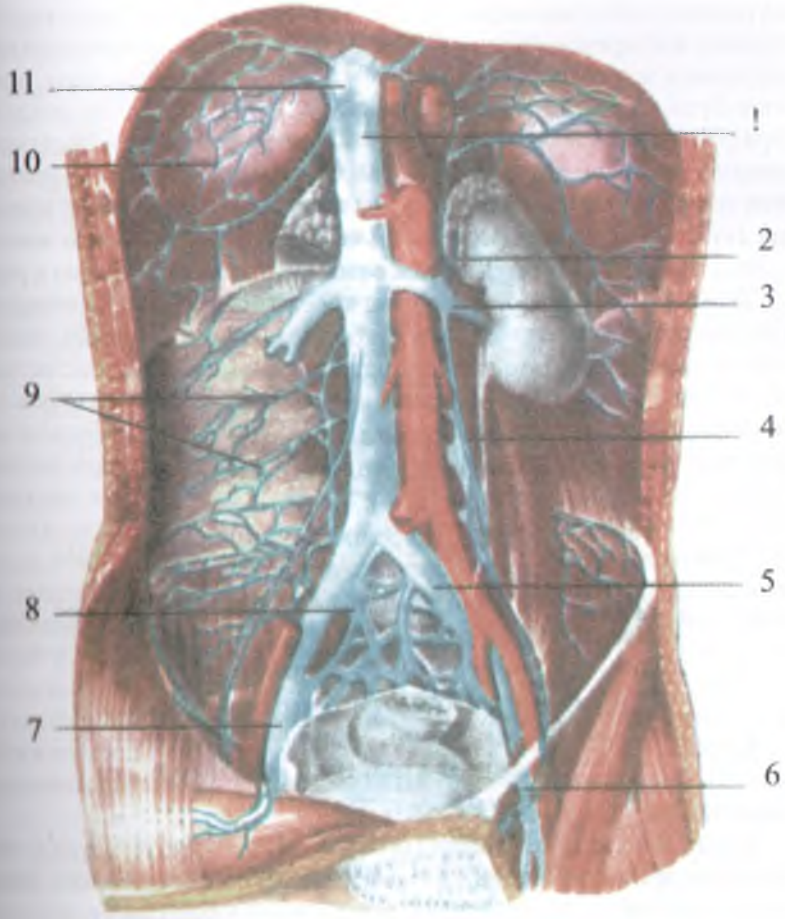

Сурет 203. Төменгі қуыс вена.

1 - төменгі қуыс вена (v. cava inferior); 2 - бүйрек үсті веналары (v. suprarenalis); 3 - бүйрек венасы (v. renalis), 4 - сол атабез венасы (v. testicularis sinistra); 5 - жалпы мықындық вена (v. iliaca communis), 6 - сан венасы (v. femoralis); 7 - сыртқы мықындық вена (v. iliaca externa); 8 - ішкі мықындық вена (v. iliaca interna); 9 - бел веналары (vv. lumbales); 10 - төменгі көкеттік веналар (vv. phrenicae inferiores); 11 - бауыр веналары (vv. hepaticae).

веналық тамырлар ерекшеленеді. *Қабырғаішілік тармақтар* тобын құрайды: 1) **бел веналары** (vv. lumbales) әр жағынан төрт-төрттен құрсақ қабырғасы бұлшықеттер арасымен бел артерияларымен қатарласа жүріп, омыртқа бағанасының веналық өрімінен, арқаның бұлшықеттері мен терісінен қан жинайды. Олар омыртқаның бүйірлерінен вертикалді орналасқан аностомоздармен қосылады, олар оң және сол жақ жоғары көтерілетін бел веналарын құрайды. Бел артерияларының қақпақтары болады; 2) **төменгі көкет веналары** (vv. phrenicae inferiores) көкеттің төменгі бетінен қан жинап, көкеттің төменінде орналасқан төменгі қуыс венасына барып құяды.

Ішкі ағзалар венасы тармақтарына жатады: 1) **атабез веналары** (vv. testiculares), әйелдерде - **анабез веналары** (vv. ovaricae), анабез паренхималарынан қан жинайды. Оң атабез төменгі қуыс венаға, ал сол атабез бүйрек венасына құйылады; 2) **бүйрек веналары** (vv. renales), бүйрек қақпасынан медиалді жүріп және тік бұрыш жасап төменгі қуыс венаға I және II бел омыртқалары арасындағы омыртқаралық шеміршек деңгейінде құяды. Бүйрек веналары бүйректен, оның майлы қабығынан және несепағардан қан жинайды; 3) **бүйрекүсті веналары** (vv.suprarenales), бүйрекүсті безінен қанды жинап, бүйрекүсті бездерінің веналары сол бүйрек венасына, оң жағы көбінесе томенгі қуыс венаға құйылады; 4) **бауыр веналары** (vv. hepaticae) бауыр артериясының қылтамыр жүйесі мен бауыр қалыңында қақпалық венадан жинайды. Олар бауыр аумағының артқы жиегінен шығып, бірден томенгі қуыс венасына құйылады.

Құрсақ қуысының сыңарсыз мүшелерінен қан алдымен қақпа венасы жүйесіне құяды, ал оны бауырға, кейін бауыр веналары арқылы төменгі қуыс венасына апарады.

Бауырдың қақпа венасы (v. portae hepatis; сурет 204) ұйқы безі басының артында **төменгі шажырқай** (v. mesenterica inferior), **жоғарғы шажырқай** (v. mesenterica superior) және **көкбауыр** (v. splenica) веналарының қосылуынан пайда болған. Кейін ол жоғары және оң жаққа бағытталып он екі елі ішектің жоғарғы бөлігінің артында бауыр - он екі елі ішек байламы табақшалары арасымен жүріп, бауыр қақпасына жетіп, мүшенің ішіне енгізіліп тұрған оң және сол жақ тармақтарына бөлінеді. Қақпалық венаға **от веналары** (v. cystica), оң және сол жақ **асқазан веналары** (vv. gacstricae), **қақпа** (v. prepylorica), он екі елі ішектік және **ұйқы безінің веналары** (vv. pancreaticoduodenalis) құйылады.

Төменгі шажырқай венасы тік ішектің жоғарғы бөлігі қабырға-

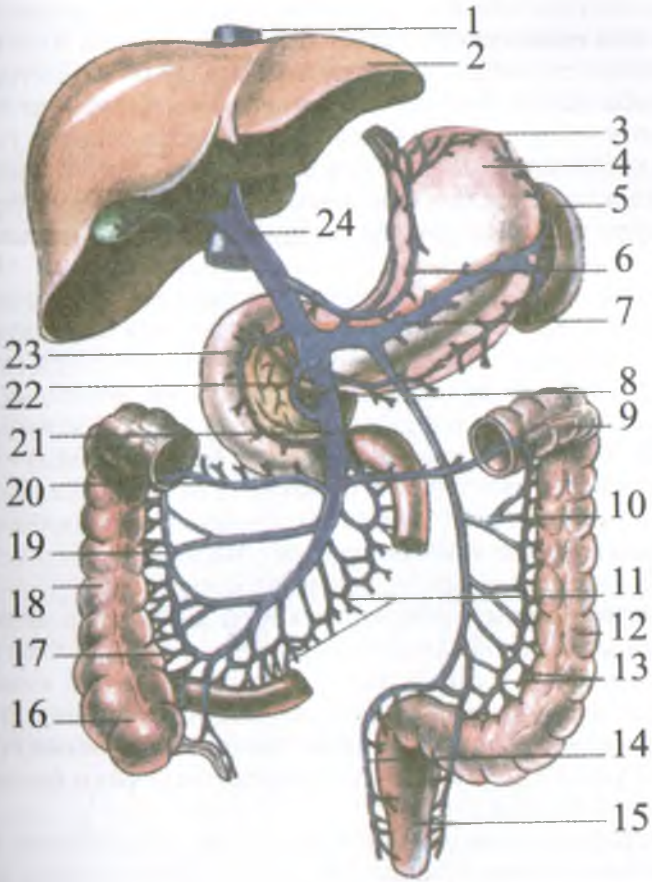

Сурет 204. Қақпалық вена және оның күйылымдары (жартылай үлгі түрінде).
1 - төменгі қуыс вена (v. cava inferior); 2 - бауыр; 3 - асқазанның қысқа веналары (vv. gastricae breves); 4 - асқазан; 5 - көкбауыр; 6 - оң асқазан венасы (v. gastrica dextra); 7 - көкбауырлық вена (v. lienalis); 8 - төменгі шажырқайлық вена (v. mesenterica inferior); 9 - жиек ішек; 10 - сол жиек ішектің венасы (v. colica sinistra); 11 - аш және мықын ішектің веналары (vv. intestinales jejunales et ilei); 12 - төмендеген жиек ішек; 13 - сигматәрізді веналар (vv. sigmoidei); 14 - жоғарғы тік ішектік вена (v. rectalis superior); 15 - тік ішек; 16 - соқыр ішек; 17 - мықын-жиектік вена (v. iliocolica); 18 - жоғарылаған жиек ішек; 19 - оң жиек-ішектік вена (v. colica dextra); 20 - ортаңғы жиек-ішектік вена (v. colica media); 21 - жоғарғы шажырқайлық вена (v. mesenterica superior); 22 - оң асқазан-шарбы венасы (v. gastroepiploica dextra); 23 - үйқы безі -он екі елі ішек веналары (v. pancreaticoduodenalis); 24 - қақпалық вена (v. portae).

ларынан сигматәрізді (vv. sigmoideae) және төмендеген жиек ішектің қабырғаларынан қан жинайды. Ол кіші жамбас астауында жоғарғы **тік ішек венасымен** (v. rectalis superior) басталады. Кейін жоғары көтеріліп сигматәрізді ішектің қабырғаларынан келетін веналарды қабылдайды. Төменгі шажырқай венасы іш артында орналасып, кейін жоғары көтеріліп **сол жиек-ішектік венасын** (v.colica sinistra) қабылдап, содан соң оң жаққа ауысып, үйқы безінің арты арқылы қақпа венасына құйылады (немесе өт венасымен бірігеді).

Жоғарғы шажырқай венасы мықын - жиек ішек бұрышынан мықын - **жиек ішек венасы** (v.ileocolica) болып басталады. Мықын ішектің соңғы бөлімінен, құрттәрізді өсіндіден және соқыр ішектен қан жинайды. Кейін жоғары және оң жаққа қарай бағытталып, аш ішектің шажырқай түбінде орналасып бірқатар веналарды қабылдайды: а) 16-20 *аш және шажырқай ішектердің веналарын*; б) *оң жиек ішек венасын* (v. colica dextra) - жиек ішектің жоғарылаған бөлігінен; в) *ортаңғы жиек ішек венасын* (v. colica media) - бауыр иілуінен және көлденең жиек ішектен; г) *оң жақ асқазан-шарбы венасын* (v. gastromentalis dextra) - асқазаннан, үлкен шарбыдан, он екі елі ішектен және үйқы безінен, сонымен қатар үйқы безі мен он екі елі ішек веналарын (vv. pancreaticoduodenales).

Көкбауыр венасы көкбауыр қақпасы аймағында көкбауыр денесінен шығатын веналық тамырлардан құралады. Осы жерде көкбауыр венасы: 1) асқазаннан, үлкен шарбыдан қан жинайтын сол жақ *асқазан-шарбы венасын* (v. gastromentalis sinistra); 2) *асқазанның қысқа веналарын* (vv. gastricae breves) - асқазанның түбі аймағынан; үйқы безі веналары (vv. pancreaticae) - үйқы безі паренхимасынан қабылдайды.

Көкбауыр қақпасынан көкбауыр венасы үйқы безінің артқы жиегі бойымен оң жаққа қарай бағытталып, кейін жоғарғы шажырқай венасымен бірігіп қақпа венасын құрайды.

Аяқ веналары (сурет 205) бір-бірімен аностомозданатын беткейлік және терең веналық тамырлар ретінде көрсетілген.

Аяқ ұшы аймағында теріасты веналары аяқ ұшының табан және табан сырты веналық торларын құрайды, оған бақай веналары құяды.

Табан бетінде *веналық табан доғасы* (arcus venosus plantaris) ажыратылады. Ол бақайлардың табан жағының беткейлік веналар торынан веналарды қабылдайды. Бұл веналар аяқ ұшының **сыртқы бақай веналарымен** (vv. digitales dorsales) байланысады. Бұдан кейін

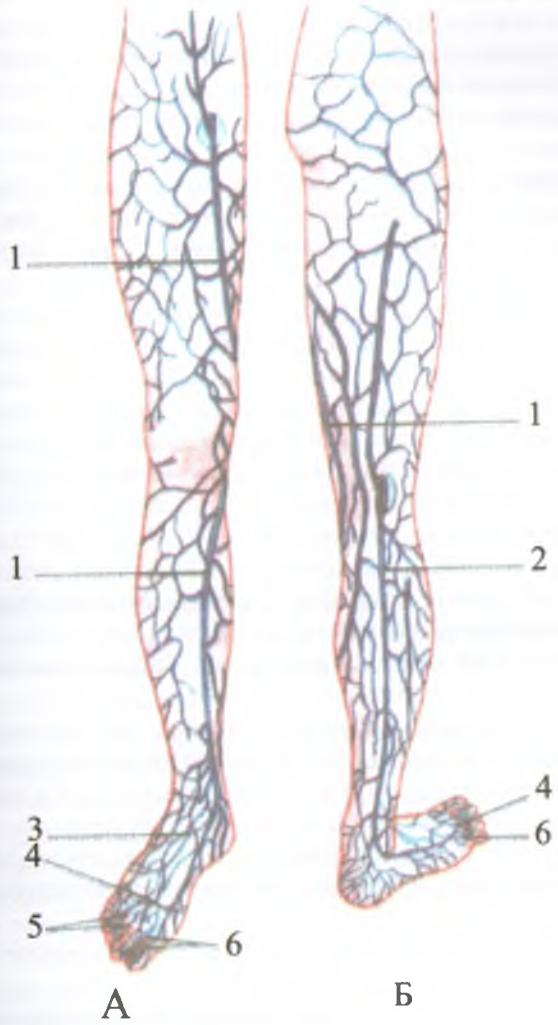

Сурет 205. Аяктың беткей веналары,он.

А - алдынан көрініс; В - артынан көрініс; 1 - аяқтың теріасты үлкен венасы (v. saphena magna); 2 - аяктың теріасты кіші венасы (v. saphena parva); 3 - аяқ үшының сыртқы веналық торы (rete venosum dorsale pedis); 4 - аяқ үшының терілік сыртқы веналық доғасы (arcus venosus dorsalis pedis); 5 - табан сыртқы веналары(vv. metatarseae dorsalis pedis); 6 - аяқ үшы бақайларының сыртқы веналары (vv. digitales dorsales pedis).

веналар аяқ ұшының веналық доғасын (arcus venosus dorsalis pedis) түзеді. Ол аяқ ұшы сыртының веналық торының терілік бөлімі болып табылады, бұлардан **табан сүйектерінің сыртқы веналары** (vv. metatarsales dorsales) бөлінеді. Бұлардан екі ірі тамыр - латералді және медиалді сыртқы табан сүйектерінің веналары аяқ ұшының жиегімен қанды сыртқы және табан веналық торларына жинайды. Проксималді бағытталып екі ірі тамыр аяқ аймағының теріасты веналарына - *үлкен және кіші теріасты веналарына* жалғасады.

Аяқ аймағының үлкен теріасты венаеы (v. saphena magna) сыртқы медиалді венасы жалғасы болып табылады. Ол ішкі тобықтың алдыңғы жиегімен сирақка қарай жоғары көтеріледі және асықты жіліктің медиалді жиегі арқылы теріасты клетчаткасына өтеді, содан кейін санның алдыңғы медиалді бетінде жүріп, осы аймақтан веналарды қабылдай отырып, сан венасына түседі. Үлкен теріасты венасына сыртқы жыныс мүшелерінің және іштің алдыңғы қабырғасының веналары келеді: *сыртқы жыныс веналары* (vv. pudendae externae) *мықын сүйегін қоршайтын беткейлік вена* (v. circumflexae ilium superficialis), *беткей құрсақүсті венасы* (v. epigastrica superficialis), *аталық жыныс мүшесінің (деліткі) беткейлік дорсалді веналары*, *алдыңғы ума (еріндік) веналары*, сонымен қатар *қосалқы теріасты венасы* (v. saphena accessoria).

Сирақтың **кіші теріасты венасы** аяқ ұшы сыртының теріасты веналық торының сыртқы бөлігінде басталады. Ол латералді тобықты артынан айналып, жоғары беттейді, сирақтың артқы бетіне өтеді. Оз бойында кіші теріасты венасы сирақтың алдыңғы және латералді бетінен веналарын қабылдайды, сонымен қатар терең веналарымен аностомоз құрайды. Тізеасты шұңқырына жетіп, вена екі тармаққа бөлінеді: 1) Тізеасты венасына түседі, ал екіншісі жоғары бағытталып, ортан жіліктің терең веналарының бастауына байланысады.

Аяқ үлкен және кіші теріасты қақпақтармен жабдықталған және өз жолында озара анастомоздалады.

Аяқ терең веналары аттас артериялармен қатарласа өтеді. Олардың түбірлері бақай веналары (vv. digitales) болып табылады. Олар қосылып *табан* және *сыртқы табан ұшы веналарын* (vv. metatarsales plantares et dorsales) түзеді. Соңғылары табан және аяқ ұшының табан мен сыртқы веналық доғаларына түседі. Табан веналық доғасынан (arcus venosus dorsali pedis) қан медиалді және латералді жиектегі веналарға ағады. Аяқ ұшының сыртқы веналық доғасы-

нан қан алдыңғы *асықты жілік венасына* (vv. tibiales anteriores) келіп түседі. Артқы асықты жілік веналары сирақтың бөлімдеріне сүйектерден, бұлшықеттерден және шандырлардан қанды жинап өтеді. Алдыңғы асықты жілік веналары қанды теріден, бұлшықеттерден және сирақтың алдыңғы және медиалді беттерінің шандырларынан қабылдап, сүйекаралық жарғақ арқылы сирақтың артқы бетіне өтеді, артқы асықты жілік веналарымен қосылып тізеасты венасын түзеді.

Тізеасты венасы (v. popiitea) тізе буыны және оның бұлшықеттерінен, сонымен қатар сирақтың кіші *теріасты венасынан* (v. saphena parva) кіші *тізе веналарының қатарын* (vv. geniculare) қабылдайды, әкелетін өзектер (canalis adductorius) арқылы санға өтіп, сан венасы деп аталады.

Сан венасы (v. femoralis, 206 сурет) жоғары көтеріліп шап байламының астынан өтіп, *сыртқы мықын венасына* (v. iliaca externa) айналады. Сан венасы өз жолында бұлшықеттерден, сан шандырларынан, жамбас белдеуінен, үршық буынынан, сыртқы жыныс мүшелерінен қанды жинайды. Ортан жілік венасына аттас веналармен қатар жүретін тармақтар құйылады: *ортан жіліктің терең венасы* (v. profunda femoris), иілген ортан жілік сүйектерінің *латералді және медиалді веналары* (vv. circumflexae femoris mediales et laterales), *тесіп өтетін веналар* (vv. perforantes), *аяқтың үлкен теріасты венасы* (v. saphena magna).

Аяқтың беткей және терең веналарында қақпақтық аппарат жақсы дамыған, өзара жақсы анастомоз құрайды. Жоғарғы және төменгі қуыс веналар жүйесі омыртқаның ішкі және сыртқы веналық өрімдері, жұпсыз және жартылай жұпсыз веналары, түлғаның алдыңғы бүйір қабырғаларының веналары арқылы тұрақты, анық анастомоздармен байланысқан.

Аяқтан және жамбас мүшелерінен келетін веналық қан екі ірі веналық тамырларға (сурет 207): *ішкі және сыртқы мықын веналарына* (vv. iliaca externa et interna) құяды, олар бірігіп жалпы мықын венасын (v. iliaca communis) түзеді.

Ішкі мықын венасы жамбастың мүшелері мен қабырғаларынан қан жинайтын веналардан құралады, оның ішінде қабырғалық және ішкі топтарын ажыратады.

Қабырғаішілік тармақтарға өдетте, екеуден аттас артериялармен қатарласа жүретін **жоғарғы және төменгі бөксе веналары** (vv. gluteae superior et inferior), **латералді сегізкөз веналары** (vv.sacrales laterales),

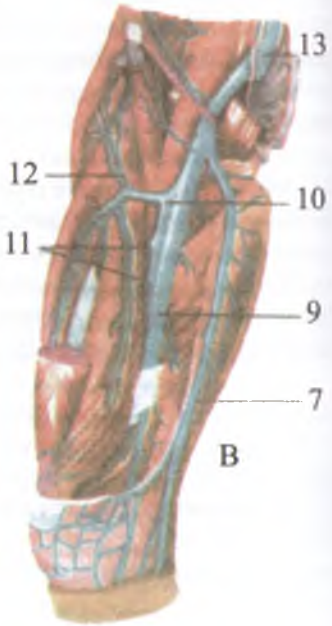

Сурет 206. Аяқтың терең веналары, он. А - сирақтың веналары, медиалді беті; Б - сирақтың артқы бетінің веналары; В - санның веналары; алдыңғы медиалді беті; 1 - өкше аймағының венозды торы; 2 - толарсақ аймағының веналық торы; 3 - асықты жіліктің артқы веналары (vv.tibiales posteriores); 4 - кіші жіліншік веналары (vv.fibulares); 5 - асықты жіліктің веналары (vv.tibiales anteriores); 6 - тізе асты веасы (v.poplitea); 7 - аяқтың үлкен тері асты венасы (v.saphena magna); 8 - аяқтың кіші теріасты венасы (v.saphena parva); 9 - ортан жілік венасы (v.femoralis); 10 - ортан жіліктің терең веналары (v. profunda femoris); 11 - тесіп өтетін веналар (vv. perforantes); 12 - ортан жіліктің латеральді айналма веналары (vv. circumflexae laterales femoris); 13 - сыртқы мықындық вена (v. iliaca externa).

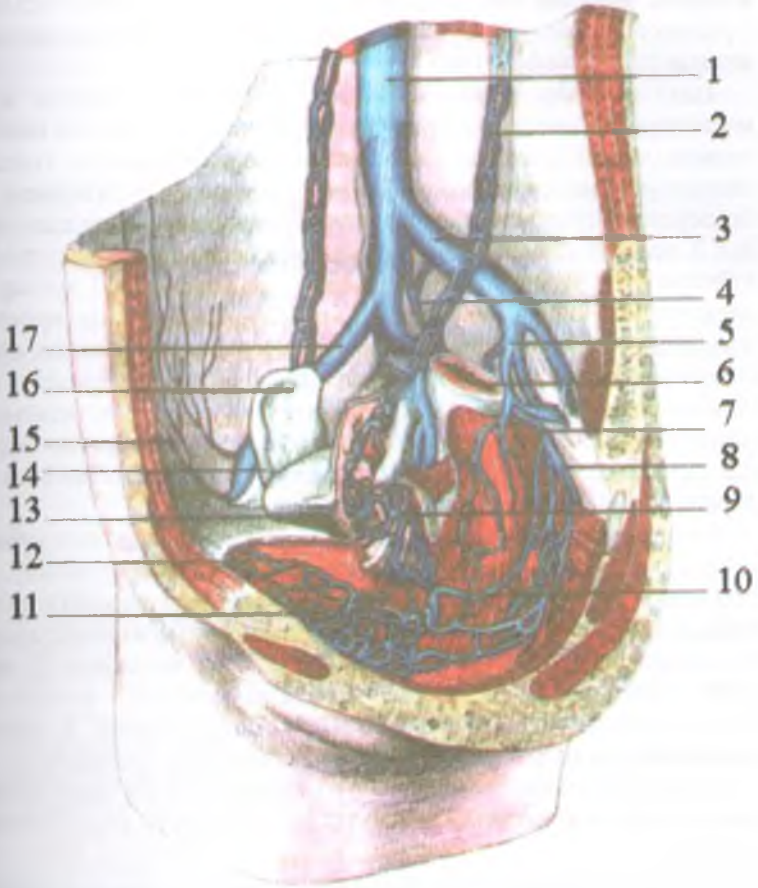

Сурет 207. Әйелдің жамбас астау мүшелерінің веналары.
1 - төменгі қуыс венасы (v. cava inferior); 2 - анабездік венасы (v. ovarica); 3 - мықындық вена (v. iliaca communis); 4 - ортаңғы сегізкөз венасы (v. sacralis mediana); 5 - ішкі мықын вена (v. iliaca interna); 6 - тік ішек (rectum); 7 - тік ішектің ортаңғы венасы (v. rectalis media); 8 - атабездік жоғарғы венасы (v. glutae superior); 9 - жатырдың веналық өрімі (plexus venosus uterinus); 10 - жатыр венасы (v. uterina); 11 - несеп қуықтың веналық өрімі (plexus venosus vesicalis); 12 - несеп қуығы (vesica urinaria); 13 - жатыр (uterus); 14 - сыртқы мықын венасы (v. iliaca externa); 15 - жатыр түтігі; 16 - мықын сүйегін иетін терең венасы (v. circumflexa ilium profunda); 17 - анабез (ovarium).

жапқыш веналар (vv. obturatoriae), сан мен жамбас белдеуінің бұлшықеттерінен, іш бұлшықеттерінен қан жинайтын **мықын-бел венасы** (v. iliolumbalis) жатады.

Ішкі веналар тобын құрайды: 1. шаттан, сыртқы жыныс мүшелерінен, несеп шығару түтігінен қан жинайтын **ішкі қуыс венасы** (v. pudenda interna); 2. **несеп-қуық веналары** (vv. vesicales) - несеп-қуықтың қабырғалардан, ұрық шығарушы түтіктерінен, ұрық бездерінен, қуықасты безінен, қынаптан (әйелдерде) қан жинайды; 3. **төменгі және ортаңғы тік ішек веналары** (vv. rectales mediae et inferiores) - тік ішек қабырғаларынан қан жинайды; 4. **жатыр веналары** (vv. uterinae) - қынаптан, жатырдан, жатыр түтіктерінен қан жинайды. Кіші жамбас мүшелерінің айналасында веналық өрімдер (несеп-қуықтық - plexus venosus vesicalis, *қуықастылық* - plexus venosus prostaticus, тік ішектік - plexus venosus rectalis, *жатырлық* - plexus venosus uterinus, *қынаптық* - plexus venosus vaginalis) құралады, бір-бірімен кеңінен анастомоз құрып, жоғарыда аталған веналардан ішкі мықын венасына қан апарады.

Сыртқы мықын венасы сан венасының жалғасы болып табылады (шап байламынан сегізкөз - мықындық мүшеленуге дейін). Сыртқы мықын венасына келесі веналар құйылады: 1. **төменгі құрсақүсті венасы** (v. epigastrica inferior), жиі жұпты болып келетін алдыңғы іш қабырғаларының төменгі бөлімінен қан жинайды; 2. **мықын сүйегін иетін терең вена** (v. circumflexa ilium profunda)- іштің төменгі қабырғаларының бүйір бөлімдерінен қан жинайды; 3. **тұрақсыз қасаға венасы** (v. pubica) - қасаға сүйегінен қан жинайды.

Сегізкөз - мықын мүшелену деңгейінде сыртқы және ішкі мықын веналары қосылып жалпы мықын венасын (v. iliaca communis) құрайды.

Екі жалпы мықын веналары жоғары және медиалді беттейді, IV –V бел омыртқаларының шеміршегінің деңгейінде өзара бірігіп төменгі қуыс венасын құрайды.

ҰРЫҚТЫҢ ҚАН АЙНАЛЫМ ЖҮЙЕСІНІҢ ЕРЕКШЕЛІКТЕРІ

Құрсақ ішкі даму кезеңінде ұрықтың денесінде тынысалу және асқорыту жүйелері жұмыс істемейді, сондықтан құрсақтың дамуы және өмір сүруі үшін керекті заттардың барлығы анасының қанымен қағанаққа келеді, сол жерден **кіндік венасына (v. umbilicalis**; сурет 208) айналады. Кіндік венасы кіндік жіпшесінің құрамында

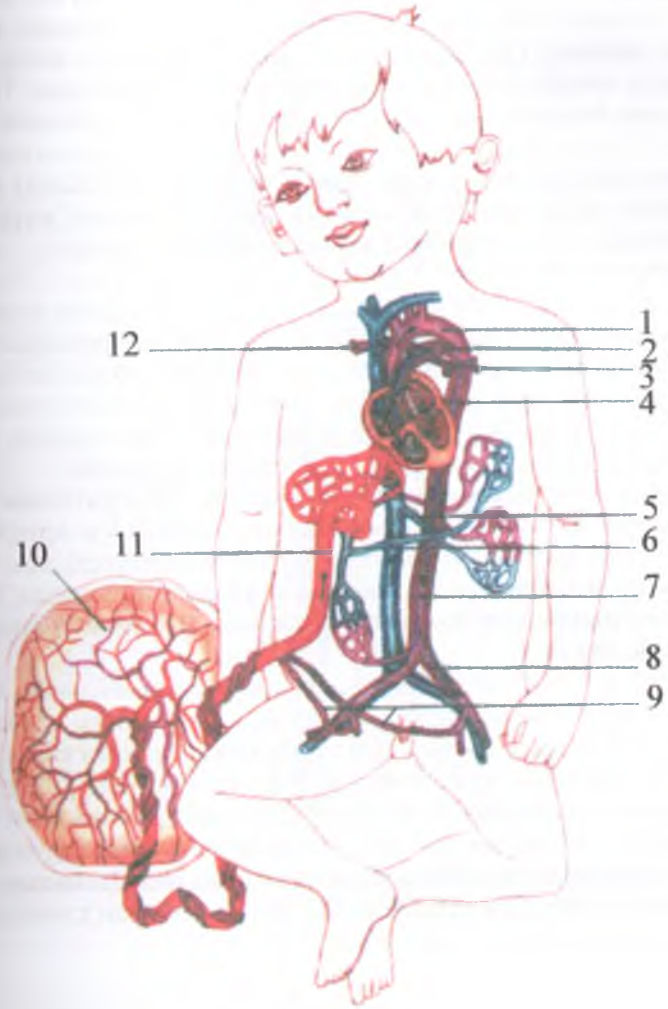

Сурет 208. Ұрықтың қанмен қамтамасыз етілуі.
1 - қолқа (aorta); 2 - артериялық түтік (ductus arteriosus); 3 - өкпе артериясы (a. pulmonalis); 4 - қолқаның кеуделік бөлігі (pars thoracica aortae); 5 - төменгі қуыс венасы (v. cava inferior); 6 - қақпалы вена (v. portae); 7 - қолқаның кеуде бөлігі (pars abdominalis aortae); 8 - жалпы мықындық артерия (a. iliaca communis); 9 - кіндік артериясы (aa. umbilicales); 10 - жатырлық вена (placenta); 11 - кіндік венасы (v. umbilicalis); 12 - жоғарғы қуыс венасы (v. cava superior).

ұрық денесіне еніп, кейін екі тармаққа бөлінеді: біреуі қақпа венасына, келесісі - төменгі қуыс венасына құятын **веналық түтікке (ductus venosus)**. Осы жерде қағанақтың артериалді қаны ұрық денесінің төменгі бөлігіндегі веналық қанмен араласады. Төменгі қуыс вена бойымен бұл араласқан қан оң жақ жүрекшеге келіп құяды. Сол жерден қанның жартысы оң жақ жүрекше-қарыншалық тесік арқылы оң жақ қарыншаға құяды. Ал негізгі бөлігі жүрекшеаралық қалқадағы сопақша тесік арқылы сол жақ жүрекшеге бағытталады, одан кейін - сол жақ қарынша мен қолқаға.

Ұрықтың жоғарғы бөлігінен жоғарғы қуыс вена арқылы жүректің оң жақ жүрекшесіне тек қана веналық қан келеді. Кейін ол оң жақ қарынша мен өкпе сабауына келіп құяды. Өкпе артериялары толық дамымағандықтан, қанның негізгі мөлшері өкпе сабауы мен қолқаны байланыстыратын артериалді түтік арқылы қолқа доғасына келіп құяды. Сөйтіп қолқаға сонымен қатар аралас қан да келеді. Кейін оның тармақтары арқылы ұрық бүкіл денесіне тарайды.

Қанның тазаруы құрсақ қолқасынан шығатын екі **кіндік артериялары (aa. umbilicales)** арқылы жүзеге асады. Осы артериялар арқылы ұрық денесіндегі қан тұрақты қағанаққа түседі, осы жерде ол зат айналымы өнімдерінен және көмірқышқылдан босайды. Кейін, қайтадан артериалдіге айналып кіндік венасы бойымен ұрықтың денесіне қайтады.

Ұрықтың туу сәтінде ана денесінің арасындағы байланыс, кіндік жіпшесін кескеннен кейін толығымен бұзылады. Бірақ нәрестенің алғашқы демі өкпенің және оның тамырларының, яғни кіші қанайналым шеңберінің қалыптасуына әкеледі. Жүректің сол жақ бөліміндегі қан қысымы жоғарылап, кіндік артериялары мен веналары босап, сопақша тесік қақпақшамен жабылып, жүрекшелер арасындағы байланыс үзіледі. Кейін сопақша тесік, веналық және артериялық сабаулар қалпына келіп, ересек адамның қанайналым жүйесіне ұқсас жүйе қалыптасады.

ЛИМФА ЖҮЙЕСІ

Лимфа жүйесі - (systema lumphaticum) тамыр жүйесінің құрам бөлігі болып табылады. (Сурет 209). Оның элементтерінің қызмет ету ерекшеліктеріне байланысты иммунды қорғаныш қызметін қамтамасыз ететін иммунды жүйе мүшелеріне және тасымал қызметін атқаратын лимфа әкелуші жолдарға бөлінеді.

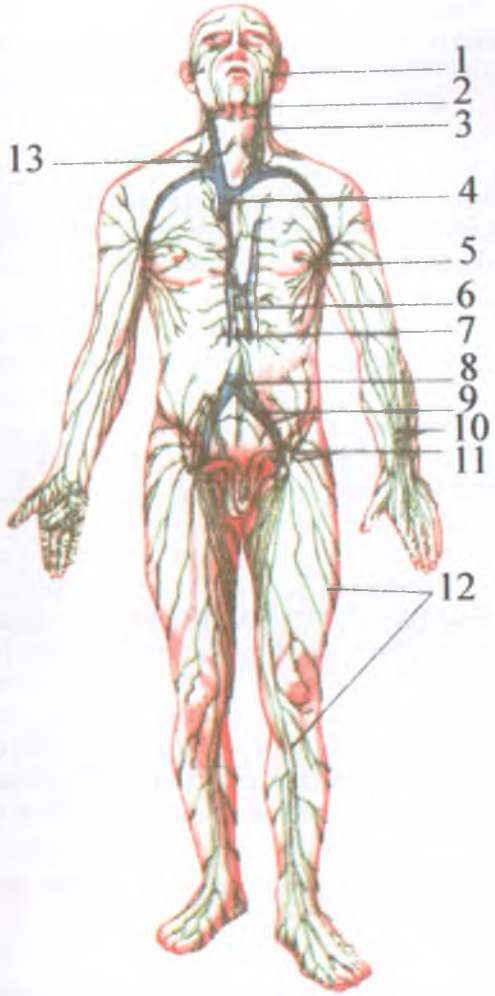

Сурет 209. Лимфа жүйесі.

1 - құлақ маңы лимфа түйіні (nodi lumphatici parotidei); 2 - төменгі жақсүйек лимфа түйіні (nodi lumphatici submandibulares); 3 - мойындық лимфа түйіні (nodi lumphatici cervicales); 4 - жоғарғы қуыс венасы (v. cava superior); 5 - қолтық астылық лимфа түйіні (nodi lumphatici axillares); 6 - кеуде түтігі (ductus thoracicus); 7 - лимфа буылтық (cisterna chyli); 8 - төменгі қуыс венасы (v. cava inferior); 9 - мықындық лимфа түйіні (nodi lumphatici iliaci); 10 - беткей лимфа тамыры; 11 - шаптық лимфа түйіні (nodi lumphatici ingumales); 12 - оң лимфалық түтік (ductus lymphaticus dexter).

Жүйенің бастапқы звеносы - **лимфа капиллярлары (vasa lumphocapillaria)** базалді жарғағы жоқ, жүқа эндотелиалді түтікше, қантамыр капиллярларынан айырмашылығы, ол соқыр басталады, диаметрі 10-нан 200 мкм шамасындай. Лимфа капиллярлары лимфа жүйесінің түбірлері болып саналады. Бір-бірімен анастомоз құрап, лимфа капиллярлары бүкіл ағзалар мен тіндерде әртүрлі лимфа капиллярлар торын немесе өрімін құрайды.

Лимфа әкелуші жолдарын келесі құрылымдық звеносы қақпақтары бар, **лимфа тамырларына (vasa lumphatica)** өтетін лимфа посткапиллярлары болып табылады. Олар мүшелер қатынасына байланысты: ішкі және мүшеден тыс болып бөлінеді. Олар лимфа кері бағытымен әсер ететін, азғана қақпақ санымен сипатталады. Лимфа қантамырлары мүшелер мен олардың жанында бір-бірімен бірігіп **лимфа өрімін (plexus lumphaticus)** құрайды. Қантамырлары арқылы лимфа белгілі мүшеге немесе дене бөлігіне регионарлы **лимфа түйіндеріне (nodi lumphatici)** барады. Ол барьерлі фильтрациялық, иммунды қызмет атқарады. Лимфа әкелуші лимфа тамырлары бір түйіннен оның жолындағы келесі лимфа түйіндеріне, мойындағы веналық бұрышқа қарай жалпы ағыс бағытында, ішкі мойындырық пен бұғанаастылық веналардың қосылысынан құралады. Дененің ірі бөліктерінен лимфаны жинай отырып (қол-аяқ, бас, ішкі мүшелер) лимфа тамырлары ірі коллекторлық **сабаулар (trunci lumphatici)** және **түтіктер (ductus lumphatici)** құрайды. Адам денесінде 6 ірі лимфа түтіктері мен сабаулары және ұсақтары бар. Олардың 3-уі сол веналық бұрышқа (көкірек түтігі, сол мойындырық және сол бұғанаастылық сабаулар), ал 3-уі оң веналық бұрышқа (оң лимфа түтігі, оң мойындырық және сол бұғанаастылық сабаулар) құйылады.

КЕУДЕ ТҮТІГІ

Кеуде түтігі (ductus thoracicus; сурет 210) ұзындығы 30-45 см болатын тақ лимфа түтігі. Құрсақ қуысында XII Th-II L омыртқа тұсында оң және сол жақ сабауларының бірігуінен, әкетуші лимфа тамырларының бірігуінен пайда болады. Олар лимфаны мықын лимфа түйіндерінен, аяқ пен құрсақ қабырғаларынан, ішкі құрсақтық және сегізкөз лимфа түйіндерінен алады. Кеуде түтігіне омыртқаалды, қабырғааралық, висцералді лимфа түйіндері әкетуші лимфа тамырлары құйылады. Көп жағдайда **кеуде түтігінің басталатын**

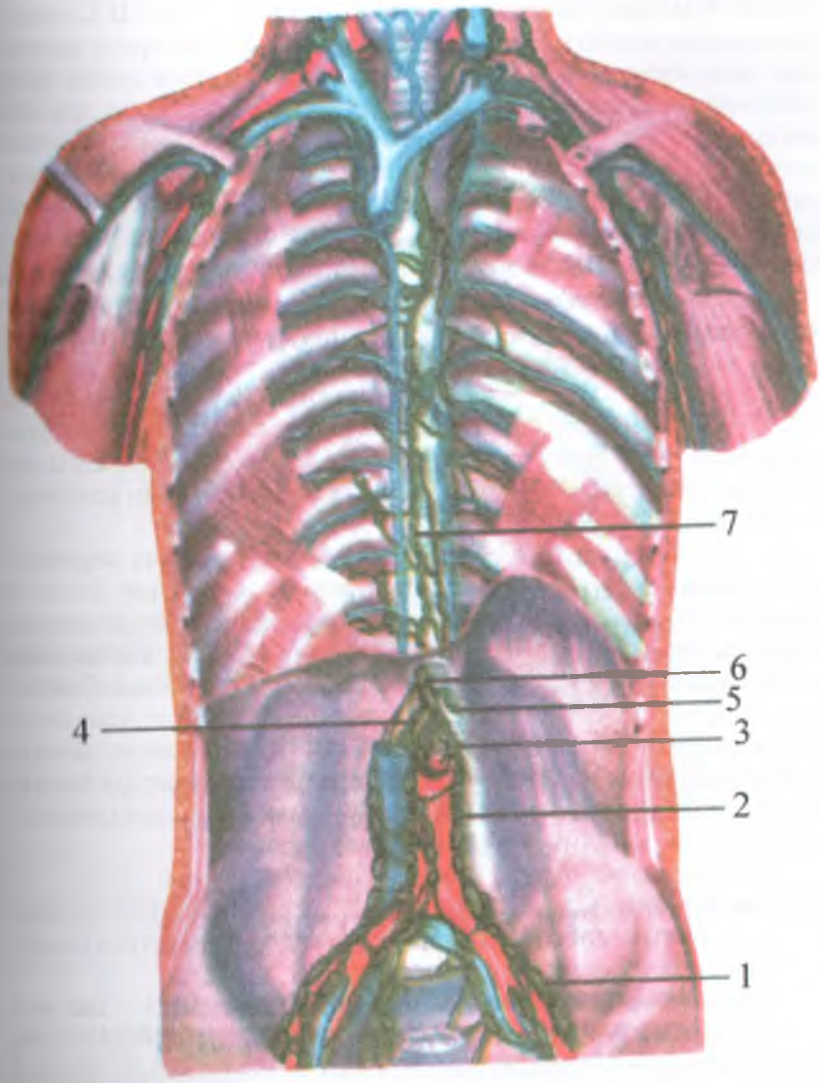

Сурет 210. Кеуде түтігі.
1 - жалпы мықындық лимфа түйіні (nodi lumphatici iliaci communes); 2 - белдік лимфа түйіні (nodi lumphatici lumbales); 3 - сол бел сабауы (truncus lumbalis sinister); 4 - бел сабауы, оң (truncus lumbalis dexter); 5 - ішек сабаулары (truncus intestinalis); 6 - кеуде түтігінің қойнауы (cisterna chyli); 7 - кеуде түтіті (ductus thoracicus).

жерінде буылтық (cisterna chyli), арқан пішінді XI Th - II L омыртқаларының алдыңғы бөлігінде орналасады. *Көкірек түтігі құрсақтық* (pars abdominalis), *кеуделік* (pars thoracica) және *мойын* (pars cervicalis) бөліктеріне бөлінеді. Кеуде түтігі қолқа тесігі арқылы көкірек қуысына өтіп, сол жерде жиырылуы арқылы лимфаның түтікпен жылжуына жәрдемдесетін диафрагманың оң жақ аяқшасымен бітісіп өседі. Кеуде түтігі (ductus thoracicus) көкірек қуысынан өтіп, омыртқа бағанының алдымен жоғары қарай көтеріліп қолқаның кеуделік болігінің оң жағынан, өңештің артқы жағынан өтеді, одан әрі қолқа доғасының артында орналасады. Қолқа доғасына жетіп, V-III кеуде омыртқалары деңгейінде солға қарай ығысады.

VII мойын омыртқасы деңгейінде кеуде түтігі мойынға шығып, доға түзе, сол жақ ішкі мойындырық венасына немесе оның сол жақ бұғанаасты венасымен (angulus venosus sinister) қосылатын бұрышына құйылады. Көкірек түтігінің құятын жері іш жағынан оған қан өтіп кетуіне тосқауыл болатын жақсы дамыған қақпағымен жабдықталған.

Кеуде түтігінің жоғарғы болігі не кеуде торы **сол жақ жартысының қабырғаларымен мүшелерінен лимфа жинайтын** (truncus bronchomediastinales sinister), **сол қолдан лимфа жинайтын** (truncus subclavius sinister) және мойын мен бастың **сол жақ жартысынан лимфа жинайтын** (truncus jugularis sinister) келіп құйылады. Сөйтіп, көкірек түтігі дененің оң жақ жартысынан: бас, мойын, қол, кеуде торы мен көкірек қуысынан және сол жақ өкпенің төменгі болігін қоспағанда, бүкіл денеден келетін барлық лимфаның 3/4 бөлігін жинайды. Лимфа аталған аймақтардан оң жақ бұғанаасты венасына құятын оң жақ лимфа түтігіне құяды (сурет 211).

Түтік келесі лимфа сабауларының бірігуінен түрады:

1) **оң бұғанаастылық сабау** (truncus subclavius dexter), қолдан лимфаны әкеліп, қолтықасты лимфа түйіндерінің әкетуші лимфа тамырларынан түзіледі;

2) **оң мойындырық сабауы** (truncus jugularis dexter) - бас пен мойынның оң жақ бөлігінен лимфаны жинап, оң жақ бүйір терең мойын лимфа түйіндерінің әкетуші лимфа түйіндерінің әкетуші лимфа тамырларынан түзіледі;

3) **оң бронхкөкірекаралық сабау** (truncus brochomedia-stinalis dexter), жүректің оң жақ бөлігінен, оң окпеден, өңеш пен кеңірдектің төменгі бөлігінің оң жағынан, сонымен бірге кеуде қуысының қабырға оң жақ бөлігіне лимфаны апарады.

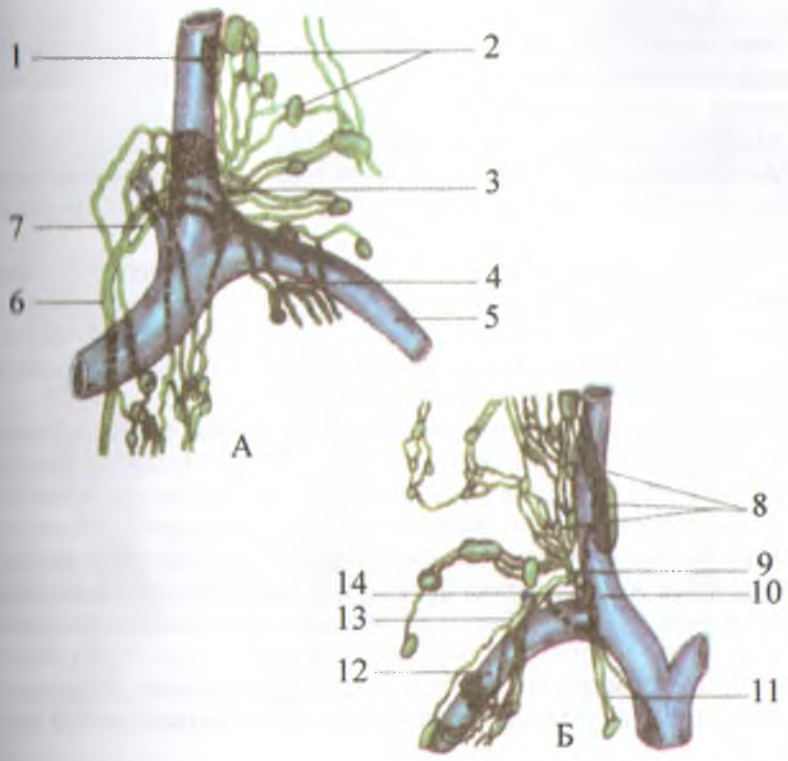

Сурет 211. Мойынның негізгі лимфа түтігі;
А - алдыңғы; Б - оң жақ көрінісі; 1 - ішкі сол жақ мойындырық вена (v. jugularis interna sinistra); 2 - мойынның сол латералді лимфа түйіні (nodi lumphatici jugulars laterales sinistri); 3 - сол лимфа сабауы (truncus lumphaticus sinister); 4 - сол бұғана-асты сабауы (truncus subclavius sinister); 5 - сол бұғана асты венасы (v. subclavia sinistra); 6 - кеуделік түтік (ductus thoracicus); 7 - кеуделік түтіктің доғасы (arcus ductus thoracaci); 8 - оң латералді мойындырықтың лимфа түйіні (nodi lumphatici jugulars laterals dextri); 9 - мойындырықтың оң бел сабауы (truncus jugularis dexter); 10 - оң ішкі мойындырықтық вена (v. jugularis interna dextra); 11 - оң бронхкөкірекаралық сабауы (truncus bronchomediastinalis dexter); 12 - оң бұғанаасты венасы (v. subclavia dextra); 13 - бұғанасты сабауы (truncus subclavius dexter); 14 - оң лимфалық түтік (ductus lumphaticus dexter).

ДЕНЕНІҢ ЖЕКЕ АЙМАҚТАРЫНЫҢ ЛИМФА ТАМЫРЛАРЫ МЕН ТҮЙІНДЕРІ

Аяқ (сурет 212). Аяқтың лимфа түйіндері: 1. тақым шұңқырында - **тізеасты түйіндері** (nodi lumphatici popliteales); 2. шап аймағында - **шап түйіндері** (nodi lumphatici inguinales).

Олар беткей және терең болып бөлінеді.

А) **Беткей шап түйіндері** - (nodi lumphatici inguinales superficales) ортан жіліктің жалпақ шандырында, оны (vasa saphena magna) тесіп өтетін жерде орналасады.

Ә) **Терең шап түйіндері** - (nodi lumphatici inguinales profundi), бірақ аймақта, жалпақ шандыр астында жатады.

Аяқтың лимфа тамырлары да беткей және терең болып болінеді. (Vasa saphena magna) бойымен (nodi lumphatici inguinales superficiales) баратын коллекторлардың екі тобына құяды.

Беткей тамырлары (vasa lumphatica superficialis) медиалді және артқы латералді топтарға бөлінеді. (сурет 212, а). Медиалді топтың тамырлары I, II, III бақай терілерінен басталып табанның медиалді бөлігінің сыртқы бетінен, сирақтың медиалді және артқы медиалді бетінен, ортан жіліктен лимфаны жинап, беткей шап лимфа түйіндерінен жинайды (nodi inguinales superficiales) олардың саны 12-16 санның үштен бір бөлігінде, шап жалғамасынан төмен орналасқан. Сонымен бірге бұл түйіндерге алдыңғы құрсақтың қабырғадан, бөкселік аймақтан, сыртқы жыныс мүшелерінен, шатаралығынан, жамбас астауы мүшелері бөліктерінен (жатыр) лимфа жинайды.

Латералді топтың лимфа тамырлары IV, V бақай, табанның латералді бөлігінің сыртқы бетімен, сирақтың латералді бетінде түзіліп, жоғары көтеріліп, тізе буынынан сәл төмен түсіп медиалді топтың тамырларына қосылады.

Лимфа қан тамырларының артқы тобы табан өкшесі мен табан бетінің латералді жиегі терісінен басталып, тізе асты шұңқырына барып, 1-3 тізе асты лимфа түйіндеріне (nodi poplitei) құйылады. Шап лимфа түйіндерінің әкетуші лимфа тамырлары қан тамыр шұңқыры арқылы жамбас астауына сыртқы мықындық лимфа түйіндеріне бағытталады.

Аяқтың терең лимфа тамырлары (vasa lumphatica profunda сурет 212, Б) бұлшықеттердің лимфа капиллярларынан, буындардан, синовиалды қалталар мен қынап, сүйек кемігі, табан, (нервтерінен)

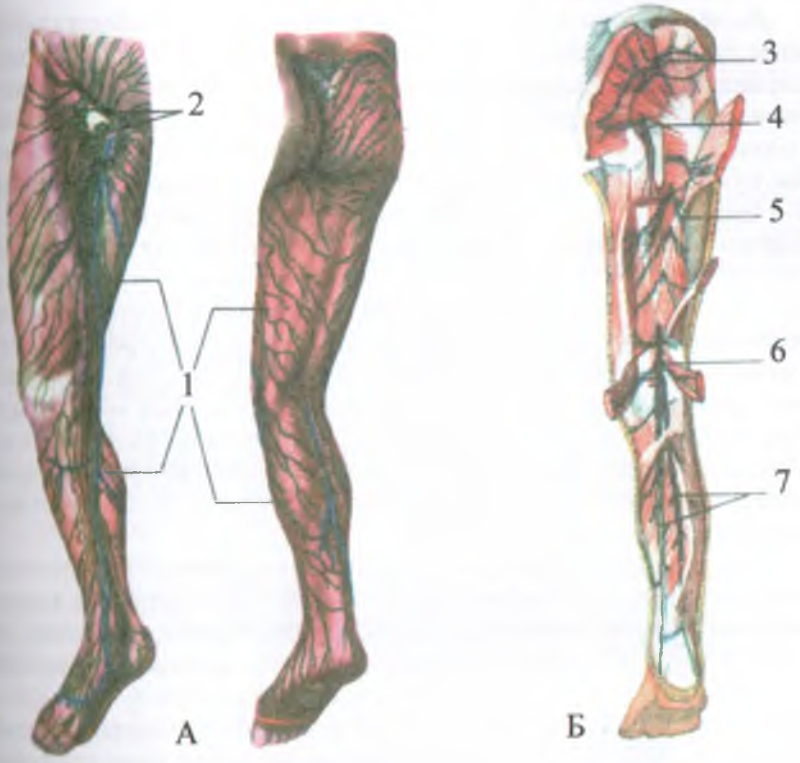

Сурет 212. Аяктың лимфа тамырлары мен түйіндері, оң.
А - беткей; Б - терең лимфалық. 1- сан мен сирақтың беткей лимфа тамырлары; 2 - беткей шап лимфа түйіндері (nodi lumphatici inguinales superficiales); 3 - жоғарғы бөксе лимфа тамырлары мен түйіндері; 4 - төменгі бөксе лимфа тамырлары мен түйіндері; 5 - санның терең лимфа тамырлары мен түйіндері; 6 - тақым лимфа түйіндері (nodi lumphatici poplitei); 7 - сирақтың терең лимфа тамырлары.

сирақ нервтерімен тізе буынынан түзіліп, сирақ ірі артериалары мен веналармен жоғары көтеріліп, тізеасты лимфа түйіндеріне құяды. Тізеасты түйіндердің әкетуші лимфа тамырлары әкелуші өзегі арқылы санға өтіп, санның терең лимфа тамырларымен қосылып, бұл кезде ортан жіліктің үштен бір бөлігінің бір бөлігі терең шап лимфа тамырларына, қалғандары жамбас қуысына, мыкын лимфа түйіндеріне құйылады, олардан әкетуші тамырлар **бел лим-**

фа түйіндеріне (nodi lumbales) барады.

Жамбас астауы (сурет 213) жамбас мүшелері мен қабырғаларының лимфа түйіндері қан тамырлары бойында орналасып, парие талді және висцералді болып бөлінеді. ***Жамбас астауының париеталді лимфа түйіндері*** (nodi lumphatici parietalis) ірі қан тамырлар жамбас астауының қабырғасы аумағында орналасып, жамбас қуысының бүйір бетінде **ішкі мықындық артерияның** жанында, 4-8 ішкі мықындық лимфа түйіндері (nodi lymphatici iliaci interni) **сыртқы мықындық артерия** жолымен 2-12 сыртқы мықындық лимфа түйіндері (nodi lymphatici iliaci externi) медиалді, латералді және аралық тізбектер құрайды. Бокселік артериялардың жанында **бөкселік лимфа түйіндері** (nodi lymphatici gluteas) орналасқан. Олар лимфаны ортан жіліктің артқы беткей тінінен, бөкселік аумақтан, кіші астау қабырға тіндерінен жинайды. Жапқыштық қан тамырлар жолында 1-2 жапқыштық лимфа түйіндері кездеседі. Сегізкөздің алдыңғы бетінде 2-3 сегізкөз лимфа түйіндері болады, олар кіші жамбас астауы мен тік ішектің қабырғаларының регионарлы түйіндері болып саналады.

Бөкселік, жапқыштық, сегізкөздің әкетуші лимфа тамырлары, сонымен бірге ішкі және сыртқы мықындық лимфа түйіндері жалпы мықындық түйіндерге (nodi lymphatici iliaci communes) барып, 2-10-ы жалпы мықындық артерия мен веналармен орналасып, латералді, аралық, медиалді тізбектер құрайды. Соңғысы қолқаның бифуркациясы астында 1-3 қолқасты лимфа түйіндерімен (nodi lymphatici subaortici) аяқталады. Жалпы мықындық және қолқаасты түйіндердің әкетуші лимфа қан тамырлары бел лимфа түйіндеріне (nodi lymphatici lumbales) барады.

Висцералді түйіндер (nodi lumphatici viscerales) жамбас қуысының ішкі мүшелеріне жанасады, жанасу мүшелеріне байланысты несепқуық жанындағы, жатыр жанындағы, қынап жанындағы, тікішек жанындағы болып бөлінеді.

Қуықтан лимфа тамырлары ішкі, сыртқы мықындық, сегізкөз және бел лимфа түйіндеріне барып, тік ішектің әр бөлігінен құрсақтық қуысқа, ішкі мықындық, сегізкөз, тік ішек маңы және беткей шап түйіндеріне барады. Лимфа жатыр, жатыр түтігі, қынаптан бел түйіндеріне, беткей шап, ішкі, сыртқы мықындық және сегізкөз түйіндеріне құйылады.

Аналық, аталық бездерден, қуықасты безден, бел, сыртқы және ішкі мықындық түйіндерге барады. Сыртқы жыныс мүшелерінен

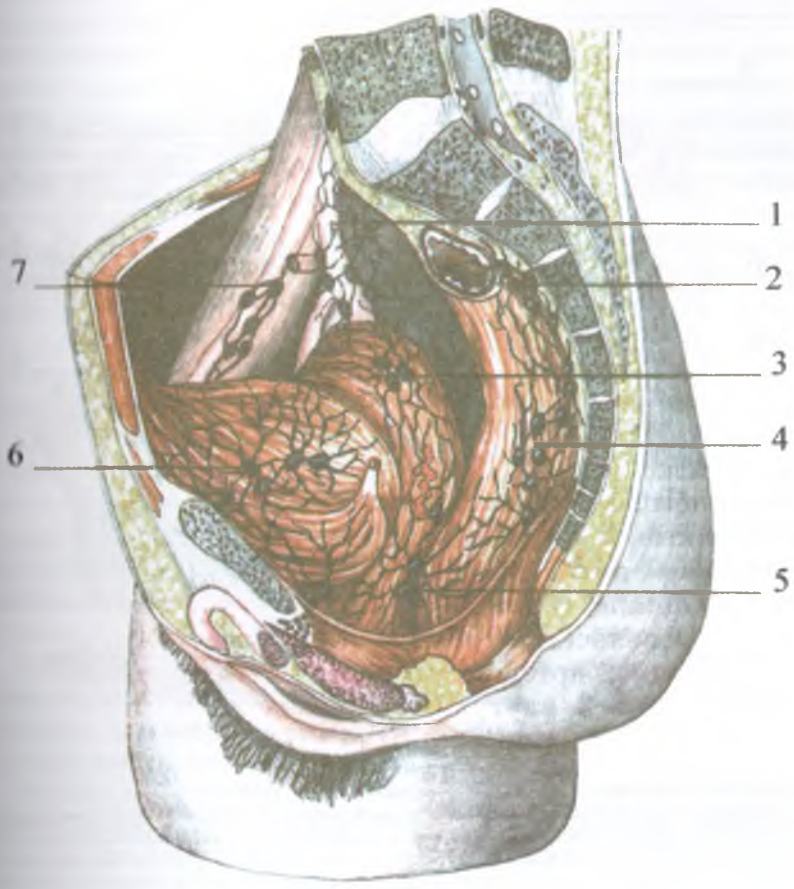

Сурет 213. Әйел жамбас астауы қуысының лимфа тамыры мен түйіндері.
1 - ішкі мықын лимфа түйіндері (nodi lumphatici iliaci interni); 2 - жоғарғы тік ішек жанындағы лимфа түйіндері (nodi lumphatici pararectales superiores); 3 - жатыр жанындағы лимфа түйіндері (nodi lumphatici parauterini); 4 - төменгі тік ішек жанындағы лимфа түйіндері (nodi lumphatici rectales inferiores); 5 - қына жанындағы лимфа түйіндері (nodi lumphatici paravaginales); 6 - несеп түтік жанындағы лимфа түйіндері (nodi lumphatici paravesicales); 7 - сыртқы мықын лимфа түйіндері (nodi lumphatici iliaci externi).

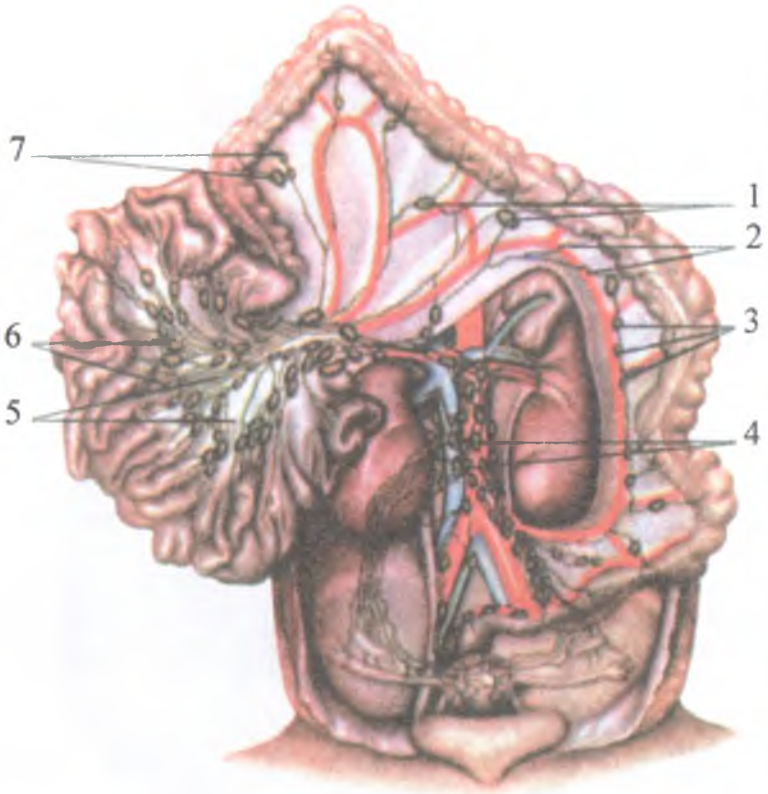

Сурет 214. Іштік қуыстың лимфа тамырлары мен түйіндері.
1 - ортаңғы жиек-ішектік лимфа түйіндері (nodi lumphatici colici medii); 2 - тоқ ішектің лимфа тамырлары мен түйіндері; 3 - сол жиек-ішектік лимфа түйіндері (nodi lumphatici colici sinistri); 4 - бел лимфа түйіндері (nodi lumphatici lumbales); 5 - жіңішке ішектің лимфа тамырлары; 6 - жоғарғы шажырқайлық лимфа түйіндері (nodi lumphatici mesenterici superiores (centrales)); 7 - оң жиек-ішектік лимфа түйіндері (nodi lumphatici colici dextri).

лимфа беткей шап лимфа түйіндеріне құйылады, сонымен бірге сегізкөз, ішкі, сыртқы лимфа түйіндеріне әкетеді. Сол себепті висцералді түйіндердің әкетуші қан тамырлары мықындық және қолқаасты түйіндеріне барады.

Құрсақтық қуыс. Құрсақтық қуыстық лимфа түйіндері қабырғааралық және висцералді болып бөлінеді. (сурет 214, 215)

Қабырғааралық түйіндері бел аумағында, алдыңғы құрсақ қабырғасында, **төменгі құрсақастылық лимфа түйіндері** (nodi epigastrici inferiores) орналасады. Олар лимфаны тік, көлденең, іштің қиғаш бұлшықеті, ішастар мен ішастар клетчаткадан жинайды. Әкетуші қан тамырлар түйіннен төменгі құрсақтық тамырларынан төмен, сыртқы мықындық тамырларға және жоғары - кеуде жанындағы лимфа түйіндеріне барады. Көптеген бел лимфа түйіндері (nodi lumbales) - **сол жақтық бел түйіні** - (nodi lymphatici lumbales sinistri), **аралық бел** (nodi lymphatici lumbales intermedii), және **оң жақтық бел түйіндеріне** (nodi lymphatici lumbales dextri) бөлінеді. Барлық аталған бел лимфа түйіндері, қолқаның құрсақтық бөлігі мен төменгі қуысты вена жанында лимфа өрімін құрайды. Бел лимфа түйіндері арқылы лимфа аяқтан және жамбас астауы қабырғаларынан ағады. Бұл түйіндерге висцералді лимфа түйіндерінің әкетуші лимфа түйіндері құйылады. Ол лимфаны құрсақ қуысының ішкі мүшелерінен жинайды.

Қабырғааралық лимфа түйіндеріне тұрақты емес төменгі кокеттік лимфа түйіндері (nodi lymphatici phrenica inferiores) жатады, ал артқы құрсақ қабырғасында, төменгі көкеттік артерияның жанында орналасқан. Олар лимфаны көкеттен, бауырдың оң жақ артқы болігі мен сол жақ бөлігінен жинайды. Төменгі кокеттік лимфа түйіндерінен лимфа құрсақтық, кавалды артқылық, аралық бел лимфа түйіндеріне құйылады.

Құрсақтық қуыстың висцералді лимфа тамырлары паренхиматозды мүшелердің қақпағы аумағында немесе қуысты мүшелер жанында, ірі сыңарсыз висцералді қан тамырлары мен олардың тармақтарының жанында орналасады.

Асқазан лимфа (сурет 215) **оң және сол асқазан лимфа түйіндеріне** (nodi lymphatici gastrici) асқазанның кіші иіні түсында, **кардиалді** (annulus lumphaticus cardiae), **оң және сол асқазан - шарбы** (nodi lymphatici gastromentales dextri et sinistri), асқазанның үлкен иінінде, **үйқыбезастылық** (nodi lymphatici pancreatici) және **көк бауырлық** (nodi lymphatici splenici) көк бауыр қақпағында, **пилорикалық** (асқазан - 12 елі артерия жолында **бауырлық** ((nodi hepatici) бауыр тамырлары бойында) лимфа түйіндеріне бөлінеді. Бауырдан лимфа бауырлық, өткабылық, пилорикалық, оң асқазан жақтық, құрсақтық және бел лимфа түйіндеріне, ал төменгі, жоғарғы көкеттік арқылы - кокірекаралық түйіндеріне ағады. Бүйректен лимфаны **бүйрек түйіндері** (nodi lymphatici renales) жинайды.

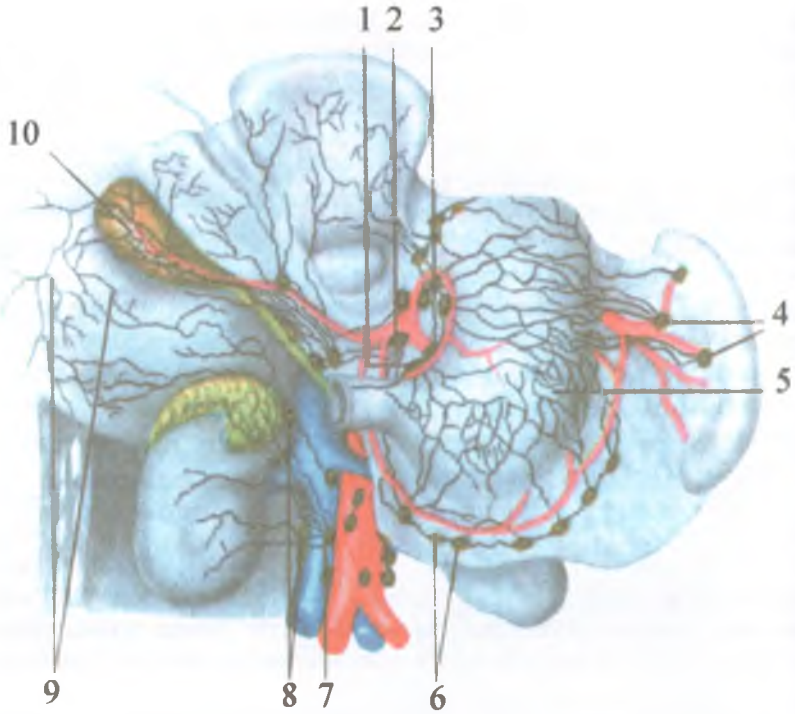

Сурет 215. Асқазан, бауыр және бүйректің лимфа тамырлары мен түйіндері.
1 - оң асқазан лимфа түйіндері (nodi lumphatici gastrici dextri); 2 - күрсақтық лимфа түйіндері (nodus lumphaticus coliacus); 3 - сол асқазан лимфа түйіндері (nodi lumphatici gastrici sinistri); 4 - көкбауырдың лимфа түйіндері (nodi lumphatici splenici); 5 - асқазанның алдыңғы қабырғасының лимфа тамырлары; 6 - оң асқазан-шарбы лимфа түйіндері (nodi lumphatici gastroomentales dextri); 7 - бел лимфа түйіндері (nodi lumphatici lumbales); 8 - бүйрек пен бүйрекүсті безінің лимфа тамырлары; 9 - бауырдың төменгі бетінің лимфа тамырлары; 10 - өткуықтың лимфа тамырлары.

Он екі елі ішекпен оған жанасып орналасқан он екі елі ішектің басына лимфа ағысы **панкреатодуаденалді түйіндерге** (nodi pancreatoduodenales) барады.

Аш ішек пен мықындық ішектен лимфа тамырлары **жоғары шажырқайлық түйіндерге** (nodi mesenterici superiores) құйылады, олардың саны 60-180 түйіндер. Шажырқайлық лимфа түйіндері жіңішке ішектің шажырқайында үш топпен орналасқан: ішектің

шажырқайлық жиегі, сабаумен жоғарғы шажырқайлық артерияның тармақтары мен оның бастапқы бөлімінде орналасқан. Жоғарғы шажырқайлық лимфа түйіндерінің әкетуші қан тамырлары бел лимфа түйіндеріне, кейбір жағдайда кеуде сабауына, ішектік сабаулар құрай құйылады.

Лимфа бауырдан бауырлық, өткуықтық, пилорикалық, асқазандық, оң құрсақтық және бел лимфалық түйіндерге, және төменгі және жоғарғы диафрагмалық арқылы көкірекаралық түйіндеріне ағады.

Бүйректен лимфаны белдік түйіндермен тамырлар арқылы жалғасқан бүйректік түйіндер (nodi renales) жинайды. Он екі елі ішектен және онда жататын үйқы безінің негізгі лимфа ағыны үйқы безі және он екі елі ішектік артерияның тармақталуында жататын панкреатодуоденальді түйіндерге (nodi pancreatoduodenales) барады.

Ішектерде лимфалық тамырлар 60-180 түйінге жететін **жоғарғы шажырқайлық түйіндерге** (nodi mesenterici superiores) түседі. Шажырқайлық лимфа түйіндері аш ішектің шажырқайында 3 топпен орналасады: ішектің шажырқай аймақтық жиегі, сабау аймақтық және жоғарғы шажырқай артериясының тармақтары. Жоғарғы шажырқайлық лимфалық түйіндердің шығарушы тамырлары белдік лимфалық түйіндерге жалғасады, кей жағдайларда **ішектік сабаулар** (trunci intestinales) түзіп, кеуде ағысына түседі. Мықындық ішектің соңғы бөлімінен лимфа мықын - доғалық лимфа түйіндеріне (nodi iliocolici) беттейді. Тоқ ішектен лимфа мықын-доғалық, оң, аралық және сол доға-ішектік, оң және сол асқазандық түйіндерге өтеді, ал олардан жоғарғы шажырқайлық және белдік түйіндерге өтеді. Сигма тәрізді және доғалық ішектерден лимфа доғалық (nodi colici sinistri) және сигматәрізді лимфа түйіндеріне (nodi sigmoidei) жиналады. Ал олардан белдік лимфа түйіндері жиналады.

Мықын доғалық, шажырқай-доғалық, оң және сол доғалық лимфа түйіндерінің шығарушы лимфа тамырлары париеталді белдік лимфа түйіндеріне беттейді, сонымен қатар жоғарғы шажырқайлық лимфа түйіндерінің орталық бөліміне беттейді.

Кеуде қуысы. Кеуде қуысында париеталді лимфа түйіндерін және висцералді лимфа түйіндерін ажыратады. *Париеталді лимфа түйіндеріне* сүт безі жанындағы (парамаммарлық), төс жанындағы (парастералдық), қабырғааралық, омыртқа алдындағы және жоғарғы көкеттік түйіндері жатады, ал *висцералдіге* алдыңғы және ар-

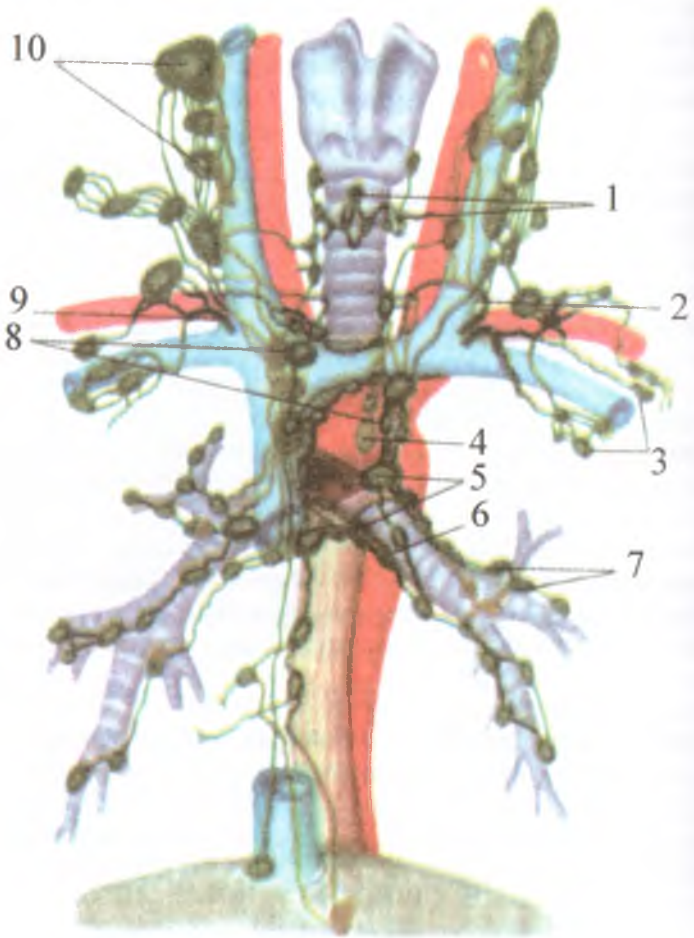

Сурет 216. Кеуде қуысының лимфа тамырлары мен түйіндері.
1 - кеңірдек-бронхтық лимфа түйіндері (nodi lumphatici tracheales); 2 - кеуде түтігі (ductus thoracicus); 3 - қолтықтың лимфа түйіндері (nodi lumphatici axillares); 4 - артқы көкірекаралықтың лимфа түйіндері (nodi lumphatici mediastenales posteriores); 5 - кеңірдек-бронхтың лимфа түйіндері (nodi lumphatici tracheobronhiales); 6 - бронхокпелік лимфа түйіндері (nodi lumphatici bronchopulmonales (hilares)); 7 - өкпелік лимфа түйіндері (nodi lumphatici pulmonales); 8 - алдыңғы көкірекаралықтың лимфа түйіндері (nodi lumphatici mediastenales anteriores); 9 - оң лимфа түтігі (ductus lumphaticus dexter); 10 - терең мойын лимфа түйіндері (nodi lumphatici cervicales profundi).

тқы көкірекаралық өкпелік, асқорыту, окпе-бронхылық, жоғарғы және төменгі брохиалді, перикардиалді және латералді-перикардиалді түйіндер жатады.

Кеуде қуысынан, париеталді кабықтан, перикардтан, бауырдан және сүт бездерінің лимфа негізінен **қабырғааралық** (nodi intercostales), **кеуде жанындағы** (nodi parasternales) және **жоғарғы көкеттік түйіндерге** (nodi phrenici superiores) түседі. Соңғысында латералді - перикардиалді және перикард алдындағы лимфа түйіндерге бөлінеді. Көкеттік түйіндерге көкеттен, перикардтан, плеврадан және бауырдың көкеттік бөлігінен лимфа тамырлар беттейді, ал олардан кеуде жанындағы, өкпе-бронхылық, артқы көкірекаралық лимфа түйіндеріне барады.

Лимфа ағыны сүт бездерінен бірнеше бағытта жүреді: медиалді бөлігінде кеуде жанындағы, латералді бөлігінде қолтықасты түйіндеріне, жоғарғы бөліктерінен жоғарғы қолтық-асты тобына, сонымен бірге терең мойын түйіндеріне ағады.

Өкпеден лимфа **окпе-бронхылық** (nodi bronchopulmonales), өңеш жанындағы (nodi juxtaoesophageales) және **төменгі мен жоғарғы трахеобронхиалді** (nodi tracheobronchiales superiores et inferiores) **түйіндерге** ағады. Өкпенің лимфа тамырларының болігі **алдыңғы және артқы көкірекаралық түйіндерге** (nodi mediastinales anteriores et posteriores) барады.

Жүректен лимфа алдыңғы көкірекаралық, трахеобрөнхиалді, кеңірдек жанындағы, перикард алдыңғы және латералді перикардиалді лимфалық тамырларға жиналады.

Бас және мойын. Баста өрналасуына қарай шүйделік, емізікті, беткей және терең құлақ жанындағы, беттік, иекастылық және төменгі жақастылық лимфа түйіндерін ажыратады. Мойынның лимфа түйіндері алдыңғы және латералді болып бөлінеді (сурет 217). Мойынның лимфа түйіндері алдыңғы және латералді, оның ішінде беткейлік және терең болып бөлінеді. Мойынның **алдыңғы беткейлік түйіндері** (nodi cervicales superficialis anteriores) алдыңғы мойындырық венаның жолымен беткей шандырда орналасады. Мойынның **алдыңғы терең түйіндері** (nodi cervicales profundi) лимфаны нақты бір ағзадан алып, соның жанында орналасады. Осыған байланысты атаулары болады: көмей алдындағы, қалқаншаншалық, кеңірдек алдындағы және кеңірдек жанындағы. Мойынның **латералді терең түйіндеріне** (nodi cervicales laterales profundi) латералді және алдыңғы мойындырық,

бұғанаүстілік, жұтқыншақ артындағы түйіндері жатады.

Бас аймағында (сурет 217) лимфа тамырлары шүйде аймағынан **шүйде түйіндеріне** (nodi occipitales), құлақ қалқаны мен төбе және шүйденің артқы бөліктерінен **емізіктәрізді түйіндерге** (nodi mastoidei), төбе мен самайдың алдыңғы аймағынан, қабақтан, сыртқы есту жолынан және дабыл жарғағынан беткейлік және терең **құлақ жанындағы лимфа түйіндеріне** (nodi parotidei superficiales et profundi) барады. Шығарушы тамырлар мойын түйіндеріне апарады.

Лимфа тамырлары жұмсақ тіндер мен бет сүйектерінен лимфаны үртқа, мұрын-еріндік, молярлық және **төменгі жақсүйекасты түйіндерінен** (nodi submandibulares) әкетеді. Иектің және төменгі еріннен әкетуші тамырлар **иек түйіндеріне** (nodi submentales) беттейді. Тілдің лимфа тамырлары тіл түйінінде үзіледі де, иекастылық, төменгі жақсүйекастылық, жұтқыншақ артындағы және терең мойын түйіндеріне жалғасады. Мойын аймағындағы теріден, теріастылық клечаткатдан және мойынның беткейлік шандырынан беткейлік лимфа тамырлары беткейлік мойын лимфа түйіндеріне лимфа ағынын түзеді. Мойын ағзаларынан (жұтқыншақ, өңеш, көмей, кеңірдек, қалқаншалық без) және мойын бүлшықеттерінен терең лимфа тамырлары лимфаны терең мойын лимфа түйіндеріне әкеледі.

Жүп мойындырық сабауы (truncus jugularis dexter et sinister) терең мойын түйіндерінен ішкі мойындырық венасына баратын лимфа тамырларын құрайды. Сол жағынан мойындырық сабауы кеуде ағысына, оң жағынан оң лимфа ағынына түседі.

Қол аймақтары. Қол аймақтарына **шынтақтық** (nodi cubitales), **иықтық** (nodi brachiales) және **қолтықтық түйіндері** (nodi lymphatici axillares) жатады. Шынтақтық біраттас тамыр аймағында, иықтық иық тамырларының жүруінде, қолтықтық қолтық қойнауында орналасады. Түйіндерге қол аймағынан лимфа жинайтын беткей және терең лимфа тамырлары келеді. Беткей лимфа тамырлары теріасты веналар жанында орналасып, 3 топ құрайды: медиалді, ортаңғы және латералді.

Медиалді топ теріде және IV-V мен кейде III саусақтарының теріастыларында түзіліп, қол ұшының, білектің, иықтың лимфасын жинайды. Бұл тамырлардың бір бөлігі **беткейлік қолтық түйіндеріне** (nodi axillares), екінші бөлігі **беткейлік шынтақ түйіндеріне** (nodi cubitales) түседі. Латералді топтың лимфа тамырлары (5-10) I-III саусақтардың және қол ұшының латералді жиегінің терісінде,

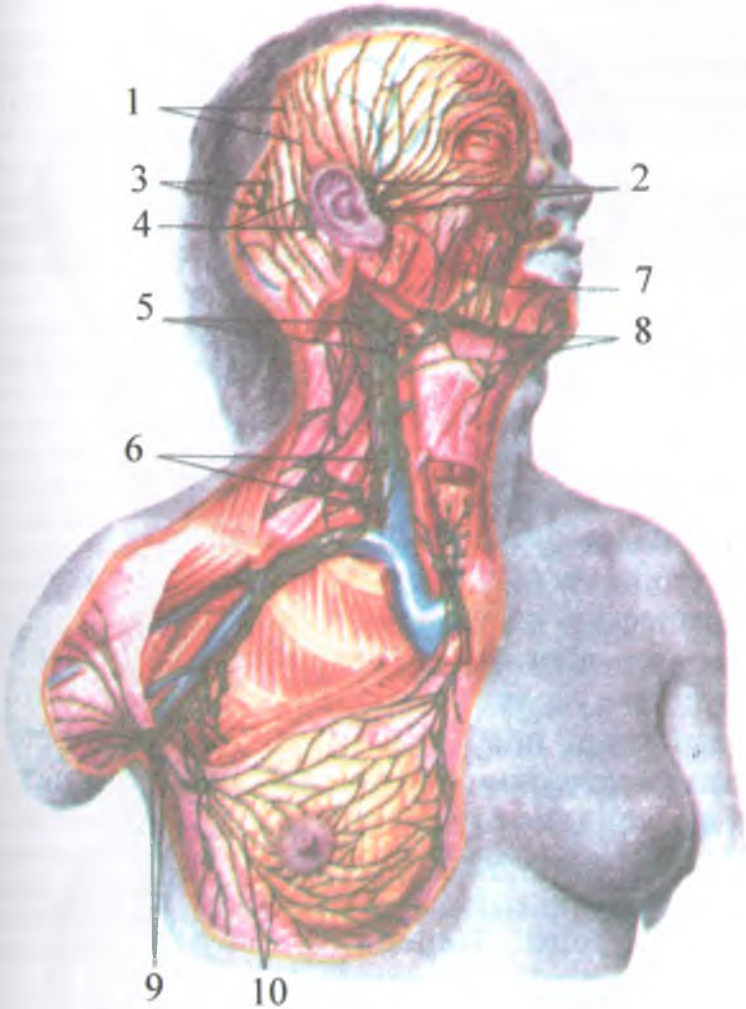

Сурет 217. Бастың, мойынның және қолтық шұңқырының лимфа тамырлары мен түйіндері.

1 - бастың лимфа түйіндері; 2 - шықшыт лимфа түйіндері (nodi lymphatici); 3 - шүйде лимфа түйіндері (nodi lymphatalici occipitales); 4 - емізікті лимфа түйіндері (nodi lymphatici mastoidei); 5 - мойынның беткей лимфа түйіндері (nodi lymphatici cervicales superficiales); 6 - мойынның терең лимфа түйіндері (nodi lymphatici cericales profundi); 7 - беттің лимфа тамырлары; 8 - төменгі жақсүйек астындағы лимфа түйіндері (nodi lymphatici submandibulares); 9 - қолтық лимфа түйіндері (nodi lymphatici axillare); 10 - сүт безінің лимфа түйіндері.

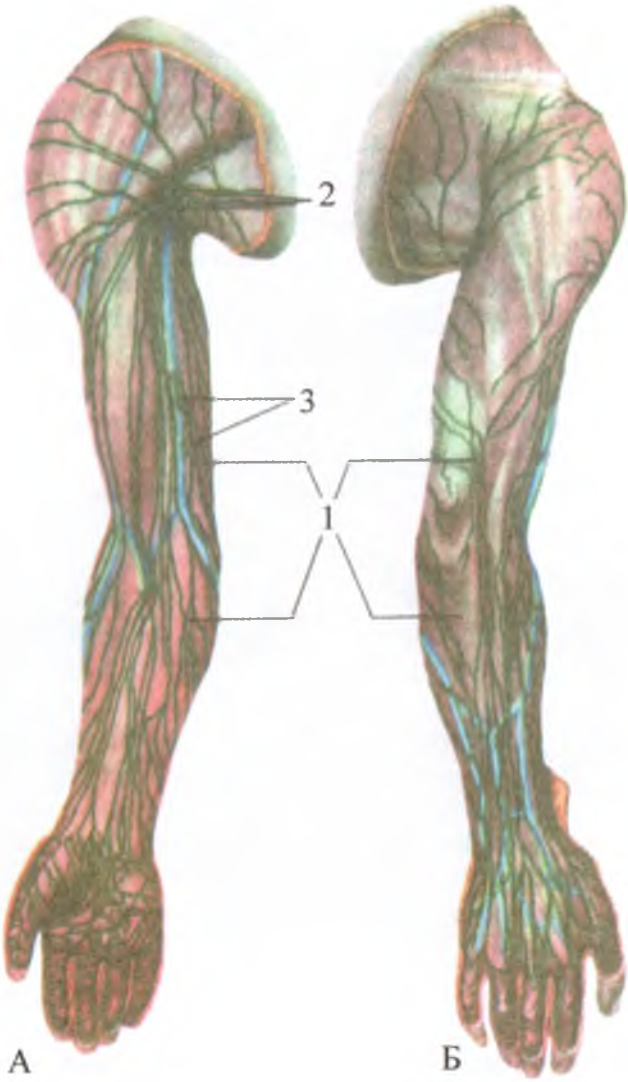

Сурет 218. Қолдың лимфа тамырлары мен түйіндері, он.
А - алдынан көрініс; Б - артынан көрініс. 1 - білек пен иықтың беткей лимфа тамырлары; 2 - қолтық лимфа түйіндері (nodi lymphatici axillares); 3 - шынтақ лимфа түйіндері (nodi lymphatici cubitales).

теріастылық негізінде түзіледі. Олар лимфаны қол ұшынан, білек пен білезіктен жинап, теріастылық латералді венамен жүріп, қолтық лимфа түйіндеріне түседі. Ортаңғы топтың лимфа тамырлары білезіктің алдыңғы (алақан) бетінен және білектен жалғасып, шынтаққа қарай беттеп, бір бөлігі медиалдіге, екінші бөлігі латералді лимфа тамырларына қосылады.

Қол аймағының терең лимфа тамырлары бұлшықеттерден, сіңірлерден, шандырлардан, байламдар мен буындардан, сүйек қабығынан, нервтерден терең артерия мен вена жолымен шынтақ пен қолтық түйіндеріне барады. Қолтық лимфа түйіндері қолтық қуысының майлы қабатында 6 топ түрінде орналасады: латералді лимфа түйіндер (2-8), медиалді немесе кеуделік (2-9), жауырынастылық немесе артқы (2-10), кеудеаралық (2-4), орталық (2-12), дельтопекторальді (1-3) және бұғана астында орналасқан төбелік. Қолтық түйіндері лимфаны қол аймағынан, алдыңғы құрсақ қабырғасының жоғарғы бөлігінен, құрсақ қуысының қабырғасынан және сүт бездерінің латералді бөлігінен қабылдайды. Қолтық түйіндерінің шығарушы тамырларынан **бұғанаастылық сабау** (truncus subclavius) немесе 2-3 ірі тамыр түзіледі.

ИММУНДЫҚ ҚОРҒАУ АҒЗАЛАРЫ

Иммундық қорғау ағзалары орталық: жілік май, айырша безі және шеттік: тынысалу, асқорыту, несеп-жыныс жүйесі мүшелері қабырғаларының (бадамша бездер, бронхтардың лимфоидты тіні, мықын ішек пен күрттәрізді өсіндінің дара және топтасқан лимфатәрізді түйіндері), лимфа түйіндері мен көк бауыр болып бөлінеді. Иммундық жүйе ағзаларының жасушалық элементтері - Т - және В - лимфоциттері, сонымен бірге макрофагтар организмнің иммундық қорғанышын қамтамасыз етеді.

ОРТАЛЫҚ МҮШЕЛЕР

Жілік май (medulla ossium; сурет 219) иммуногенез бен қан түзілудің орталық ағзасы болып табылады. Жаңа туылған балаларда тегіс және қысқа сүйектердің кемікті заттарының ұяшықтарын, сонымен бірге ұзын сүйектердің эпифиздерін толтыратын жілік майы *қызыл түсті* (medulla ossuim rubra) болып табылады. 4-5 жастан бастап ұзын сүйектердің диафизінде қызыл жілік майы

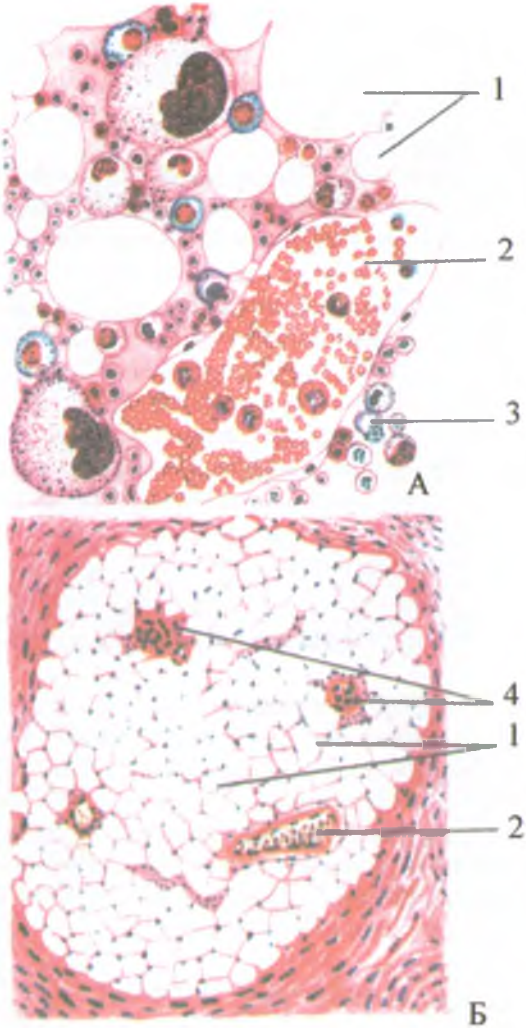

Сурет 219. Сүйек кемігі.

А - қызыл сүйек кемігі; Б - сары сүйек кемігі; 1 - май клеткалары (адипоциттер); 2 - қанның форменді элементтерімен қан тамыры; 3 - қызыл сүйек кемігінің стромосының дамушы қан клеткалары; 4 - сары сүйек кемігін қоректендіруші қан тамырлары.

май тінімен алмасып, *сары* (medulla ossuim flava) болады. Ересек адамда қызыл жілік майы ретикулярлы және гемопоэтикалық элементтері бар миелоидты тіннен тұрады. Ағза негізі, яғни қаңқасы үш өлшемді торы, адипоциттер және эндостат пен макрофаг жасушаларын құрайтын ретикулярлы жасушалар мен талшықтардан тұрады.

Қызыл жілік майында Т- және В-лимфоциттер түзілуі жүреді. Т-лимфобластар айрықша безге (тимус) түсіп, Т-лимфоциттерге айналады да, көкбауыр мен лимфа түйіндерінің нақты орындарына орналасады. Т-лимфоциттер жасушалық және туа біткен иммунитетті қалыптастыруға қатысады (өлген жасушаларды және зиянды жасушаларды жою).

В-лимфобластардың басқа бөлігі иммундық жүйенің орталық ағзаларына түседі. Орталық иммунитет ағзаларынан В-лимфоциттер көкбауырдың, лимфа түйіндерінің В-тәуелді аймақтарына түседі және антидене (иммунноглобулин) түзетін ізашары (плазмоциттер) болып табылады.

Сары жілік майы (сурет 219), негізінен, ретикулярлыны ауыстырған май тінімен танылады. Бұларда қан түзу элементтері болмайды.

Айырша немес зобтық безі (thymus; сурет 220) иммундық жүйенің орталық ағзасы болып табылады. Негізгі дамуы балалық кезде жүреді, жыныстық жетілгеннен кейін май тініне алмасады. Максимальді даму кезеңінде (10-15 жас) айырша бездің салмағы 37-45г жетеді. Жоғарғы кеудеаралықта, жүрекқап, қолқа доғасының алдында өрналасады. Безге бүйірлерінен өкпелік тін бөлігі, мүшенің алдыңғы беті төстің сабы мен денесіне жанасады.

Тимус екі үлестен тұрады - өзінің ортасында бір-бірімен бірігіп өскен **оң** (lobus dexter) және **сол** (lobus sinister) үлестер. Осы үлестер бездің аталуына себеп болған спецификалық пішін береді. Мүше нозік дәнекер тінді қаптамамен қапталып, кейін үлесшеаралық қалқаға барып безді үсақ үлесшелерге боледі. Әр бөлікте қаралау келген шеттік бөлігі - *қыртысты заты* (cortex thymi) және орталық ашықтау келген - *ми затын* (medulla thymi) ажыратады.

Қыртысты зат (cortex thymi) ағзаның барлық тимоциттерінің 90% құрайды. Т-жасушалардың жасушаға дейінгі түрі (претимоциттер) мұнда қызыл жілік майынан түседі. Дамушы тимоциттер бөліне отырып және қабықтың терең жағына ауыса отырып түрлі антигендерге рецепторларды қабылдайды. Олар орта-

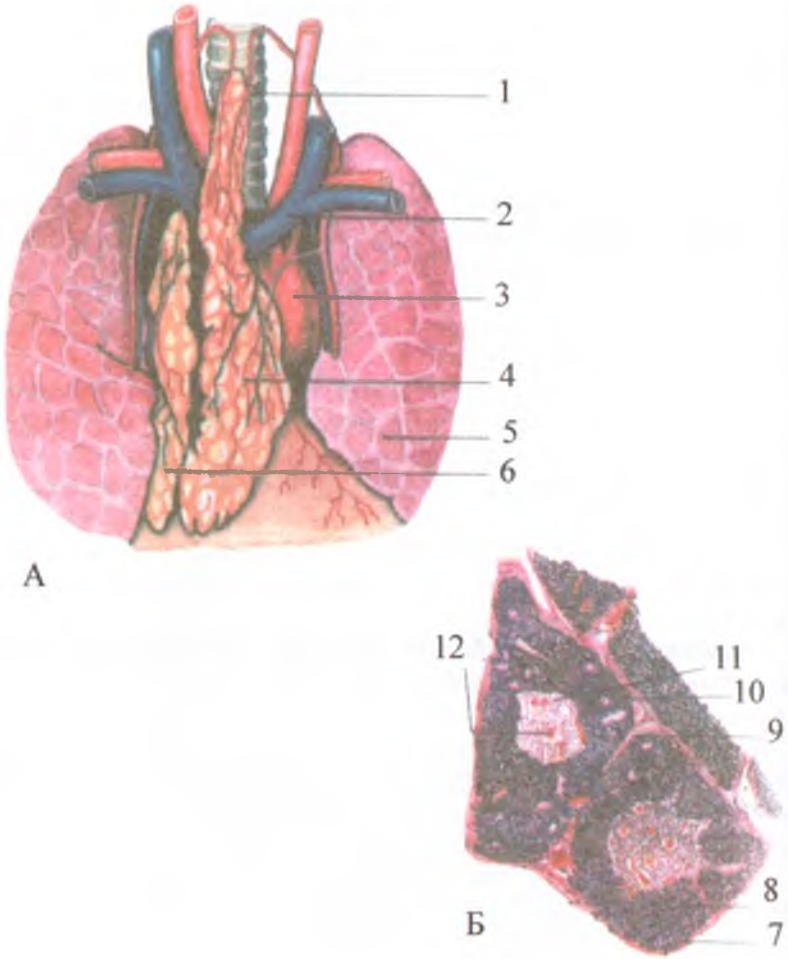

Сурет 220. Айырша без.

А - тимустың топографиясы; Б - мүшенің гистологиялық кесіндісі; 1 - кеңірдек (trachea); 2 - сол иықбас венасы (v. brachiocephalica sinistra); 3 - қолқа (aorta); 4 - айырша бездің сол үлесі (lobus sinister); 5 - өкпе (pulmo); 6 - айырша бездің оң үлесі (lobus dexter); 7 - айырша бездің қапшығы (capsula thymi); 8 - айырша бездің үлесшесі (lobulus thymi); 9 - үлесшеаралық қолқа (septum interlobulare); 10 - айырша бездің денешіктері (cortex); 11 - милы заты (medulla); 12 - айырша бездің денешігі (гассоля) (corpusculum thymicum).

ша және кішкене лимфоциттер түрінде болады. Ересектеу Т-жасушалар ми затына орын ауыстырады.

Милы заты (medulla thymi) - қыртыстыдан ашықтау түсті, құрамында жетілген лимфоциттер аз мөлшерде болады. Ми затының арнайы түзілістері диаметрі 100 мкм жететін қабатты эпителиалді денелер болып табылады. Тимус жасушалары Т-лимфоциттердің дамуына ықпал ететін әсерлерді, яғни тимозин, тимопоэтин, инсулинге сәйкес әсерлер, т.б жасайды. Осының негізінде айырша безі ішкі секреция ағзасы ретінде де қарастырылады.

ШЕТТІК МҮШЕЛЕР

Лимфа түйіндері

Лимфа түйіндері (nodi lymphatici; сурет 221) иммундық жүйенің ең көп мөлшердегі (500-700) шеттік ағзалары болып табылады. Олар лимфаның ағзалар мен тіндерден лимфа ағындары мен сабауларына баратын жолында орналасады. Лимфа түйіндері қорғаушы-фильтрациялық, антидене жасайтын лимфоциттер мен плазмалық жасушалар түзу қызметін атқарады.

Лимфа әкелетін тамырлар (4-6) түйіннің томпайған жағына келеді. Қарама-қарсы жағында ойығы, яғни **қақпасы** (hilum) болады. Бұл арқылы түйінді қоректендіретін артериялар мен нервтер кіреді, ал веналар мен шығарушы лимфа тамырлары шығады.

Лимфа түйіндері қалқалар шығатын дәнекер тінді қабықпен қапталған. Жасушалар түйіннің томпайған жағына қарай қыртысты зат түзіп тығыз орналасқан. Қыртысты заттың ішінде лимфаға толы қойнауы (sinus lymphatici) бар ми заты болады.

Түйінішілік лимфа қойнаулар жүйесімен басқарылады. Әкелуші лимфа тамырлары **шеткі қойнауға** (sinus subcapsularis) түседі. Шеткі қойнау жіңішке өзектермен - **қыртысты қойнаулармен** (sinus corticales) байланысқан. Бұлардан лимфа тамырларына лимфа **шығатын қақпалық** (sinus hilaris) қойнау түзіледі.

Қыртысты затта дөңгелек пішінді лимфатәрізді түйіндері болады. Олардың бір бөлігінде реактивті орталығы болады. Түйіндерде В-лимфоциттер жиналады. Түйіндер арасындағы лимфа тіні лимфааралық, ал түйіндердің ішкі жағы Т-лимфоциттері бар қыртыс жанындағы аймақ деп аталады.

Лимфа жинауына байланысты ішкі ағзалардан лимфа жинай-

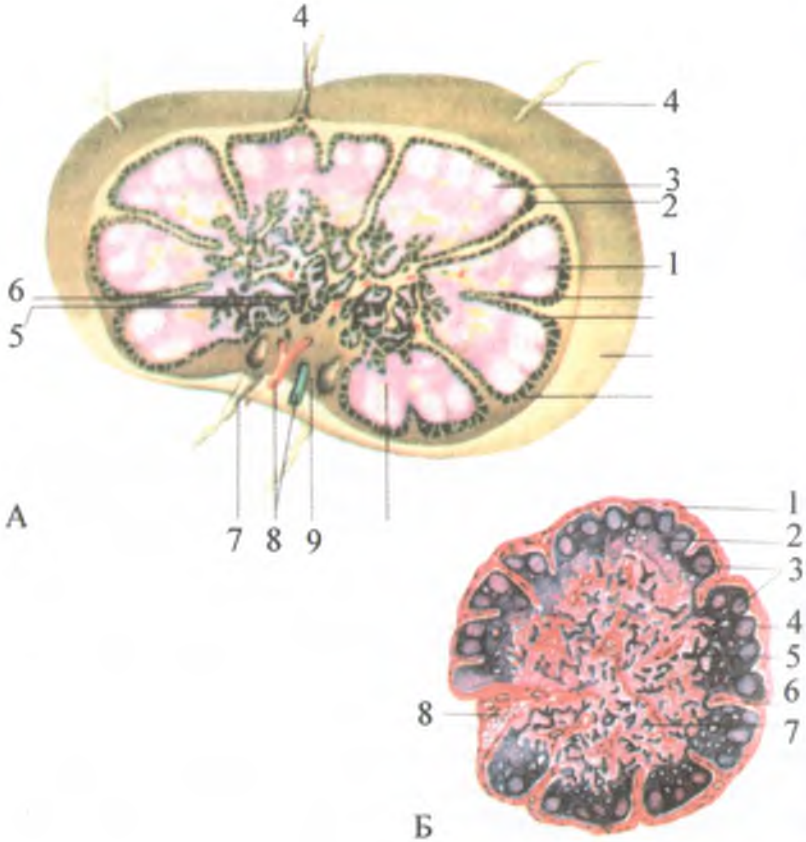

Сурет 221. Лимфа түйіні.

А - жалпы құрылысының жоспары: 1 - қыртысты заты (cortex); 2 - лимфа тәрізді түйіншек (nodulus lymphaticus); 3 - герминативті орталық (centrum germinale); 4 - әкелуші тамыр (vas lymphaticum afferens); 5 - милы қойнау (sinus medullaris); 6 - милы заты (medulla); 7 - әкетуші лимфа тамыры (vas lymphaticum efferens); 8 - қан тамырлар; 9 - қақпа (hilum); 10 - паракортикалді аймақ (paracortex); 11 - қапшықасты қойнау (sinus subcapsularis); 12 - қапшық (capsula); 13 - шарбақша (trabecula); 14 - қыртысты қойнау (sinus corticalis). Б-мүшенің гистологиялық кесіндісі: 1 - мүшенің қапшығы; 2 - қыртысты заты; 3 - лимфатәрізді түйіндер; 4 - қапшықасты қойнау; 5 - ми жіпшелері; 6 - шарбақша; 7 - ми заты; 8 - мүше қақпағы.

тын *висцералді*, лимфаны тірек-қимыл аппаратынан жинайтын *соматикалық* және қуыстардың қабырғасынан лимфа жинайтын *париеталді* болып бөлінеді.

Ас қорыту және тыныс алу ағзалары қабырғаларының лимфатәрізді тіндері

Бадамша (tonsillae) лимфа тіндерінің тығыз жиналымдарын корсетеді. Көмекей тыныс алу мен асқорыту жүйелерінің алдыңғы бөлімдерінде (таңдай, тіл және жұтқыншақ көмекейі) есту түтігінің саңылаулы аймағында орналасады.

Тіл бадамшасы (tonsilla lingualis; сурет 110) ауыз қуысының шырышты қабығының тегіс көпқабатты эпителиінің астында, тілдің түбірінде орналасады. Оның лимфа түйіндерінің ашық орталығы және балалық кез бен жасөспірім кезеңдерде көп мөлшерде болатын 80-90 төмпешіктері болады. Төмпешіктер арасында шырышты қабықтың тереңдеуі орналасады. Бұған тілдің шырышты бездерінің шығарушы ағындары ашылады.

Жұп таңдай бадамшасы (tonsilla palatina; сурет 222) таңдай-тілдік және таңдай-жұтқыншақтық қатпарлар арасында, *бадамша шұңқырында* (fossa tonsillaris) орналасады. 6-8 жаста үлкендеу шамада болатын бадамша жаңғағы пішіндес болады. Таңдай бадамшасы латералді бөлігімен бадамша шұңқырының түбіне жанасады, ал медиалді беті көпқабатты тегіс эпителиймен қапталған, 20 дейін бадамша шұңқыры болады. Бадамшаның жұмысшы тінінде мөлшері 0,1 ден 1,2 мм дейін көбею орталығы бар лимфа түйіндері болады.

Жұтқыншақ (аденоидты) бадамшасы (tonsilla pharyngealis; adenoidea, сурет 126-222) жүпсыз, жұтқыншақтың артқы қабырғасының жоғарысында және күмбезі аймағында орналасқан. Шырышты қабықтың эпителиінің астында диаметрі 0,8-1 мм-дей лимфа түйіндері болады. Бадамшаның үстіндегі шырышты қабық көпядролы эпителиймен қапталған және коп мөлшерде көлденең қатпарлар түзеді. Бадамша үлкен мөлшеріне 8-16 жаста жетеді.

Жұп түтік бадамшасы (tonsilla tubaria) жұтқыншақтың мұрындық бөлігінің шырышты қабығында, есту түтігі тесігінің жұтқыншақ саңылауы артында жатады. Бұл жерде түтіктік буылтық жақсы корінеді. Бадамшаның үстіндегі шырышты қабық көпядролы эпителиймен қапталған. Бадамшаның көп емес молшерде лимфа түйіндері болады және қалыптасуына 4-7 жаста жетеді. Оның жа-

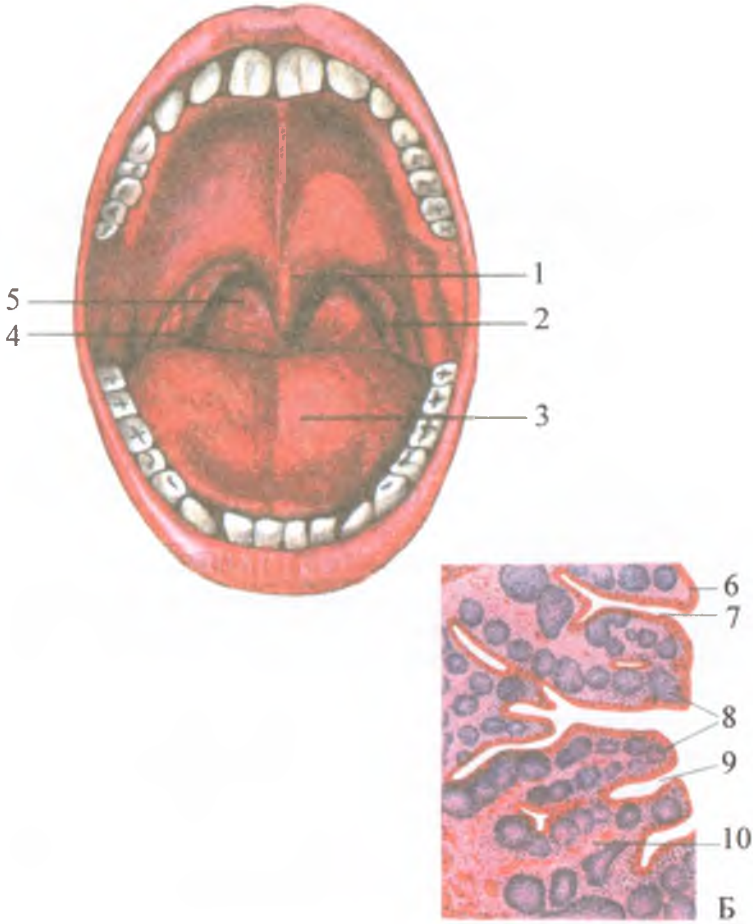

Сурет 222. Жұтқыншақ сақина бадамшасының құрылысы.
А - бадамшаның топографиясы; 1 - жұмсақ таңдай (palatum molle); 2 - сол таңдай бадамшасы (tonsilla palatine sinistra); 3 - тіл (lingua); 4 - оң таңдай бадамшасы (tonsilla palatine dextra); 5 - жұтқыншақтық бадамша (tonsilla pharingealis). Б - таңдай бадамшасының гистологиялық кесіндісі; 6 - көпқабатты жалпақ эпителий; 7 - бадамша ұңғылдары(crypta); 8 - лимфотәрізді фолликулдар (nodulus lumphatici); 9 - ауыз қуысының шырышты қабығының меншікті табақшасы (lam. propria tunicae mucosae).

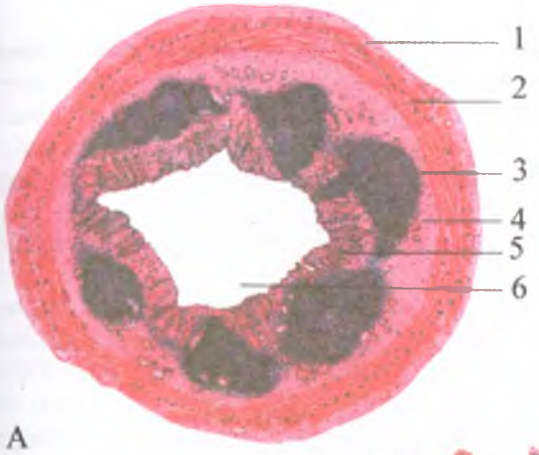

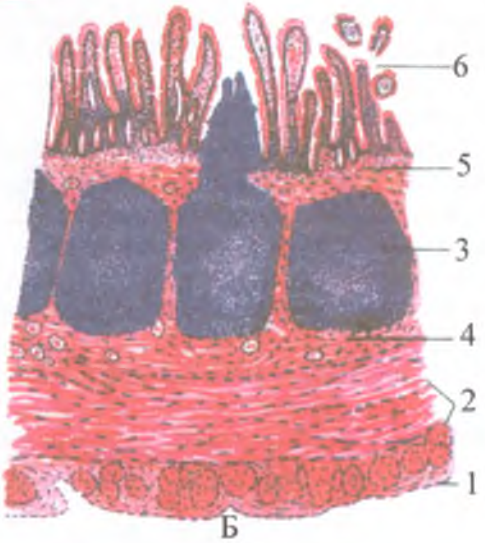

Сурет 223. Асқорыту жүйесінің кейбір мүшелердің лимфотәрізді түзілістерінің микроқұрылысы.

А - қурттәрізді өсінді қабырғасының гистологиялық кесіндісі; Б - мықынішек қабырғасының гистологиялық кесіндісі; 1 - сірлі қабық (tunica serosa); 2 - бұлшықетті қабық (tunica muscularis); 3 - лимфотәрізді фолликул (nodulus lymphaticus); 4 - шырыш асты негізі (tela submucosa); 5 - шырышты қабық (tunica mucosa); 6 - мүше тесігі.

стық инволюциясы жасөспірімдік және жеткіншек кезілік шақта басталады.

Құрттәрізді өсіндінің топтық лимфа түйіндері (noduli lymphoidei aggregati appendicis vermiformis; сурет 223, А) шырышты қабықтың өзіндік табақшасында пішінделеді. Кейде түйіндер 2-3 қатарға орналасады. Бір фолликуланың көлденең өлшемі 1-1,5мм жетеді. 16-18 жастан кейін түйіндердің азаюы байқалады, 60 жастан кейін олар бірліктік болып қалады.

Мықындық ішектің топтық лимфа түйіндері (noduii lymphoidei aggregati; сурет 223, Б) 30-40 түйір болып аш ішектің қабырғасында орналасады. Олар ішектің шажырқайға қарсы жағында, ағзаның шырышты қабығының және шырышты қабық асты неғізінде орналасады. Шырышты қабығы тегіс емес, бұдырлы, қатпар түзбейді және ашық түсімен ерекшеленеді. Топтық лимфа түйіндерінің лимфа тіні өлшемі 0,5-2мм жалғыз, тығыз орналасқан түйіндерден тұрады. Олардың арасында дәнекер тін талшықты жіңішке будалар болады. Жас өсе келе топтық лимфа түйіндерінің де өлшемі мен мөлшері азаяды, ал үлкейгенде лимфа тіндері диффуздық сипатта болады.

Жеке лимфа түйіндері (noduii lymphoidei soiitarii) тыныс алу және асқорыту түтіктерінің (көмей, кеңірдек, жұтқыншақ, өңеш, асқазан, аш және тоқ ішектер) шырышты қабығының, сонымен қатар несеп-жыныс жүйесінің қабырғаларында жатады. Жалғыз лимфа түйіндері барлық айтылған ағзалардың ұзындығы бойында қараушы ретінде орналасады. Олар шырышты қабықтың бетінде бірбірінен әртүрлі қашықтықта және әртүрлі тереңдікте орналасады. Олардың өлшемі орташа шамамен 1,5-2 мм жетеді. Жаңа туылған нәрестелерде, балаларда, жасөспірімдерде және жеткіншек кезеңінде түйіннің ортасында лимфоцитарлық қатардың жасушаларының ақшыл көбею орталығы болады.

Көкбауыр

Көкбауыр (splen, lien - грекше; сурет 224) иммундық жүйенің ірі шеттік ағзасы болып табылады. Ол сүзу мен лимфопоэз қызметін, қан мен фагоцитоз қорын жинау, эритроциттерді бүзу, т.б қызметтерін атқарады. Салмағы ересек адамда 140-200 г аралығында болады. Ол IX дан XI қабырға деңгейінде, сол жақ қабырға астында, құрсақ қуысында орналасқан. Ағзаның томпайған **көкеттік**

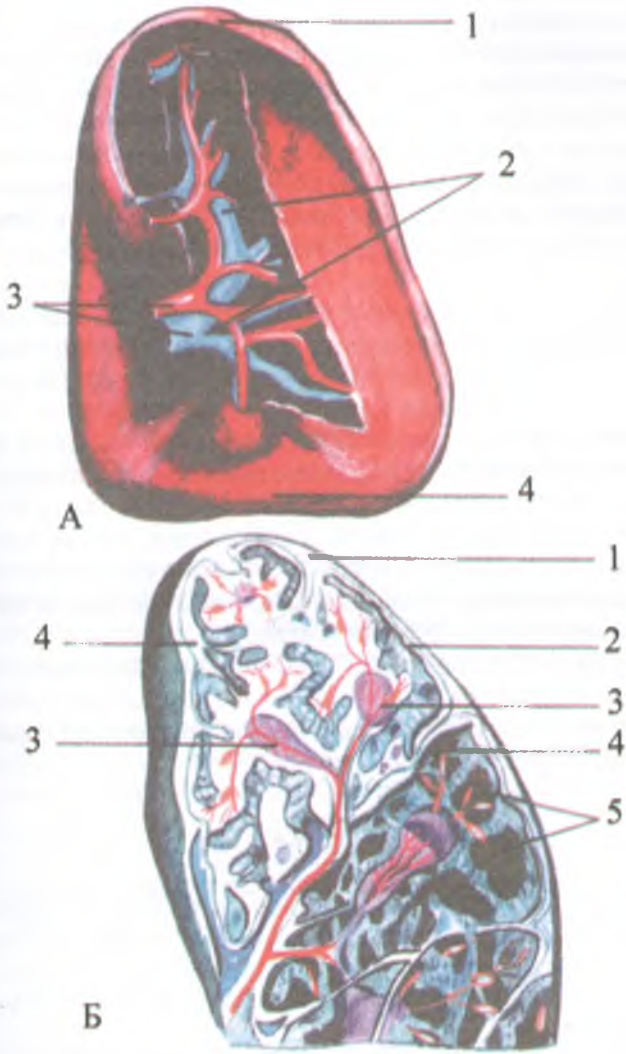

Сурет 224. Көкбауыр.
А - сыртқы көрінісі: 1 - жоғарғы жиегі (margo superior); 2 - көкбауыр қақпағы (hilum lienis); 3 - қантамырлар; 4 - төменгі жиегі. Б - жартылай көрінісі: 1 - фиброздық қабық (tunica fibrosa); 2 - көкбауыр қойнауы (sinus lienis); 3 - көкбауырдың лимфотәрізді фолликулы (folliculi lymphatici lienales); 4 - көкбауырдың шарбақшалары (trabeculae splenici); 5 - көкбауыр үлпасы (pulpa).

беті (facies diaphragmatica) көкетпен жанасады, иілген, **висцералді беті** (facies visceralis) асқазан түбімен, сол жақ бүйрекпен, бүйрекүсті безімен және асқазанүсті безінің құйрығымен жанасады. Висцералді бетінен көкеттік бетін бөліп тұратын көкбауырдың **жоғарғы** (алдыңғы) **жиегі** (margo superior) үшкір болады, **төменгі** (артқы) **жиегі** (margo inferior) доғалдау келеді. Көкбауырда екі полюсі болады: төменге және алға қараған *алдыңғы* мен жоғарыға және артқа қараған *артқы*.

Көкбауыр орналасуында асқазан-көкбауырлық және көкет-көкбауырлық байламдармен бекітіледі.

Көкбауыр тартылған дене пішіндес, қою қызыл түсті, жұмсақ болып келеді. Иілген бетінде **көкбауыр қақпасы** (hilum splenicum), яғни тамырлар мен нервтер кіретін жері болады. Ағзаның сыртында ішінен сірлі қабықпен бітісіп кететін фиброзды қабықша болады. Ол көкбауырды жан-жағынан қаптап тұрады.

Ағзаның негізін құрайтын *дәнекер тінді қалқалар* (trabeculae splenicae) құрайды. Қалқалар арасында көкбауыр *паренхимасы* (pulpa splenicae) болады. Ақ және қызыл паренхима болады. *Ақ паренхима* (pulpa alba) лимфа тіні тәрізді көкбауырдың лимфа түйіндерінен (folliculi lymphoidei splenici) тұрады. Лимфа түйіндері көкбауырдың В-тәуелді аймағы болып табылады. Ақ паренхиманың салмағы көкбауыр салмағының 15-25%-ін құрайды.

Ағзаның негізгі салмағын (75-85%) **қызыл паренхима** (pulpa rubra) құрайды. Паренхиманың бұл бөлігін түс беретін эритроциттер және басқа да жасушалық элементтер, сонымен қатар көкбауырдың веналық қойнаулары түзеді.

НЕРВ ЖҮЙЕСІ

Нерв жүйесінің басты маңызы - ағза жүйесін біріктіру мен басқару болып есептеледі. Қандай тірі жан болса да, балық, құс, адам сыртқы ортадан сигнал қабылдаусыз тіршілік ете алмайды. Нерв жүйесі сигналдарды қабылдап ағзамен қарым-қатынасты қамтамасыз етеді.

Тіпті қарапайым организмдер кезінде тітіркенгіштік қасиеті байқалды. Олардың сыртқы жарғағында орналасқан ақуызды макромолекулар сыртқы қозуды (механикалық, электрлік, жылулық, химиялық) қабылдау және реакцияға қатысу қабілетіне иеленді.

Ішекқуыстыларда айырмашылық байқалды, олардың ағзаларында арнайы нерв клеткалары пайда болуымен қатар, алғашқы құрылы-

сы тор тәріздес нерв жүйесі қалыптасады. Бір жасушалардағы рецепторлардың қозуы импульсті бүкіл дене бойымен таратады.

Нерв жүйесінің филогенезінде жоғары құрттардың түйіршікті нерв жүйесі маңызды кезең болып саналады. Құрттардың дене бойымен бөлек орындарда орналасқан нерв жасушалар тобынан түйіндер пайда болады. Жасуша өсінділерімен нерв будалары қалыптасады, өз сегменттерінің түйіндерімен түгел денені байланыстырады. Функционалді түйінді нерв жүйесі тор нерв жүйесінен, түйіннің информациялары жиналған түрінде жеткізе алумен ерекшеленеді. Осыдан шарты рефректорлық қызмет жүзеге асады. Бірақ осы тізбектегі түйіндер тең қалыпты бола алмайды.

Бас түйіндері дене түйіндерге қарағанда шартты рефлексті өндіруге қарқынды қатысады. Себебі бас түйіндер маңайындағы орналасқан доғаларының әсері тиімді болады.

Түйінді нерв жүйесінің сегментарлы құрылысынының сипаты түтікті нерв жүйесінде байқалады. Олар хордалыларда пайда болып, түрі денелі түтікті әр сегметті тарауы болады. Түтікті нерв жүйесінің бас жағындағы жиегі де сезу мүшелердің жаңында болғандықтан қарқынды дамиды. Келе-келе ми пайда болды. Статакустикалық аппараттың қарқынды даму кезеңінде ромбтәрізді жетіледі. Кору мүшесімен бірге ортаңғы ми жіңішкереді. Иіс сезу қызметінің дамуы аралық ми мен шеткі мидың күрделенуіне әкеледі. Жалпы алғанда, бүкіл сезім мүшелерінің жұмысы, сыртқы информацияны жөндеу қажеттілігі мен оған адекватты реакция беру бастың шетінде күрделі түзіліс - мидың қалыптасуына әкелді. (сурет 225).

Сегментарлы нервтер де өз қалыптасуын сақтаған. Олар дене және аяқ-қолдардың нервтенуін қамтамасыз ететін өрімдерін құрайды.

Нерв жүйесінің жұмысы мен құрылысын оқуын жеңілдету үшін оны орталық (ми және жұлын) пен шеттік нерв деп екіге бөлінеді. Оған қоса, нерв жүйесін соматикалық және вегетативтік деп бөледі. Соматикалық деп біздің санамыз арқылы, ал вегетативтік деп біздің санамызға тәуелсіз, зат алмастыру процестерін бақылайтын жүйені айтамыз.

Нерв жүйесінің құрылымды бірлігі **нейрон** болып табылады. Ол дене мен өсінділерден тұрады. Көп қысқа тарамдалған өсінділер дендриттер, сыртқы ортадан немесе басқа клеткалардан сигналды қабылдап, оны жасуша денесіне жеткізеді. Одан импульстар ұзынша, дара өсінділері - аксон арқылы басқа клеткаларға не орындаушы мүшелерге жетеді (мысалға бұлшықеттер, сурет 226)

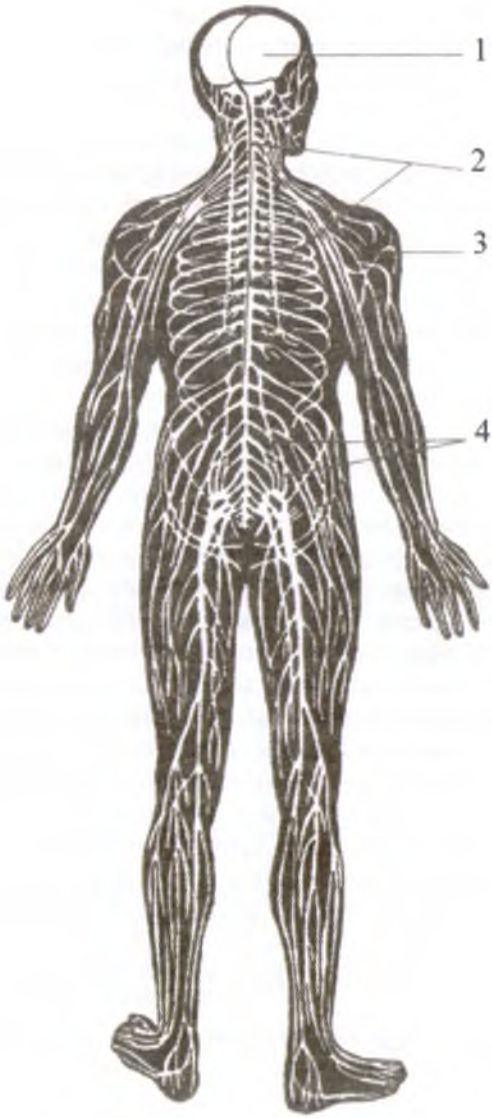

Сурет 225. Нерв жүйесі.
1 - ми; 2 - жұлын; 3 - иық өрімі; 4 - бел-сегізкөз өрімі.

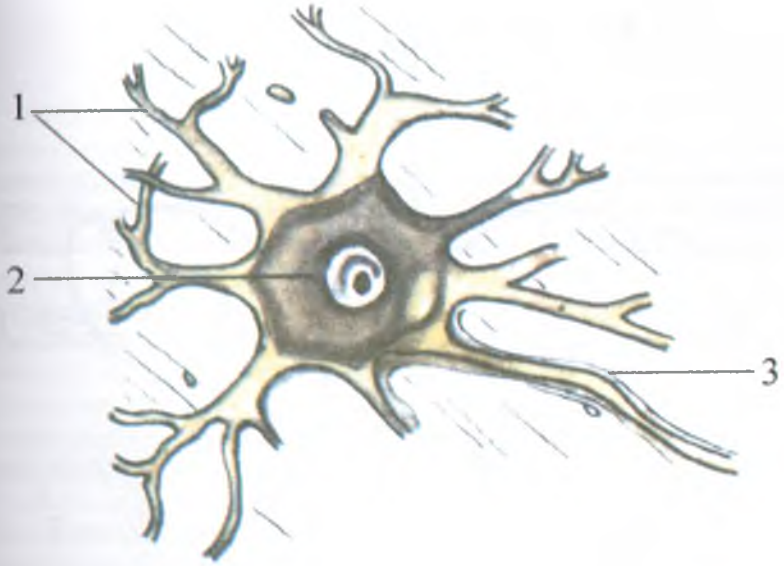

Сурет 226. Нерв жасушасы (нейрон).
1 - дендрит; 2 - жасуша денесі; 3 - аксон.

Жасуша денелері бірігіп сұр затты құрайды, (үлкен ми сыңарының қыртысы мен мишықтың, ми мен жұлынның ядролары, соматикалық және вегетативті жүйелердің шеттік түйіндері). Олардың өсінділері ақ затты құрайды.

Нерв жүйесінің жұмысы И.М Сеченевтің рефлекторлық принципі арқылы құрылады: әсер - жауап, әсер - жауап. Рефлекс жұмысының морфологиялық субстраты **рефлекторлық доға** болып саналады. (сурет 227). Қарапайымдыларда ол үш нейроннан тұрады.

Рефлекторлық доғада бірінші болып **сезімтал** немесе **афференті нейрон** тұрады (afferens - әкелу, жеткізу). Ол орталық нерв жүйесіне (ОЖЖ) сыртқы және ішкі ортадан сигналдарды, яғни импульстарды жеткізеді. Қабылдайтын өсінділер - дендриттер, шеттерінде рецепторлар болады.

Қарапайым рефлекторлық доғаның екінші болып құрамында **түйықтаушы** немесе **қондырғы нейрон** тұрады. Ол орталық нерв жүйесі

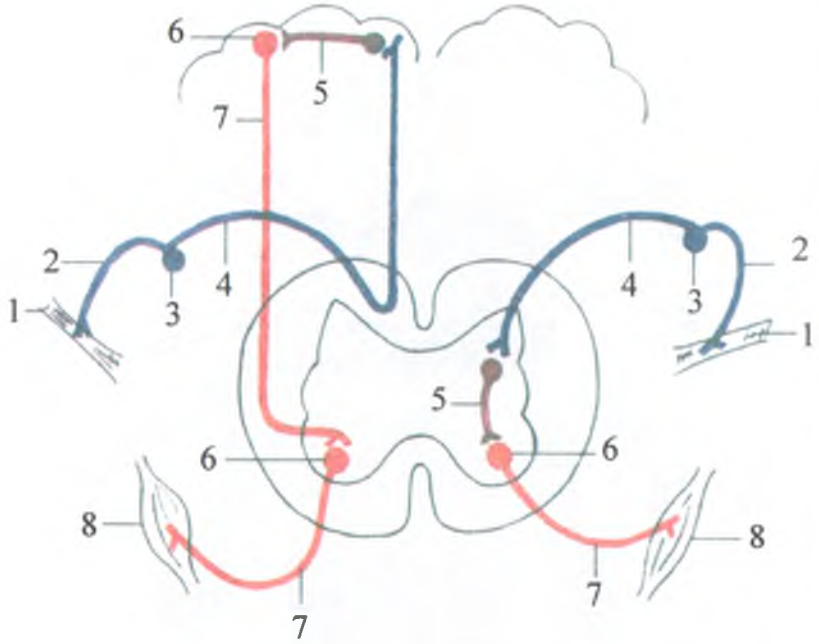

Сурет 227. Рефлекторлы доғалар: қарапайым оң жақ және күрделі сол жақ.
1 - мүше жасушалары; 2 - афферентті нейронның дендриті; 3 - афферентті нейронның денесі; 4 - афферентті нейронның аксоны; 5 - қондырғы нейрон; 6 - эфферентті нейронның денесі; 7 - эфферентті нейронның денесі; 8 - атқарушы мүшелер (бүлшықеттер, бездер және т.б).

ішінде орналасып, афференті нейроннан импульсті атқарушы нейронға жеткізеді. Осы үшінші нейрон **эфферентті** (efferens - шықару) немесе **эффекторлы** деп аталады. Оның жұмыс нәтижесі - қозғалтқыш не секреторлы реакция пайда болады.

Бірақ қарапайым рефлекторлы доға кейбір жағдайларда жеткілікті тиімді жауапты қамтамасыз ете алмайды. Сондықтан ағзада күрделі, көп бөлімді рефлекторлы доға аса жоғары дәрежедегі түйықтауды атқарады.

ОНЖ-нің макроскопиялық құрамында, жұлыннан басқа тағы мидың 5 бөлімін ажыратады: - сопақша, артқы, ортаңғы, аралық және соңғы ми.

ОРТАЛЫҚ НЕРВ ЖҮЙЕСІ

ЖҰЛЫН

Жұлын (medulla spinalis, myelos - грекше) - орталық нерв жүйесінің бір бөлімі, денесі ұзын болып келеді, омыртқа өзегіндегі үлкен шүйде тесігінен I-II бел омыртқасына дейін орналасады (сурет 228). Жұлын тек омыртқа өзегінің иілімдерін қайталап қоймай, кесінділер (лордоздар, кифоздар) оған қоса оның көлденең кесінділер пішінін қайталайды. Бұл сопақша келген дене, алдыңғы артқы өлшемі кішірек келген, әсіресе ол мойын бөлігінде білінеді. II бел омыртқасынан төмен жұлын соңғы жіп түрінде созыла береді. II сегізкөз омыртқасында тұсына дейін ол нерв тіндерінен тұрып, 15см ұзындығымен мидың қатты қабығында орналасады. Кейін оның сыртқы бөлімі мидың қатты қабығынан шығып, II құйымшақ омыртқасына бекиді.

Жұлын кесіндісі оз жолында бірдей болмайды. Мойын және бел-сегізкоз болімдерінде, қол, аяқтың нервтенуді қабылдайтын аймақтарында, нерв клеткалары көп болады. Бұл жерде жұлынның *мойын* және *бел-сегізкөз буылтықтары* көрінеді. Бүкіл жұлын бойында 6 жүлге болады. Алдыңғы ортада *алдыңғы орталық жүлге* көрінеді.

Олардың бүйір жақтарында *латералді жүлгелер* орналасады. Алдыңғы жүлгеден эфферентті нейрондардың аксондары шығып, алдыңғы түбіршікті құрайды. Жасушалардың өздері сонда жұлынның ішінде орналасады, дәлірек айтқанда, сүр заттың алдыңғы мүйіздерінде орналасқан. Артқы латералді жүлгеге афферентті нейрон талшықтары кіріп, артқы түбіршікті құрайды. Олардың нейрон денелері арқа түйіндерінің жанында орналасқан. Омыртқааралық тесікте тұсында қосылып, алдыңғы мен артқы түбіршіктер *жұлын-ми нервтерін* құрайды. Олардың барлығы 31 жұп: 8 мойын , 12 кеуде, 5 бел, 5 сегізкөз және құйымшақ.

Жұлындағы екі түбіршіктер мен оған сәйкес сүр зат, жұлын сегментін құрайды. Құрсақтың дамудың 3-ші айында жұлын мен омыртқа ұзындығы бірдей болады. Одан кейін омыртқа қарқынды өсіп, баланың туу алдында жұлынның соңы III бел омыртқасында, ал ересек адамда I-II бел омыртқасында орналасады. Сондықтан жұлын сегменттері омыртқалармен сәйкес келмейді. Жұлынның төменгі мойын және жоғарғы кеуде сегменттері бір омыртқа

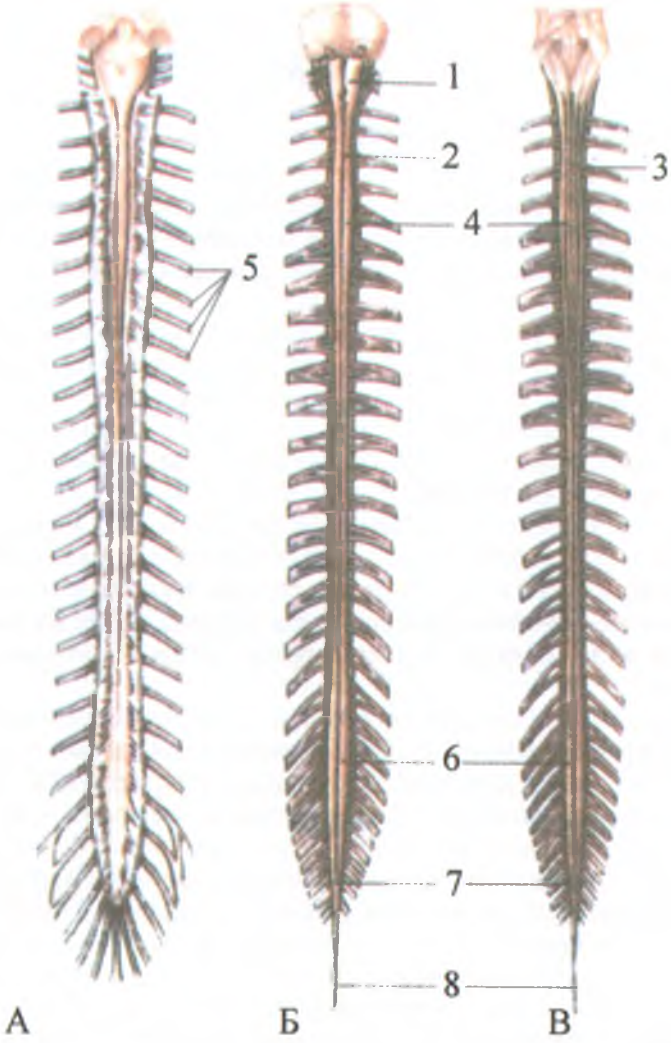

Сурет 228. Жұлын.

А - омыртқа өзегінде; Б - алдыңғы көрінісі; В - артқы көрінісі; 1 - сопақша ми (medulla oblongata); 2 - алдыңғы орталық саңылау (fissure mediana ventralis); 3 - артқы орталық жүлге (sul. medianus dorsalis); 4 - мойын буылтығы (intumescentia cervicalis); 5 - жұлынми нервтері (nn. spinales); 6 - бел сегізкөз буылтығы (intumescentia lumbosacralis); 7 - ми конусы (conus medullaris); 8 - соңғы жіпше (durale).

жоғары, ортаңғы кеуде - 2 омыртқаға, төменгі кеуде - 3 омыртқаға жоғары орналасқан, ал бел және сегізкөз сегменттері - X, XI, XII кеуде және I бел омыртқаларға сәйкес.

Көлденең кесіндісіне жұлынның ішкі құрылысын көруге болады. Оның дәл ортасында *орталық өзек* орналасқан. Ол жұлынның қуысы болып табылады. Осы қуыс церебраспиналді сұйықтықпен толтырылып және орталық нерв жүйесінің жалпы қуысының бөлігі болып табылады. Қуыс іші эпидима деген арнайы клеткалармен қапталған, олар қорғаныш қызметін атқарады (гематоэнцефаликалық барьер). Жұлынның орталық өзегі төменгі бөлігі мен мидың IV қарынша қуысының өту жолында кеңейген. Орталық нерв жүйесінің басқа бөлімдері сияқты жұлын сұр және ақ заттардан тұрады. **Сұр зат** орталық өзекті орап, көлденең кесіндісінде "Н" әріпінің пішініндей болады. Оның алдыңғы және артқы мүйіздері болады. Көлемі бағанатәрізді келеді. Алдыңғы бағаналары түгел жұлын бойымен орналасады. Олар эфферентті нейрон клеткаларынан тұрады және клеткалардың аксондары алдыңғы латералді жұлгеден түбіршік түрінде шығып шеттік нервтердің қозғалтқыш бөлімін құрайды. Алдыңғы мүйізіндегі клеткалар 5 ядроға топталған: алдыңғы және артқы латералді, алдыңғы және артқы медиалді және орталық.

Артқы бағаналарда түгел жұлын бойымен орналасқан. Бағана көлемінің көп бөлігі өз ядросымен толтырылған. Артқы түбіршіктер арқылы, ол жұлын түйіндер жасушаларының орталық өсінділерін қабылдап, сезімтал қызметі жүзеге асады. Медиалді жақта артқы мүйіз негізінде кеуде ядросы орналасады. Ол да сезімтал қызметін жүзеге асыруға қатысады. VIII мойыннан II бел сегменті деңгейінде бүйір мүйіздері орналасқан. Оларда вегетативті (симпатикалық) латералдіаралық ядро болады. Ядроның клеткалары эфферентті болып олардың аксондары алдыңғы түбіршіктер қатарында жұлыннан шығады. Медиалді бөлігінде орта аралық зат орналасып, сезімтал қызметіне қатысады. Ядролар арасындағы кеңістік коптеген шашыраңқы клеткалармен толтырылады. Олар сегментарлы рефлекстің қарапайым рефлекторлы доғасында түйықтаушы нейрон қызметін атқарып, импульсты артқы (сезімтал) мүйіздерден алдыңғы (қозғалтқыш) мүйіздерге жеткізеді. Артқы мүйіздің ұшында сұр зат ақ затқа айналады.

Ең алдымен мүйіздің сұр затында сілекпе субстанция пайда болады, одан кейін шеткі жақта - кеуекті аймақ және соңында ақ зат түсында шекаралық аймақ қалыптасады. Бұл түзілістердің клет-

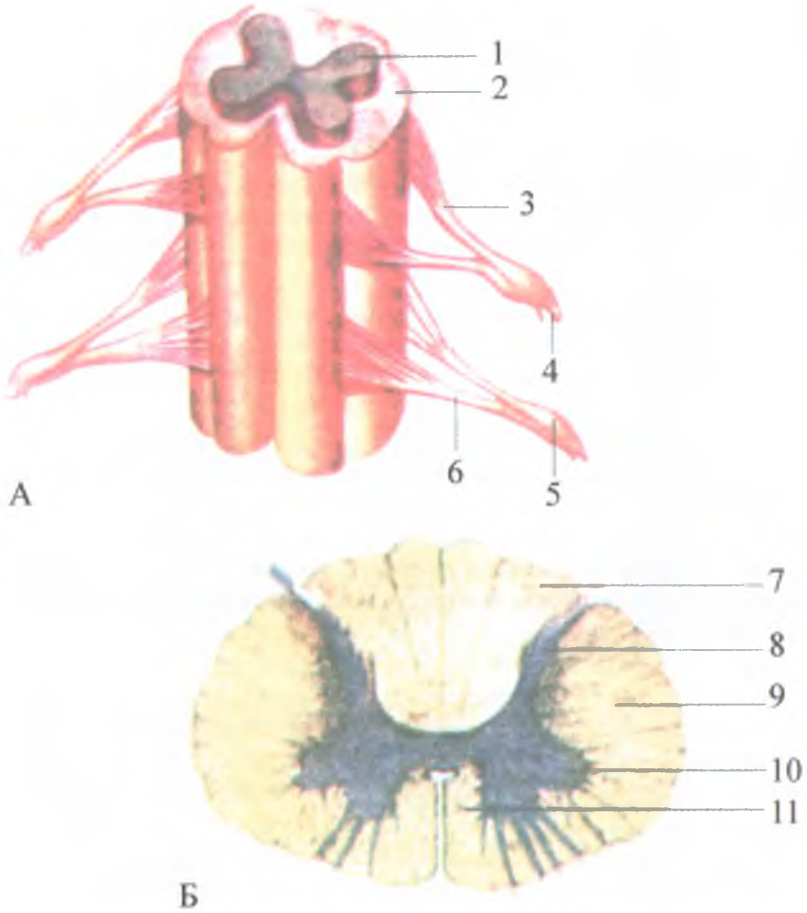

Сурет 229. Жұлынның аукымды реконструкциясы(А) мен көлденең кесіндісі(Б).
1 - сұр зат (substantia grisea); 2 - ақ зат (substantia alba); 3 - ми нервтерінің артқы түбіршігі (radix dorsalis (sensorialis) n. spinalis); 4 - жұлын нервтері (nn. spinales); 5 - жұлын түйіні (ganglion spinale); 6 - алдыңғы түбіршік (radix venrtralis (motoria) n. spinalis); 7 - артқы жіпше (funiculus dorsalis); 8 - артқы мүйіз (corni dorsale); 9 - бүйір жіпше (funiculus lateralis); 10 - алдыңғы мүйіз (corni ventrale); 11 - алдыңғы жіпше (funiculus ventralis).

калары жақын орналасқан сегмент бойынша мультипликация импульс қызметерін атқарады (адам бармағын шаншып алса, бүкіл қолын тартады). Мойын және кеуде аймақтарында сұр затқа торлы формация клеткалары қосылады. Сұр зат жұлынның сегментарлы аппараты болып саналады. Ол өз сегменттері деңгейінде қозуды сезіп, оған жауап беруге қатысады. Бірақ керекті жағдайда ағзаға орталық нерв жүйесінің жоғары орналасқан бөлігі қатысады. Бұл мақсаттарға **ақ зат** (сурет 229) қызмет етеді. Ол сұр заттың шеттерінде орналасып, күрделі рефлекторлы доғаның афференті, эфферентті клетка өсінділерінен тұрады.

Топографиясы бойынша ақ заттар 3 жіпшеге бөлінеді (сурет 230). Алдыңғы жіпше алдыңғы орталық саңылаумен және алдыңғы латералді жүлгелердің арасында, ал артқысы - артқы латералді мен артқы орталық жүлгелер арасында орналасқан.

Артқы жіпшенің 2 будасы бар. 1 - *жіңішке буда* (Голля будасы) - саналы проприоцептивті сезімталдығын өткізеді. Ол аяқ және дененің IV кеуде сегмент боліктерінен басталып, сопақша мидың жіңішке ядросында аяқталады; 2 - *сынатәрізді буда* (Бурдах будасы). Дененің жоғарғы жартысына сондай қызмет атқарады. Сопақша мидың сынатәрізді ядросында аяқталады.

Бүйір жіпшенің құрамында 6 түйін болады. 1 - *артқы жұлын-мишық жолы* (Флексиг будасы) - рефлекторлы проприоцептивті сезімтал импульс өткізуші. Оз жағының кеуде жотасынан басталып, мишық қыртысында аяқталады; 2 - *алдыңғы жұлын* - мишық жолы (Говерс будасы) - сол импульстердің өткізушісі. Қарама-қарсы жағынан меншікті ядродан басталып мишық қыртысында аяқталады; 3 - *латералді жұлын - таламикалық жол* - ауырсыну, термикалық, сипап сезу импульстарды откізеді. Қарама-қарсы жағынан артқы мүйізінің меншікті ядросынан басталып, аралық мидың кору төмпегінде аяқталады; 4 - *латералді қыртыс-жұлын жол* - саналы қимыл импульсін өткізеді. Ми қыртысын басталып, алдыңғы мүйіздің қозғалтқыш ядроларында аяқталады; 5 - *қызыл ядро - жұлын жол* - рефлекторлы қозғалыс импульсінің өткізушісі. Ортаңғы мидың қызыл ядросынан басталып, алдыңғы мүйіздің козғалтқыш ядроларында аяқталады; 6 - *оливажұлын жол* - бұлшықет жиырылу шамаластығын анықтайтын импульсті откізеді. Сопақша мидың төменгі оливасынан басталып, алдыңғы мүйіздің қозғалтқыш ядросында аяқталады.

Алдыңғы жіпше 6 будадан тұрады. 1 - *алдыңғы қыртысты* -

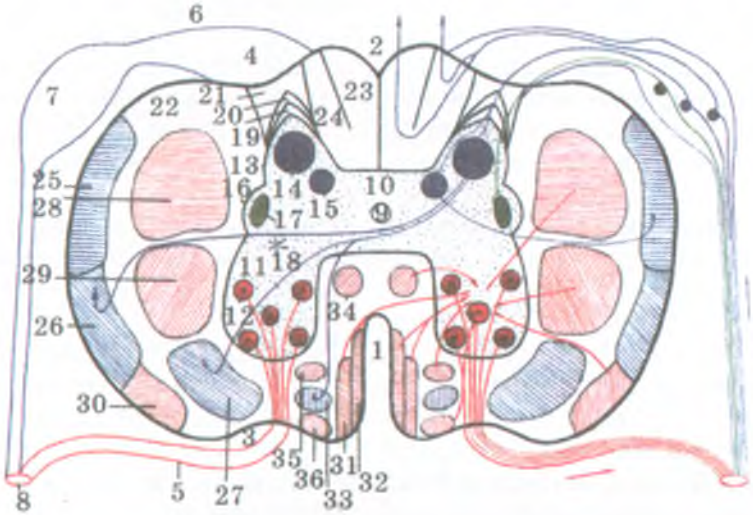

Сурет 230. Жұлынның ішкі құрылысы.

1 - алдыңғы орталық саңылау (fissure mediana ventralis); 2 - артқы орталық саңылау (sul. medianus dorsalis); 3 - алдыңғы латералді жүлге (sul. ventrolateralis); 4 - артқы латералді жүлге (sul. dorsolateralis); 5 - алдыңғы түбіршік (radix ventralis); 6 - артқы түбіршік (radix dorsalis); 7 - жұлын түйіндері (ganglion spinale); 9 - орталық өзек (canalis centralis); 10 - сұр зат (substantia grisea); 11 - алдыңғы бағана (columna ventralis); 12 - алдыңғы бағана ядросы; 13 - артқы бағана (columna dorsalis); 14 - артқы мүйіздің меншікті ядросы (nucl. proprius cornu posterior-BNA); 15 - кеуделік ядро (nucl. thoracicus); 16 - бүйір мүйіз; 17 - аралық ядро (substabtia intermedia lateralis); 18 - шашыраңқы клеткалар; 19 - сілікпе субстанция (substantia gelatinosa); 20 - кеуекті аймақ (zona spongiosa); 21 - шекаралық аймақ (zona terminalis); 22 - ақ зат (substantia alba); 23 - жіңішке буда (fasc. gracilis); 24 - сынатәрізді буда (fasc. cuneatus); 25 - артқы жұлын-мишық жолы (tr. spinocerebellaris dorsalis); 26 - алдыңғы жұлын-ми жолы (tr. spinocerebellaris ventralis); 27 - латералді жұлын-таламикалық жолы (tr. spinothalamicus lateralis); 28 - латералді қыртысты-жұлын жолы (tr.corticospinalis lateralis); 29 - қызыл ядро-жұлын жолы (tr. rubrospinalis); 30 - оливо-жұлындық жол (tr. olivospinalis); 31 - вентралді қыртысты жұлын (tr. corticospinalis ventralis); 32 - жамылғы жұлын жолы (tr. tectospinalis); 33 - жұлын таламикалық жол (tr. spinothalamicus); 34 - ұзына бойлы буда (fasc. longitudinalis); 35 - кіреберіс жұлын жолы (tr. vestibulospinalis); 36 - торлы жұлын жолы (tr. reticulospinalis).

жұлын жол - қызметімен бүйір жіпшесіне ұқсас болып келеді; 2 - *жұлын-жамылғы жол* - қыртысасты көру мен есту орталығымен байланысты рефлекторлы қозғалыстар импульсін өткізеді. Ортаңғы мидың төбесінің жоғарғы төбешігінен басталып, алдыңғы мүйіздің қозғалтқыш ядроларында аяқталады; 3 - *алдыңғы жұлын - таламикалық жол* латералді жолдың қызметіне ұқсас; 4 - *артқы ұзына бойы жол* - бас, көз және мойын бұлшықеттердің жұмысын үйлестіретін рефлекторлы импульс өткізуші. Аралық мидан басталып, алдыңғы мүйіздің қозғалтқыш ядросында аяқталады; 5 - *кіреберіс - жұлын жол* - мүшенің тепе-теңдік жұмысымен байланысты рефлекторлы импульсті өткізеді. Сопақша мидың латералді вестибулярлы ядросынан басталып, алдыңғы мүйіздің қозғалтқыш ядросында аяқталады.

МИ (ЖАЛПЫ ШОЛУ)

Ми бас сүйегінің қуысында орналасып, оның төменгі бұдырлы бетін және сферикалық үстіңгі бетін қайталайды. (сурет 231) Ана құрсағында ол тез дамыса, туғаннан кейін де қарқынды күйде дамып отырады. Мидың жалпы қабықтарының колемі тууға жақын уақытында 400 см^3 аралығында болады. Ал үш жасқа келгенде 1000 см^3 асып, ересек адамның ми көлеміне жақындайды. Бұл жағдай, ерте дамыған шартты рефлекторлы ассоциациясының қажетімен байланысты.

Медиалді бетінде мидың боліктері жақсы көрінеді. Оның бағаналық бөлігі каудалды орналасқан *сопақша мимен* басталады. Ортаңғы кесіндісінде конустәрізді пішінін көруге болады. Төменгі болікте сопақша мен артқы мидың қуысы болатын IV қарыншаға кіріп, краниалді түрде өсіп, орталық жұлын озегімен жалғанады. Жоғарыда *артқы ми* орналасқан. Оның вентралді, дорсалді болып екі болікке болінгені айқын корінеді. Вентралді бөлік күшті қалыңдықпен қапталған көпірден тұрады. Дорсалді тегіс беті сәйкес сопақша мидың жоғарғы жарты бетімен жалғасып, ромбтәрізді шұңқыр түзіп, IV қарыншаның түбін құрайды.

Артқы мидың дорсалді бөлігі *мишықтан* құралған. Орталық кесіндісінде ерекше құрылысы көрінеді. Ол терең жүлгелермен, кейде мишықтың ортасына дейін жетеді. Түгел беті сұр зат затпен жабылып, арасында ақ заттың бар екені көрінеді. Бұл құрылыс өмір ағашы деп аталады.

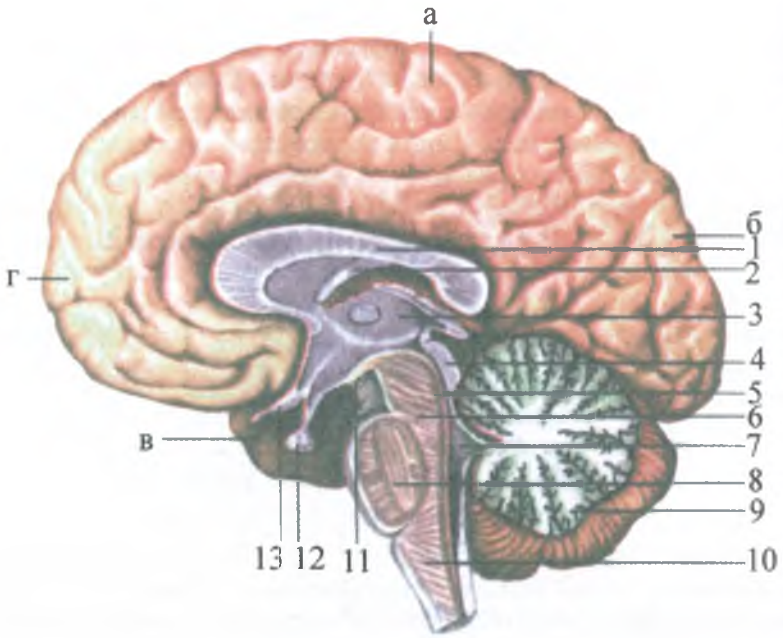

Сурет 231. Ми; сагиталді кесіндісі.
1 - сүйелді дене (corpus callosum); 2 - күмбез (fornix); 3 - таламус (thalamus); 4 - ортаңғы ми төбесі (tectum mesencephali); 5 - ортаңғы ми су құбыры (aqueductus mesencephali); 6 - ми аяқшалары (pedunculus cerebri); 7 - IV қарынша (ventriculus quartus); 8 - көпір (pons); 9 - мишық (cerebellum); 10 - сопақша ми (medulla oblongata); 11 - емізікті дене (corpus mamillare); 12 - гипофиз (hypophysis); 13 - көру қиылысы (chiasma opticum). Үлкен ми сынары: а - шеке үлесі (lobus parietalis); б - шүйде үлесі (lobus occipitalis); в - самай үлесі (lobus temporalis); г - маңдай үлесі (lobus frontalis).

Вентралді және дорсалді бөлінуі мидың келесі бөлігі - *ортаңғы мида* сақталады. Ортаңғы кесіндісінің ортасында жіңішке өзек көрінеді, ол орталық мидың қуысы *ми сұқұбыры* болып табылады. Ол IV қарынша мен қарынша қуысын байланыстырады. Су құбырының артқы жағында ортаңғы *ми төбесінің табақшасы* орналасады. Оның қызметі: көру және сезу сигналдарын сыртқы ортадан қабылдайды. Ал алдыңғы жақта мидың аяқшалары орналасқан.

Аралық ми дорсалді және вентралді бөліктерімен краниалді орналасқан. Соңғысы көру төмпегі, немесе артқы таламуспен, сұр заттың ядролар жиынтығынан тұратын, эпиталамуспен (эпифиз)

немесе томпақтәрізді денеден және орталық кесіндісінде көрінбейтін медиалді, латералді иілген денелерінен тұрады. Аралық мидың вентралді құрылымы гипоталамикалық аймағынан тұрады. Ортаңғы кесіндіде гипофиз, көру қиылысы, сүр төмпесі, күйғыш және емізікті денелері айқын көрінеді.

Бағаналық бөлігінде *соңғы мидың* жарты шарлары салбырап орналасқан. Кесіндіде көрінетін заттар: сүйелді дене немесе үлкен дәнекер, алдыңғы дәнекер, күмбездің денесі мен бағанасы, мөлдір аралық.

Мидың вентралді бетінде оның боліктері көлемді корінеді (сурет 232). Сопақша ми аударылған конус түрінде ми бағанасының каудалді бөлігінде орналасқан. Айқын орталық саңылауы мен жанында орналасқан пирамидалар корінеді. Олардан латералді жақта жүлгеден тіласты нервісінің түбіршіктері шығады. (XII жүп)

Түбіршіктер арасында дорсалді орналасқан олива - аттас ядролардың орналасу орны көрінеді. Оливаның артындағы жүлгеде үш жүп ми нервтерінің көптеген түбіршіктері: тіл-жұтқыншақтық (IX жүп), кезбе (X жүп) және қосымша (XI жүп) нервтер. Сопақша ми мен көпірді болетін көлденең жүлгеде өкеткіш нерв (VI жүп), бет нерві (VII жүп) және кіреберіс-ұлу нервілерінің (VIII) шыққан түбіршіктері корінеді.

Сопақша мидың бүйірлерінде мидың сыңарлары орналасқан. Оның табақшалы үлестерге болінгені корінеді. Мишық артқы мидың дорсалді бөлігі болып саналады. Артқы мидың вентралді бөлігі көпірді құрайды. Вентралді бөлігінде көлденең пайда болған және көлденең сызықтары жақсы көрінеді. Көпір латералді мишықтың ортаңғы аяқшасына жалғасады. Көпірдің мишықтың ортаңғы аяқшаларға ауысатын жерінде үшкіл нерттің түбіршігі шығады (V жүп). Оның кішкентай (қозғалтқыш) және үлкен (сезімтал) бөліктерін көруге болады.

Көпірдің алдыңғы жиегінде доғалданған бағаналар - ми аяқшалары болады. Олар ортаңғы мидың вентралді бөліктеріне жатады. Аяқшалардың медиалді жақтарында көзгозғалтқыш нерві (III жүп) орналасқан. Кеңейген аяқшалар арасында аяқшааралық шұңқыр болады. Ми затының түбін құрушылар, қан тамырларымен тесіп, артқы тесілген затты құрайды. Сопақша мидың вентралді бөлігінің алдында таламусасты аймақ пайда болады. Күйғышқа ауысатын сүр төмпек айқын көрінеді және оған жалғасып ілінген ми қосалқысы - гипофиз деп аталады. Оның артында кішкентай шартәрізді

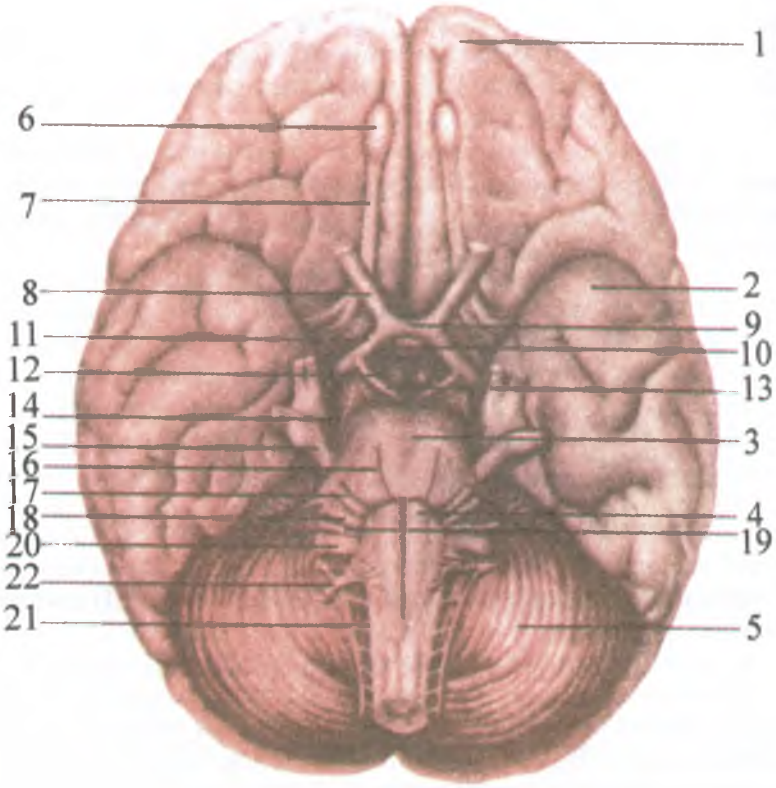

Сурет 232. Ми, негізі.
1 - үлкен ми сынарының маңдай үлесі (lobus frontalis hemispherii cerebri); 2 - үлкен ми сынарының самайлық үлесі (lobus temporalis hemispherii cerebri); 3 - көпір (pons); 4 - сопақша мидың пирамидасы (pyramis); 5 - мишық (cerebellum); 6 - иіс сезу буылтығы (bulbus olfactorius); 7 - иіс сезу жолы (tractus olfactorius); 8 - көру нервісі (n. opticus); 9 - көру қиылысы (chiasma opticum); 10 - гипофиз (hypophysis); 11 - көру жолы (tractus opticus); 12 - емізікті дене (corpus mamillare); 13 - қозғалтқыш нерв (n. oculomotorius); 14 - шығыр нервісі (n. trochlearis); 15 - үшкіл нерв (n. trigeminus); 16 - әкеткіш нерв (n. abducens); 17 - бел нервісі (n. facialis); 18 - кіреберіс үлу нервісі (n. vestibulocochlearis); 19 - тіл-жұтқыншақ нервісі (n. glossopharyngeus); 20 - кезбе нервісі (n. vagus); 21 - қосымша нерв (n.accessorius); 22 - тіласты нервісі (n. hypoglossus).

тұзіліс - емізіктәрізді заттар пайда болады. Олардың сұр заты, лимбикалық жүйеге жатады. Гипофиз алдында да вентралді бөлікке жататын сопақша мидың *көру қиылысы* болады. Ол көру нервісінің

талшықтарынан құралады (II жүп). Орталықта көру қиылысы көру жолына жалғасады.

Мидың вентралді жағынан қалған көлем шолуы, *соңғы мига* жатады. Самай мен маңдай жүлгелері көрінеді. Маңдай жүлгелерінің ортасында иіс сезу буылтығы орналасқан. Олардан артқа қарай иіс сезу жолдары, иіс сезу үшбұрыштарымен аяқталады. Олардың артында алдыңғы тесілген заттың аумақтары орналасқан.

Сопақша ми

Сопақша ми (medulla oblongata; сурет 233-237) сопақша буылтықтәрізді, оның ұзындығы 25 мм. Ол ми бағанасының төменгі бөлігін құрайды. Сыртқы көрінісі жұлынға ұқсайды. Алдынан терең алдыңғы ***орталық саңылау*** көрінеді. Оның бүйірінен буылтықтәрізді түзіліс ***пирамидалар***, сопақша мидың төменгі бөлігінде оның біршама қиылысы орналасады. Пирамидалардан *латералді алдыңғы жүлгелер* орналасқан. Олардан тіл-асты нервісінің талшықтары шығады. Жүлгенің артқы жағында сопақша түзіліс *оливалар* орналасқан. Оның артында *олива арты сала* орналасып, одан тіл-жұтқыншақ, кезбе, қосымша нервтердің талшықтары шығады. Орталық саланың дорсалді жағында нәзік және сынатәрізді ядролары орналасқан. Оларда өздеріне аттас будалар болады.

Сопақша мидың артқы бөлігі ромбтәрізді шұңқырды құруға қатысады. Кесіндісінде ақ және сұр заттың түзілістері көрінеді. (Сурет 237) Орталық саланың дорсалді жағында тіласты нервісінің ядросы, ал латералді жіңішке және сынатәрізді ядро орналасқан. Сезімтал жолдың 2-ші нейрондардың денесі орналасқан. Ал одан латералді вестибулярлы ядро орналасқан. Олар тепе-теңдік мүшесі қызметімен байланысқан. Жоғарғы, төменгі және медиалді - сезімтал, ал латералді - қозғалтқыш болады. Дорсалатералді бөлгінде тіл жұтқыншақ олардың ортақ қозғалтқыш ядросы (2), сезімтал (дара ядросы), вегетативті ядролар (кезбе нервісінің төменгі сілекей болетін ядросы). Осы нерв қозғалтқыш сезімтал және вегетативті (парасимпатикалық) талшықтармен нервтендіреді. Вентролатералді бөлігінде төменгі ядросы орналасып, экстрапирамидалық жүйеге қатысып, бұлшықеттің жиырылуын реттейді. Бұл ядролардың астында кезбе нервтің ядролары орналасқан. Барлық орталық кеңістік ретикуламен латералді ірі клеткалық орталық жаны яд-

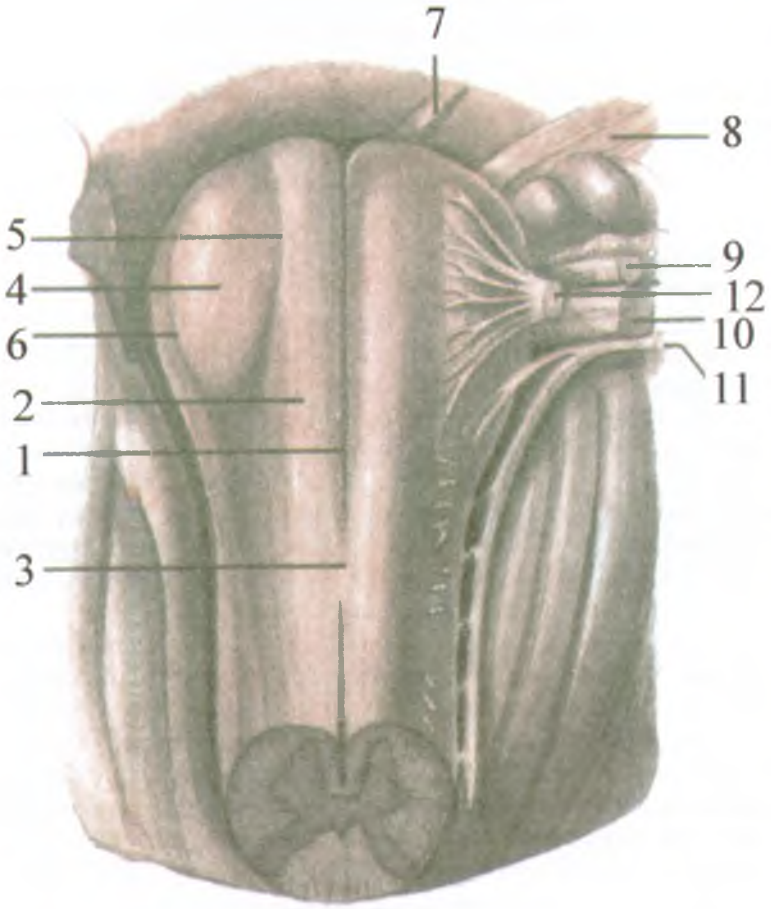

Сурет 233. Сопақша ми, вентралді беті.
1 - алдыңғы орталық саңылау (fissure mediana anterior); 2 - пирамида (pyramis); 3 - пирамида қиылысы (decussatio pyramidum); 4 - олива (oliva); 5 - алдынғы латералді саңылау (sul. ventrolateralis); 6 - артқы латералді саңылау (sul. dorsolateralis); 7 - әкеткіш нерв (n. abducens); 8 - кіреберіс-ұлу нервісі (n. vestibulocochlearis); 9 - тіл-жұтқыншақ нервісі (n. glossopharyngeus); 10 - кезбе нервісі (v. vagus); 11 - қосымша нерв (n. accessorius); 12 - тіласты нервісі (n. hypoglossus).

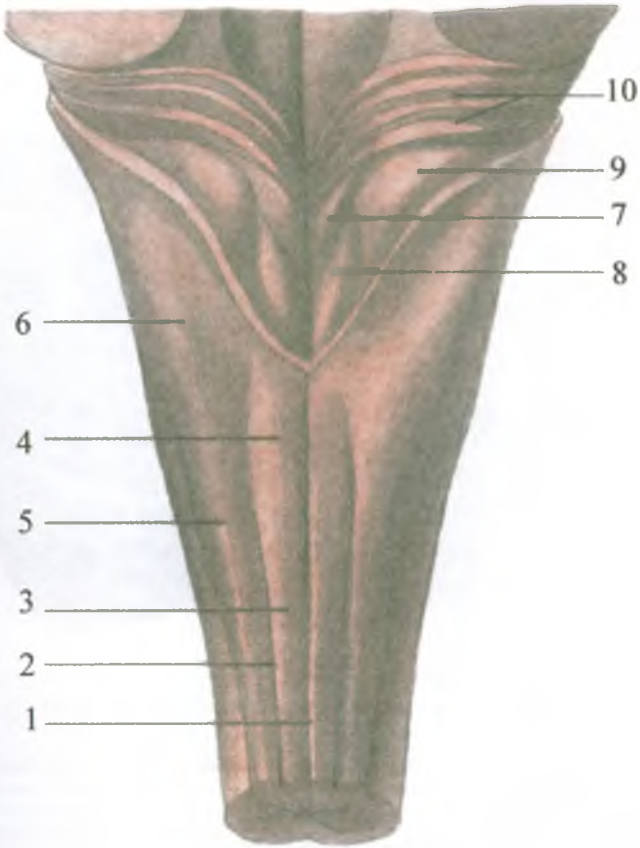

Сурет 234. Сопақша ми, дорсалді беті.
1 - артқы орталық жері (sul. medianus dorsalis); 2 - артқы латералді жүлге (sul. dorsalateralis); 3 - жіңішке буда (fasc. gracilis); 4 - жіңішке ядро төмпешігі (tuberculum gracile); 5 - сынатәрізді буда (fasc. cueatus); 6 - сынатәрізді ядро төмпешігі (tuberculum cuneatum); 7 - тіласты нервісінің үшбұрышы (trigonum n. hypoglossi); 8 - кезбе нервісінің үшбұрышы (trigonum n. vagi); 9 - кіреберістік алаң (area vestibularis); 10 - ми жолақтары (striae medullares).

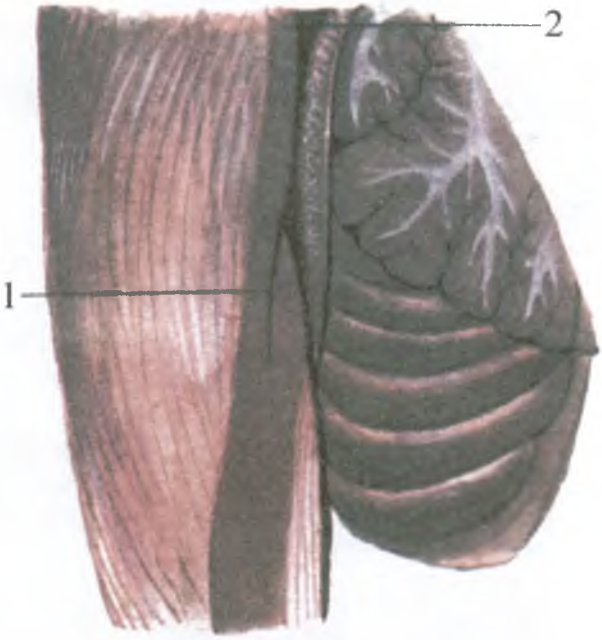

Сурет 235. Сопақша ми, орталық кесінді.
1 - орталық өзек (canalis centralis); 2 - IV қарынша (ventriculus quartus).

ролармен қамтылған.

Ақ заты - оның вентралді бөлігінде пирамидалық талшықтар өтеді. (сурет 237) Оның кейбіреулері қарама-қарсы жағына өтіп, жұлынның бүйір жіпшесіне өтеді. Ал қиылыспаған талшықтары алдыңғы жіпшеге отеді. Пирамидаасты мен олива аралығында медиалді ілмек орналасқан, онда жіңішке және сынатәрізді қиылы-

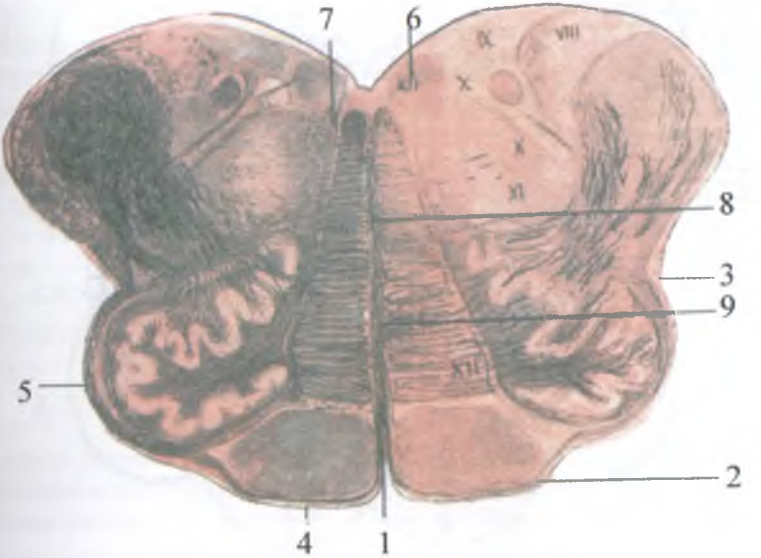

Сурет 236. Сопақша ми, орталық бөлік тұсында көлденең кесінді.
1 - алдыңғы орталық саңылау (fissure mediana ventralis); 2 - алдыңғы латералді жүлге (sul. ventrolateralis); 3 - артқы латералді жүлге (sul. dorsolateralis); 4 - пирамида (pyramis); 5 - олива (oliva); 6 - тіласты нервісінің ядросы (nucl. n. hypoglossi); 7 - тіласты нервісі (n. hypoglossus); 8 - сопақша мидың жігі (raphe medullae oblongatae); 9 - медиалді ішек (lemniscus medialis).

екін талшықтармен жұлын-таламикалық будалары болады, яғни жалпы сезімталдықтың өткізгіштігі болып саналады. Дорсалді артқы үзына бойы будалар орналасады. Одан латералді бір аумақпен -вентралді жұлын-мишық жол, жұлын-жамылғы және қызылидролық - жұлын жолдары өтеді. Дорсолатералді бөлігінде сопақша мидың бұдыры - мишықтық төменгі аяқшалары, онда дорсалді жұлын-мишық жолы болады.

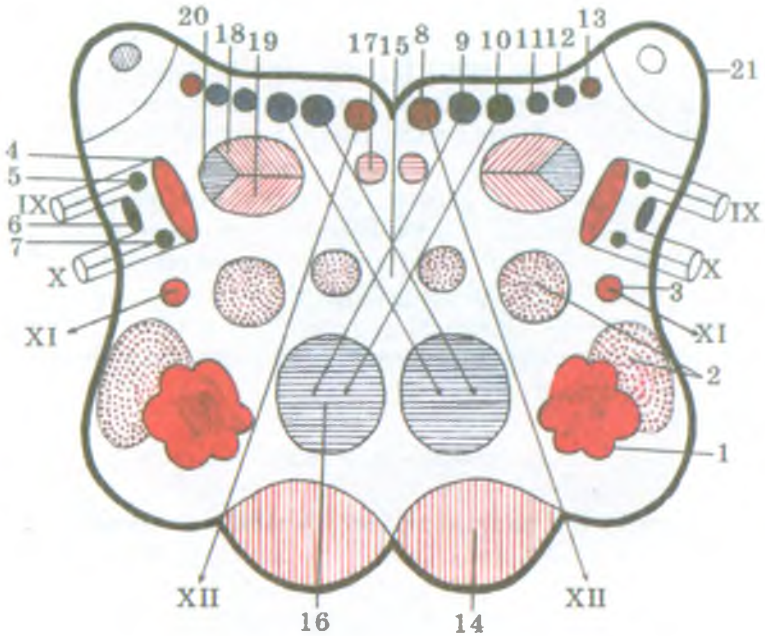

Сурет 237. Сопақша ми, көлденең кесіндісі.

1 - төменгі оливалық ядро (n. olivaris caudalis); 2 - торлы түзіліс ядролары; 3 - қосымша нерв ядросы (nucl. n. accessorii); 4 - қос ядро (nucl. ambiguous); 5 - кезбе нервісінің артқы ядросы (nucl. dorsalis n. vagi); 6 - жеке жолдың ядросы (nucl. solitarius); 7 - төменгі сілекей бөлетін ядро (nucl. salivatorus caudalis); 8 - тіласты нерв ядросы (nucl. n. hypoglossi); 9 - жіңішке ядро (nucl. gracile); 10 - сынатәрізді ядро (nucl. cuneatus); 11 - медиалді кіреберіс ядросы (nucl. vestibularis medialis); 12 - жоғарғы және төменгі кіреберіс ядролары (nucll. vestibularis cranialis et caudalis); 13 - латералді кіреберіс ядросы (nucl. vestibularis lateralis); 14 - пирамидалық буда (fasc. pyramidalis); 15 - медиалді ішек қиылысы (decussatio lemniscorum medialium); 16 - медиалді ішек (lemniscus medialis); 17 - артқы бойлық буда (fasc. longitudinalis dorsalis); 18 - жамылғы-жұлын жолы (tr. tectospinalis); 19 - қызыл ядро-жұлын жолы (tr.rubro spinalis); 20 - алдыңғы жұлын-мишық жолы (tr. spinocerebellaris anterior); 21 - төменгі мишық аяқшасы (pedunculus cerebellaris caudalis).

Артқы мидың (mesencephalon) вентралді бөлігі - **көпір**, дорсалді бөлігі - мишық. Көпір (pons) валикке ұқсас ми бағанасына көлденең орналасқан. Оның вентралді бөлігінде негізгі артерия жүлгесі көрінген. Сүр заттың ішінде вентралді және дорсалді кіреберіс ядролары мен жоғарғы олива ядроларының есту импульстарын өткізуге қатысады. Сонымен бірге сүр затқа үшкіл және әкеткіш ядролары кіреді. Олардың жанында бет нервісінің қозғалтқыш, сезімтал (дара жолдың ядросы) және вегетативті (жоғары сілекей бөлетін) ядролары орналасқан. Осында кейбір торлы формацияның ядролары орналасқан. Барлық аралық аумақ көпірдің шашыраңқы меншікті ядроларымен толтырылған. Олардың өсінділері мишықтың ортаңғы аяқшаларын құрайды.

Көпірдің ақ заты - алдымен колденең талшықтардан тұрады. Көпірдің меншікті ядролары ми қыртысына барады (сурет 240). Меншікті ақ затына *трапециятәрізді дене* жатады. Ұлу ядролары ішкі құлақтан импульстарды алып және қарама-қарсы жағына береді. Бұл талшықтар жиынтығы трапеция пішініне ұқсас келеді. Жоғарғы латералді ядролардан латералді ілмегі бағытталады. Трапециятәрізді дененің төменгі жағында медиалді ілмек, ал оның астында үш өткізгіш жолдардың: вентралді жұлын-мишық, жамылғы-жұлын және қызыл ядро-жұлын жолдары орналасқан. Вентралді ірі буылтықтәрізді пирамида жол болып табылады.

Мишық (cerebellum, сурет 241-243) ***екі жарты мишық*** сыңарларынан тұрады. Ескі ортаңғы бөлігі ***мишық құрты***, мишықтық *сүр заты*, ми қыртысымен ядроларымен корсетілген. Тісше ядролар латералді орналасқан, ал медиалді тығындық, шартәрізді ядролар және шатыр ядросы орналасқан. Мишықтың *ақ заты* үш жүп аяқшаларын түзуге қатысады. *Төменгі аяқшалары* сопақша мимен байланысады. Бұның құрамында дорсалді жұлын-мишық жол, жіңішке және сынатәрізді будалардың кейбір талшықтары өтеді. Сонымен бірге мұнда олива-мишық жүйесі (талшықтар томенгі оливадан мишық қыртысына, қыртыстан тісті ядроларға, ал одан қайтадан төменгі олива ядроларға), және кіреберіс-мишық жүйесі (сезімтал вестибулярлы ядролардан мишық қыртысына, қыртыстан шатыр ядросына, ал одан қозғалтқыш латералді кіреберіс ядроларына).

Бұл жүйелердің эфферентті бөліктері олива - жұлын және кіреберіс - жұлын будалары болып табылады. *Ортаңғы аяқшалары*

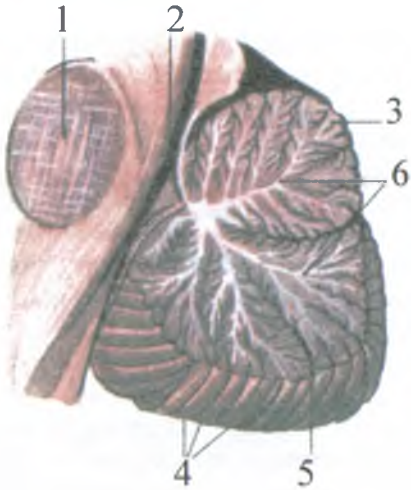

Сурет 238. Артқы ми, орталық кесінді.
1 - көпір (pons); 2 - IV қарынша (ventriculus quartus); 3 - мишық (cerebellum); 4 - мишық жапырақшалары (folia cerebelli); 5 - мишықтың өмірлік тармақтары (arbor vitae cerebelli).

Сурет 239. Көпір, көлденең кесінді.
1 - IV қарынша қуысы; 2 - орталық жүлге (sul. medianus); 3 - негіздік жүлге (sul. basilaris); 4 - көпір жамылғысы (tegmentum pontis); 5 - трапециятәрізді дене (corpus trapezoideum); 6 - қыртыс-жүлын талшықтары (fibrae corticospinales); 7 - өкеткіш нервтің ядросы (nucl. n. abducentis); 8 - көпірдің көлденен талшықтары (fubrae pontis transversae).

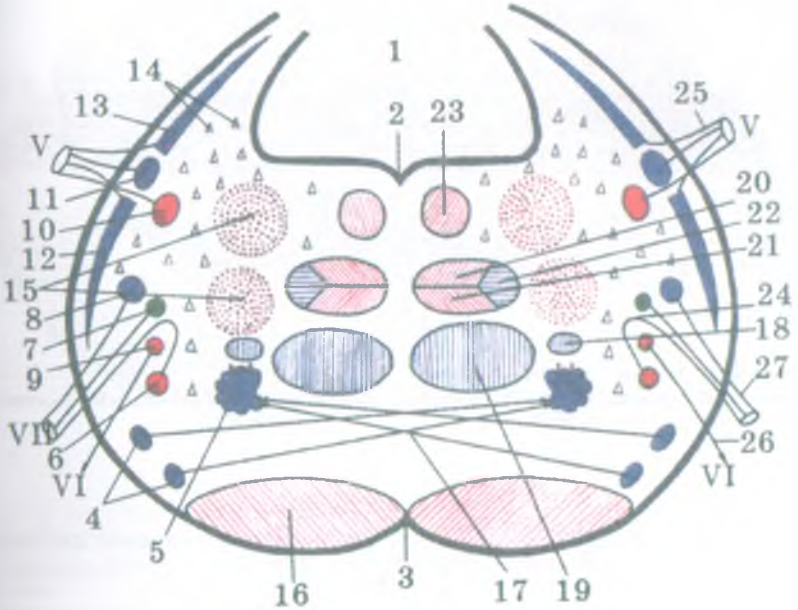

Сурет 240. Көпір.

I - IV қарынша (venticulus quartus); 2 - орталық жүлге (sul. medianus); 3 - негіздік жүлге (sul. basilaris); 4 - вентралді және дорсалді үлу ядролары (nucll. centralis et dorsalis); 5 - жоғарғы оливалық ядро (nucl. olivaris cranialilis); 6 - бет нерв ядросы (nucl. n. facialis); 7 - жоғарғы сілекей бөлетін ядро (nucl. salivatorius cranialis); 8 - жолдың ядросы (nucl. solitarius); 9 - әкеткіш нерв ядросы (nucl. n. abducentis); 10 - үшкіл нервтің қозғалтқыш ядросы (nucl. pontinus n. trigenimi); 11 - үшкіл нервтің қозғалтқыш ядросы (nucl. pontinus n. trigenimi); 12 - үшкіл нервтің жұлындық жол ядросы (nucl. spinalis n. trigemini); 13 - үшкіл нервтің ортанғы милық жолының ядросы (nucl. mesencephalicus n. trigemini); 14 - көпір ядросы (nucll. pontis); 15 - торлы түзіліс ядролары; 16 - қыртыс-жұлын талшықтары (fibrae corticospinales); 17 - трапециятәрізді дене (corpus trapezoideum); 18 - латералді ілмек (lemniscus lateralis); 19 - медиалді ілмек (lemniscus medialis); 20 - жамылғы-жұлын жолы (tr. tectospinalis); 21 - қызыл-жұлын жолы (tr. rubrospinalis); 22 - алдыңғы жұлын-мишық жолы (tr. spinocerebllaris ventralis); 23 - артқы бойлық буда (fasc. longitudinalis dorsalis); 24 - бет нервісінің тізесі (genu n. fasialis); 25 - үшкіл нерв (n. trigeminus); 26 - әкеткіш нерв (n. abducens); 27 - бет нервісі (n. facialis).

Сурет 241. Мишық, дорсалді беті.
1 - мишық сынарлары (hemispherium cerebelli); 2 - мишық саңылауы (fissure cerebelli); 3 - мишық жапырақшалары (folia cerebelli).

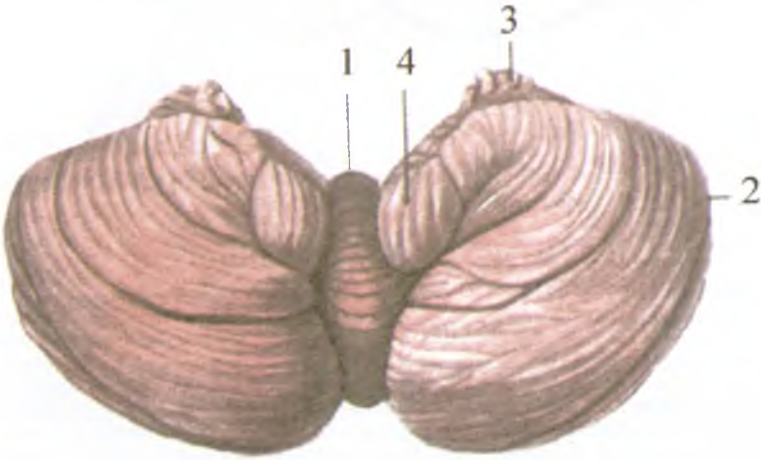

Сурет 242. Мишық, вентралді беті.
1 - мишық құрты (vermis cerebelli); 2 - мишық сыңары (hemispherium cerebelli); 3 - мишық жырымы (flocculus); 4 - мишық бадамшасы (tonsilla cerebelli).

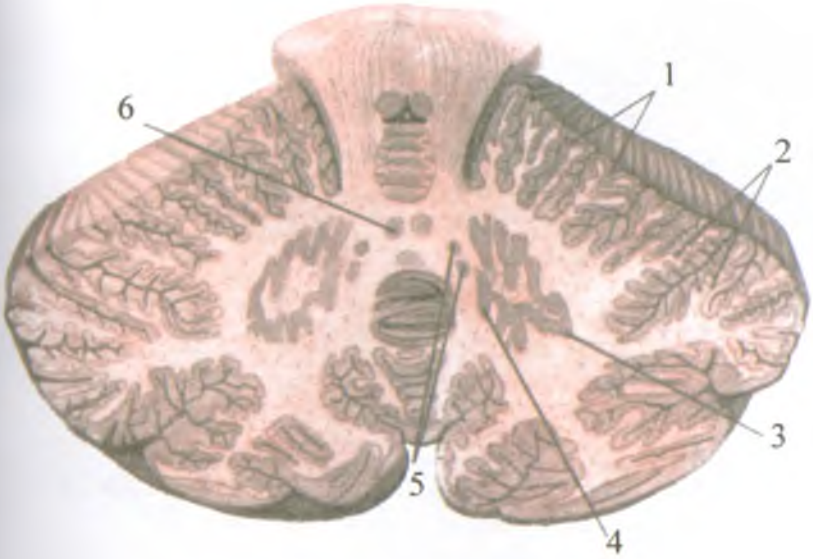

Сурет 243. Мишық, көлденең кесіндісі.
1 - мишық қыртысы (cortex cerebelli); 2 - ақ жолақтар (laminae albae); 3 - тісті ядро (nucl. dentatus); 4 - тығынтәрізді ядро (nucl. emboliformis); 5 - шартәрізді ядро (nucl. globosus); 6 - шатыр ядросы (nucl. fastigii).

көпірдің меншікті ядроларын мишық қыртысы біріктіретін ядроларынан тұрады. *Жоғарғы аяқшалары* эфферентті талшықтар жұлын-мишық жолы және эфференттік (тісше ядролардан ортаңғы мидың ядроларын ортаңғы қызыл және көру томпешіктерінің ядроларынан аралық миына).

Ромб тәрізді шұңқыр

Ромбтәрізді шұңқыр (fossa rhomboidea; сурет 244-245) мидың жеке бөлігі бола алмайды. Сопақша ми мен көпірдің дорсалді төменгі бөлігінің шекарасында орналасқан. Ромбтың төменгі жақтары мишықтың төменгі аяқшаларымен шектеледі, ал жоғарғысы - жоғарғы аяқшаларымен. Шұңқырдың латералді бұрыштарының көлденең бағытына ми жолақтары барады. Олар шұңқырды төменгі

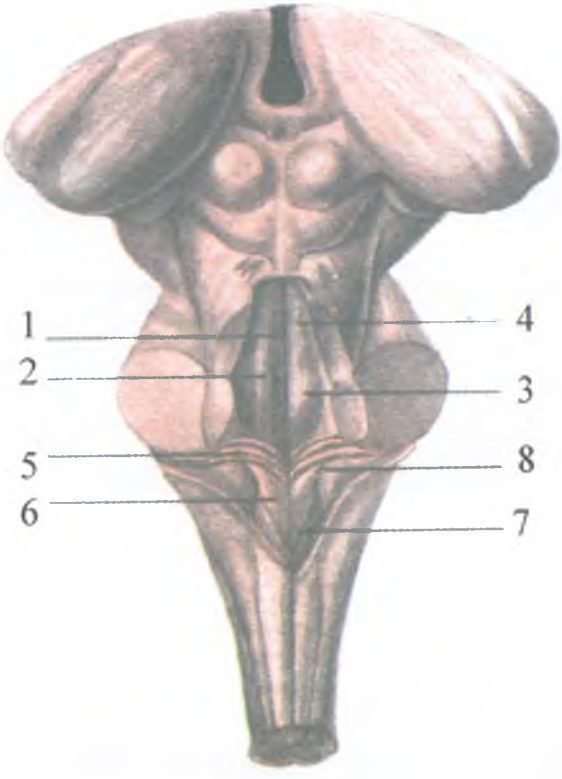

Сурет 244. Ромбтәрізді шұңқыр.
1 - орталық жүлге (sul. medianus); 2 - медиалді көтерінкі (eminentia medialis); 3 - бет төмпешігі (collicus facialis); 4 - көгілдір орын (locus coeruleus); 5 - ми жолақтары (stirae medullaeres); 6 - тіласты нервісінің үшбұрышы (trigonum n. hypoglossi); 7 - кезбе нервісінің үшбұрышы (trigonum n. vagi); 8 - кіреберіс алаң (area vestibularis).

(сопақша миға жататын) және жоғарғы (көпірлі) жартыларға бөледі. Төменгі бұрыштан жоғарысына артқы орталық жүлге орналасады, ол жұлынның артқы орталық жүлгесінің жалғасы болады. Ол шұңқыр аумағын сол және оң жартыларға бөледі. Ортаңғы жүлгеге параллель шекаралы жүлге жүреді. Екеуі медиалді көтеріңкіні шектеп, буылтықтәрізді болады. Медиалді шығынқы-

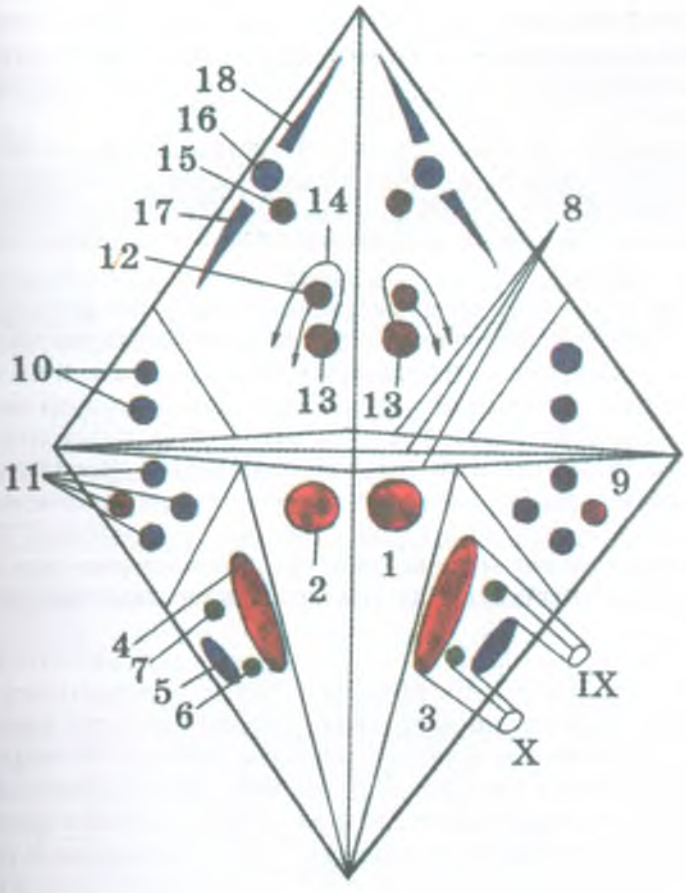

Сурет 245. Ромбтәрізді шүңқыр. Ми нерв ядроларының орналасу схемасы.
1 - тіласты нервісінің үшбұрышы (trigonum n. hypoglossi); 2 - тіласты нервісінің ядролары (nucl. n. hypoglossi); 3 - кезбе нервісінің үшбұрышы (trigonum n. vagi); 4 - қуыс ядро (nucl. ambiguous); 5 - жеке жолының ядросы (nucl. solitarius); 6 - кезбе нервтің артқы ядросы (nucl.dorsalis n.vagi); 7 - төменгі сілекей бөлетін ядро (nucl. salivatorius inferior)); 8 - ми жолақтары (striae medullares); 9 - кіреберіс алаң (area vestibularis); 10 - вентралді және дорсалді ұлу ядролары (nucll. cochleares ventralis et dorsalis); 11 - кіреберіс ядролары (nucl. vestibulares superior, inferior medialis, lateralis); 12 - өкеткіш нерв ядросы (nucl. n. abducentis); 13 - бет нервісінің ядросы (nucl n. facialis); 14 - бет нервісінің тізесі (geni n. facialis); 15 - үшкіл нервтің қозғалтқыш ядросы (nucl. motorius n. trigemini); 16 - үшкіл нервтің көпірлік ядросы (nucl. pontinus n. trigemini); 17 - үшкіл нервтің жұлын жолының ядросы (nucl. spinalis n. trigemini); 18 - үшкіл нервтің ортаңғы ми ядросы (nucl. mesencephalicus n trigemini).

ны дисталді бөлігі тіласты нервісінің үшбұрышын құрайды, оның аймағында осы нервтердің ядросы орналасады. Одан латералді жағында, кезбе нервісінің үшбұрышы орналасады, онда тіл-жұтқыншақ, кезбе нервісінің ядролары (жалпы қозғалтқыш және сезгімтал, вегетативті ядролары) қосылады.

Шұңқырдың латералді бұрыштары вестибулярлы аумақпен қапталған. *Ми жолақтарынан* төмен орналасқан аймақ бөлігі сопақша миға жатады және 4 вестибулярлы ядроларымен толтырылған. Олардың үшеуі сезімтал: жоғарғы (Бехтерев ядросы) медиалді (Швальве ядросы) төменгі (Роллер ядросы), ал біреуі қозғалтқыш латералді (Дейттерс ядросы) болып табылады. Сезімтал ядролар импульсті ішкі құлақтың вестибулярлы аппаратынан, екінші нейрон талшықтары миға және мишықтың төменгі аяқшалары арқылы ми қыртысына береді. Қозғалтқыш ядросы эфферентті импульсті экстрапирамидалы жүйе мен мишықтан алады, ал оның эфферентті талшықтары жұлынның алдыңғы жіпшесіне барады. Вестибулярлы аймақтың көпірлі бөлігі алдыңғы және артқы ұлу бөлігімен толтырылған. Олар импульсті ішкі құлақтың есту бөлігінен алып, талшықтарын жоғарғы оливаларға береді. Оливалардан есту қыртысасты орталығына латералді ілмек талшықтар жиынтықтары бағытталады.

Көпірлік бөлімінің төменгі бөлік шұнқырында әкететін және бет нервтерінің ядролары терең орналасқан. Соңғысының талшықтары қозғалтқыш ядролардан әкететін нервтің ядросын жоғарыдан айналып өтіп, шұнқырдың бетінде бет төмпесін құрайды. Осында бет нервісінің жанында оның сезімтал және вегетативті ядролары жатады (дара жолды ядро мен жоғарғы сілекей бөлетін ядро). Краниалдірақ жоғарғы бұрышында үшкіл нервтің 4 ядросы - қозғалтқыш және 3 сезімтал: көпірлік, жұлын ми жолдарының және ядросы ортаңғы ми ядро жолы.

Ортаңғы ми

Ортаңғы ми (mesencephalon; сурет 246-250) көпірдің алдыңғы жиегінен көру жолдары мен емізікті денелерге дейін созылады. Дорсалді бетінің шекарасында шығыршық нервінің шығатын және арты жиегі кору төмпешіктері. Оның қуысы ми құбыры болады. Ұзындығы 1,5 см-ге жуық, диаметрі 2 мм, ал IV және III қуыс қарыншаларын байланыстырады. Су құбырдың дорсалді ортаңғы

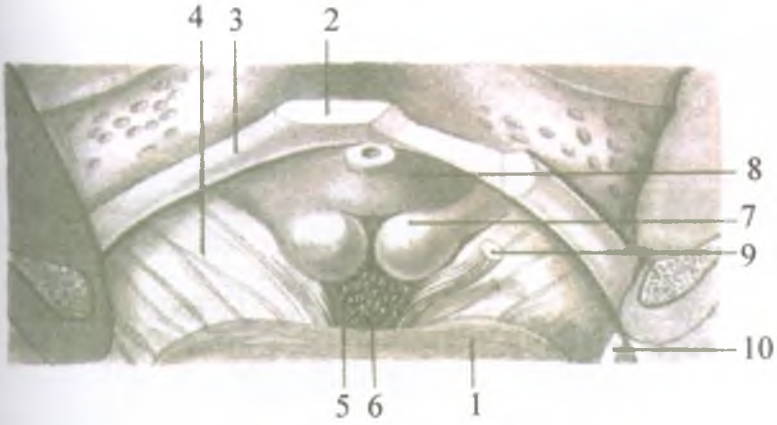

Сурет 246. Ортаңғы ми, вентралді қабырғасы.
1 - көпір (pons); 2 - көру қиылысы (chiasma opticum); 3 - көру жолы (tr.opticus); 4 - ми аяқшалары (pedunculus cerebri); 5 - аяқшаралық шұңқыр (fossa interpeduncularis); 6 - артқы тесілген зат (substantia perforate posterior); 7 - емізікті дене (corpus mamillare); 8 - сүр төмпек (tuber cinereum); 9 - көзқимылдатқыш нерв (n. oculomotorius); 10 - шығыр нервісі (n. thochlearis).

Сурет 247. Ортаңғы ми, дорсалді қабырғасы.
1 - төбе табақшасы(lam. tecti); 2 - жоғарғы төмпешік (colliculi craniales); 3 - төменгі төмпешік (colliculi caudales); 4 - жоғарғы төмпешіктің сабы (brachium colliculi cranialis); 5 - төменгі төмпешіктің сабы (brachium colliculi caudalis); 6 - мишықтың жоғарғы аяқшасы (pedunculus cerebellaris cranialis).

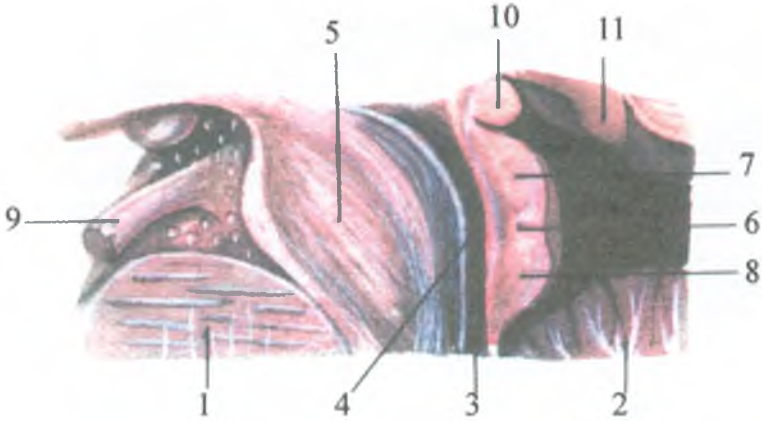

Сурет 248. Ортаңғы ми, ортаңғы кесінді.
1 - көпір (pons); 2 - мишық (cerebellum); 3 - IV қарынша (ventriculus quartus); 4 - ортаңғы мидың су құбыры (aqueductus mesencephali); 5 - ми аяғы (pedunculus cerebri), 6 - ортаңғы мидың төбесі (tectum mesencephali); 7 - жоғарғы томпешік (colliculus cranialis); 8 - төменгі томпешік (colliculus caudalis); 9 - көз қозғалтқыш нерв (n. oculomotorius); 10 - эпиталамус дөнекері (comissura epithalamica); 11 - томпақ дене (corpus pineale).

ми шатыры, ал вентралді - ми аяқшалары орналасқан.

Ортаңғы мидың төбесі 4 төбешіктен тұрады. Горизонталді жүлге арқылы олар жоғары және төмен, ал вертикалді - сол және оң болып бөлінеді. Латералді әр төбешік ұзына бойы жалғасады, олар *төбешік сабы* деп аталады. Жоғарғы төбешіктің сабы латералді иінді денелерімен жалғасып, ал төменгі төбешіктің. Сабы - медиалді иінді денелермен жалғасады. Жоғарғы төбешіктің сабы және латералді иінді денелердегі сұр заттың орналасуы көру қызметін іске асыруға қатысады, ал төменгі төбешіктер мен медиалді иінді денелерінің сұр заты қыртысасты есту орталығы болып табылады.

Ортаңғы мидың вентралді бөлігі - оның ***аяқшалары***, бүкіл ми сүйеніп тұрған вертикалді бағанаға ұқсайды. Осының әсерінен аты солай аталады. Краниалді жағында аяқшалары ажырап, олардың арасында *аяқшаралық шұңқыр* пайда болады. Онда артқы тесіктелген зат - миды қоректендіретін тамырлардың кіретін жолы

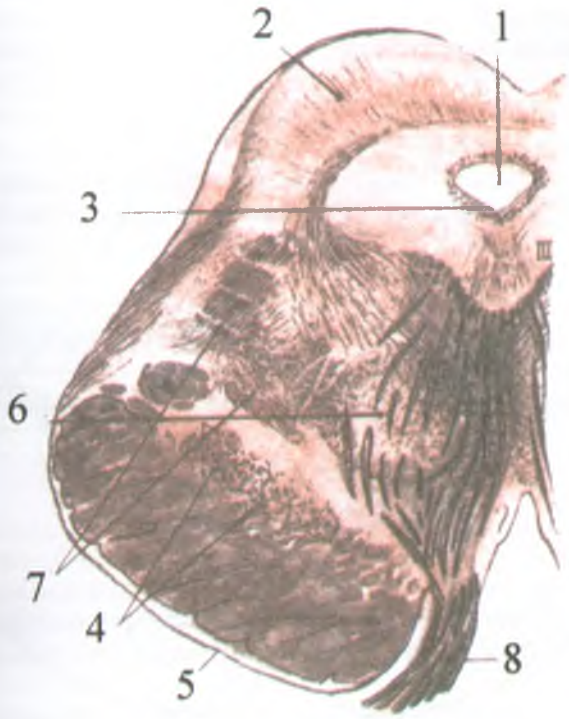

Сурет 249. Ортаңғы ми, көлденең кесінді.
1 - ортаңғы мидың су құбыры (aqueductus mesencephali); 2 - жоғарғы төмпешіктің ядросы (nucl. colliculi cranialis); 3 - ортаңғы сүр зат (substantia grisea centralis); 4 - қара зат (substantia nigra); 5 - ми аяқшаларының негізі (basis pedunculi cerebri); 6 - қызыл ядро (nucl. ruber); 7 - медиалді ілмек (lemniscus medialis); 8 - көзқозғалтқыш нерв (n. oculomotorius).

орналасқан. Медиалді жағында аяқшада жүлге көрінеді, онда көз қозғалтқыш нерві орналасқан.

Кесіндісінде мидың басқа бөліктерінде сияқты сүр және ақ зат көрінеді. Ортаңғы мидың төбесінде ***сүр зат*** жоғарғы және төменгі төбешіктердің ядросында орналасқан. Төменгі төбешіктер жоғарғы төбешіктермен байланып, ал соңғысынан жүлын-жамылғы жолы басталады. Су құбырынан вентралді ми аяқшалары орналасқан. Қара заттың жуан қабатымен олар ***ор-***

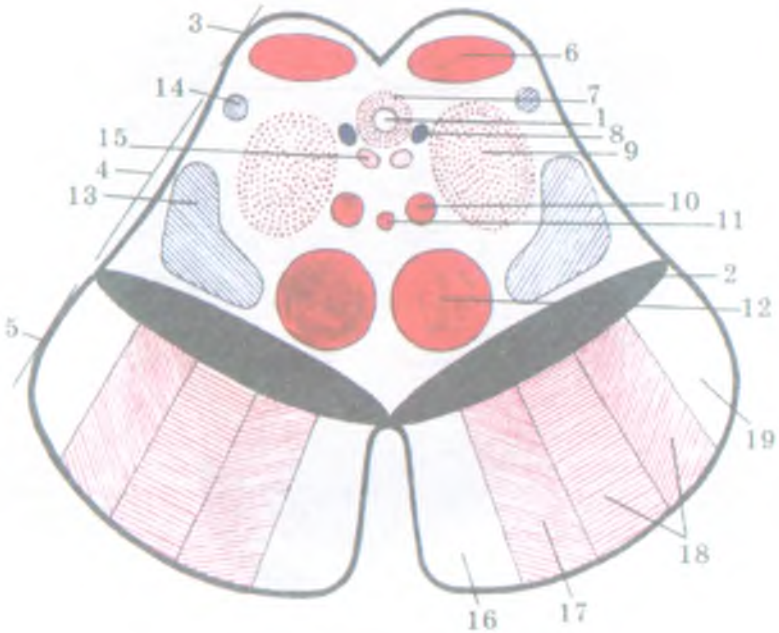

Сурет 250. Ортаңғы ми, көлденең кесінді (схема).
1 - ортаңғы ми су құбыры (aqueductus mesencephali); 2 - қара зат (substantia nigra); 3 - ортаңғы мидың төбесі (tectum mesencephali); 4 - ортаңғы мидың жамылғысы (tegmentum mesencephiali); 5 - ми аяқшаларының негізі (basis pedunculi cerebri); 6 - жоғарғы томпешік ядросы (nucl. colliculi cranialis); 7 - орталық сүр зат (substantia grisea centralis); 8 - үшкіл нервтің ортаңғы ми жолының ядросы (nucl. mesencephalicus n. trigemini); 9 - торлы түзіліс (formation reticularis); 10 - көз қозғалтқыш нервтің ядросы (nucl. n. oculomotorii); 11 - көз қозғалтқыш нервтің қосымша ядросы (nucl. oculomotorius accessiorius); 12 - қызыл ядро (nucl. ruber); 13 - медиалді ілмек (lemniscus medialis); 14 - латералді ілмек (lemniscus lateralis); 15 - артқы бойлық буда (fasc. longitudinalis dorsalis); 16 - мандай көпір талшықтары (fibrae frontopontinae); 17 - қыртысты-ядролық талшықтар (fibrae corticonucleares); 18 - төбе-самай көпір талшықтары (fibrae corticospinales); 19 - шеке-самай көпір талшықтары (fibrae parietotemporopontinae).

таңғы мидың жамылғысы мен ***негізіне*** бөлінеді. Жамылғысында сүр заттың ірі ядросы қызыл ядро болып табылады. Ол қара заттың үстінде орналасып, экстрапирамидалық жүйеге жатады. Осы ядродан қызыл ядро - жұлынды жол басталады. Ол рефлекторлы қозғалыстардың импульстарын өткізеді. Дорсалді екі латералді және көз қозғалтқыш нервтің ортаңғы ядросы жатады. Су құбыры орталық сүр зат пен үшкіл нервтің ортаңғы ми жол ядросын қоршайды. Осында торлы формация ядролары да орналасқан.

Жамылғының ***ақ заты*** ең алдымен жуан медиалді иілмектен тұрады. Ол қара заттан латералді өтеді. Дорсалді латералді ілмек орналасқан. Ол қыртысасты есту орталығында аяқталады. Аяқшалар негіздерінде (медиалді жақтан латералді жаққа) мандай- көпір жолы, қыртысты - ядролы, қыртысты -жұлын және төбе-самай-шүйде жолдары орналасқан.

Аралық ми

Алдыңғы ми сыңарының даму кезеңінде бағаналық бөлікті жапқан. Онымен бірге аралық мида жабылған (сурет 251-256). Тұтас мида оның вентралді бөлігі ғана көрінеді. Ортаңғы мимен шекаралары жоғарыда көрсетілді. Ми сыңарынан ол көру қиылысының алдыңғы жиегімен, ал латералді-терминалді жолақпен ажыратылады. Басқа бөліктер сияқты аралық ми вентралді (гипоталамус) және дорсалді (таламус, метаталамус, эпиталамус) болып бөлінеді. Оның қуысы көру төмпелері арасындағы III қарынша болады.

Таламус - сопақша пішінді көру төмпесі. Алдыңғы үшкір, артынғысы кеңейген *жастық* деп аталады. Оның көп бөлігі жіңішке қабатты ақ заттармен бөлінген сүр заттан тұрады. Онда 40-астам ядролар бар. Зерттеуге оңай болу үшін оларды *жинақталған ядролар тобына* жатқызады. Латералді, медиалді, медиалді-орталық, медиалді-вентралді, артқы және т.б ядроларға бөледі. Олар шеттен сезімтал импульстарды орталық құрылымдарға (ми қыртысы, экстрапирамидалық жүйе) жеткізу қызметін жүзеге асырады. Медиалді жақта таламус бойымен көлденең жүлге оны субталамикалық аймақтан ажыратады. Онда субталамикалық ядро (Люисов денесі) және ортаңғы мидан жалғасқан қара зат пен қызыл ядро болады. Бұл түзілістер экстрапирамидалық жүйенің бөлігі болып табылады.

Метаталамус немесе таламусарты аймақ, ол латералді және медиалді иінді денелерден тұрады. Функционалді ортаңғы мимен байланысқан.

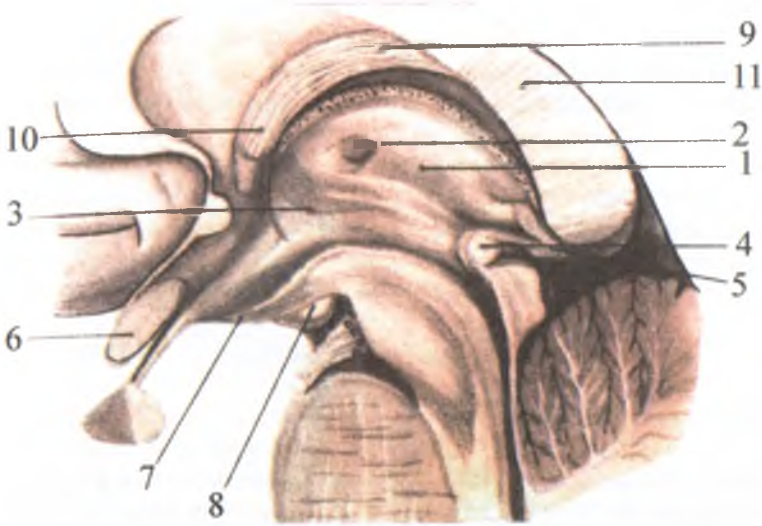

Сурет 251. Аралық және ортаңғы ми.
1 - көру төмпешігі (thalamus opticus); 2 - таламусаралық дәнекер (adhesion interhalamica); 3 - гипоталамикалық жүлге (sul. hypothalamicus); 4 - эпиталамиялық дәнекер (comissura epithalamica); 5 - томпақ дене (corpus pineale); 6 - көру қиылысы (chiasma opticum); 7 - сүр төмпек (tuber cinereum); 8 - емізікті дене (corpus mamillare); 9 - күмбез денесі (corpus fornicis); 10 - күмбез аяқшасы (crus fornicis); 11 - сүйелді дене (corpus callosum).

Эпиталамус - таламусүсті аймақ. Бұл аймақта эпифиз, немесе ***томпақ дене*** қалыптасады. Ол көру төмпесінің медиалді бетінің артқы бөлігін жүгенмен жалғастырады, олар жүгендер дәнекерін байланыстырады. Колемі бойынша кішкентай эпифиз, ішкі секреция бездері сияқты күрделі қызметтер атқарады. Уақытылы жынысты жетілуін, организмнің мезгілдік ритмін, және соңғы мәліметтер бойынша, жасушалар жарғағының өткізгіштігіне ықпалын тигізеді. Без қызметі ретінде келесі сәйкес бөлімінде жазылады.

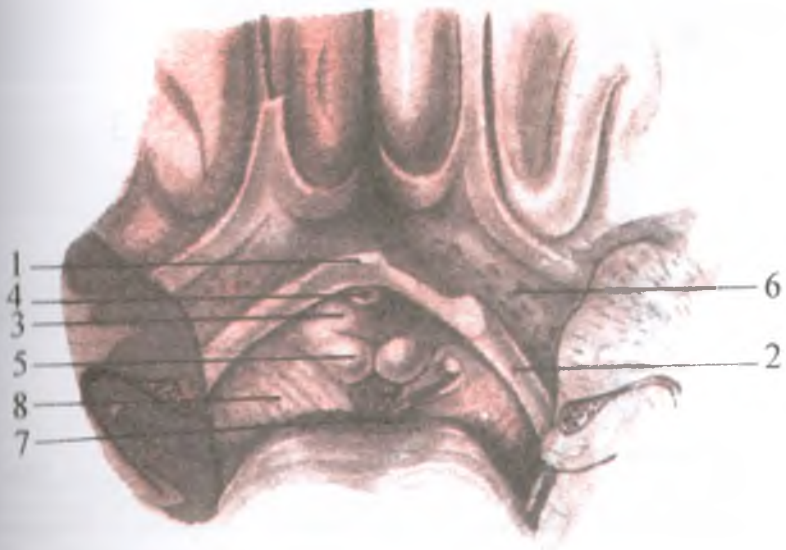

Сурет 252. Аралық ми; ми негізі жағынан көрініс.
1 - көру қиылысы (chiasma opticum); 2 - көру жолы (tr. opticus); 3 - сұр төбешік (tuber cinereum); 4 - түтік (infundibulum); 5 - емізіктәрізді дене (corpus mamillare); 6 - алдыңғы тесіктелген зат (substantia perforate rostralis); 7 - артқы тесіктелген зат (substantia perforate posterior); 8 - ми аяқшалары (pedunculus cerebri).

Гипоталамус - таламусасты ол да ақ пен сұр заттардан тұрады. Бұл гипофиз ішкі секреция бездері сияқты келесі сәйкес бөлімінде айтылады. *Сұр төмпе* кесіндісінде құйғыштәрізді, қабырғаларында сұр төмпекті ядролар болады. Оның артында өз ядроларымен *емізіктәрізді денелер* орналасқан. Оған қоса алдыңғы ортаңғы және артқы гипоталамус ядролары болады. Олардың ерекшелігі - нейросекреция қызметі. Оған қоса, олар зат алмасу процессін регуляциясына, кардиоваскулярлы регуляциясына және басқа да вегетативті организм қызметеріне қатысады. Ақ затқа көру қиылысы жатады, онда көру нервісінің талшықтары жартылай қиылысады.

Сурет 253. Аралық ми; дорсалді жағынан көрінісі.
1 - III қарынша (ventriculus tertius); 2 - артқы таламус (thalamus dorsalis); 3 - таламустың алдыңғы төмпешігі (tuberculum anteris thalami); 4 - жастық (pulvinar); 5 - таламустың мишық жолақтары (stria medullaris thalami); 6 -шекералық жолақ (stria terminalis); 7 - томпақ дене (corpus pineale).

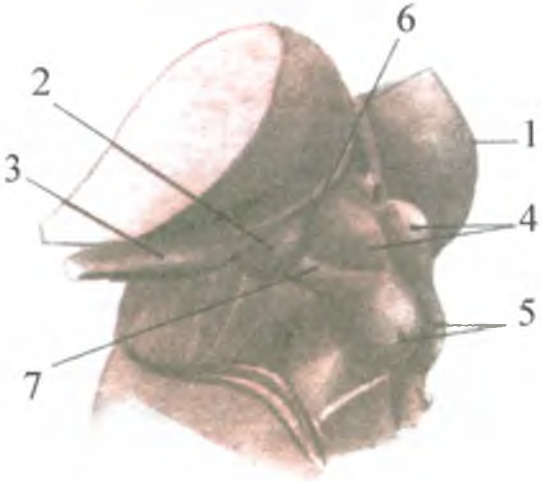

Сурет 254. Аралық ми; алдыңғы және артқы көрінісі.
1 - жастық (pulvinar); 2 - медиалді иінді дене (corpus geniculatum mediale); 3 - латералді иінді дене (corpus geniculatum laterale); 4 - аралық мидың жоғарғы беттік төбешігі (colliculi craniales); 5 - аралық мидың жоғарғы беттік төбешігі (colliculi caudales); 6 - жоғарғы төбешік сабы (brachium colliculi cranialis); 7 - төменгі төбешік сабы (brachium colliculi caudalis).

Сурет 255. Артқы таламус; фронталді кесінді. (ядролар, жартылай схема)
1 - III қарынша (venticulus tertius); 2 - таламикааралық дәнекер (adhesio interthalamica); 3 - таламустың милық жолағы (stria medullaris thalami); 4 - шекаралық жолақ (stria medullaris thalami); 5 - таламустың топтық медиалді ядросы; 6 - таламустың топтық латералді ядросы; 7 - латералді- вентралді ядро; 8 - латералді-орталық ядро.

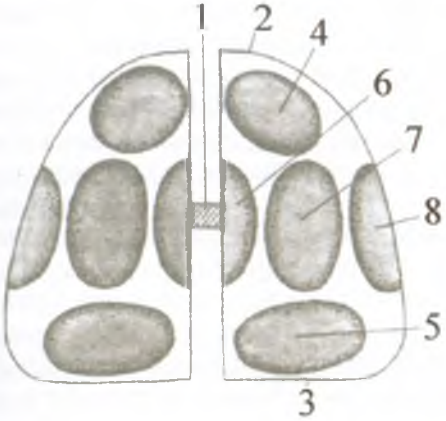

Сурет 256. Артқы таламустың ядросы; горизонтальді кесінді (схема).
1 - таламикааралық дәнекер (adhesio interthalamica); 2 - алдыңғы төмпешік (tuberculum anterior thalami); 3 - жастық (pulvinar); 4 - алдыңғы топ ядро (nucll. anteriores); 5 - артқы топ ядро (nucll. posteriores); 6 - медиалді ядроның тобы (nucll. mediales); 7 - орталық ядроның тобы (nucll. centrales); 8 - латералді ядроның тобы (necll. laterales).

Соңғы ми (telencepalon) екі ми сыңарынан тұрады. Әр ми сыңарының алдыңғы шеті дөңгеленіп келген, ал артыңғы- өткірленеді. Екі ми сыңарының арасында терең саңылау бар, сондықтан медиалді беттері тегіс, вертикалді болып келеді. Дорсолатералді беті ми қаңқасының сызбасын қайталап, жартылай сопақша, дөңес болып келеді.

Басқа бөліктері сияқты соңғы мида сүр және ақ зат болады. Ми сыңарында сүр заты екі анатомиялық пішінде болады. Бірінші пішін - қыртыстың жұқа жасуша қабаты. Біз оның 1/3-ін ғана бетін көре аламыз, ал 2/3 жүлгелерде жасырылған. Сонымен қатар 3 түрлі жүлгені ажыратуға болады: I түр - терең, әрқашан тұрақты болатын жүлгелер. Олар ми сыңарларын бөліп тұрады, II түр - онша терең емес жүлгелер, әрқашан қызметінде тұрақты, бірақ пішіні мен топографиясымен ауыспалы болады. Олар қатпарлар арасын ажыратады, III түр - кішкентай, қысқа, тұрақсыз жүлгелер. Олар қатпарлар аумағында орналасып, конфигурациясын өзгертіп отырады.

Орталық жүлге медиалді бетінен латералді бетінің төменгі жиегіне дейін, жоғарыдан төменге дейін барады. Бұл жүлге маңдай бөлігі мен оның арасындағы самай және төбе үлестерін ажыратады. *Латералді жүлге* де жақсы көрінген. Ол қиғаш дорсолатералді бетінің дөңесімен ми сыңарының төменгілатералді жиегінен артқа және жоғары барады. Бұл жүлге самай бөлігін (жүлгенің астында орналасқан) маңдай және төбе бөліктерінен (жүлгеден жоғары орналасқан) ажыратады. Ми сыңарының жоғарғылатералді жиегінен *қысқа төбе-шүйде жүлгесі* латералді өтеді. Ол сәйкес бөліктерінің дорсолатералді бетінде сәйкес бөліктермен шекараласады. Осылайша, үш жүлге ми сыңарын төрт бөлікке бөледі.

Маңдай үлесінде II типті төрт жүлге бар. Орталық жүлге алдында жоғарыдан төменге, бірінен кейін бірі, төменгі және жоғарғы орталық алдындағы жүлге болады. Олардың арасында және орталық жүлгеде *орталық алдындағы қатпар* орналасқан. Жоғарғы және төменгі орталық жүлгеден маңдай полюсіне горизонталді жоғарғы және томенгі *маңдай жүлгелері* өтеді. Жоғарғы маңдай жүлгесі мен ми сыңарының медиалді жиегінде *жоғары маңдай қатпары* орналасқан. Маңдай жүлгелері *ортаңғы маңдай қатпарымен* бөлінген. Төменгі маңдай жүлге астында *төменгі маңдай қатпары* орналасқан.

Орталық алдындағы қатпарда қозғалтқыш анализатордың ядролары орналасқан. Осында барлық ағзадан проприоцептивтік импульс бір бөліктері келіп, ал сол жерден үлкен пирамидалық клеткалардан ми қыртысының V қабатынан, қозғалтқыш қыртысты-жұлын жолы басталады. Қатпардың төменгі бөліктері бас бұлшықеттеріне импульс жібереді. Қатпардан жоғары мойынды басқаратын клетка топтары орналасқан. Сонымен қатпардың ең жоғарғы бөліктерінде дене және қол-аяқ бұлшықеттерін басқаратын клетка топтары болады.

Ортаңғы маңдай қатпарының артқы үлесіндегі екі анализаторлардың ядролары орналасады. Ең біріншісі - қарама-қарсы жаққа *бас және көз қимылының бірлескен орталығы* болады. Көз бұлшықеті, бет пен бас бұлшықеттері, мойын және дененің жоғарғы боліктерінің бұлшықеттері әр-түрлі бастамалардан дамиды. Олардың жұмысын қыртыс орталығы реттейді. Егер коз, бас және мойын оңға бұрылғанда, сол орталық жұмыс істейді және қарама-қарсы бағытта болады. Бұл орталық өте маңызды. Филогенетикалық даму процесінде оның болуымен болмауы өмірге маңызы зор. Қатпардың артқы бөліктерінде орналасқан басқа анализатордың ядросы *жазу қабілетінің орталығы* болып, адам жазуды үйренгенде қалыптасады. Кейін бұл орталық осы процеске қатысатын бұлшықеттердің жұмысын бақылайды. *Сөйлеу ядросының артикуляциясы* төменгі маңдайдың артқы үлесінде орналасады. Баланың сөйлеу кезеңінде қалыптасады. Сөйлеу актісіне қатысатын құрсақтық престің, көкеттің, кеуде торының, комейдің, тілдің, мимикалық және шайнау бұлшықеттерінің жұмысын басқаратын орталық.

Самай үлесінде II типті екі жүлге болады: *жоғарғы және төменгі самай жүлгелері*. Олар бөліктің ұзын өлшемі бойына орналасып, төбе шетінен самай үлесінің негізіне бағыталып, төменгі төбе бөлігіне кішкене кіреді. Осы жүлгелер үш самай қатпарларын бөліп тұрады. Латералді жүлге мен жоғарғы самай арасында *жоғарғы самай қатпары* орналасқан. Осы екі самай жүлгелерінің арасында *ортаңғы самай қатпары* болады. Төменгі жүлгеден төменірек *төменгі самай қатпары* орналасқан. Жоғарғы самай қатпарының ортаңғы бөлігінде *есту анализаторының ядросы* орналасқан. Ішкі құлақ ұлуынан басталатын, қыртысасты орталығынан импульстар келеді. Біріншісінің жанында ауызша сөйлеу қыртысасты есту анализаторының ядросы

Сурет 257. Үлкен мидың жарты шары.
I - мандай үлесі; II - төбе үлесі; III - шүйде үлесі; IV - самай үлесі; 1 - жоғарғы мандайлық қатпар (gyrus frontalis superior); 2 - ортаңғы мандайлық қатпар (gyrus frontalis medius); 3 - төменгі мандайлық қатпар (gyrus frontalis inferior); 4 - орталықаралық қатпар (gyrus precentralis); 5 - орталық жүлге (sul. centralis); 6 - орталық артындағы қатпар (gyrus postcentralis); 7 - жиекүстіндегі қатпар (sapramarginalis); 8 - жоғарғы төменгі үлес (lobulus parietalis superior); 9 - бұрыштық қатпар (gyrus angularis); 10 - төменгі самай қатпары (gyrus temporalis inferior); 11 - орталық самай қатпары (gyrus temporalis media); 12 - жоғарғы самай қатпары (gyrus temporalis superior); 13 - латералді жүлге (sulcus lateralis).

орналасқан. Адам сөйлегендегі ауадағы қозғалыс осы жерден анализденіп, өз ұғымын алады. Осы орталық зақымданғанда, немесе тіл білмегенде адам табиғат және сөйлеу дыбыстарын естиді, бірақ мағынасын түсінбейді.

Көлемі бойынша **шекелік үлес** те кішкентай емес. Осында да II типті 2 жүлге бар. *Орталық артындағы жүлге* орталыққа параллель жүріп, артынан *орталық артындағы қатпарды* шекаралайды. Бұл

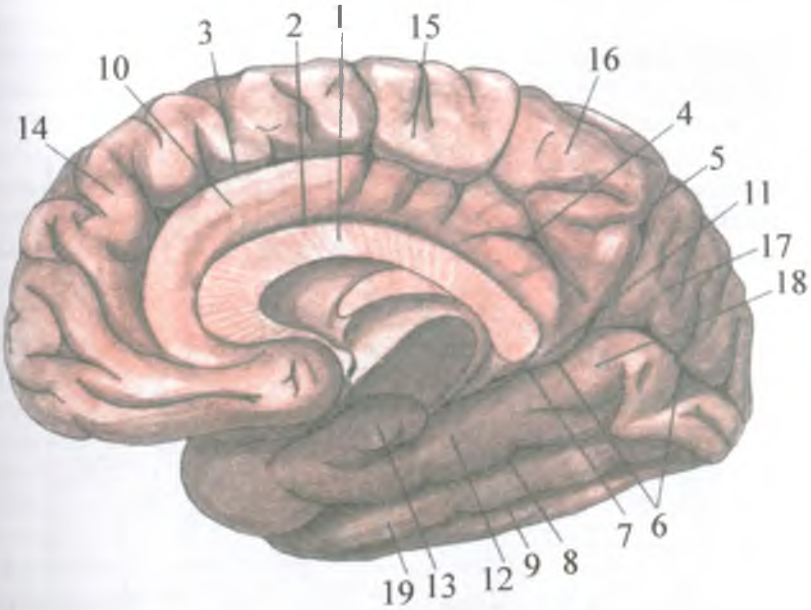

Сурет 258. Үлкен ми сынарларының медиалді және төменгі бетіндегі жүлгелері мен қатпарлары.

1 - сүйелді дене (corpus callosum); 2 - сүйелді дене жүлгесі (sul. corporis callosi); 3 - белдеулік жүлге (sul. cinguli); 4 - төбеастылық жүлге (sul. parictooccipitalis); 5 - төбе шүйделік жүлге (sul. parietooccipitalis); 6 - топшылық жүлге (sul. calcarinus); 7 - гипокамп жүлгесі (sul. hippocampi); 8 - жанама жүлге (sul. collateralis); 9 - шүйде самайлық жүлге (sul. occipitotemporalis); 10 - белдеулік қатпар (gyrus cinguli); 11 - белдеулік қатпар қылтасы (istmus gyri cinguli); 12 - гипокамп жанындағы қатпар (sul. parahippocampalis); 13 - ілмек (uncus); 14 - жоғарғы мандайлық қатпар (gyrus frontalis superior); 15 - орталық жанындағы үлесше (lobulus paracentralis); 16 - сынаалды (precuneus); 17 - сына (cuneus); 18 - тілдік қатпар (gyrus lingualis); 19 - медиалді шүйде самай қатпары (gyrus occipitotemporalis medius).

жерде жалпы сезім мүшелерінің анализатор ядролары орналасады. Бұған бұлшықеттерден, буындардан, байламдардан проприоецептивті импульстар, сонымен қатар ауырсыну, термиялық, тактилді сезінулер бүкіл организм тіндерінен импульстар келіп түседі. Шүйде үлесінің латералді бетінің тұрақсыз қатпарлер мен жүлгелер өте көп. Бұл аймақта есте сақтау полюсі орналасқан деген тұжырымдамалар бар.

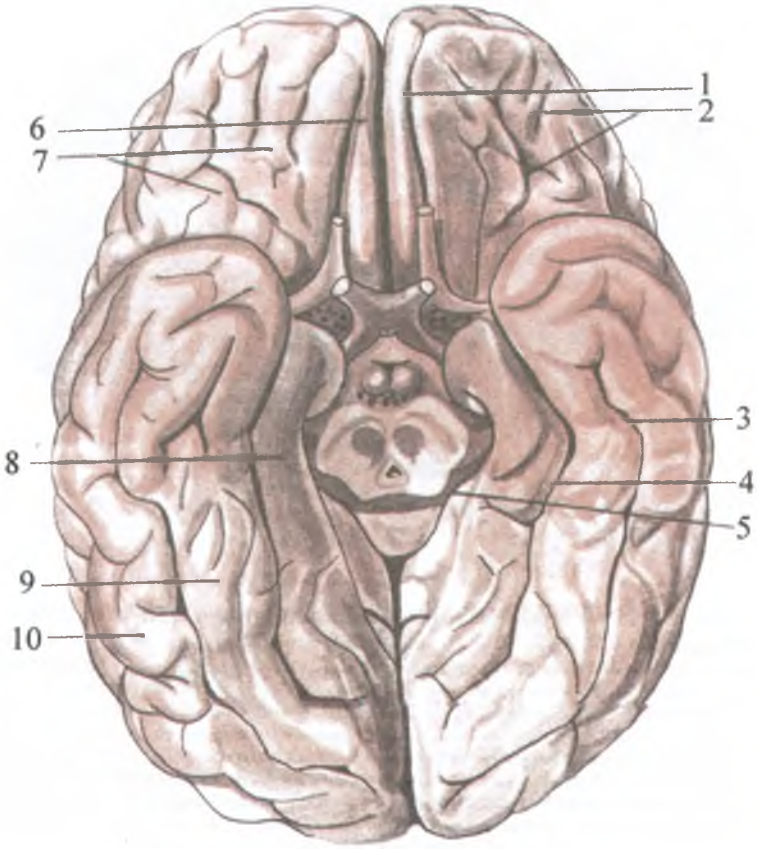

Сурет 259. Үлкен ми сынарларының төменгі бетіндегі жүлгелері мен қатпарлары. 1 - иіс сезу жүлгесі (sul. olfactorius); 2 - көзүялық жүлгелер (sul. orbitales); 3 - самай-шүйделік жүлге (sul. occipitotemporalis); 4 - жанама жүлге (sul. collateralis); 5 - гипокамп жүлгесі (sul. hippocampi); 6 - тік қатпар (gyrus rectus); 7 - көздік қатпар (gyri orbitales); 8 - гипокамп жанындағы қатпар (gyrus parahippocampalis); 9 - медиалді шүйде самай қатпары (gyrus occipitotemporalis medialis); 10 - латералді шүйде самай қатпары (gyrus occipitotemporalis lateralis).

Латералді жүлгенің тереңінде **аралшық** орналасқан. Оның қабығы лимбикалыққа жатады.

Медиалді бетінде (сурет 258) сүйелді денеге параллель **сүйелді дененің жүлгесі** өтеді. Одан жоғары белдеулік жүлге өтеді. Артында ол шекеастылық және шеттік болып тармақталады. Осы жүлгеден жоғарырақ жоғарғы мандай жүлгесі және шеке үлесінің бөлігі орналасқан. Ал медиалді бетінде олар парацентралді үлестер көмегімен бірігеді. Белдеулік жүлгенің астында *белдеулік қатпар* жатады. Төменде ол *парагиппокампалді қатпарға* және оның *ілмегіне* өтеді. Бұл жерде үш *анализатор* ядролары орналасқан: *дәм сезу, иіс сезу, жыныс сезімі* орналасады.

Ми сыңарының төменгі бетінде (сурет 259) маңдайлық аймағының үлесінде *иіс сезу және көздік жүлгелер* орналасқан. Бұлар тік жүлгелер мен көздікке бөледі. Олардың қабығы лимбикалыққа жатады. Самайлық және шүйделік үлестердің үлкен аймағының төменгі бетінде тек бір ғана *шеке-самайлық* II типті тұрақты жүлге болады. Бұл коллатералді жүлгеге параллельді жүріп, *медиалді* және *латералді шеке шүйделік жүлгелерді* бөледі, көлемді жолақ болып шүйде және самай үлестеріне барады.

Соңғы мидың ішкі құрылысы

Мидың жарты шарының сұр затының басқа анатомиялық формасы бұл **базалді ядролар** (260-261 сурет).

Жолақты дене екі ақ және сұр зат ядролары жолақтарынан кезектесіп орналасқан. Олардың біреуі үтіртәрізді, жоғарғы жағына қарай шығыңқы, бұл - құйрықты ядро. Басы мандай үлесінің қалыңында орналасып, бүйір қарыншаның алдыңғы мүйізінің латералді қабырғасын түзуге қатысады. Денесі жоғары көтеріліп, көру төмпегінен латералді орналасыды, ал құйрығы бүйір қарыншаның төменгі мүйізіне қарай өтеді. Жолақты дененің басқа құрам бөлігі - жасымықтәрізді ядро, көлемі линзаға ұқсас. Ол құйрықты ядро мен көру төмпешігінен латералді орналасқан. Ол латералді болікке қабық және медиалді бөлікке бозғылт шар болып бөлінеді. құйрықты ядро мен қабық филогенетикалық, онтогенетикалық, функционалді жағынан біртекті. Бозғылт шар ескі түзіліс болып табылады. Функционалді көзқарас бойынша құйрықты ядро мен қабықты неостриатум, ал бозғылт шарды полеостриатум немесе паллидум деп атайды. Бұл стриопаллидарлы жүйе. Шарбақтан қабық латералді орналасқан. Сұр заттың үшінші ірі жиынтығы бадамшатәрізді дене

Сурет 260. Ми; фронталді кесінді.
1 - ішкі қапшық (capsula interna); 2 - қабық (putamen); 3 - шарбақ (claustrum); 4 - сыртқы қапшық (capsula externa); 5 - ақшыл шар (globus pallidus); 6 - жасымықтәрізді ядро (nucl.lentiformis); 7 - үлкен мидың қыртысы (cortex cerebri); 8 - таламус (thalamus); 9 - құйрықты ядро (nucl. caudatus); 10 - үлкен мидың ақ заты (substantia alba cerebri); 11 - сүйелді дене (corpus callosum).

болып табылады. Ол самай үлесі полюсінің ақ затында орналасып, лимбикалық жүйеге жатады.

Ми жарты шарларының *ақ заты* соңғы миды басқа бөлімдерімен байланыстыратын проекциялық талшықтардан, екі жарты шарларды өзара қосатын комиссуралді талшықтардан және бір жарты шардың үлестері мен қатпарларын байланыстыратын ассоциативті талшықтардан тұрады. .

Проекциялық талшықтар жіңішке иінтәрізді кеңістік - *ішкі капсуладан* өтеді (262 сурет). Оның алдыңғы аяқшасы жасымықтәрізді ядролар мен құйрықты ядро арасында, тізе иіні көру төмпегі мен құйрықты ядро арасында орналасқан. Қапшықтың артқы аяқшасы жасымықтәрізді ядро мен көру төмпешігінің арасында орналас-

Сурет 261. Ми; горизонталді кесінді.
1 - құйрықты ядроның басы (caput nuclei caudati); 2 - артқы таламус (thalamus dorsalis); 3 - жасымықтәрізді ядро (nucl. lentiformis); 4 - қабық (putamen); 5 - ақшыл шар (globus pallidus); 6 - ішкі капсуланың алдыңғы аяғы (crus anterior capsulae internae); 7 - ішкі капсуланың тізесі (genu capsulae internae); 8 - ішкі қапшықтың артқы аяғы (crus posterius capsulae internae); 9 - сыртқы капшық (capcula externa); 10 - шарбақ (claustrum); 11 - ең сыртқы капсула (capsula extrema); 12 - арлшық (insula).

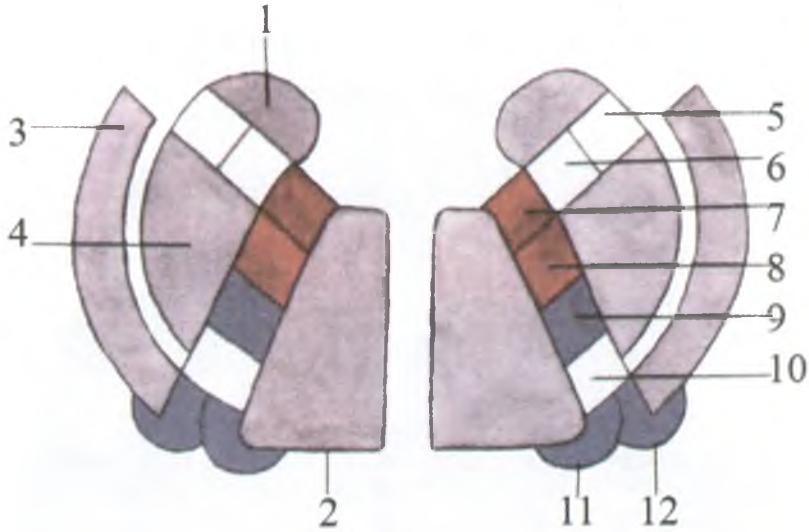

Сурет 262. Ішкі қабық.
1- құйрықты ядроның басы (caput nuclei caudati); 2 - артқы таламус (thalamus dorsalis); 3- жасымықтәрізді ядроның қабығы (putamen nuclei lentiformis); 4-жасымықтәрізді ядроның ақшыл шары (globus pallidus nuclei lentiformis); 5 - алдыңғы таламус тарамдары radiatio thalamica anterior); 6 - маңдай көпір жолы (tr. frontopontius); 7 - қыртыс ядролы жол (tr. corticnuclearis); 8 - қыртыс жұлын талшықтары (fibrae corticospinales); 9 - таламус-шеке талшықтары (fibrae thalamoarietales); 10- шеке-шүйде- көпір талшықтары (fibrae parieto-occipitopontinae); 11 - көру тарамдары (radiato optica); 12 - есту тарамдары (radiatio acustica).

қан. Алдыңғы аяқшадан таламус - қыртысты және мандай - көпір, ал иінде қыртыс - ядролық жолдары өтеді. Ал артқы аяқшаға қыртысжұлын, қыртыс-таламус, шеке-шүйде-көпір жолдары келеді. Артқы жағында көру және есту жолдары орналасқан.

Физиологиялық жағынан жарты шарлар тұтас болу қажет. Бұған 3 дәнекер кіреді. Соның ішіндегі ең үлкені **сүйелді дене** (сурет 263). Оның талшықтары қарама қарсы жарты шарларды біріктіруін қамтамасыз етеді. Сүйелді дененің ортаңғы кесіндісінен оның денесін, немесе бағанасын қалыңдаған бөлігінен буылтық және сүйелді дене иіні және құстүмсығын көре аламыз. **Алдыңғы дәнекер** де жарты шарлардың байланысуын қам-

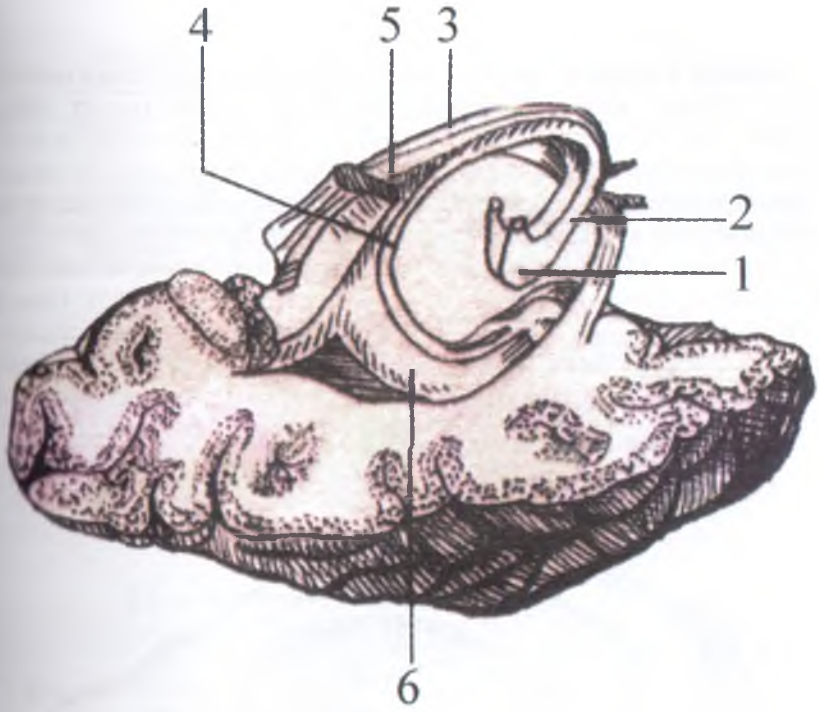

Сурет 263. Күмбез; гиппокамп; сол және артқы көрінісі.
1 - емізікті дене (corpus mamillare); 2 - күмбез бағанасы (columna fornicis); 3 - күмбез денесі (corpus fornicis); 4 - күмбез аяқшасы (crus fornicis); 5 - күмбез дәнекері (comissura fornicis); 6 - гиппокамп (hippocampus).

тамасыз етеді. Олар самай үлесінің алдыңғы медиалді бөлігі және ніс сезу үшбұрыштарының аймақтарын байланыстырады. **Эпиталамикалық** немесе **артқы дәнекер** жақын орналасқан құрлымдарды байланыстырады. Жарты шарларды күмбезде байланыстырады, онын денесі, бағанасы, аяқшасы, шашағы болады.

Ассоциативті жолдар ұзын, яғни үлестерді байланыстыратын және бір ми шарының әр қатпарлары арасына өтетін қысқа болып бөлінеді.

Мимен қандай да болмасын түзілістер болса да, оның негізгі түтік болып, өзінің бойында қуысты сақтайды (сурет 264). Краниалді жұлынының орталық өзегі IV қарыншаға ауысады. Соңғысы су құбыры арқылы III қарыншамен байланысып, оның тесіктері ми сыңарларының бүйір қарыншаларына апарады. Осы қатынасатын қуыстарда жұлын сұйықтығы болады.

Төртінші (IV) қарынша онтогенез дамуының кезеңінде ромбтәрізді мидың қуысы болып сақталған (сурет 265). Оның пішіні қиғаш тұрған төрт қабырғалы пирамидаға немесе шатырға ұқсайды. Оның негізгі *ромбтәрізді шұңқырдан* түзілген. Алдыңғы жоғарылары мишықтың жоғарғы аяқшаларынан түзіліп, олардың арасында *жоғарғы ми желкені* болады. *Төменгі*

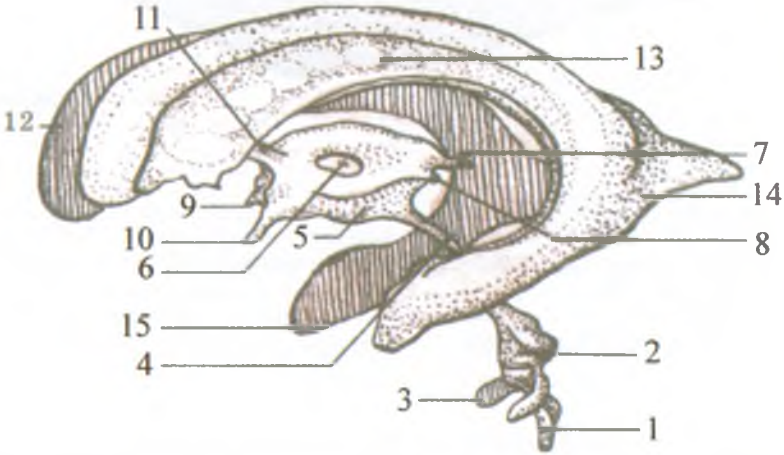

Сурет 264. Мидың ішкі қуысының көлемді көрінісі.
1 - жұлынның орталық өзегі (canalis centralis); 2 - IV қарынша (ventriculus quartus); 3 - IV қарыншаның латералді қалтасы (recessus lateralis); 4 - ортаңғы ми су құбыры (aqueductus mesencephali); 5 - III қарынша (ventriculus tertius); 6 - таламикааралық дөнекер орын; 7 - томпақүсті үңғыл (recessus suprapinealis); 8 - томпақ үңғыл (recessus pinealis); 9 - көру үңғылы (recessus opticus); 10 - құйғыш үңғыл (recessus infudibuli); 11 - III қарынша мен бүйір арасындағы байланыс; 12 - бүйір қарыншаның алдыңғы мүйізі (corni frontale); 13 - орталық бөлік (pars centralis); 14 - артқы мүйіз (corni occipitale); 15 - төменгі мүйіз (corni temprale).

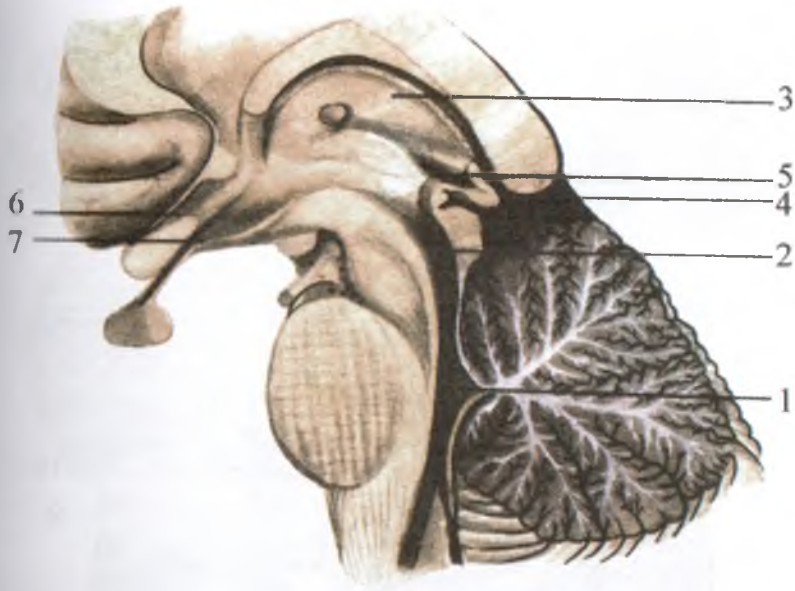

Сурет 265. Төртінші және үшінші қарыншалар; орталық кесінді.
1 - төртінші қарынша (ventriculus quartus); 2 - ортаңғы ми сұқұбыры (aqueductus mesencephali); 3 - үшінші қарынша (ventriculus tertius); 4 - томпақүсті ұңғылы (recessus suprapinealis); 5 - томпақ ұңғылы (recessus pinealis); 6 - көру ұңғылы (recessus opticus); 7 - күйғыш ұңғылы (recessus infundibuli).

ми желкені мишықтың жырым аяқшаларының арасында орналасқан. Оның негізін эпителиалді табақша және оған жанасқан IV қарыншаның қан тамырлар негізі құрайды.

Үшінші (III) қарынша көру төмпелері арасында орналасқан вертикаль саңылау тәрізді (сурет 266). Оның төменгі қабырғасын гипоталамустың дорсалді беті құрайды. Алдынан III қарыншаны *күмбез баганасы*, терминалді табақша және мидың алдыңғы дәнекері, ал артынан - эпиталамикалық дәнекер мен томпектәрізді ойыспен шектелген. Функционалді жағдайы бойынша жоғарғы дәнекер маңызды, қарыншаның қуысы эпендима мидың жұмсақ қабығының екі қабатымен жабылған. Қарыншаралық тесіктермен III қарынша бүйір қарыншалармен бай-

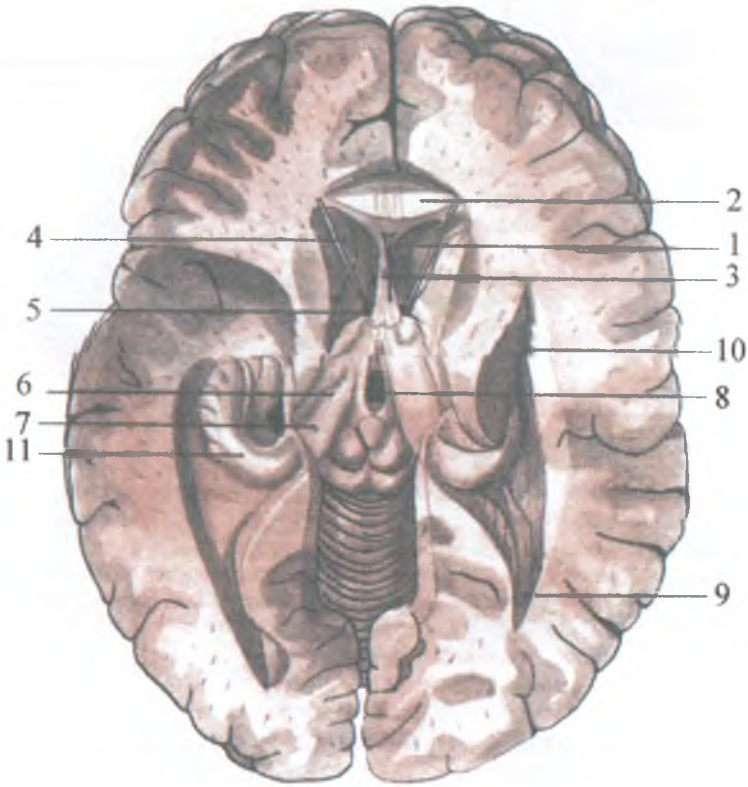

Сурет 266. Бүйір қарыншалар; жоғарыдан көрініс.
1 - алдыңғы мүйіз (corni frontale); 2 - сүйелді дене (corpus callosum); 3 - мөлдір аралық (septum pellucidum); 4 - құйрықты ядроның басы (caput nuclei caudati); 5 - қарыншааралық тесік (for. interventriculare); 6 - орталық бөлік (pars centralis); 7- артқы таламус (thalamus dorsalis); 8 - үшінші қарынша (ventriculus tertius); 9 - артқы мүйіз (corni occipitale (posterius)); 10 - төменгі мүйіз (corni temporale (inferius)); 11 - гиппокамп (hippocampus).

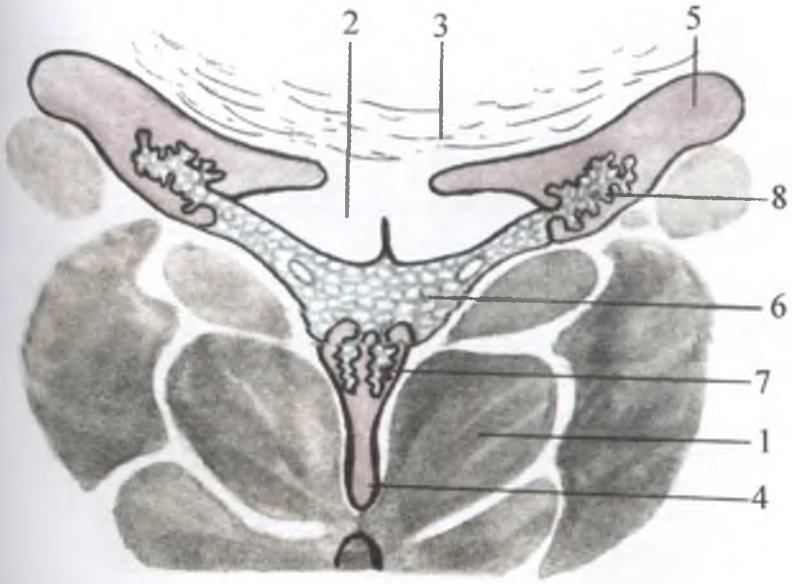

Сурет 267. Үшінші және бүйір қарыншалардың қан тамырлық өрімдері.
1 - артқы таламус (thalamus dorsalis); 2 - күмбез (fornix); 3 - сүйелді дене (corpus callosum); 4 - үшінші қарынша (ventriculus tertius); 5 - бүйір қарынша (ventriculus lateralis); 6 - үшінші қарыншаның қан тамырлық негізі (tela choroidea ventriculi tertii); 7 - үшінші қарыншаның тамырлы өрімі (plexus choroideus ventriculi tertii); 8 - бүйір қарыншаның тамырлы өрімі (plexus choroideus ventriculi lateralis).

лапысады.

Бүйір қарыншалар алдыңғы мидың ми сығарларында өрналасқан. Онда орталық бөлік және үш тарамын: *маңдай, самай және шүйде мүйіздерін* ажыратады. Алдыңғы мүйіздің жоғарғы, алдыңғы және төменгі қабырғаларын сүйелді дененің талшықтары, медиалді - мөлдір аралық, ал латералді - құйрықты ядроның басы құрайды.

Орталық бөлігі төменнен құйрықты ядроның денесімен және таламустық дорсалді бетімен шектелген. Жоғарыдан және латералді төменгі мүйізді самай үлесінің ақ заты мен құйрықты ядроның құйрығымен, ал төменнен және медиалді гиппо-

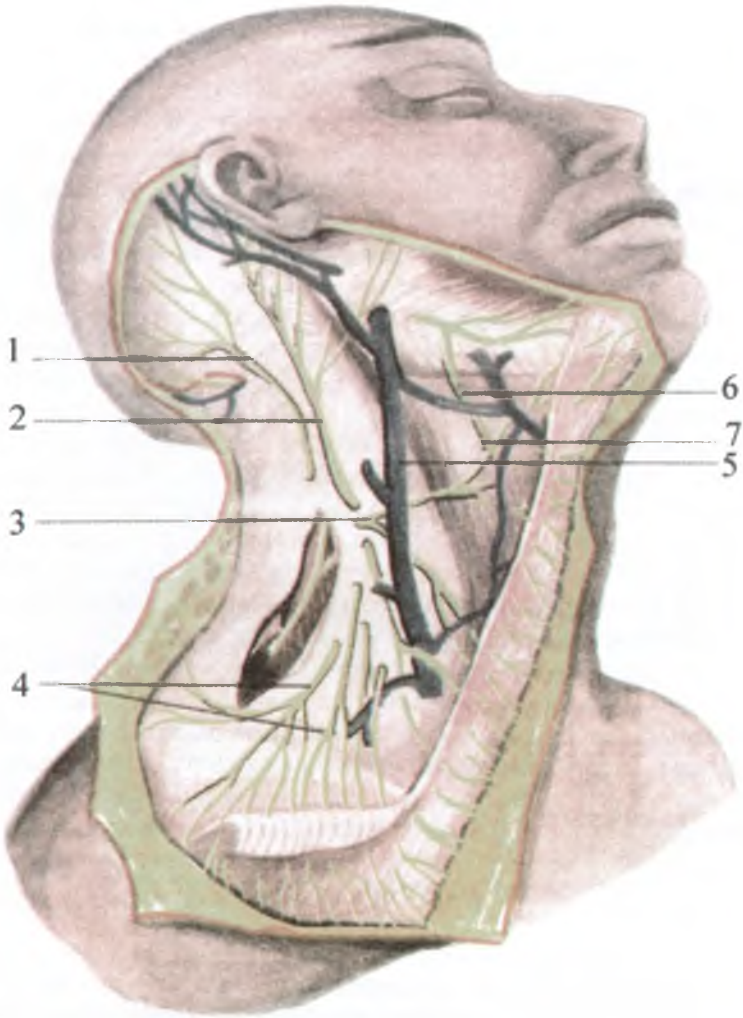

Сурет 283. Мойын өрімінің терілік тармақтары.
1- кіші шүйде нерві (n. occipitalis minor); 2 - үлкен құлақ нерві (n. auricularis magnus); 3 - мойынның көлденең нерві (n. transversus colli); 4 - бұғанаүсті нервтері (nn. supraclaviculares); 5 - сыртқы мойындырық вена (v. jugularis externa); 6 - мойын ілмегінің жоғарғы тармағы (radix superior ansae cervicalis); 7 - мойын ілмегінің төменгі тармағы (radix inferior ansae cervicalis).

тармақтары омыртқаның көлденең өсінділерінің арасынан артқа өтіп, арқаның терең бұлшықетіне және кеуде терісінің дорсальді бетіне барады. 1-мойын жұлын нервісінің артқы тармағы қозғалмалы - бұл шүйде-омыртқалық топтың бұлшықетінің **шүйдеасты нервісі**. Қалған артқы жұлын нервісінің тармақтары аралас келеді. Алдыңғы тармақтар алдыңғы дене бұлшықетерін және аяқ-қолды нервтендіреді. Басқа бөлімдерде олар біріғіп, мойын, иық, бел, сегізкоздік өрімдер түзеді.

Мойын өрімі (plexus cervicalis; сурет 283) 4 мойын нервісінің алдыңғы тармақтарынан құралған, мойынның терең бұлшықетінде жатады. Өрімнің тармақтары төс-бұғана-емізіктәрізді бұлшықеттің артқы жиегінен шығады және қозғалтқыш, аралас, сезімтал болып болінеді.

Қозғалтқыш тармақтары мойынның және бастың ұзын бұлшықеттерін нервтендіреді, сонымен бірге сатылы бұлшықеттер, трапециятәрізді, төс-бұғана-емізіктәрізді, бастың алдыңғы және латералді бұлшықетін нервтендіреді. Тіласты нервісімен байланысқан соң мойын өрімімен тіласты бұлшықеттерін нервтендіруі жүреді.

Көкеттік нерв аралас өрім болып табылады (n. phrenicus). Оның сезімтал талшықтары өкпепқап, жүрекқап, ішті нервтендіреді, ал көкет аралас нервтендіруді қабылдайды.

Мойын өрімдерінің тармақтары: 1) шүйде терісіне баратын **кіші шүйде нервісі** (n.occipitalis minor); 2) құлақ қалқанына баратын **үлкен құлақ нервісі** (n. auricularis magnus); 3) мойын терісіне баратын **көлденең мойын нервісі** (n. transversus colli); 4) дельтатәрізді бұлшықет пен бұғанаасты терісіне баратын **бұғанаүсті нервісі** (n. supraclaviculares)

Иық өрімі (plexus brachialis; сурет 284) төменгі мойын нервісінің 4 тармағы мен кеуде нервісінің 1 тармағынан құралған. Бұл өрімнің тармағы алдыңғы және артқы сатылы бұлшықеттердің арасында мойында пайда болады, олар қолтықастылық аймаққа барады.

Өрімде бұғанаүстілік бөлімі (қысқа тармақ) болады. Бұғанаүстілік тармақтар кеуде бұлшықетін, иықты және арқаны нервтендіреді: 1) *жауырынның дорсальді нервісі* (n. dorsalis scapulae) жауырынды көтеретін ромбтәрізді бұлшықетке барады; 2) *ұзын кеуде нервісі* (n. thoracicus longus) алдыңғы тісті бұлшықетке барады; 3) *медиалді және латералді кеуде нервісі* (nn. pectorals medialis et lateralis) үлкен және кіші кеуде бұлшықетіне барады; 4) *жауырынүстілік нерві* (n. suprascapularis); 5) *жауырынастылық нервісі* (n. subscapularis) біраттас

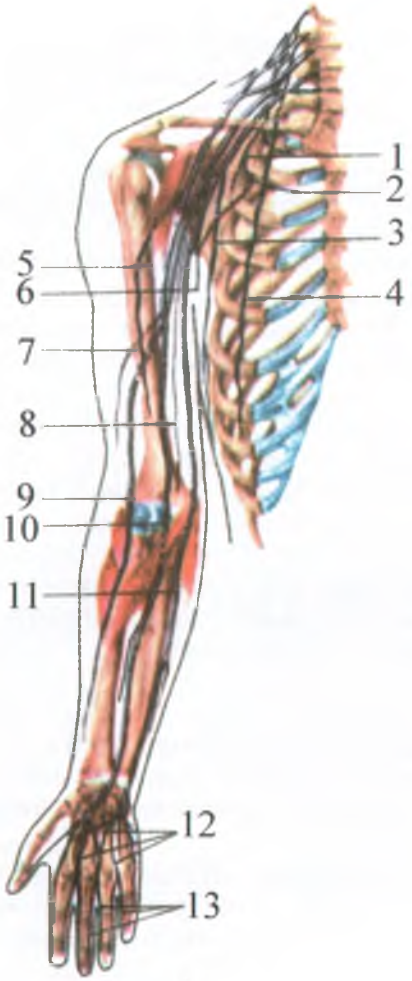

Сурет 284. Иық орімі, оң.

1 - жауырынасты нерві (n. subscapularis); 2 - қабырғааралық нерв (n. intercostalis); 3 - кеудеарқалық нерві (n. thoracodorsalis); 4 - ұзын кеуде нерві (n. thoracicus longus); 5 - бұлшықетті-тері нерві (n. musculocutaneus); 6 - иықтың медиалді тері нервісі (n. cutaneus brachii medialis); 7 - иықтың артқы тері нервісі (n. cutaneus brachii posterior); 8 - білектің медиалді тері нервісі (n. cutaneus antebrachii medialis); 9 - кәріжілік нерві (n. radialis); 10 - орталық нерв (n. medianus); 11 - шынтақ нерві (n. ulnaris), 12 - саусақтардың алақандық жалпы нервтері (nn. digitales palmares communes); 13 - саусақтардың алақандық меншікті нервтері (nn. digitales palmares proprii).

және дөңгелек бұлшықетке барады; 7) *бұганаасты нервісі* (n. subclavius) аттас бұлшықетке барады; 8) *қолтықастылық нерв* (n.axillaris) аралас, ол делтатәрізді және кіші дөңгелек бұлшықетке барады.

Иық өрімінің бұағнаастылық бөлігі үш будадан тұрады: медиалді, латералді және артқы.

Медиалді будадан шығады:

1) **Иық пен білектің терілік медиалді нервісі** (n. cutaneus brachii medialis) - иықтың медиалді жағының терісіне барады.

2) **Шынтақтық нервісі** (n. ulnaris). Оның *қозғалтқыш талшықтары* білекте шынтақтың бүгілуін және саусақтардың бүгілуін медиалді бөлігін нервтендіреді, ал саусақтар барлық саусақ көтеруші, сүйекаралық бұлшықеттерді нервтендіреді. *Сезімтал тармақтар* V-саусақтың медиалді терісін және IV саусақтың шынтақтық жағын нервтендіреді.

3) **Орталық нерв** (n. medianus) аралас, медиалді және латералді будадан шығады. Иыққа тармақтарын бермейді. Иық алдында оның *қозғалтқыш тармақтары* екі пронаторды, барлық бүгуші бұлшықеттерді (шынтақ нервісін жүйкелегеннен басқа) нервтендіреді, *сезімтал талшықтары* алақанның латералді бөлігі мен I, II, III саусақтың терісін және IV саусақтың кәрі жіліктік бөлімін нервтендіреді.

Бұлшықеттер нервісі (n. musculocutaneus) аралас. Латералді будадан шығады. Оның қозғалтқыш талшықтары иықтың алдыңғы беткей бұлшықетін нервтендіреді. Нерв латералді кәрі жілік терісінің нервісі түрінде кәрі жілікке өтеді.

Кәрі жілік нервісі (n. radialis) аралас, артқы бағаннан шығады. *Қозғалтқыш талшықтары* иықтың жазғыш бұлшықетін нервтендіреді. *Сезімтал талшықтары* иықтың артқы бетін, білектің және қол үшының сырты бөлігінің латералді терісін нервтендіреді.

Кеуде нервісінің алдыңғы тармақтары өрім түзбейді. Артқы тармақтары бөлініп, олар *қабырғааралық нерв* ретінде жүреді. Олардың барлығы аралас. Оның *қозғалтқыш тармақтары* қабырғааралық, қабырғаны көтеретін артқы тісше бұлшықетті, ішкі және сыртқы қиғаш, көлденең және тік іштің бұлшықетін және кеуденің көлденең бұлшықетін нервтендіреді. *Сезімтал талшықтары* кеуде терісі мен іш терісіне барады.

Бел өрімі (plexus lumbales; сурет 285) XI-кеуде, I-IV бел нервісінің тармақтарынан түзілген. Ол үлкен бел бұлшықетінің артында ор-

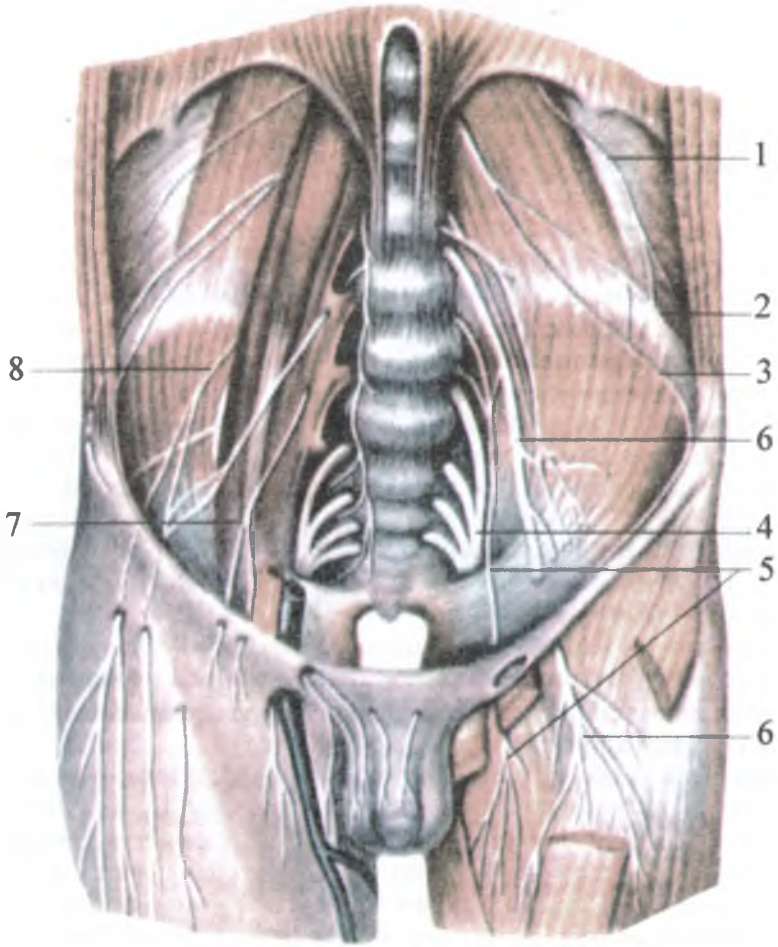

Сурет 285. Бел-сегізкөз өрімі.
1 - қабырғаастылық нерв (n. subcostalis); 2 - мықын-күрсақасты нерві (n. iliohypogastriais); 3 - мықын шап нервҢ (n. ilionguinalis); 4 - сегізкөз өрімі (plexus sacralis); 5 - жапқыш нерв (n. obturaforius); 6 - сан нервісі (n. femoralis); 7 - сан-жыныс нервісі (n.genitofemoralis); 8 - санның латералді тері нерві (n. cutaneus femoris lateralis).

наласады, ал тармақтары оның латералді жиегінен шығады.

1) **Мықын-құрсақасты нерві** (n. iliohypogastricus) аралас. *Қозғалтқыш талшықтары* іштің қиғаш және тік бұлшықетін нервтендіреді, ал *сезімталдары* бөксе шандырының терісін, жамбас бұлшықетінің терісін және шап аймағының терісін нервтендіреді.

2) **Мықын шап нерві** (n. ilioinguinalis) аралас, алдыңғысынан төмен жүреді. Оның *қозғалтқыш талшықтары* белдің шаршы бұлшықетін, мықын бұлшықетін, ал *сезімтал талшықтары* еркектерде ұма терісін, әйелдерде жыныс ерінеулерінің терісін нервтендіреді.

3) **Сан жыныстық тармақ** (r. genitofemoralis) аралас, ол шап байламынан төмен орналасқан теріні нервтендіретін *бөкселік тармақ* пен аталық безді көтеруші бұлшықетте тармақталатын *жыныс тармағына* бөлінеді.

4) **Санның латералді терілік нерві** (n. cutaneus femoris lateralis), сезімтал болып келеді, бөксенің латералді бетін нервтендіреді.

5) **Сан нерві** (n. femoralis), аралас әрі бел өріміндегі ең ірісі. Оның *бұлшықетті тармақтары* мықындық үлкен бел және санның алдыңғы беткейлік бұлшықеттерін нервтендіреді. *Сезімтал талшықтары* санның алдыңғы бетінің терісін, ал оның жалғасы - *теріастылық нерв*, тізенің алдыңғы медиалді терісінде және табанның медиалді бөлімдерін нервтендіреді.

6) **Жапқыш нерв** (n. obturatorius) Жапқыш өзек арқылы ортан жілікке өтіп, ұршық буынын және барлық келтіруші бұлшықеттерді, терілерін нервтендіреді.

Сегізкөз өрімі (plexus sacralis; сурет 286) Сегізкөз нервісінің алдыңғы тармақтарынан және 1-құйымшақ тармақтарынан құралған. Бұл тармақтар алмұрттәрізді бұлшықете жататын үшбұрышты табақшаны түзе отырып, үлкен тесікте бірігеді. Өрімнен шығатын тармақтар ұзын және қысқа болып бөлінеді.

Қысқа тармақтар:

1) Алмұрттәрізді, ішкі жапқыш, санның шаршы бұлшықетіне **бұлшықетті тармақтары**.

2) **Жоғарғы бөксе нерві** (n. gluteus superior).

3) **Төменгі боксе нервісі** (n. gluteus inferior).

4) **Жыныс нервісі** (n. pudendus).

Ұзын тармақтары:

1) **Санның артқы терілік нерві** (n. cutaneus femoris posterior), сезімтал, санның артқы беткей терісін нервтендіреді.

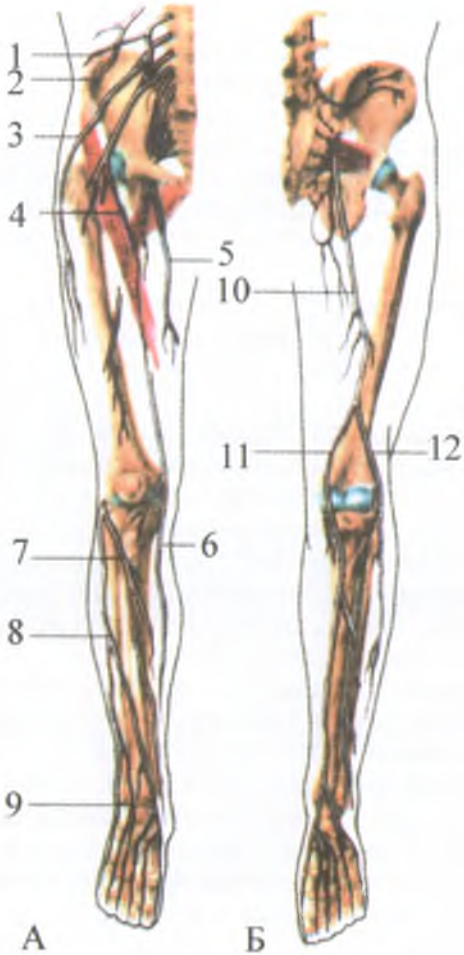

Сурет 286. Сегізкөз өрімі. Аяқ нервтері.
А - алдынан көрініс; Б - артынан көрініс. 1 - мықын-құрсақты нерві (n. iliohypogastricus); 2 - мықын-шап нерві (n. ilioingumalis); 3 - саннын латералді тері нерв (n. cutaneus femoris lateralis); 4 - сан нерві (n. femoralis); 5 - жапқыш нерв (n. obturatorius); 6 - теріасты нерві; (n. saphenus) 7 - терең кіші жіліншік нерві (n. fibularis profundus); 8 - беткей кіші жіліншік нерві (n. fibularis superficialls); 9 - бақайлардың сыртқы нервтері (nn. digitalis dorsales); 10 - шонданай нерв (n. ischiadicus); 11 - асықты жілік нерві (n. tibialis); 12 - жалпы кіші жіліншік нерві (n. fibularis communis).

2) **Шонданай нервісі** (n. ischiadicus), аралас және дененің ең ірі нервісі, артқы сан бұлшықеттерінің арасымен оларға тармақтарын бере отырып өтеді, жоғарғы бөлімінде 2 топқа бөлінеді: *асықты жілік нерві* және *кіші жіліншік нерві.*

Асықты жілік нервісі (n. tibialis) тізенің бетін нервтендіреді. Медиалді бағытталып, медиалді және латералді мықын тармақтарына бөлінеді.

Үлкен нервтен тізеасты аймағындағы шұңқыршадан шығады: 1) *бұлшықетті тармақ*; 2) *тізе буындарының тармақтары*; 3) тізенің артқы медиалді терісін нервтендіретін *медиалді тері нервісін.*

Сирақта асықты жілік нерві тармақтар береді: 1) *бұлшықеттік артқы тобының терең қабатына;* 2) *сирақ-табан буынына;* 3) *медиалді өкше тармақтары.*

Кіші жіліншік (n. fibularis) аралас, латералді тері нервісіне беріп, беткейлік және терең жіліншік нервтеріне бөлінеді. *Беткейлік қысқа және ұзын жіліншік нервісі* алдыңғы артериямен алдыңғы бұлшықеттерге барады. Ал сезімтал тармақтары табанның терісін нервтендіреді.

ВЕГЕТАТИВТІК НЕРВ ЖҮЙЕСІ

Организмдегі барлық процестер вегетативтік нерв жүйесі арқылы реттеледі. Оның орталықтары, ядролары, нервтері болады.

Өзінің құрылысы бойынша вегетативтік нерв жүйесі соматикалық бөліктен ерекшеленеді. Соматикалық нервтер орталықтан мүшеге үзілмей байланысады, ал вегетативтік екі нейронды құрылымды: орталықтан түйінге дейін және түйіннен мүшеге дейін. Вегетативтік нерв талшықтары соматикалыққа қарағанда жіңішке және импульсты өткізу жылдамдығы төмен.

Вегетативтік нерв жүйесінде 2 бөлікті: симпатикалық және парасимпатикалықты ажыратады. Симпатикалық бөліктің орталығы жұлынның бүйір мүйіздерінде, парасимпатикалық бөліктері орталығы ми мен жұлында шашыраңқы орналасқан. Симпатикалық талшықтары қан тамырлар аумағында өрімдер құрып, солармен бірге мүшелерге жетеді, ал парасимпатикалық талшықтары соматикалық нервтердің ішкі қабығына барады. Симпатикалық түйіндер орталыққа жақын (аумақтық және превертебралді), ал парасимпатикалық түйіндер - мүшеге жақын (аумақтық және мүшешкілік).

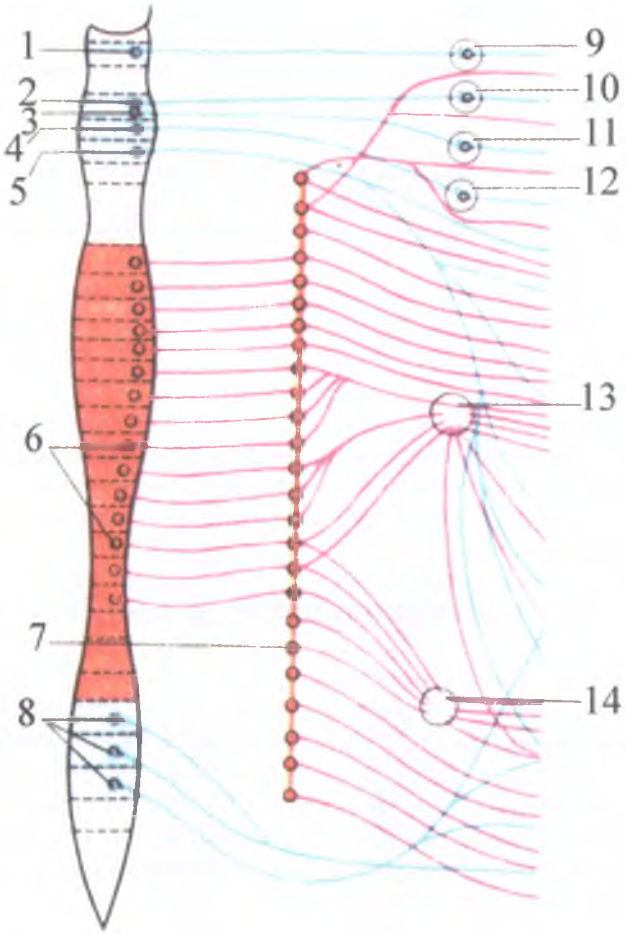

Сурет 287. Вегетативтік нерв жүйесі. Қызыл түсті симпатикалық, көк түспен парасимпатикалық бөлік көрсетілген.

1 - көз қозғалтқыш нервтің қосымша ядросы (nucl. oculomotorius accesorius); 2 - көз жас безінің ядросы (nucl. lacrimalis); 3 - жоғарғы сілекей бөлетін ядро (nucl. salivatorius cranialis); 4 - төменгі сілекей бөлетін ядро (nucl. salivatorius caudalis); 5 - кезбе нервісінің ядросы (nusl. dorsalis n. vagi); 6 - жұлындағы симпатикалық нерв жүйесінің кеуде және бел ядролары; 7 - симпатикалық сабау (truncus sympathicis); 8 - сегізкөздің парасимпатикалық ядросы (nucll. parasympathici sacrales); 9 - кірпіктік түйін (ganglion ciliare); 10 - қанаттандай түйіні (ganglion pterygopalatinum); 11 - төменгі жақсүйекасты түйіні (ganglion submandibulare); 12 - құлақ түйіні (ganglion oticum); 13 - құрсақ түйіндері (ganglia coeliaca); 14 - шажырқайлық түйіндер (ganglia mesenterica).

Симпатикалық бөлік. Оның орталықтары (оң және сол) сабау түрінде жұлынның кеуде және үш жоғарғы бас сегменттер тұсында орналасқан. Орталықтан түйіналды симпатикалық талшықтар жұлынның алдыңғы түбіршіктерімен бірге симпатикалық сабаудың омыртқааумақтық, омыртқаалды түйіндеріне барады. Симпатикалық сабаудың түйіндері топографиялық орналасуына байланысты бірнеше бөлікке бөлінеді.

Мойын бөлігі жоғары, ортаңғы, төменгі талшықтардан үйқы, бұғанаастылық артерия тұсында өрімдер құрап, сол мүшелерді нервтендіреді. Сонымен бірге бұл түйіндер жоғары, ортаңғы, томен жүрек нервтері, жүрек өрімдерін құрайды.

Кеуделік бөлігі омыртқа жанында, алдында орналасқан 11-12 түйіннен құралған, 1-5 симпатикалық түйіннен түйінен кейінгі талшықтары кеуделік қолқаға бағытталып, симпатикалық өрімдер құрайды. Кеуделік қолқаның тармақтары мен симпатикалық талшықтар қоректендіретін мүшелерге барады (өңеш, бронхылар, өкпе).

6-9 кеуде түйіндерінен түйінен кейінгі талшықтар біріғіп, *асықты жілік нервтерді* құрайды, ал 10-11 түйіндерден талшықтар кіші ішкілік нервті құрайды. Олар көкеттік бел бөлігінің аяқшалары арасындағы саңылау арқылы құрсақтық қуысқа өтіп, *күн өрімін* құрауға қатысады (сурет 288).

Симпатикалық бөлімнің **құрсақтық** немесе **бел бөлігі** 4 жүп бел симпатикалық өрімдерін құрайды. Олар бел омыртқалардың жанында орналасып, бойлық және көлденең түйінаралық тармақтармен байланысқан. Жоғарғы екі түйіннен кейінгі талшықтардың бөлігі құрсақтық өрімді түзуге қатысады. Оның симпатикалық бөлігі *үлкен және кіші жіліншік нервтермен* жоғарғы 2 бел түйіндері мен 2 жартыай пішінді омыртқаалды түйіндерден құралған. Парасимпатикалық болігі кезбе нервісінің дорсалді ядросынан түзіледі және оның артқы хордасымен өрімге келеді. Құрсақ өрімінен талшықтар құрсақ және жоғарғы шажырқайлық бұтақтарымен өтіп және олар қанмен қамтамасыз ететін мүшелерді нервтендіреді.

Белдің симпатикалық түйіндерінен шығатын түйіннен кейінгі талшықтар *құрсақтың қолқа өрімін* түзеді. Одан төменгі шажырқайлық қолқа тармақтарымен талшықтар қолқаның қанмен қамтамасыз ететін мүшелеріне жетеді. Томенге қолқалық өрім сол және оң мықындық өрімдерге бөлінеді. Олардан аяқ нервтендіріледі. Құрсақ қуысының орімі тақ құрсақасты өрімге жалғасып, сегізкөздің алдыңғы бетінде 2 құрсақасты өрімге бөлінеді.

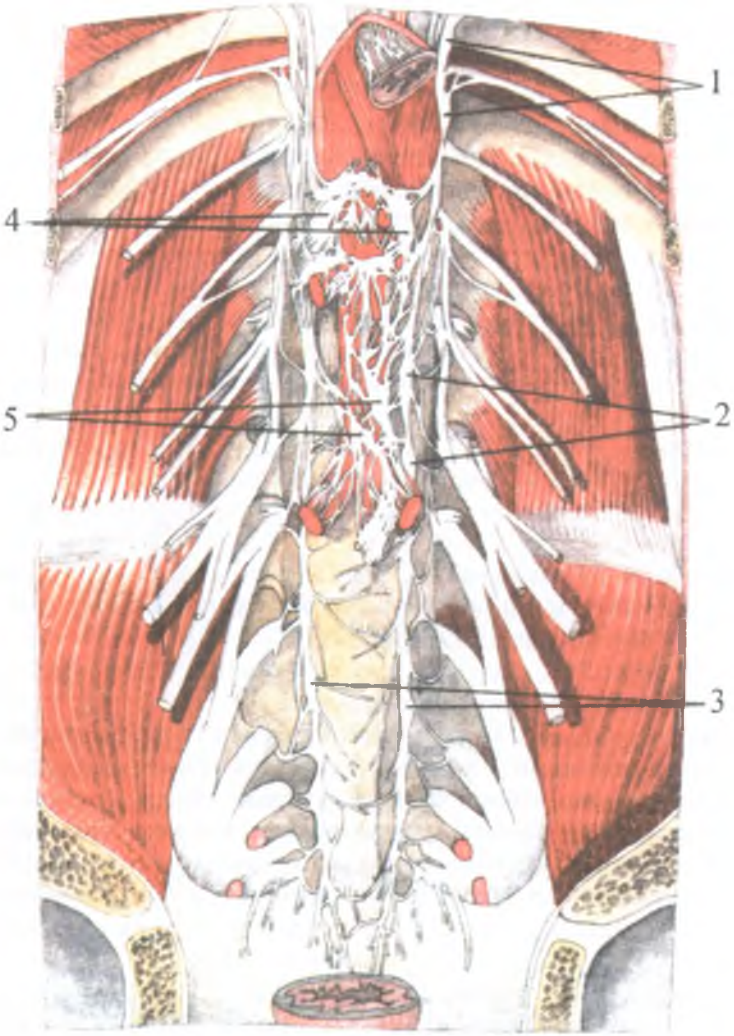

Сурет 288. Симпатикалық сабаудың іштік және жамбас астаулық бөлігі. Күрсақтық және шажырқайлық өрімдері.

1 - кеуделік түйін (ganglia thoracica); 2 - белдік түйін (ganglia lumbalia); 3 - сегізкөздік түйін (ganglia sacralia); 4 - күрсақтық өрім (plexus coeliacus) және күрсақтық түйіндер (ganglia coeliaca); 5 - шажырқайлық өрім (plexus mesenterica) және шажырқайлық түйіндер (ganglia mesenterica).

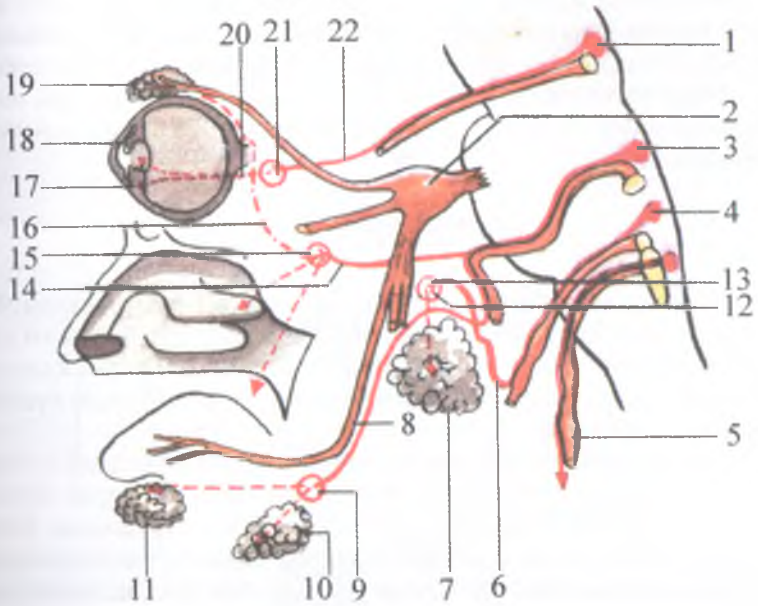

Сурет 289. Көзжас және сілекей бездерінің, мұрын және ауыз қуысының шырышты қабығы және көз алмасының тамырлы қабығының бұлшықетерінің парасимпатикалық нервтерінің схемасы.

1 - көз қозғалтқыш нервісінің қозғалтқыш ядросы (nucl. oculomotorius accessorius); 2 - үшкілдік түйін (ganglion trigeminalc); 3 - жоғарғы сілекей бөлетін ядро (nucl. salivatorius superior); 4 - төменгі сілекей бөлетін ядро (nucl. salivatorius inferior); 5 - кезбе нерв (n. vagus); 6 - дабыл нервісі (n. tympanicus); 7 - шықшыт безі (gl. parotidea); 8 - дабыл шеті (chorda tympani); 9 - төменгі жақасты түйін (ganglion submandibulare); 10 - төменгі жақасты безі (gl. submandibularis); 11 - тіласты безі (gl. subligualis); 12 - құлақ түйіні (ganglion oticum); 13 - кіші тастақты нервісі (n. petrosus minor); 14 - үлкен тастақты нервісі (n. petrosus major); 15 - қанаттандай түйіні (ganglion pterygopalatinum); 16 - бет нервісіне денекер тармақ (r. communicans cum n. zygomatico); 17 - кірпікшелі бұлшықет (m. ciliaris); 18 - қарашық қысқышы (m. sphincter pupillae); 19 - көзжас безі (gl. lacrimalis); 20 - қысқа кірпіктік нерв (nn. ciliares breves); 21 - кірпіктік түйін (ganglion ciliare); 22 - козді қозғалтушы түбіршік (radix oculomotoria).

Симпатикалық сабаудың **сегізкөз бөлігінде** 4 жұп сегізкөз симпатикалық түйіндері болады, сегізкөз алдыңғы бөлігінде орналасып, бойлық және көлденең түйінаралық талшықтармен байланысқан. Төменгі сегізкөз түйіндері түйінаралық бұтақтармен тақ күйымшақтық түйінімен байланысқан.

Түйіннен кейінгі талшықтар сегізкөздің симпатикалық түйіндерінен жамбас қуысында төменгі құрсақасты және жоғарғы құрсақасты өрімдеріне жалғасып, олардан нерв талшықтары ішке құрсақасты қолқа бұтақтарымен жамбас мүшелеріне жетеді.

Парасимпатикалық бөлігі осы бөлімнің орталықтары мидың бөлімдерінде (краниалді бөлігі) және жұлында (жұлын бөлігі) орналасады.

ЭНДОКРИНДІ БЕЗДЕР

Эндокринді жүйеге шығару түтіктері жоқ бездер жатады, бірақ организмнің ішкі ортасына активті физиологиялық активті заттар бөлетін (гормондар), организмнің гуморалді реттелуін қалыптастыратын, жасушалар, тіндер мен мүшелердің қызметтерін күшейтеді немесе томендетеді.

Генетикалық белгілеріне қарай ішкі секреция бездері екі топқа бөлінеді: нағыз эндокринді және аралас бездер. Оларда секреция бездері әр түрлі ағза жүйесінің бөлшегі болып табылады. Бірінші топқа: томпақ дене немесе ми эпифизі, мидың гипоталамикалық аймағындағы нейросекреторлық ядролар, гипофиз, қалқанша және қалқанша жаны бездері, бүйрекасты безі. Ал екінші топқа айырша, үйқы без, шәуеттер, анабездер, плацента жатады. (сурет 290)

Соңғы жылдары гормон өндіретін жасушалар асқорыту жолының қабырғасында, тынысалу жолында, жүректе (сол жүрекше), зәр шығару аппаратында және т.б. мүшелерді суреттеледі, олар да эндокринді жүйеге жатады, қанша дегенмен локальді іс-әрекет атқарады.

Екінші топқа кіретін хромаффинді ағза немесе парагангли-иларжасушалы элементтердің жинақталуы, ағзаның әр түрлі аймағында эндокринді жүйені атқарушы. Олардың ішінде көбінесе тұрақты болып келетіндер: а) *үйқыаралық парагангли*и, түгел үйқы артериясының және сыртқа бөлетін жерінде орналасқан; б) *жүрекүсті парагангли*илер, қолқа доғасы аймағында және сол кіреберіс вена артериясында жатады; в) *белдеулік парагангли*и - қолқа ішастары мен тармақтары жанында орналасқан.

Қазіргі заманғы көзқарастарға қарағанда, ішкі секреция бездерінің құрылымдық-функционалдық бірлігіне сүйене отырып эндокринді жүйенің орталық звеносын бөледі (эпиталамус + томпақ дене және гипоталамус + гипофиз) және оның шеттік звено-

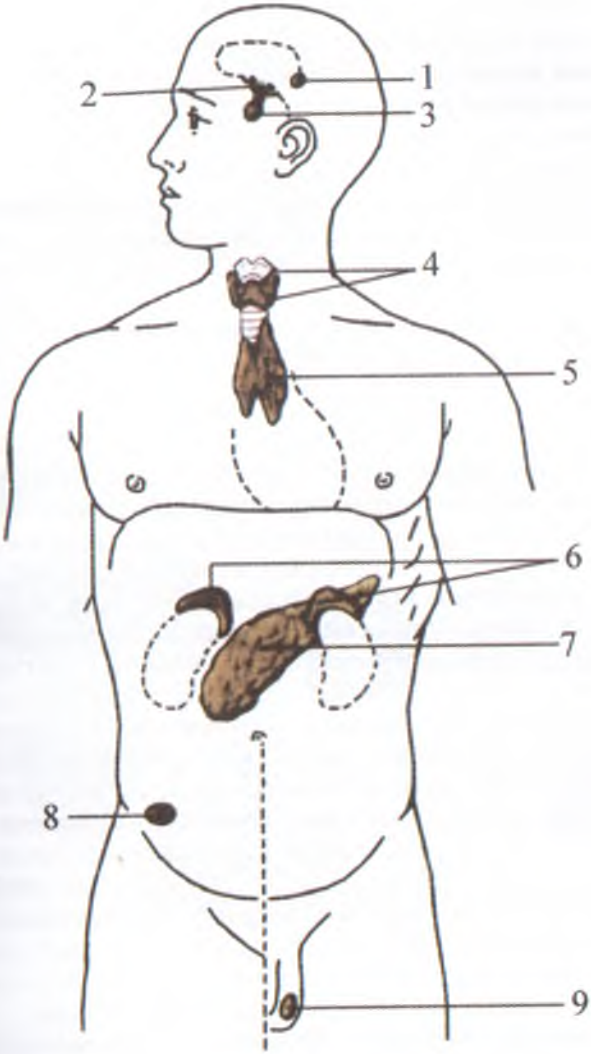

Сурет 290. Ішкі секреция бездерінің орналасу схемасы.
1 - томпақ дене немесе ми эпифизі (corpus pineale); 2 - симпатикалық нейросекреторлық ядросы (null. hypothalamici); 3 - гипофиз (hypophysis); 4 - қалқанша және қалқанша маңы безі (gl. thyroidea et gll. parathyroideae); 5-айырша без (thymus); 6 - бүйрекүсті безі (gll. suprarenales); 7 - ұйқы безі (pancreas); 8 - анабез (ovarium); 9 - атабез (testis).

сы, бездермен үсынылған, гипофиздің алдыңғы бөлігіне тәуелді (қалқанша безі, бүйрекасты қабығы, гонадтар) немесе одан тәуелсіз (қалқанша жанындағы безі, бүйрекүсті безінің милық бөлігінің және эндокриндік емес ағзалардың гормон өндіруші жасушасы). Гипоталамустың секреторлық ядросы және томпақ дене эндокриндық емес трансмиттерлер (қосқыштар) топтарын құрайды. Оздерінің гормондарының әсерінен информация ауыстырылады. ОНЖ-не түсетін, гипоталамо-гипофизарлық жүйеге, өз кезегінде, қажетті мөлшерде гормондар болып, ішкі секреция бездерінің шеттік жүйесін күшейтеді. Сол себепті, нерв және эндокринді жүйе біріккен реттеуші эндокринді жүйе болып табылады.

ГИПОТАЛАМУС

Гипоталамус (hypothalamus; сурет 291) аралық мидың базалді аймағы және мидың үшінші қарыншасының төменгі бөлігін алып жатыр. Гипоталамус, эндокринді жүйенің ең жоғарғы орталығы болып саналады, ол ағзаның ішкі жүйесін қадағалап, біріктіріп отырады және нервтің эндокринді механизммен реттелуін біріктіріп болашақ ми орталығының симпатикалық және парасимпатикалық бөлімдерінің вегетативті (нерв) нерв жүйесімен біріктіреді. Гипоталамустың сұр затынан 30 жүп ядро бөлінеді, олар алдыңғы, артқы және аралық гипоталамикалық аймақтарға топталады.

Ядро бөліктері өз алдына нейросекреторлық жасушалардың жинақталумен, ал басқалары нейросекреторлық жасушалардан түзілген жүп, **супраоптикалық** және **паравентрикулярлық ядролар** алдыңғы гипоталамикалық аймақта орналасқан. Осы жасушаның аксондары гипофиздін артқы бөлігінен гипофизарлы аяқшалары арқылы өтіп, қан өтетін қылтамырлы жуандалған терминалында аяқталады. Гипоталамикалық аймақтың алдыңғы ядросында түзілетін нейрогормондар вазопрессин және антидиуретикалық гормон және окситоцин, гипофиздің артқы болігінде жинақталады.

Гипоталамустың ортаңғы ядроларында үсақ нейросекреторлық жасушалар аденогипофизотропикалық гормондардан түзіліп, аденогипофоздің гормон түзуші жүйесінің жұмысын күшейтеді немесе бәсеңдетеді. Гипоталамустың маңызды ядросы *сұр төмпешікте* (tuber cinereum) орналасады: **доғалық** немесе **күйғыштәрізді** (nucl. arcuatus, seu infundibularis), **вентромедиалдік** (nucl. ventromedialis) және **дорсомедиалдік** (nucl. dorsomedialis) ядролар.

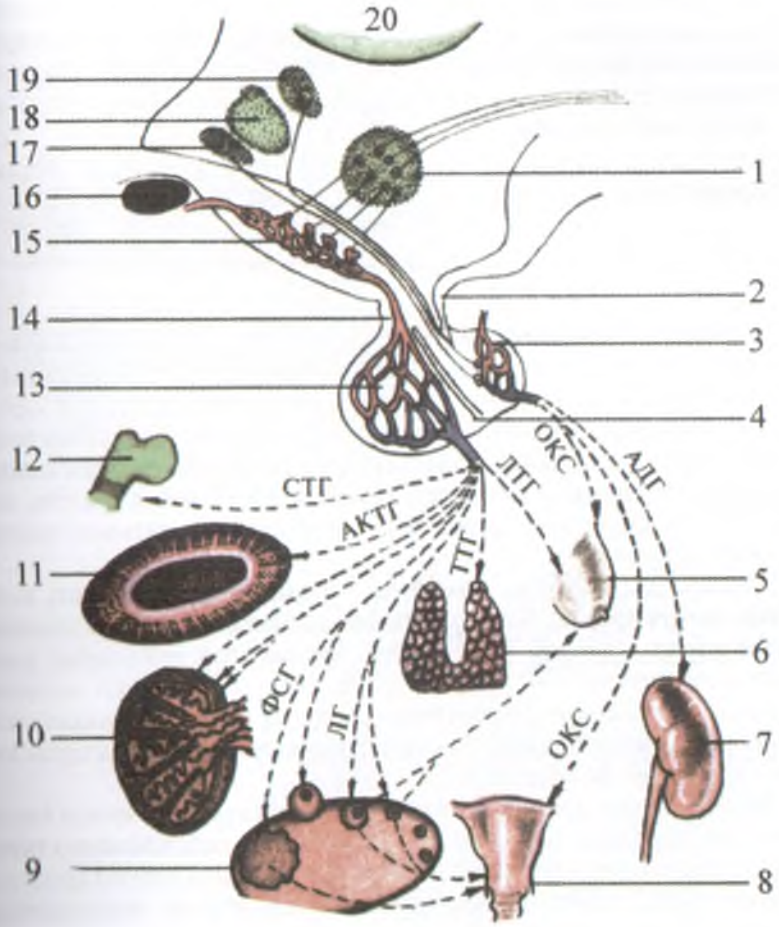

Сурет 291. Гипоталамус және оның ішкі мүшелермен байланысы.
1 - медиобазалді гипоталамус; 2 - гипофизарлы аяқша; 3 - гипофиздің артқы үлесі; 4 - гипофиздің аралық бөлігі; 5 - сүт безі; 6-қалқанша безі; 7 - бүйрек; 8 - жатыр; 9 - ятабез; 10 - анабез; 11 - бүйрекүсті безі; 12 - ортан жілік; 13 - гипофиздің алдыңғы үлесі, 14 - аденогипофиздің төмпешік бөлігі; 15 - медиалді эминенция; 16 - көру қиылысы; 17 - супраоптикалық ядро; 18- гипоталамустың преоптикалық зонасы; 19- паравентрикулярлы ядро, 20 - көру томпесі.

Гипоталамус ядро-секрециясының реттелуі ОНЖ жағынан лимбикалық жүйе арқылы аралық ми және томпақ дене ретикулярлы торына іске асады. Осыны іске асырудағы үлкен рөл атқаратын нейроаминдер: катехоламиндер (дофамин және норадреналин), серотонин және ацетилхолин. Бұдан басқа, гипоталамустың нейросекреторлық жүйесіне әсер ететін гормондар, олар: мидың нейроциттері.

ГИПОФИЗ

Гипофиз (hypophysis cerebri; сурет 292) салмағы 0,5-0,6 г. сынатәрізді сүйектің "түрік ершігінде" гипофизарлы шұңқырында орналасады және ершік диафрагмасын түзетін, мидың қатты қабығы өсіндісімен бассүйек астарынан алшақтау. Диафрагма тесігі арқылы гипофиз аралық мидың гипоталамус қүйғышымен байланысқан. Гипофиздің көлденең мөлшері 10-17 мм. құрайды, алдыңғы артқы 5-15 мм, тігінен 5-10 мм. Гипофиз сыртынан қаптамамен қапталған.

Гипофиздің 2 бөлігін ажыратады - **алдыңғы (аденогипофиз)** және **артқы (нейрогипофиз)**. Барлық гипофиз салмағының 70-80% алдыңғы бөлігі құрап, *дисталді* (pars distalis), *аралық* (pars intermedia) және *төмпешігі* (pars tuberalis) бөліктерге бөлінеді. Гипофиздің алдыңғы бөлігінің паренхимасы бірнеше безді жасушалар түрлерімен көрсетілген, ал солардың ауырлықтарының арасында көптеген қантамырлы капиллярлар орналасқан.

Нейроглиалді жасушалардан (питуицит) тұратын артқы болігі *нерв бөлігінен* (lobus nervosus) және *қүйғыштан* (infundibulum) тұрады, гипоталамустың нерв секреторлық ядроларынан келетін көптеген қылтамырлар, нерв тіндері жинақтаушы жүйке секректорлық денешік, нерв гипофизге барады. Гипофиздің алдыңғы және артқы үлесінің гормондары ағзаның көптеген жүйесіне бірінші кезекте басқа эндокринді бездер арқылы әсерін тигізеді. Гипофиздің алдыңғы бөлігінің маңызды гормондары болып мыналар саналады: соматропты гормон (бой өсу процессін реттеп, жас ағзаның дамуына қатысады); адренокортикотропты гормон (АКТГ) бүйрекүсті жүйесіне түрткі салушы; тиротропты гормон (ТТГ) даму және қалқанша безі жүйесіне әсер етеді; гонадотропты гормондар: фолликулостимулдаушы (ФСГ), лютеинизациялаушы (ЛГ) және проклатин немесе ағзаның жыныстық дамуына, жетілуіне, анабезде фолли-

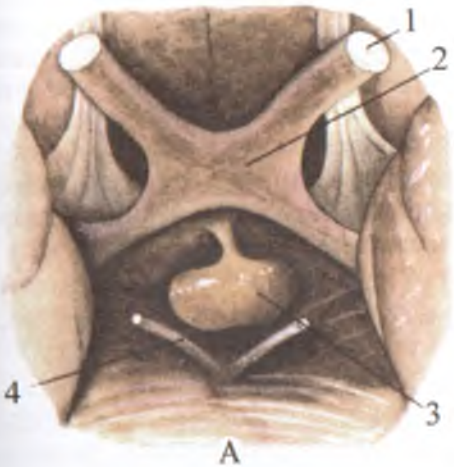

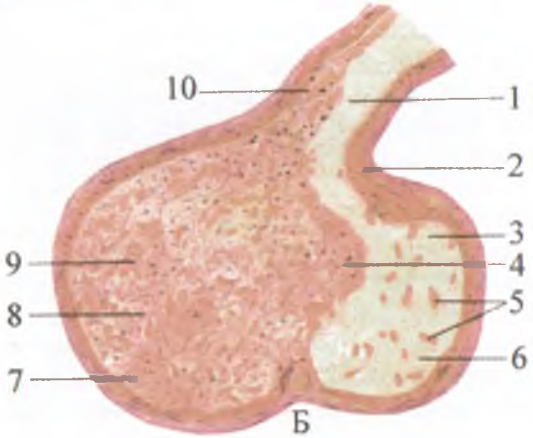

Сурет 292. Гипофиз.

А - мүшенің топографиясы: 1 - көру нервісі (n.opticus); 2 - көру қиылысы (chiasma opticum); 3 - гипофиз (hypophysis); 4 - көз қозғалтқыш нервісі (n. oculomotorius); Б- гистологиялық кесінді: 1 - гипофиз аяқшасы; 2 - мүше қапшығы; 3 - артқы үлес (нейрогипофиз); 4 - аденогипофиздің аралық бөлігі (pars intermedia); 5 - қан тамырлары; 6 - питунициттер; 7 - аденогипофиздің ацидофильдік клеткасы; 8 - аденогипофиздің базофилді клеткасы; 9 - гипофиздің алдыңғы үлесі (аденогипофиз); 10 - аденогипофиздің төбелік бөлігі (pars tuberalis).

кулалар дамуына, овуляция, сүт бездерінің өсуі және әйелдерде сүт шығуына, немесе ерлерде сперматогенез іс-әрекетіне әсер ететін лактотропты гормон. Ағзада пигментті қадағалайтын, гипофиздің алдыңғы үлесінің аралық бөлшегі меланоцитостимулдаушы гормон бөледі және май алмасуы күшейтуші липотропты гормон бөледі. Гипофиздің артқы үлесі нейрогемалді мүше болып табылады. Ол қорытпайды тек гипоталамустың алдыңғы үлесінің нейросекреторлық жасушалар ондіріп, антидиуретикалық гормон (вазопрессин) және окситоцин қорын жинақтайды.

ТОМПАҚ ДЕНЕ

Томпақ дене (corpus pineale; сурет 293), немесе ми эпифизі - салмағы 0,2-0,4 г. тақ мүше, аралық мидың эпиталамикалық облысына жататын, ол ортаңғы мидың жоғарғы төмпектерін бөліп тұратын, терең емес жүлгесінде орналасқан. Томпақ дененің алдыңғы шетінен медиалді оң және сол көру төмпешіктрінен **үзеңгілер** тартылған. Томпақ дененің пішіні - сопақшалау, шартәріздісі сирек кездеседі, ересек адамның томпақ денесінің ұзындығы 8-15 мм, ені 6-10 мм, қалыңдығы 4-6 мм. Сыртынан томпақ дене дәнекер тіннен түзілген жұмсақ ми қабығы мен одан, ішкі мүшеге шарбақшалар таралып, оның құрамында симпатикалық нерв талшықтарының өрімдері мен қан тамырлары болатын капсуламен қапталған. Олар ми эпифизінің паренхимасын бөліктерге бөліп тұрады. Тірек қызметін атқарушы, паренхима мүшесінің құрамында көп мөлшерде кездесетін жасушалы бөлшектердің **безді жасушалары** (endocrinocyti pineales) - пинеалоциттер және аз молшерде - **глиалді жасушалары глиоциттер** (gliocyti centrales) болып табылады. Пинеалоциттер арасында паренхима эпифизінің 90% құрайтын жасушасы, ашық (endocrinocytus lucidus) және қара (endocrinocytus densus) жасушалар бөледі, олар цитоплазма тығыздығы және мөлшеріне қарай ажыратады, бірақ бұл - бір түр жасушасының көптеген нұсқаларының әртүрлі функциональді активтілігі.

Пинеалоциттер 2 түрлі зат бөліп шығарады: индоламинндер және пептиттер. Көбірек маңыздысы индоламиннің мелатонин гормоны, ол гонадолибериннің секрециясын басып, жыныс бездерінің активтілігін бәсеңдетеді. Пинеалоциттердің қорытылатын, бірнеше ондық гормоналді - активті пептиттердің ішіндегі маңызды болып табылатындары - аргинин, вазотоцин (ФСГ және ЛГ секркциясын

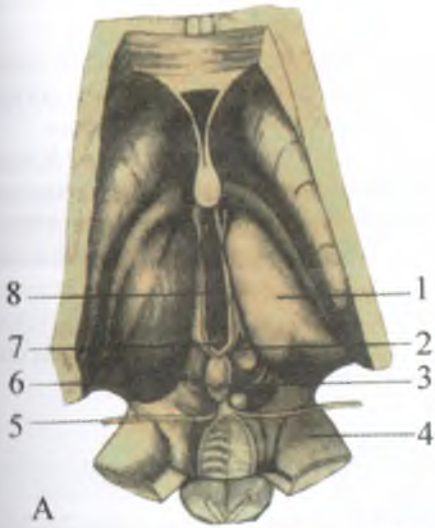

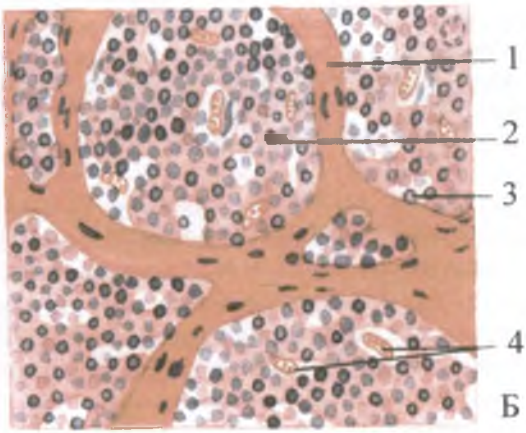

Сурет 293. Томпақ дене (мидың эпифизі).
А - мүшенің топографиясы: 1 - қору төмпешігі (thalamus opticus); 2 - жүген (habenula); 3 - томпақ дене (corpus pineale); 4 -мишықтың ортаңғы аяқшалары; 5 -шығыр нерв; 6 - жоғарғы төбешік (colliculus superior); 7 - артқы дәнекер (comissura posterior); 8 - III қарынша (ventriculus tertius) Б - гистологиялық кесіндісі: 1 - дәнекертін қалқалары; 2 - қара пинеалоцит (endocrinocytus densus); 3 - ақшыл пинеалоцит (endocrinocytus lucidus); 4 - қан тамырлар.

басады) пинеальдық антигонадотроптық пептит және көптеген либериндер және статиндер.

Есейген сайын өсетін *ми құмы* (corpora arenacea) деген атпен белгілі, ересек адамның томпақ тәрізді денесінің қабатында көбірек емес кездесетін біртүрлі пішінді жинақталған кальций тұзы.

Томпақ дененің эндокринді рөлі толық зертелмеген. Қазіргі кезде оның клеткаларының гормон бөлетіндігі белгілі (антигонадотропин, серотонин) жыныс жетілуіне дейінгі гипофиздің тежелу қызметін, барлық көптеген зат алмасуының жүқа реттеуіне қатысады. Ми эпифизі эндокринді жүйенің реттелуіне және ағзаның висцеральді жүйесінің, әсіресе ағзаның ырғақ байқалатын, тәулік уақыттымен байланысқан жерлеріне қатысады, өйткені оның секреция гормондары күндіз және түнде кезегімен ауысады.

ҚАЛҚАНША БЕЗІ

Қалқанша безі (glandula thyroidea; сурет 294) салмағы 20-30 г. жүп емес мүше, аумағының алдында орналасады және 2 симметрия **бөліктен** тұрады, **мойнақпен** біріккен (istmus gl.thyroidea). Бездің алдыңғы дөңес беті тері астында орналасқан және көбірек мойын бұлшықетімен және мойын шандырмен қапталған. Қалқанша безінің артқы беті және жанындағы төменгі үлестері көмейді және үстіңгі бөлімі кеңірдекті алып жатыр. Без мойнағы ереже бойынша, шеміршегінің II-III (I деңгейде сирек) деңгейде орналасқан. Без бөлігінің жоғарғы полюсі көмей шеміршегі қалқаншасының табақша жиегінің үстінен төмен орналасады. Оның төменгі шекарасы V-VI шеміршек деңгейіне жетеді, артқы жиегінің беті барлық бөлігімен жұтқыншақ, өңеш және жалпы ұйқы артериясымен жанасады. Сыртынан қалқанша безі жұтқыншақ және кеңірдекпен тығыз байланысқан дәнекертін қабықпен қапталған. Өз кезінде фолликулалардан тұрып, мүше жасушасын үлестерге бөлетін, бездің ішінен қабықшаға бағытталған дәнекертін қалқалар. **Фоликула** қабырғалары ішінен текшетәрізді эпителиальді жасушалармен немесе цилиндрлі *фолликулярлы эндокриноциттер* (endocrinocytus folliculares), немесе тироциттермен қойылған. Белокты түзуші әлсіз-сары түсті зат, *коллоид* деп аталады (colloidum).

Қалқанша безі бөлетін гормондардың тироксинде және трийодтиронинде йод болады. Соңғы тироглобулин түрінде коллоидты фолликулаларда жинақталатын және қажетті молшерде қанға бөлініп

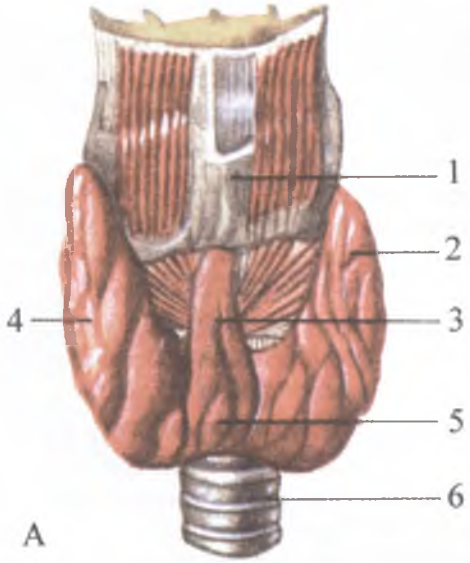

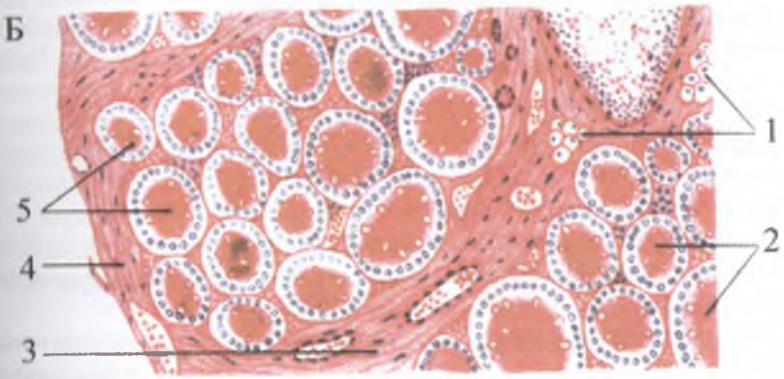

Сурет 294. Қалқанша безі.

А - мүше топографиясы: 1 - қалқанша (cartilage thyroidea); 2 - сол үлес (lobus sinister); 3 - пирамидалық үлес (lobus pyramidalis); 4 - оң үлес (lobus dexter); 5 - қалқанша без қалтасы (isthmus gl. thyroidei); 6 - шығыр (trachea). Б - Гистологиялық кесіндісі: 1 - парафолликулярлық жасуша; 2 - фолликула; 3 - фолликулааралық жалғама қабаттары; 4 - мүше қапшығы; 5 - интрафоликулярлы коллоид.

және ағзалар мен жасушаларға жеткізіледі.

Фолликулалар арасында және оның қабырғасында майда топтармен гипокальциялық іс-әрекет атқаратын, кальцитонин гормонын бөлетін фолликулярлы жасушалар (С-жасушалар) жатады. Қалқанша безінің гормондары ОНЖ, жыныс және сүт бездерінің, бүйрекүсті қызметіне күшейтуші әсер беріп, бой өсу процессін және ағза дамуын реттейді, ағзадан су және калиидің бөлінуіне әсер етеді, ақуыз, май және көмірсудың ыдырауын күшейтеді, жылу алмасу мен зат алмасуын реттейді және қорытылу процесстерін күшейтеді.

Қалқанша безінің қызметінің реттелуі нерв жүйесі және гипофиз алдыңғы үлесінің тиротропты гормон әсерінен қамтамасыз етіледі.

ҚАЛҚАНША ЖАНЫНДАҒЫ БЕЗ

Қалқанша жанындағы без (glandula parathyroidea; сурет 295) дөңгелек және сопақ пішінді, үлкен емес денешіктер, ол қалқанша безінің артқы бетінің бөлігінде орналасқан. Әр бездердің мөлшері: ұзындығы 4-8 мм, ені 3-4 мм, қалыңдығы 2-3 мм. Бұл денешіктердің сан мөлшері тұрақсыз (2-ден 7-8-ге дейін), қалқанша безінің әрбір артқы жағындағы бөліктерді орташа есеппен 4-2 бездер бар. Оның барлығының салмағы 0,1-0,4 г. аспайды. қалқанша жанындағы бездің, қалқанша безі ашық түсімен айрықшаланады. (балаларда - ашық қызыл, ересектерде - сары қоңыр). Әрбір өзінде болатын 4 без өзінің меншікті жарғақшалы қабықпен қапталып, сол арқылы ішкі ағзаға дәнекер жасуша перделеры енеді. Соңғылары көп мөлшерде қантамырлар, май жасушалары емденеді, олардың саны жас өскен сайын өсіп отырады (ересектерде ағза мөлшерінің 60-70% алып жатады).

Паратироциттер - эпителиалді жасушалардын без паренхимасының жинақталумен көрсетілген. Паратироциттердің маңызды 2 бөлігін ажыратады: басты және оксифилді. Басты паратироциттер ағза паренхимасының басты бөлігін құрайды, және 2 түрлі нұсқада кездеседі - ашық және күңгірт клеткалар, олар оның әртүрлі функционалді жағдайын көрсетеді.

Күңгірт паратироциттер - активті функционалді жасушалар, ашық түсті (активті емес) көп мөлшерде гликоген, липидті тамшылар және секреторлы гранулалар иемденеді. Күңгірт және ашық жасушалардың адамның қалыпты жағдайдағы арақатынасы 1:3-5 құрайды.

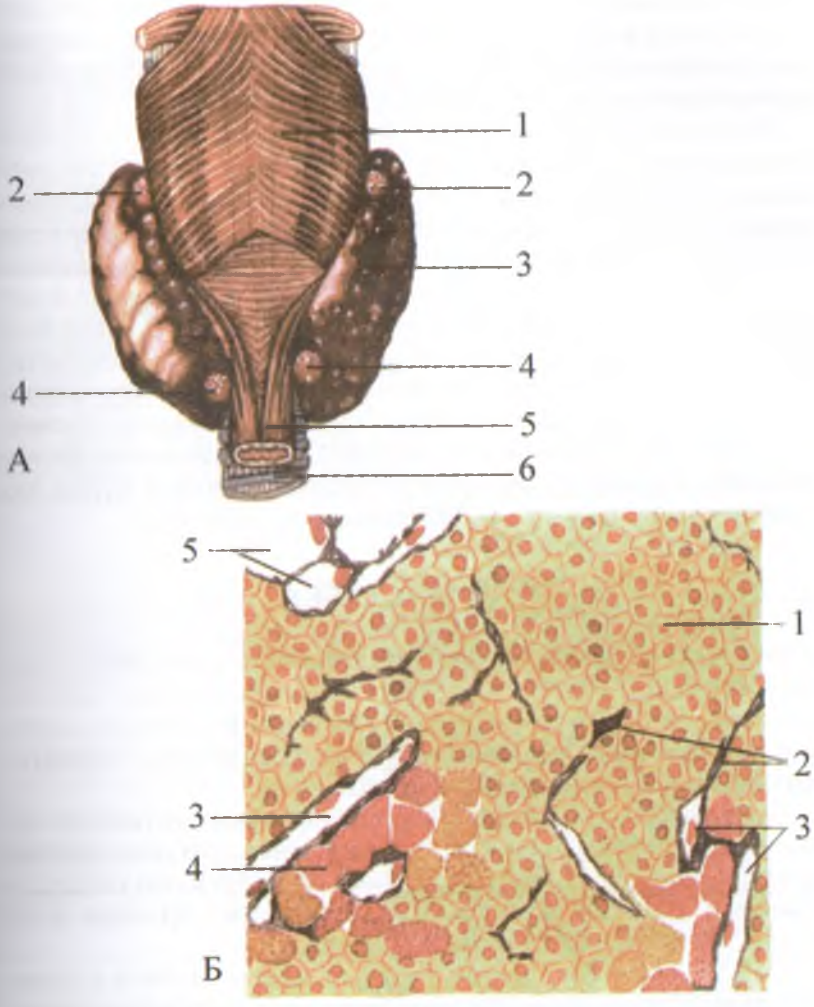

Сурет 295. Қалқанша маңы безі.

А - мүше топографиясы: 1 - жұтқыншақ (pharynx); 2 - жоғарғы қалқанша маңы безі (gll. parathyroideae syperior); 3 - қалқанша безінің оң үлесі (lobus dexter); 4 - төменгі қалқанша маңы безі (gll. parathyroideae inferiores); 5 -өңеш; 6 - кеңірдек. Б - гистологиялық кесіндісі: 1 - негізгі паратироцит (endocrinocytus principalis); 2 - дөнекертін қал қалары; 3 - қан тамырлар, 4 - оксифилді паратироцит (endocrinocytus oxyphilicus); 5 - май жасушасы.

Негізігі клеткалар биосинтез және паратириннің бөлінуін қамтамасыз етеді және ол жілік (сүйек) жасушасының остеокласттардың функциональді активтілігін күшейтіп, бүйрек өзекшелеріндегі кальций реабсорбциясын күшейтеді.

Оксифилді паратироциттер басты (жоғарғылардың) және ірілердің арасында орналасады. Жас балаларда жасушалар саны біреу (дара) ғана, ол жас өскен сайын саны өсіп отырады. Бұл клеткалардың функционалді рөлі аяғына дейін анықталмаған. Олар негізінің дегенеративті өзгерісі болып келуі және спецификалық қызметімен иемденбеуі, авторлар қатарынан талқылануда. Қалқанша жанындағы бездің функционалді мәні фосфор-қышқылының реттелуінде. Қалқанша жанындағы бездің шектетілуінен (алып тастауынан) кенет қан құрамындағы кальции деңгейінің төмендеп, фосфор мөлшерінің осуіне алып келеді. Мұнда нерв-бұлшықет аппаратының қозғыштығы кенет артып, өлімге алып келеді. Паратгормон онімінің өсуі деминерализациямен және сүйек резорбциясымен бірге жүреді. (аса ауыр ауру пайда болады - ол фиброзды остеодистрофия.

БҮЙРЕКҮСТІ БЕЗІ

Бүйрекүсті безі (glandula suprarenalis; сурет 296) - салмағы шамамен 12-13 г жүп мүше, ішастар артында орналасып, бүйректің жоғарғы аяғында жатады. Бүйрекүсті алдынан артына қарай жазық конус пішінін иімденіп, алдыңғы, артқы және бүйір бетін ажыратады.

Бүйрекүсті 11-12 кеуде омыртқаларының деңгейінде орналасады. **Оң бүйрекүсті**, сол бүйрекүстіне қарағанда біршама төмен жатады. Өзінің артқы бетімен оң бүйрекүсті белдеулік бөлігінің көкетіне жатады, алдынан он екі елі ішек және бүйректін висцералді бетімен жанасады.

Сол бүйрекүсті алдыңғы беті ұйқыасты безінің құйрығымен және асқазаның жүректі бөлігімен, артқы беті көкетпен, ал төменгі бөлігі - сол бүйректің жоғарғы және медиалді жиегімен жанасады. Бүйрекүсті безінің ұзындығы 40-60 мм, ені 20-30 мм, қалыңдығы 2-8 мм құрайды. Оң бүйректің мөлшері сол бүйректен кіші.

Бүйрекүсті безінің алдыңғы бетінде жүлге көрінеді - ол **қақпасы** (hilum) сол арқылы орталық көк тамыр шығады. Мүше түбінде дәнекер жасуша перделіктерін беретін

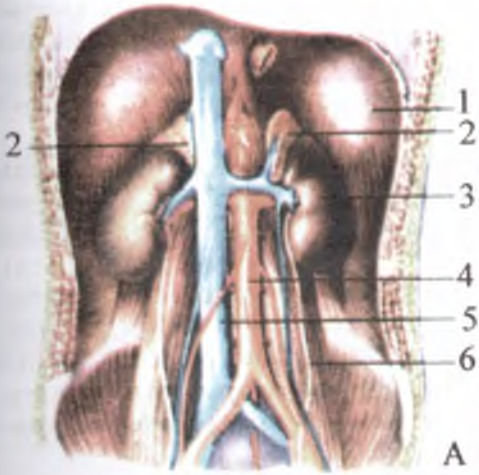

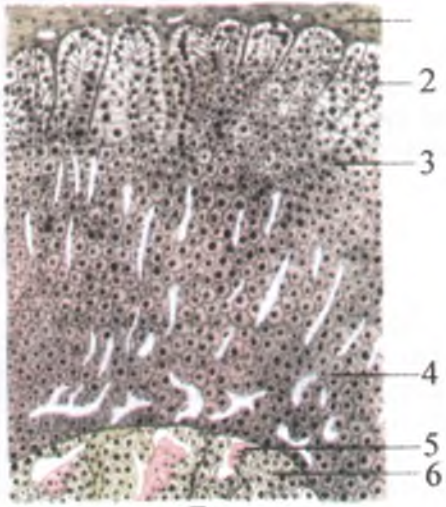

Сурет 296. Бүйрек үсті безі.
А - мүше топографиясы: 1 - көкет (diaphragma); 2 - бүйрекүсті безі (gll. suprarenales); 3 - бүйрек (ren); 4- құрсақтық қолқа (aorta abdominalis); 5 - төменгі қуысты вена (v. cava inferior); 6 - несепқуық (ureter). Б - гистологиялық кесіндісі: 1 - қапшық; 2 - шумақшалы зона (zona glomerulossa); 3 - будалық зона (zona fasciculata); 4 - торлы зона (zona reticularis); 5 - кинтамыр; 6 - мидың хромоффиндік жасуша заты.

бүйректі сыртынан жарғақшалы қабықпен қапталған. Паренхиманың сыртқы бөлімін үш аймақтан тұратын **қыртыс зат** құрайды: сыртында қаптамаға жақын *орамалы аймақ* (zona glomerulosa), одан кейін кеңдеу *түйінді аймақ* (zona fasciculate), ішкі *торлы аймақ* (zona reticularis) ми затымен шекарада орналасқан.

Бүйрекүстібездік қыртыс заты гормондарының жалпы атауы - кортикостероидтер деп аталады. Олар әр түрлі зат алмасуға, иммунды жүйеге және сыртқы процестердің жүруіне әсер етеді. Үш топты гормондар бөледі: минералокортикоидті (альдостерон), орамалы аймақ қабығының жасушаларымен түзіледі, глюкокортикоидті: кортикостерон, кортизол, гидрокортизол және кортизон, түйінді аймақпен синтезделеді, жыныс гормондары: андрогендер, экстрогендер және протестерон, торлы аймақ жасушаларымен түзіледі.

Бүйрекүсті орталығында **милы зат** (medulla) орналасады, ірі жасушалардан түзілген, ашық сары түске хром тұзымен боялған (хромффинді жасушалар). Олардың арасында катехоламин: адреналин және парадреналин түзетін жасушаларды ажыратады. Катехоламиндер жүрек тамырлы және нерв жүйесінің, безді эпителий, термогенез және көмірсу алмасуының қызметін өзгертеді.

ПАРАГАНГЛИЛЕР

Параганглии (paraganglia), хромаффиннді дене, бүйрекүсті безінің милы қабығына үқсас, хромоффинді жасушалар өз алдында симпатикалық түйіндермен генетикалық байланыс түзеді.

Адамның индивидуальді осуінің барысында оның хромаффинді жасушалар топографиялық және сан мөлшері жағынан өзгеріп, дененің әр түрлі ауданында егілген (сурет 297), бірақ әрқашан веґетативті нерв жүйесімен байланыста, хромаффинді клеткалардың түзілуіне құрамына көптеген хромаффинді жасушалар болады. Олады симпатикалық параганглииге, басқалары парасимпатикалық параганглияларға жатқызады. Ересек адамда тұрақты болып келетін: үйқы гломустар.

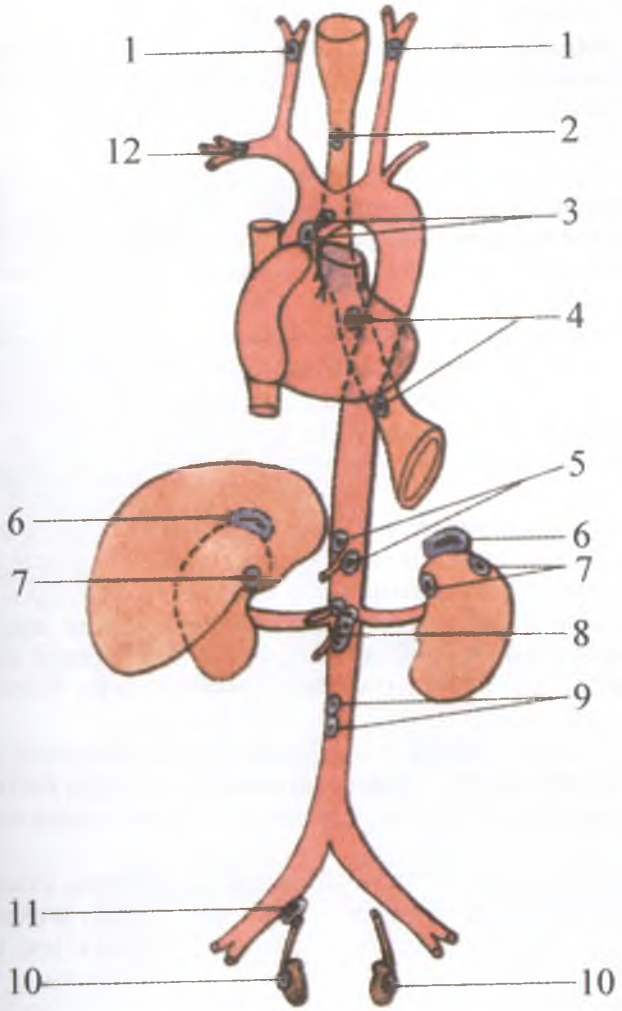

Сурет 297. Адам денесінде уақытша және тұрақты хромафинді параганглиилерінің орналасу схемасы.

1 - үйқы глюмустары; 2, 4 - өңеш қабырғасының нерв өріміндегі тұрақсыз параганглиилер; 3 - жүрекүсті параганглиилер; 5 - құрсақ өріміндегі параганглиилер (бүйрекүсті безінің милық заттары); 7 - бүйрек өріміндегі тұрақсыз параганглиилер; 8 - жоғарғы шажырқайлық өрімдегі тұрақсыз параганглиилер; 9 - бел-қалқалық параганглиилер; 10 - атабездегі тұрақсыз параганглиилер; 11 - құрсақасты өрімдегі тұрақсыз параганглиилер; 12 - жұлдызша түйініндегі тұрақсыз параганглиилер.

Ұйқы гломусы (glomus caroticum) - жұп ұршық тәрізді түзіліс, ұзындығы - 5-8 мм, және ені 1,5-5 мм. жалпы ұйқы артериясының ішкі және сыртқы тармақтарының бөлінетін медиалді немесе оның артқы бетіне жақын жерінде орналасады. Дәнекер жасуша, қоршап тұрушы гломус, ішкі мүшеге жұқа жолақтар жіберетін, құрамында тамыр және нерві бар, оның сыртқы қабығын құрайды.

Жүрекүсті параганглии (paraganglion supracardiacum) жоғарғы және төменгі парагангли**и** 2 тұрақсыз түзіліс, оның ішінде төменгісі жас сайын ыдырайды. Жоғарғы түзіліс, мөлшері жағынан үлкен, өкпе бағанымен және аорта аймағының доғасының аралығында орналасады, төменгі сол көк тамыр шыға берісінде орналасады. Жүрек бетінің нерв өрімдерінің бұтақтарымен жүрекүсті парагангли**и**і байланысады. Тағы хромаффинді жасушалардың бөлек перикардиалдіасты жиынтығы болады.

Бел-қолқалық параганглии (paraganglia aortolumbale) оң және сол хромаффинді денешіктермен көрсетіледі. Олардың әрқайсысы - құрсақтық қолқаның бүйір беттерінен шығыңқы ұзындығы - 8-ден 20 мм. дейінгі жіпше. Қос жіпше жиі өзара көлденең жүретін жолақ, хромаффинді жасушалар арқылы байланысады. Екі парагангли**и**лар симпатикалық бағананың бел түйіндерінің тармақтарымен байланысқан.

Аорталді гломустар (glomera aortica) ерте балалық шақта олар ірі хромаффинді жасушалардың жиынтығы болып табылады, құрсақтық қолқада орналасып, кейін олар ыдырап (жойылып) кетеді.

Құйымшақты гломустар (glamus coccygeum) тақ ұзындығы 1,5-2,5 мм. және қалыңдығы 0,5-0,8 мм түзіліс, құйымшақ төбесінің алдыңғы бетінде орналасады. Балалық шақта хромаффинді жасушаларды әр жерде шашыраңқы түрде кездестіруге болады.

ЖЫНЫС БЕЗДЕРІНІҢ ЭНДОКРИНДІК БӨЛІГІ

Атабез (сурет 160) және аналық безі, қанға жыныс гормондарын қорытып бөліп отырады, солардың әсері арқылы екінші реттік жыныс белгілер қалыптасады.

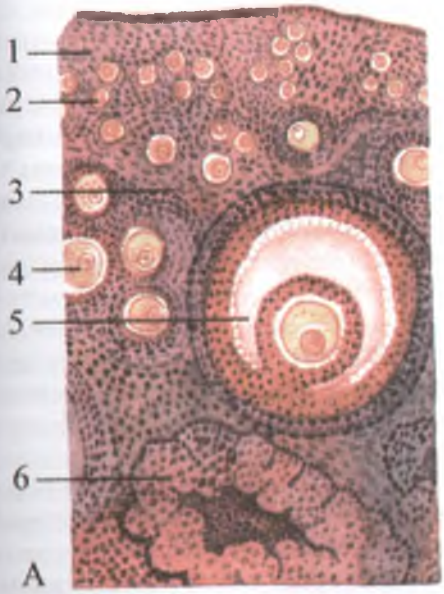

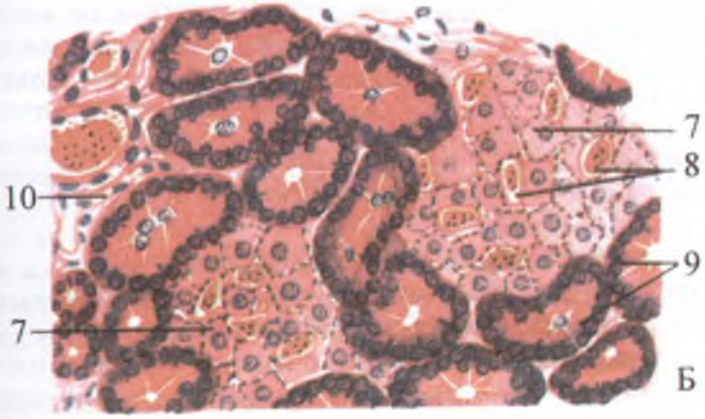

Сурет 298. Анабез (А) бен үйқыбезінің (Б) макроскопиялық құрылысы.
1 - қыртыс заты (cortex ovarii); 2 - анабездің примордиалді фолликулы; 3 - интерстициалді эндокриноциттер; 4 - өсуші фолликул; 5 - жетілген фолликул; 6 - атретикалдық дене; 7 - панкреатикалық аралшық (insula pancreaticae); 8 - кантамыр капиллярлары; 9 - панкреатикалық ацинус (acinus pancreaticus); 10 - үлесаралық қалқа.

Атабезде эндокриндік қызметті интерстиции атқарады, ол безді жасушалармен - атабездің интерстициялды эндокриноциттармен корінеді (Лейдиг жасушасы). Ол дәнекер тінмен иілген ұрық өзегінің, қантамыр және лимфа қылтамырлары арасында орналасады. Ересек адамда эндокриноциттер тамырлар жанында жинақталған күйінде (меншікті интерстициалды) немесе өзекшелер жанында (перитубулярлы эндокриноциттер) орналасады. Атабездің интерстициальді эндокриноциті маңызды еркек жыныс гормоны - тестостерон бөледі, және аз молшерде *окситоцин* және *проопиомеланонортин* қорытады. Бұл гормондар сперматогенез жүруін, даму және жыныс жүйесінің қосымша бездер қызметін реттеп, жыныс бездерінің 2-ші ретті дамуын қамтамасыз етеді, жынысты қылықтарын айқындайды. Окситоцин ұрық өзекшелерін миоидті перитубулярлы жиырылғыш активтілік реттейді.

Соңғы жолдары көрсетілгендей, қуықасты бездерде гормон түзуші жүйесін иемденіп, олар эндокринді жасушалары серотонин, соматостатин кальцитонинді пептидтер қатарын қорытып, мүше бездерінің секреторлы активтілігіне және строма жасушаларының тегіс бұлшықеттің жиырылғыш қызметіне және тағы спермотозоид шапшаңдығына әсер етеді, анабезде жыныс гормондары: экстроген, гонадокрин және протестерон бөліп шығарады. Экстроген (фолликулин) және гонадокрин түзіліс орны болып, фолликула пісіп жетілетін дәнді қабат және аналық бездің интерстиция жасушасы болып ортан жілікалады. (сурет 298, А) Экстроген күшейтеді, ал гонадакринин жыныс жасушаларының дамуы мен өсуін тоқтатады. Гипофиздің фолликула стимулдаушы және лютеинизиялайтын гормондарының әсерінен, фолликуланың өсуін және интерстициальді жасушалар активациясы жүреді. Лютеиниациялаушы гормон овуяция және өзіндік мүше жүйесінің эндокрині бар "сары деншік" түзеді оның жасушалары аналық бездің гормоны - протестерон түзеді. Протестерон - ұрықтану алдындағы жатырдың шырышты қабығын дайындап, жаңа фолликулалар өсуін тоқтатып, жүктіліктің қалыпты жағдайында жүруін қамтамасыз етеді. Осы жасушалар экстроген және аз мөлшерде андроген және окситоцин түзеді. Жүктілік кезінде - босаңсу алдындағы жолдарды дайындайтын, полипептидті гормон - релаксин боледі.

ҰЙҚЫ БЕЗІНІҢ ЭНДОКРИНДІ БӨЛІГІ

Ұйқы безінің сыртқы секреторлық бөлігінен басқа, ішкі секреторлық бөлігі бар, ол панкреатикалық аралшықтармен коретілген (Лангерганс-Соболев аралшықтары), ересектерде олардың жалпы мөлшері 1,5-2 млн. жетеді, ағза көлемінің 1-2%-ін құрайды. Бұл сопақ немесе домалақ түзілістер (сурет 298, Б) үлкендігі 0,1-0,8 мм бездің барлық жерінде орналасады, олардың көбі құйрықты бөлімінде. Аралшықтар құрамында нерв тіндері және қантамырлы қылтамырдың фенестрирленген қою мемденетін, байланыстырушы жасушалармен қоршалған, эпителиалды жасушадан (инсулоциттер) тұрады. Инсулиттердің негізгі бес маңызды түрін ажыратады: (A, B, D, O, және PP). *A- жасушалар*, инсулиттердің барлық мөлшерінің 20-25%-ін құрайды. Олар аралшықтар периферияларында орналасады. Олар глюкогон гормонын бөледі, ол қандай глюкоза деңгейін көтеріп, барысында (аяғында) гликоген және липидтерге ыдырауына алып келеді. *B-жасушалар* (инсуллиттердің барлық 60-70%), аралшықтар орталығын түзіп, инсулин гормонын қорытады, ол гликоген синтезін стимулдайды және әр түрлі тіндер жасушалармен глюкоза сіңіріліп, оның қан құрамындағы деңгейінің төмендеуіне алып келеді. *D-жасушалар*, (бар инсулиттердің 5-10%) аралшықтар периферияясында орналасып, қанға соматостатин гормонын бөледі, ол көп түрлі қызмет атқарады. Меншікті түрде A және B-жасушалар секрециясын, тағы панкреатоциттердің секрециясын басады (тежейді). *D_1 -жасушалар* бастапқыда айтылғандардың әр түрлілігі және вазоактивті интестинальді пептит (ВИП) бөледі. Ол қан қысымының төмендеуіне және панкреатикалық соктың күшті болінуіне алып келеді. *PP-жасуша*лар, (бар инсулиттердің 2-5%) көбіне аралшықтар перифериінде орналасады, бірақ бездің экзокринді бөлігінде болуы мүмкін. Олар панкреатоциттер активтілігін тежейтін панкреатикалық полипептит бөледі. Аралшықты жасушалар зақымдалуы мысалы, аутоиммундық процесс нәтижесінде, оларды бұзылуға (жойылуға) алып келіп, кең көлемде тараған эндокринді ауру-қант диабетіне шалдықтырады, ол инсулин жетіспеуінен болады.

Эндокринді жүйенің (ДЭС) диффузиялық бөлігі болып келетін, Лангерганс-Соболев аралшықтары эндокриндік жүйенің гастронеропанкреатикалық жүйесіне жатады. ДЭС ағза және жасушаның

әр жеріне шашыраған күйінде, олар сонда дара және уақ топтарымен орналасқан эндокриноциттермен түзілген. Олардың көп мөлшерде кездесетін жері әр түрлі мүшелердің шырышты қабықтарында және олардың бездермен байланысында болады. Олар жиі кездесуі асқорыту жүйесінде, бірақ тынысалу, несеп жүйесі, жүректамыр жүйесінде, сілекей бездерінде, сезу мүшелерінде байқалады. Болжам бойынша бұл клеткалар ас құрамының химиялық анализінде, ауада, зәрде, қанда және т.с.с. жүреді, және паракринді әсерлер мен гормон бөлуінің өзгеруіне жауап береді. ДЭС жасушаларының жалпы ортан жілік эндокринді мүшелерден бірнеше коп, және олардың секреторлық онімі паракринді және дистантты түрде әр түрлі ағза қабырғаларының тегіс бұлшықетті жасушасының моторына, экзо және эндокринді бездердің секрециясына әсер етеді. ДЭС туралы ілім - ол ғылыми бағытты перспективті интенсивті түрде дамуы, теориялық ғана емес, медицинада практикалық маңызы зор.

СЕЗІМ МҮШЕЛЕРІ

Сезім мүшелері - бұл сыртқы әсерлерді қабылдайтын (жарық, иіс, дауыс, дәм және т.б) және оларды нерв импульстеріне айналдырып, сезу анализаторларының қыртысты бөлімдері орналасқан миға жеткізілетін анатомиялық түзілістер. Осылайша сезім мүшелері анализаторлардың шеткі бөлімдері болып табылады. Әр қайсысының өзі бір-бірімен функционалді және морфологиялық тығыз байланысқан үш бөлімнен тұрады: шеткі, яғни сыртқы өрта әсерлерін қабылдайтын (рецепция); аралық, яғни өткізгіш жолдардан құралған және орталық, яғни қабылданған сезімнің анализі мен синтезі жүретін мидың құрылысы. Сезім мүшелері даму мен құрылысының ерекшеліктеріне қарап оларды екі топқа бөлуге болады: 1. нерв клеткалары әсерлерді біріншілікті болып қабылдайтын сезім мүшелері (дәм сезу, кору және иіс сезу); 2. әсерлерді арнайы клеткалар қабылдайтын сезім мүшелері (есту, тепе-теңдік және дәм сезу мүшелері).

КӨРУ МҮШЕСІ

Көру мүшесі (organum visus) жарық әсерлерін қабылдап, соның нәтижесінде адамды қоршаған заттардың пішінін, көлемін, көзден

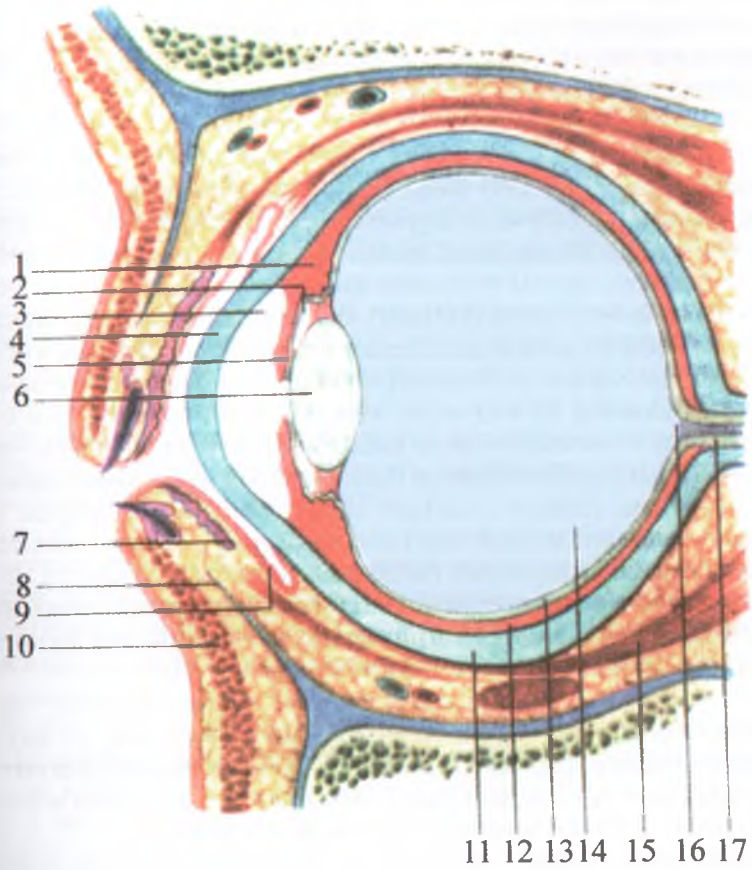

Сурет 299. Көз алмасы; сагиталді кесіндісі.
1 - кірпіктік денесі (corpus ciliare); 2 - көз алмасының артқы камерасы (camera posterior bulbi); 3 - көз алмасының алдыңғы камерасы (camera anterior bulbi); 4 - мөлдір қабық (cornea); 5 - нұрлы қабық (iris); 6 - көзбұршақ (lens); 7 - қабықтың шеміршекті безі (gl. tarsalis); 8 - қабықтың төменгі шеміршегі (tarsus inferior); 9 - конъюнктива (tunica conjunctiva); 10 - қабақтың төменгі бұлшықеті (m. tarsalis inferior); 11 - ақ қабық (sclera); 12 - меншікті тамырлы қабық (choroidea); 13 - торлы қабық (retina); 14 - шынытәрізді дене (corpus vitreum); 15 - көз алмасының бұлшықеті (m. bulbi); 16 - көру нервісінің дискісі (discus n. optici); 17 - көру нервісі (n. opticus).

арақашықтығын, қозғалысын, жарықтандыру дәрежесін және түсін анықтайды. Көру мүшесі көз шарасында орналасқан, ол көзден және көмекші мүшелерден (қас, жас шығару аппараты, көз алмасының бұлшықеттері, тамырлар, нервтер) тұрады.

Көз (oculus) көз алмасынан, көру нервісі және оның қабықтарынан тұрады. Көру мүшесінің қабылдау аппараты **көз алмасы** (bulbus oculi; сурет 299) болып табылады. Оның тік өлшемі 23,5 мм, көлденең 23,8 мм. Ол дұрыс емес шар пішінді, екі шығыңқы полюсі бар: алдыңғы және артқы. *Алдыңғы полюс* (polus anterior) алдыңғы беті сыртқы фиброзды қабыққа (мөлдір қабық) сәйкес келеді, ал *артқы* (polus posterior) көз алмасының артқы бөлігіне, көру жүйкесінің латералді шығатын жеріне сәйкес. Осы екі нүктені қосатын сызық көз алмасының ең үлкен өлшемі болып табылады (орташа алғанда 24 мм) және ол *көздің сыртқы білігі* (axis bulbi externus) деп аталады. Мөлдір қабық ішкі бетімен (алдыңғы білік) торлы қабықтың бетін (артқы білік) қосатын нүкте *көз алмасының ішкі білік* деп аталады (axis bulbi internus) ол 21,7 мм болады. Көз алмасының сыртқы және ішкі біліктерінің өзара қарым - қатынасы бұзылған кезде, яғни жарық сындырғыш бөлімдерінің қасиеті өзгерген кезде, заттардың көрінісі торлы қабықтың алдында (жақыннан көргіштік немесе миопия) болмаса, оның артында (алыстан көргіштік не гиперметропия) бейнеленеді. Бұл жағдайлардың барлығы да көруді жөндеуді қажет етеді (заттардың көрінісі торлы қабықта бейнелену керек), яғни көзілдірік тағу керек, не көз алмасына арнайы операция жасау қажет. Сонымен қатар бір *көз алмасының көру білігі* деген болады (axis opticus) - ол алдыңғы полюстен торлы қабықтың орталық шұңқырына дейін.

Көз алмасының қ а б ы р ғ а л а р ы үш қабықтан тұрады: сыртқы фиброзды, ортаңғы тамырлы, ішкі торлы (сезімтал). Қабықтар көз ядросын қоршап жатады: алдыңғы және артқы камерадағы сулы ылғалды, шынытәрізді денені, көзбұршақты.

Фиброзды қабық (tunica fibrose bulbi) қорғаныш қызметін атқарып, жарық өткізбейтін тығыз талшықты дәнекер тін - ақ қабық тұрады. Оған көз қимылдатқыш бұлшықеттер мен көздің шырышты қабығы (коньюнктива) келіп бекиді. Ақ қабық көз қиығы аймағындағы көрінетін болігі эпителиймен жабылған, ол әрі қарай көз коньюнктивасы эпителийіне жалғасады. Фиброзды қабықтың алдыңғы бөлігінде мөлдір қабық деп аталатын (cornea) мөлдір аймақ бар. Ол сағаттың шынысына ұқсап, шетінен ортаға қарай қалың-

дап, алдынан шығыңқырап, артынан иілген болып келеді. Мөлдір қабықтың диаметрі - 12 мм, қалыңдығы - 1 мм шамасында. Оның шеткі қыры (лимб, limbus) мөлдір қабыққа өтетін ақ қабықтың алдыңғы бөлігі ретінде қойылған. Мөлдір қабық нерв талшықтарына бай, сондықтан да қабаққа жақындағанда оның рефлекторлы жұмылғанын көруге болады. Ол бес қабаттан тұрады (сурет 301): 1. алдыңғы - көзжас бездерінің секретімен тұрақты ылғалданып тұратын көп қабатты жалпақ мүйізделмейтін эпителий; 2. коллагенді фибриллдерден тұратын алдыңғы шекаралық табақша (боуменов жарғағы); 3. өзіндік зат - мөлдір қабықтың қалыңдығының 90% құрайды, яғни көптеген нерв талшықтарымен жалпақ коллагенді талшықтардан тұратын тығыз талшықты дәнекер тіні болып табылады; 4. артқы шекаралық табақша (десцеметов жарғағы) - коллагенді талшықтардың үш қатарлы торы; 5. артқы - мөлдір қабықта иондар мен сұйықтар алмасуына қатысатын метаболикалық белсенділігі жоғары клеткалардан құралған бір қабатты жалпақ эпителий (эндотелий).

Ақ қабықтың молдір қабаққа өтетін аймағында бір-бірімен байланысатын, үлкен емес бұрыс пішінді тарамдалған қуыстар, бір-бірімен байланысып, дөңгелек өзек түзетін - ақ қабықтың веналық қойнауы, немесе оны (sinus vinosus sclerae), Шлеммов өзегі деп атайды. Ол көздің алдыңғы камерасынан сулы ылғалдың жүруін қамтамасыз етеді (сурет 300).

Ақ қабықтың артқы бөлігінде көру неврвісінің талшықтарының будалары шығады, қан тамырлары өтетін көптеген тесіктер бар. Ақ қабықтың көру неврвісінің шығатын жеріндегі қалыңдығы 1 мм, ал алдыңғы бөлігі 0,4 - 0,6 мм құрайды.

Фиброзды қабықтың ішкі жағында **қан тамырлы қабық** (tunica vasculose bulbi; сурет 302) орналасқан, онда сулы ылғалдың бөлінуін және торлы қабықтың қоректенуін қамтамасыз ететін көптеген қан тамырлар орналасқан. Сонымен бірге көз бұршағының қисықтығының жарықтың түсу интенсивтігін реттеп отырады. Тамырлы қабық өзіндік тамырлы, кірпікті дене және нұрлы қабықтан тұрады.

Өзіндік тамырлы қабық (choroidea) тамырлы қабықтың көп бөлігін құрап іш жағынан ақ қабықтың артқы бөлігін жауып тұрады. Ол тамырлар және пигментті клеткалары бар дәнекер тіннен құралып сыртқы қабықпен борпылдақты түрде жанасқан; екеуінің арасында тар саңылау - тамыр жанындағы кеңістігі (spatium perichoroidale) бар.

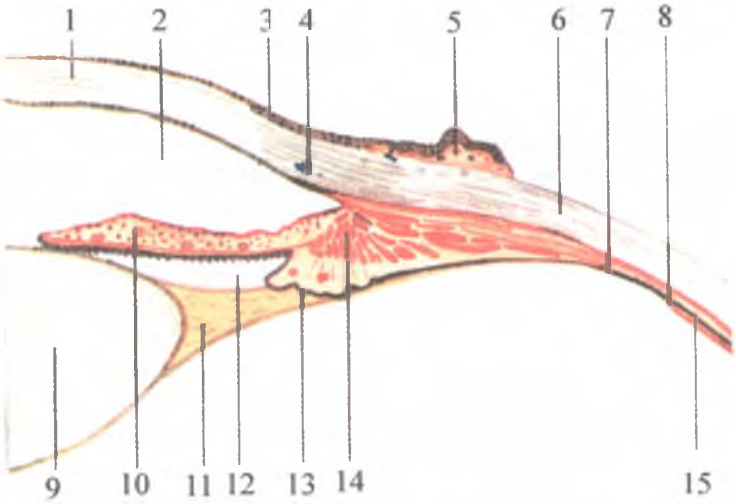

Сурет 300. Көз алмасының алдыңғы бүйір бөлігі; горизонталді кесінді.
1 - мөлдір қабық (cornea); 2 - көз алмасының алдыңғы камерасы (camera anterior bulbi); 3 - лимб (limbus corneae); 4 - ақ қабықтың веналық қойнауы (sinus venoris sclerae); 5 - конъюктив (tunica conjuctiva); 6 - ақ қабық (sclera); 7 - торлы қабықтың пигментті бөлігі (stratum pigment retinae); 8 - торлы қабықтың тістік жиегі (ora serrata); 9 - көзбұршақ (lens); 10 - нұрлы қабық (iris); 11 - кірпікті белдеуше (zonula ciliaris); 12 - көздің артқы камерасы (camera posterior bulbi); 13 - кірпікті өсінді (processus ciliares); 14 - кірпікті денесі (corpus ciliare); 15 - торлы қабықтың көру бөлігі (pars optica retinae).

Кірпікті дене (сорpus ciliare) - лимб проекциясы аймағындағы өзіндік тамырлы қабық пен нұрлы қабық арасында дөңгелек буылтық түрінде орналасқан тамырлы қабықтың орташа қалыңдаған бөлігі. Кірпікті дененің негізін тегіс бұлшықет клеткалары және тамырларға бай борпылдақ дәнекер тін құрайды. Алдыңғы бөлігі тек тамырлардан тұратын радиарлы бағытталған кірпікті өсінділерден тұрады және олар *кірпікті тәж* (corona ciliaris) құрайды. Кірпікті тәжге радиарлы орналасқан *кірпікті белбеу* (zonula ciliaris) талшықтары бекиді. Олар көз бұршақ алдыңғы және артқы беткейінен келеді. Артқы бөлікте осінділер болмайды, негізінен тегіс бұлшықет клеткаларынан кірпікті бұлшықеттерден



Сурет 301. Мөлдір қабық; гистологиялық кесіндісі.
1 - алдыңғы эпителий (epithelium anterior); 2 - алдыңғы шекаралық жарғақ (lam. limitans anterior); 3 - меншікті заты (substantia propria); 4 - артқы шекаралық табақша (lam. limitans posterior); 5 - артқы эпителий (epithelium posterius).

(m. ciliaris) тұрып, кірпікті дөңгелекше (orbiculus ciliaris) деп аталады. Кірпікті бұлшықетте циркулярлы және тік бұлшықет талшықтары болады. Кірпікті дене көздің алдыңғы және артқы камерасында сулы ылғалды бөліп шығарып және оның алмасуын ретеп отырады. Кірпікті бұлшықеттердің жиырылуы аккомодация механизмінің негізгі қызметін атқарады.

Нұрлы қабық (iris) - тамырлы қабықтың ең алдыңғы бөлігі, фронталді жазықтықта қойылған диск пішінді, орталығында тесігі - *қарашығы* бар (pupilla). Нұрлы қабық тамырлардан, көз түсін анықтайтын пигментті клеткалардан, циркулярлы (*қарашық*

сфинктері, m. sphincter pupillae) және радиарлы (*дилататор*, m. dilatator pupillae) орналасқан бұлшықет талшықтарынан тұрады. Нұрлы қабықта алдыңғы камераның артқы қабырғасын құрайтын алдыңғы беті, *қарашықтық жиегі* (margo pupillaris) қарашықты тесікті шектеп тұрады. Артқы, ол артқы камераның алдыңғы бетін құрайды және *кірпікті жиегі* (margo ciliaris) қырқалы байламның көмегімен кірпікті денемен байланысады. Радиарлы орналасқан бұлшықет талшықтары жиырылғанда қарашықты үлкейтіп, ал циркулярлы талшықтар кішірейтеді.

Көз алмасының ішкі (сезімтал) **қабығы** - **торлы қабық** (retine) барлық жерінде торлы қабыққа жанасқан. Торлы қабық екі бөліктен тұрады: торлы қабықтың көру бөлігі (pars optica retinae), алдыңғы кіші - "соқыр" бөлігі көру бөлігі сыртқы пигментті бөліктен (тамырлы қабыққа жанасқан) және ішкі нерв бөлігінен тұрады. Оның құрамында нейрондардың екі тобын ажыратуға болады: біреуі жарық сигналын қабылдап және оны миға жеткізеді (нейросенсорлы, биполярлы және ганглионарлы нейрондар), екіншісі - торлы қабық денгейінде реттеп отырады (горизонтальды, амакринді және т.б. нейрондар). Торлы қабықтың арнайы глиоциттері негізінен тірек - трофикалық қызмет атқарады.

Бір-бірімен өзара әсерлесе отырып торлы қабық нейрондары нерв клеткаларының бірнеше қабатын құрайды: 1. пигментті - пигмент түйіршіктерінен тұратын пигментоциттердің тар жолағы; 2. фотосенсорлы - таяқшалар мен құтышалардан тұрады; 3. сыртқы шекаралық - фотосенсорлы қабатты сыртқы ядролы қабаттан бөліп тұрады; 4. сыртқы ядролы - нейросенсорлы клетка денелерінен тұрады; 5. сыртқы торлы қабат - нейросенсорлы клетканың орталық өсінділері мен биполярлы нейрондардың дендриттері арасындағы синапстардан тұрады; 6. ішкі ядролы - биполярлы, горизонтальды, амакринді нейрон денелерінен құралған; 7. ішкі торлы - биполярлы нейрондардың аксондарымен ганглионарлы нейрондардың дендриттері арасындағы синапстардан тұрады; 8. ганглиозды - ганглионарлы нейрондардың денелерінен тұрады; 9. нерв талшықтарының қабаты - ганглионарлы нейрондардың аксондары болып табылады; 10. ішкі шекаралық қабат - торлы қабықты шынытәрізді денеден шектеп тұрады.

Торлы қабықтың ішкі болігінің ең маңызды элементтері болып жарыққа сезімтал таяқша және құтыша пішініндегі нерв клеткалары саналады. Құтышалар күндіз жарық сәулелерін қабылдап, бір

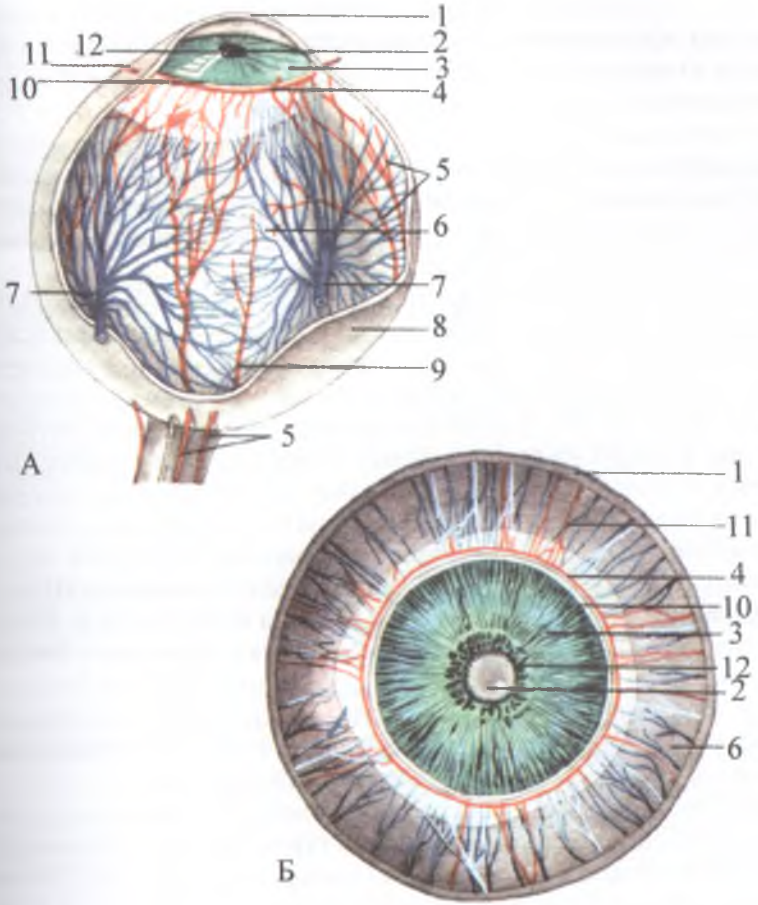

Сурет 302. Көздің қан тамырлы қабығы.
А - сыртқы беті; Б - алдыңғы бөлігі; 1 - ақ қабық (sclera); 2 - қарашық (pupilla); 3 - нұрлы қабық (iris); 4 - нұрлы қабықтың дөңгелек артериясы (circulus arteriosus iridis); 5 - қысқа артқы кірпіктік артерия (aa. ciliares posterioris breves); 6 - меншікті тамырлы қабық (choroidea); 7 - вортикоздық вена (vv. vorticosae); 8 - ақ қабық (sclera); 9 - кірпіктің артқы ұзын артериясы (aa. ciliares posteriors longi); 10 - кірпіктік жиек (margo ciliares); 11 - кірпіктің алдыңғы артериясы (aa. ciliares anteriores); 12 - қарашықтық жиек (margo pupillaris).

мезетте түс рецепторы болады. Таяқшалар қараңғылықта жұмыс атқарады. Қалған нерв клеткалары байланыстырушы қызметін атқарады. Олардың аксондары бір тармаққа бірігіп, торлы қабықтан шығатын көру жүйкесін құрайды. Торлы қабықтың артқы бөлігінде көру нерві шығатын жерінде - диск орналасқан, ол жерде жарық қабылдайтын клеткалар болмайды. Дисктің латералді жағында сары түсті *дақ* (macula) орналасқан, ол көздің артқы полюсіне сәйкес келіп, құтышалардың көп жиналған есебінен ең жақсы көру аймағы болып саналады, бұл жерде таяқшалар болмайды.

Көз ядросы шынытәрізді дене және көз бұршағы, сулы ылғалға толған артқы және алдыңғы камераны құрайды. Алдыңғы және артқы камераның сулы ылғалы мөлдір қабықты қоректендіреді және көз қысымын реттеп отырады. *Көз алмасының алдыңғы камерасы* (camera anterior bulbi) - алдынан ақ қабықтың ішкі бетінен артынан нұрлы қабық арасындағы кеңістік. Мөлдір қабық пен нұрлы қабықтың кездескен жері нұрлы - *мөлдір қабық бұрышы* деп аталады (angulus iridocornaelis). Қырқалы байламдардың арасында *саңылаутәрізді* немесе Фонтанов *кеңістіктері* бар (spatial anguli iridocornalis), олар арқылы сулы ылғал алдыңғы камерадан Шлеммов каналына және әрі қарай көздің венозды жүйесіне өтеді. Қарашықтың тесігі арқылы алдыңғы камера артқы камерамен байланысады. Ол камера артынан көз бұршағының алдыңғы бетімен, алдынан нұрлы қабықпен шектелген. Артқы камера өз кезегінде периферияcындағы кірпікті белдеушенің тереңінде орналасқан дөңгелек саңылаумен (Петитов каналы) байланысады.

Көзбұршақ (lens) көз алмасы камераларының артында орналасып, фронталді жазықтықта вертикалді тұрған екі жақты шығыңқы диск болып табылады. Оның жарық сындырғыш қабілеті бар. Оның беттері: *алдыңғы* (facies anterior) және **артқы** (facies posterior) және *көзбұршақ экваторы* (equator lentis) - артқы және алдыңғы беттері кездесетін жері болады. Көзбұршақтың алдыңғы және артқы полюстері (polus anterior et posterior lentis) бар. Көзбұршақтың негізін эпителиалді клеткалар және олардың туындылары көзбұршақты талшықтар құрайды. Көзбұршақ сыртқы жағынан *көзбұршақ қапшығымен* (capsule lentis) жабылған. Ішкі бөлігі - *көзбұршақ заттегі* (substantia lentis) немесе ядросы құрамында тамырлар мен нервтер болмайды. Көзбұршақ қапшығында *кірпікті белдеуше* (zonule ciliaris) немесе Циннова байламы бекиді. Кірпікті дене бұлшықеттері жиырылғанда тамырлы қабық тартылып, кірпікті белдеуше босаң-

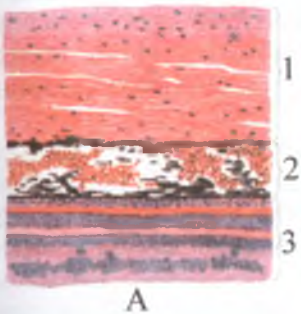

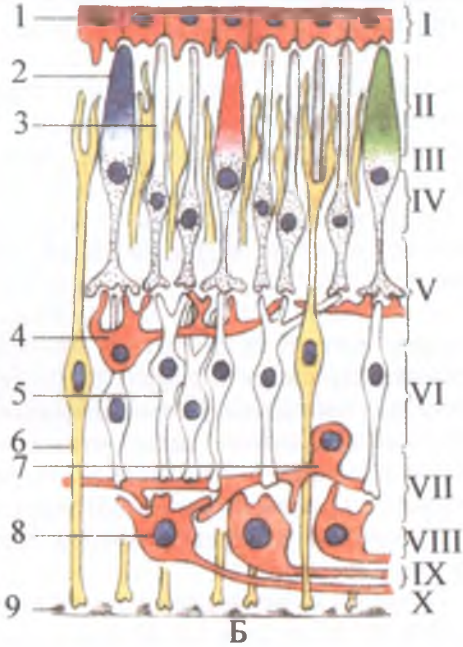

Сурет 303. Көздің артқы қабырғасының құрылысы.
А - гистологиялық кесінді: 1 - ақ қабық; 2 - тамыр қабық; 3 - торлы қабық; Б - торлы қабық және оның қабаттарының клеткалық құрылысының схемасы: I - пигментті; II - фотосенсорлы; III - сыртқы шекаралық; IV - сыртқы ядролық; V - сыртқы торлы; VI - ішкі ядролық; VII - ішкі торлы; VIII - ганглиозды; IX - нервті талшықтар; X - ішкі шекаралық. Клетка түрлері: 1 - пигментоцит; 2 - сауытшалы нейросенсорлы клетка; 3 - таяқшалы нейросенсорлы клетка; 4 - горизонталді нейрон; 5 - биполярлы нейрон; 6 - радиалді глиоцит; 7 - амакринді нейрон; 8 - мультиполярлы нейрон; 9 - базалді табақша.

сып, көзбұршақ өзінің қиығын үлкейтіп, соның әсерінен жарық сәулелерін сындыруды күшейтеді. Кірпікті бұлшықет әлсірегенде кірпікті дене көзбұршақ экваторынан жоғалып, кірпікті белдеуше тартылып, көзбұршақ тығыздалып, оның сындыру қасиетінің азаюына әкеледі.

Шынытәрізді дене (corpus vitreum) жарғақпен жабылған мөлдір желетәрізді зат. Ол торлы қабыққа тығыз жанасып, көзбұршақтың артында *көз алмасының шынытәрізді камерасында* (camera vitrea bulbi) орналасқан. Көзбұршақтың жанында *шынытәрізді шұңқыр* (fossa hyaloidea) бар. Шынытәрізді дене көздің жарық өткізгіш жүйесіне жатады, тамырлары мен нервтері жоқ, тірек және қорғаныш қызметін атқарады.

Көздің қосымша мүшелері. Оларға көз алмасының бұлшықеті шандырлары, қабақ, қас, козжас аппараты кіреді.

Коз алмасының бұлшықеті (сурет 305) скелет мускулатурасы сияқты көлденең жолақты болып келеді. Төрт тік (жоғарғы, төменгі, латералді, медиалді) және екі қиғаш (жоғарғы, төменгі) бұлшықеттерге бөлінеді. Көз алмасының тік бұлшықеттері мен жоғарғы қиғаш бұлшықеттері және жоғарғы қабақты котеретін бұлшықеттер *жалпы сіңірлі сақинасынан* (annulus tendineus communis) басталады. Сосын олар алға қарай бағытталып, көздің аттас қабырғаларына келіп, өздерінің сіңірлерімен ақ қабық мөлдір қабыққа 5-8мм жетпей аяқталады. *Жоғарғы қабақты көтеретін бұлшықет* (m.levator palpebrae superior) жоғарғы тік бұлшықетінің жоғарғы жағында жатып, жоғарғы қабықтың тереңінде аяқталады.

Латералді және медиалді тік бұлшықет (mm. recti lateralis et medialis) көз алмасын әрқайсысы оз жағына айналдырады.

Жоғарғы тік бұлшықеті (m. rectus superior) көз алмасын жоғарыға және кішкене сыртқа айналдырады. **Төменгі тік бұлшықеттері** (m. rectus inferior) коз алмасы төменге және кішкене ішке әкеледі.

Жоғарғы қиғаш бұлшықеті (m. obliquus superior) жоғарғы және медиалді тік бұлшықетінің арасында медиалді жатыр. Ол көру тесігінің қырынан басталып көздің жоғарғы медиалді бұрышына алға қарай бағытталып, сол жерде шеміршекті шығыршықтан асып түсіп, үшкір бұрыш жасап артқа және латералді жүріп, көз алмасының жоғарғы латералді болігіне келіп бекиді. Жиырылған кезде бұл бұлшықет коз алмасын қимылдатқан кезде:

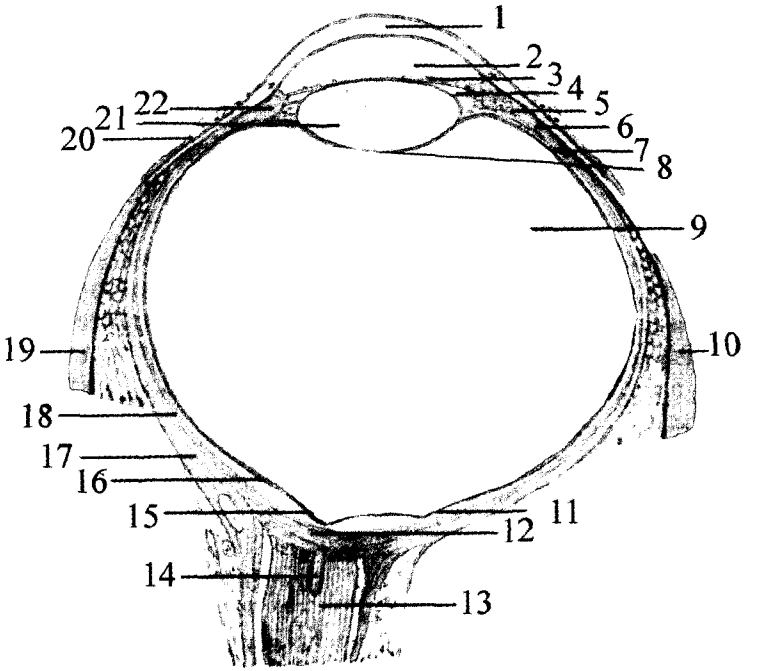

Сурет 304. Көз алмасы, оң.
1 - мөлдір қабық (cornea); 2 - көз алмасының алдыңғы камерасы (camera anterior bulbi); 3 - нұрлы қабық (iris); 4 - көз алмасының артқы камерасы (camera posterior bulbi); 5 - белдеуші кірпік (zonula ciliaris); 6 - кірпікті дене (corpus ciliare); 7 - торлы қабықтың кірпікті бөлігі (pars ciliaris retinae); 8 - көз бұршағының артқы беті (facies posterior lentis); 9 - шынытәрізді дене (corpus vitreum); 10 - латералді тік бұлшықет (m. rectus lateralis); 11 - орталық шұңқыр (fovea centralis maculae); 12 - көру нервісінің дискісі (discus n. optici); 13 - көру нервісі (n. opticus); 14 - торлы қабықтың орталық артериясы және венасы (a. et v. centrales retinae); 15 - дискі ойысы (excavation disci); 16 - торлы қабықтың көру бөлігі (pars optica retinae); 17 - ақ қабық (sclera); 18 - тамырлы қабық (choroidea); 19 - медиалді тік бұлшықет (m. rectus medialis); 20 - конъюнктива (conjunctiva); 21 - көзбұршақ (lens); 22 - кірпікті бұлшықет(m. ciliaris).

қарашық төменге және латералді қарап тұрады. **Төменгі қиғаш бұлшықет** (m. obliquus inferior) жоғарғы жақсүйектің көздік бетінен басталып, қиғаш, жоғары және артқа бағытталып көз алмасына латералді жағынан бекиді. Жиырылғанда көз алмасы сыртқа және жоғары айналады - қарашық жоғары және латералді қарайды. Оң және сол жақ көз алмаларының қозғалысы көз қимылдатқыш бұлшықеттер бірігіп жұмыс жасауына байланысты болады.

Көз алмасының көп бөлігін дәнекертінді қабық - **қынаппен** (vagina bulbi) немесе Тенон қапшық жауып жатыр. Осы қабықтар мен *ақ қабық үстіндегі кеңістікте* (spatium episclerale) орналасқан. Қынаппен көз алмасын жабатын көз үяның сүйек қабығы арасында көз алмасына арналған эластикалық жастықшалар майлы дене орналасқан.

Қабақтар көз алмасының алдында орналасқан шығыңқы - кіріңкі табақшалар. **Жоғарғы** (palpebra superior) және **төменгі қабақты** (palpebra inferior) ажыратады, ал оларда - *алдыңғы* (facies anterior) және *артқы* (facies posterior) беттері және бос қырлары болады (сурет 306). Қабақ жиектері *дәнекерлермен* (commissura palpebrarum) бірігіп, көз бұрыштарын түзеді, латералді бұрышы үшкірленген, медиалдісі дөңгеленген болып *көзжас көлін* (lacus lacrimalis) түзеді. Бұл жерде төмпешік - *көзжас бүртігі* (caruncule lacirmalis) болады. Көзжас көлінен сырт жағында *көзжас емізікшесі* (papilla lacrimalis) бар. Емізікшенің көзжас өзегі басталатын *көзжас нүктесі* (punctum lacrimalium; сурет 307) болады. Қабақ жиектерінің арасындағы кеңістік көзүялық саңылауы (rima palpebrarum) деп аталады. Қабақтардың алдыңғы жиектерін бойлап *кірпіктер* (cilia) орналасқан.

Қабақтың негізін тығыз құралған, жартыай пішініндегі, сырт жағынан тері мен қапталған көптеген тері және май бездерінен тұратын, іш жағында - *қабақ коньюктивасы* көз алмасының коньюктивасына өтетін тарзалді табақша құрайды. Қабақтың қызметі жарық ағымын азайту не тоқтату және де көзді механикалық жарақаттанулардан қорғау.

Маңдай мен жоғарғы қабақ шекарасында **қас** (supercilium) болады, ол шаштармен жабылған - буылтық болып табылады. Қорғаныш қызметін атқарады.

Адамның көзжас аппараты жас бездерімен шығару жолда-

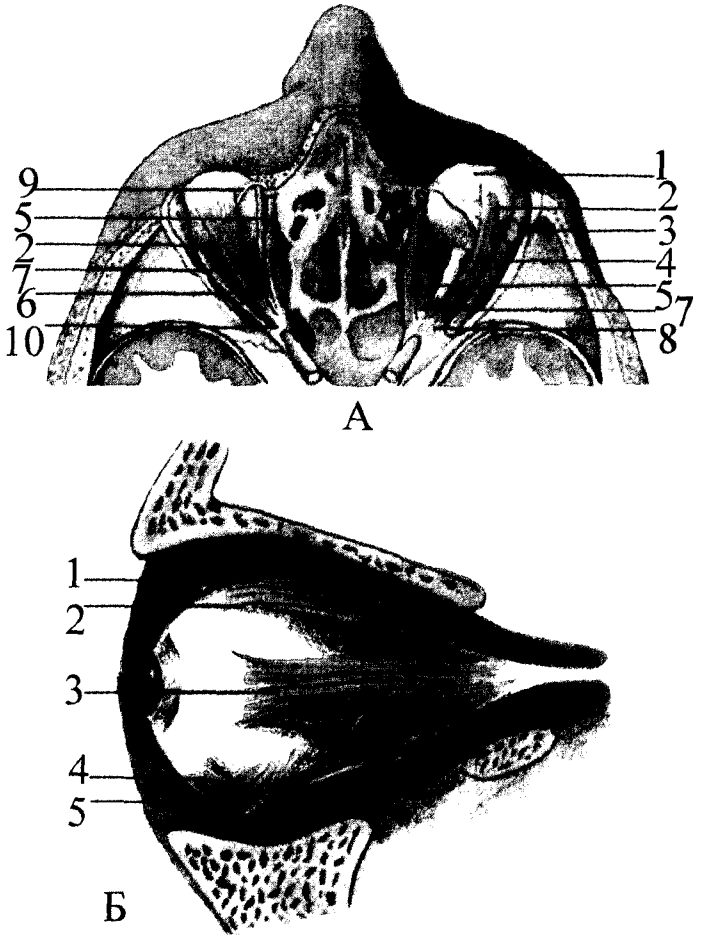

Сурет 305. Көз алмасының бұлшықеті.
А - жоғарғы көрінісі: 1 - көз алмасы (bulbus oculi); 2 - жоғарғы тік бұлшықет (m. rectus superior); 3 - көзжас безі (gl. lacrimalis); 4 - көру нервісі (n. opticus); 5 - жоғарғы қиғаш бұлшықет (m. obliqus superior); 6 - латералді тік бұлшықет (m. rectus lateralis); 7 - медиалді тік бұлшықет (m. rectus medialis); 8 - жоғарғы қабықты көтеруші бұлшықет (m. levator palpebrae superioris); 9 - жоғарғы сіңірлі қиғаш бұлшықет; 10 - жалпы сіңірлі сақина (annulus tendineus communis); Б - бүйірінен көрініс: 1 - бұлшықет, жоғарғы қабақты көтеруші; 2 - жоғарғы тік бұлшықет; 3 - латералді тік бұлшықет; 4 - төменгі тік бұлшықет; 5 - төменгі қиғаш бұлшықет (m. obliquus inferior).

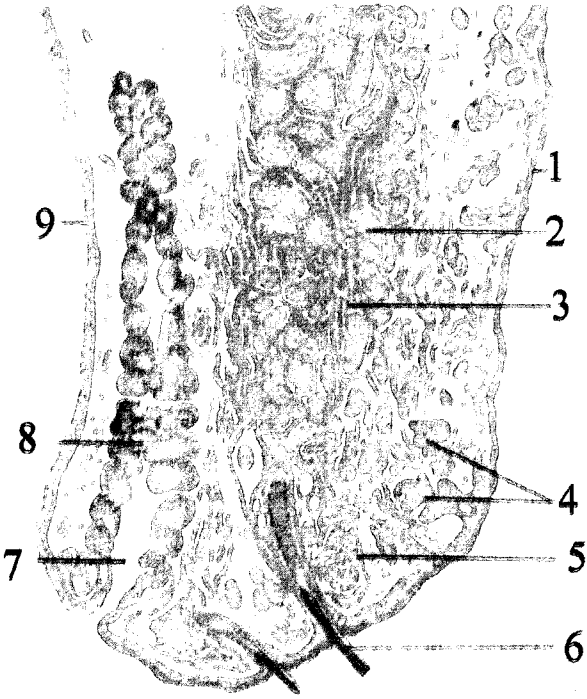

Сурет 306. Жоғарғы қабақ; сагиталді кесінді.
1 - ішкі беті; 2 - тарзалді табақша; 3 - қабақты көтеруші бұлшықет; 4 - майлы без (gll. sebaceae); 5 - кірпікті без (gl.ciliares); 6 - кірпік (cilium); 7 - тарзалді бездің түтігі; 8 - тарзалді без (gl. tarsales); 9 - қабақтың жоғарғы беті.

ры және көзжас айдайтын жолдардан тұрады.

Көзжас безі (glandula lacrimalis) ұяшықты - түтік құрылысты болып, көздің латералді жоғарғы бұрышында аттас щұңқырда орналасқан, жұқа дәнекер тіні қапшықпен қапталған. Көзжас шығару жолдарының саны 10-12 болып, жоғарғы коньюктивалді қапшыққа ашылады. Коз алмасының көрінетін бөлігін жуып отыратын көзжас шығарып отырады, олар жас көліне бағытталып, сол жақтан жас айдайтын жолдары бастау алады. Одан кейін көзжас өзекшесі, көзжас қапшығы және

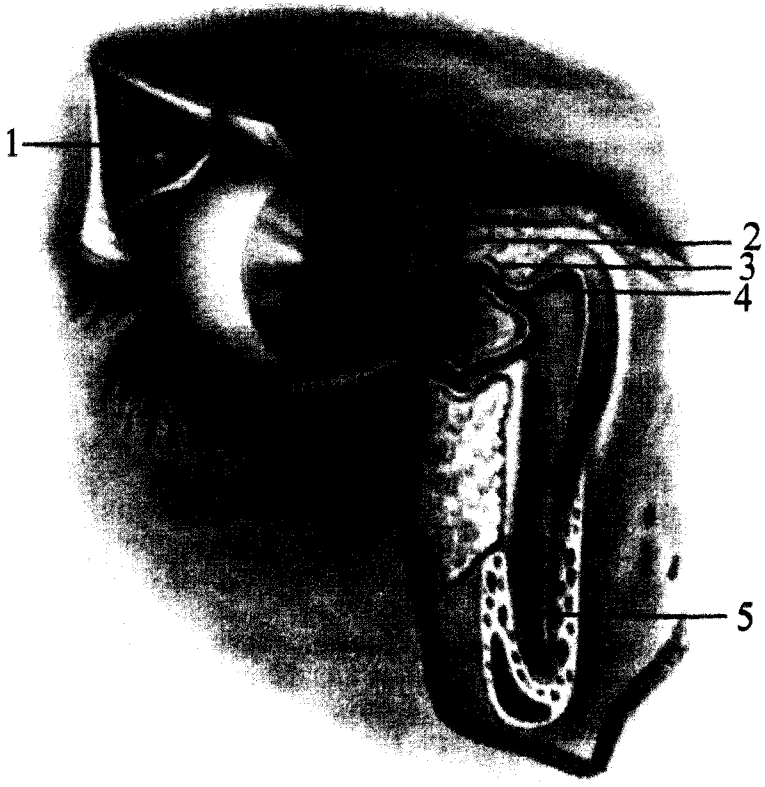

Сурет 307. Көзжас безінің апараты.
1 - көзжас безі (gl. lacrimaiis); 2 - көзжас бүртігі (papilla lacrimalis); 3 - көзжас өзегі (canaliculus lacrimalis); 4 - көзжас қабы; 5 - көзжас-мұрын түтігі (ductus nasolacrimalis).

мұрын - жас жолы түзіледі. *Көзжас өзекшелері* (canaliculi lacrimalis) *көзжас қабына* (saccus lacrimalis) құйып, дәнекер тінді түзіліс құрайды, ол көздің төменгі медиалді бұрышында аттас шұңқырда жатып, бір қабатты көп қатарлы кірпікті эпителиймен жабылған. Көзжас қабының алдыңғы қабырғасына көздің дөңгелек бұшықетінің бөлігімен жанасқан, ол жиырылғанда көзжас қабын кеңейтіп, көзжас өзекшелері арқылы көзжас сұйықтығының сіңірілуін қам-

тамасыз етеді. Көзжас қабы төменгі жақта *көзжас-мұрын түтігіне* (ductus nasolacrimalis) өтеді, ол аттас өзекте жатып, төменгі мұрын қалқаны арқылы төменгі мұрын жолына ашылады (сурет 307).

ЕСТУ МҮШЕСІ ЖӘНЕ ТЕПЕ-ТЕҢДІК

Кіреберіс-ұлу мүшесін (есту мүшесі және тепе-теңдік; organum vestibulocochleare) сезім мүшелерінің ең күрделі мүшелері болып табылады, себебі құрамында рецептор - клеткалардың бірнеше түрі бар: дыбыстың толқынын қабылдайтын, қозғалыстың жылдамдығы мен бағытын өзгертетін және де кеңістікте дене орналасуын реттейтін. Бұл мүшеде анатомиялық сыртқы, ортаңғы және ішкі құлақты ажыратады (сурет 308).

Сыртқы құлақ (auris externe) құлақ қалқаны және сыртқы есту жолынан тұрады. Құлақ қалқаны (auricule) эластикалық шеміршектен құралған, тері және май бездері бар жұқа терімен қапталған (сурет 309). Қалқанның төменгі бөлігінде тері қатпары бар, яғни ішкі жағында май тіні бар. Қалқанның бос жиегі алға қарай ноға түрінде *шиыршық* (helix), ол алдыңғы бөлігінде сыртқы есту жолының үстіңгі жерінде шиыршық аяқшаларымен (crus helicis) аяқталады. Қалқанның ішкі бетінде шиыршыққа параллель төмпешік - *қарсышиыршық* (anthelix) орналасқан. Оның алғы жағында ойықша - қалқан қуысы (cavum conchae) бар, ол ешқандай шекарасыз есту жолына бірден өтеді. Есту жолының алдында - *құлақ бүртігі* (tragus), ал оған қарама-қарсы жатқан құлаққа *қарсы бүртік* (antitragus) орналасқан.

Сыртқы есту жолы (meatus acusticus externus) S - төрізді иілген 2,5-3,0 см, диаметрі 9 мм басталар жерінде және аяқталар жерінде 6 мм өзек болып табылады. Ол жолдың ұзындығының $^1/_3$ бөлігін құрайтын шеміршекті бөлімнен және қалған $^2/_3$ бөлігін құрайтын ішкі сүйекті бөлімнен тұрады. Сыртқы есту жолы құрамында ұсақ шаштары, май және церуминөзды бездері (олар құлақ құлығын бөліп шығарады) бар терімен жабылған жөлдың сыртқы бөлігінің қабырғасы эластикалық шеміршектен, ішкі қабырғасы - самай сүйегінен тұрады. Ішкі аяқшалар жері эластикалық дабыл жарғағымен жабылып, өртаңғы құлақтан бөліп тұрады. **Дабыл жарғағы** (membrane tympani) самай сүйегінің дабыл бөлігі жүлгесінде сыртқа ашылған бұрыш түзіп орналасады (сурет 308). Оның көп төменгі

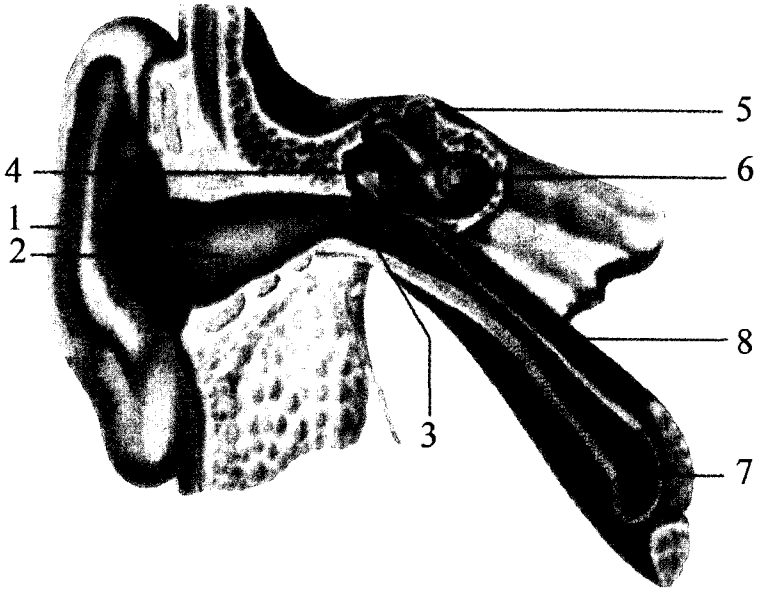

Сурет 308. Кіреберіс-үлу мүшесі, оң (жалпы көрініс).
1 - құлақ қалқаны (auricula); 2 - сыртқы есту түтігі (meatus acusticus externus); 3 - дабыл жарғағы (membrana tympani); 4 - ортаңғы құлақ (auris media); 5 - сүйекті жартылай дөңгелекті өзектер (canales semicirculares ossei); 6 - үлу (cochlea); 7 - есту түтіті (tuba auditila); 8 - дабыл жарғағын керетін бұлшықет (m. tensor tympani).

бөлігі *керілген бөлігі* (pars tensa), ал *аз жоғарғысы керілмеген* (pars flaccida) деп аталады. Жарғақтың ортасында шұңқыр - кіндік (umbo) бар, ол балғашық сабына бекиді. Құрылысы бойынша коллагенді және эластикалық талшықтары бар дәнекер тіннен тұрады, сырт жағынан эпидермистің жұқа қабатымен, ал ішінен - бір қабатты жалпақ эпителиймен жабылған.

Ортаңғы құлаққа (auris media) дабыл қуысы, есту сүйекшелері және есту түтігі кіреді (сурет 310). **Дабыл қуысы** (cavum tympani) - самай сүйеғіндегі бұрыс пішінді, негізінен бір қабатты жалпақ эпителимен жабылған, алты қабырғасы бар: 1) жоғарғы - *жамылғылық* (paries tegmentalis); 2) төменгі - *мойындырық* (paries jugularies);

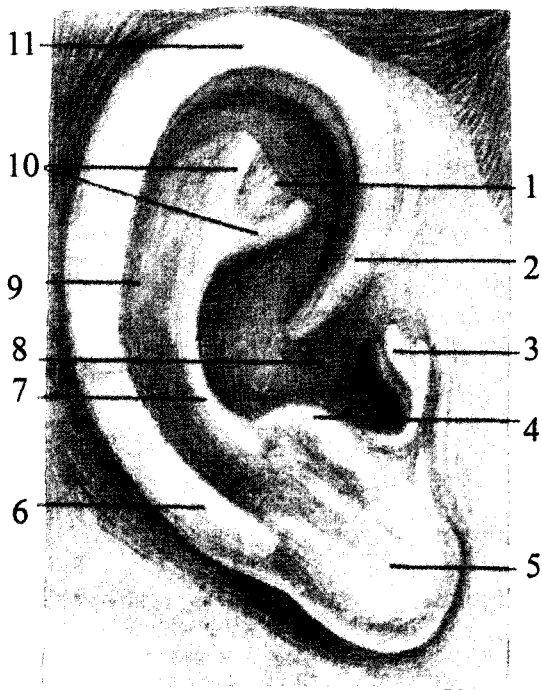

Сурет 309. Құлақ қалқаны, оң.
1 - үшбұрышты шұңқыр (fossa triangularis); 2 - шиыршық айрықшасы (crus helices); 3 - құлақ бүртігі (tragus); 4 - құлақ бүртігінің (antitragus); 5 - құлақ қалқаның үлесшесі (lobulus auriculae); 6, 11 - шиыршық (helix); 7 - шиыршық алды (anthelix); 8 - қалқан қуысы (cavum conchae); 9 - қайық (scapha); 10 - шиыршық алдының аяқшасы (crura anthelicis).

3) медиалді - *лабиринтті* (paries labirinthicus); 4) артқы - *емізікті* (paries mastoideus); 5) алдыңғы - *үйқы* (paries caroticus); 6) латералді - *жарғақты* (paries membranaceus). Ішкі құлаққа қараған медиалді қабырғада екі тесігі: сопақша - кіреберіс терезесі (fenestre vestibuli), дөңгелек - ұлу терезесі (fenestra cochleae) бар. **Есту түтікшесі** (tuba auditiva) (ұзындығ 3,5-4,0 см) дабыл қуысы жұтқыншақтың жоғарғы бөлігімен байланысады. Дабыл қуысында **есту сүйекшелері** орналасқан: *балғашық* (malleus), *төстік* (incus), *үзеңгі* (stapes). Балғашық дабыл жарғағының ішкі жағына өзінің тұтқа-

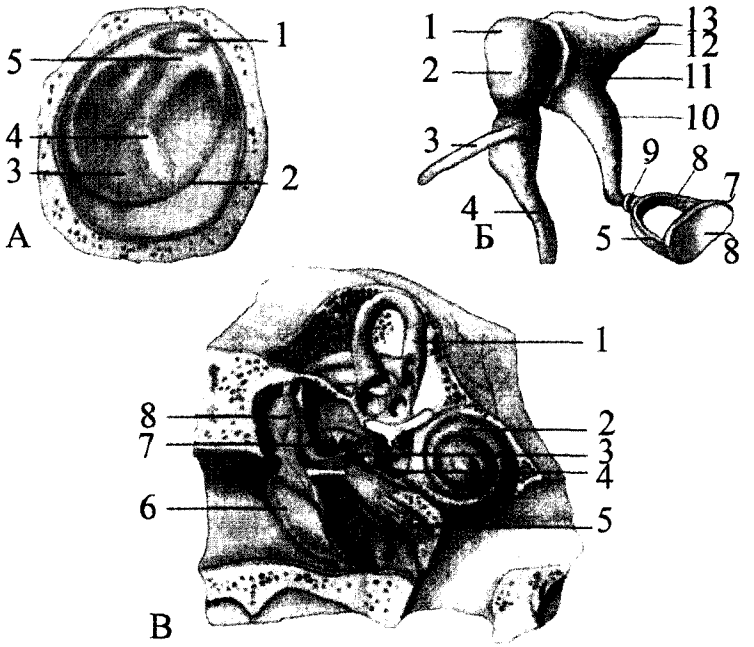

Сурет 310. Дабыл жарғағы, ортаңғы және ішкі құлақ.
А - дабыл жарғағы: 1 - керілмеген бөлік (pars flaccida); 2 - түтікті шеміршекті сақина (annulus fibrocartilagineus); 3 - керілген бөлік (pars tensa); 4 - дабыл жарғағының кіндігі (umbo membranae tympani); 5 - балғашық шодыры (prominentia mailearis). Б-есту сүйекшелері: 1 - балғашық (malleus); 2 - балғашық басы (caput mallei); 3 - алдыңғы өсінді (processus anterior); 4 - балғаның түтқасы (manubrium mallei); 5 - алдыңғы аяқша (crus anterius); 6 - үзеңгі негізі (basis stapedis); 7 - үзеңгі (stapes); 8 - артқы аяқша (crus posterius); 9 - төстік-үзеңгі буыны (art. incudostapedialis); 10 - ұзын аяқша (crus longum); 11 - төстік (incus); 12 - төстік денесі (corpus incudis); 13 - қысқа аяқша (crus breve). В-дабыл қуысы, лабиринт кіреберісі және сүйекті лабиринт: 1 - жартылай дөңгелекті өзектер (canales semicirculares); 2 - ұлу (cochlea); 3 - үзеңгі (stapes); 4 - ұлу терезесі (fenestra cochiea); 5 - дабыл жарғағы керетін бұлшықет; 6 - дабыл жарғағы; 7 - үзеңгі бұлшықетің сіңірі (m. stapedius); 8 - балғашық (malleus).

сымен (manubrium mallei), ал басымен (caput mallei) төстікпен жабысқан.

Есту сүйекшелерінің қозғалысын екі бұлшықет атқарады: **дабыл жарғағын көтеретін бұлшықет**. Ол аттас бұлшықет - түтікшелі өзекте жатады, ал оның жұқа сіңірі балғашық сабына бекиді. **Үзеңгілік бұлшықет** (m.stapedius) - жарғақ қуысының артқы қабырғасынан үзеңгінің артқы аяқшасына барады.

Есту түтікшесі сүйекті және шеміршекті бөліктен тұрады. Сүйекті бөлігі дабыл қуысына *дабыл тесігі* (ostium tympanicum) арқылы ашылады, ал шеміршекті бөлігі - мұрын жұтқыншақтың бүйір қабырғасын *жұтқыншақ тесігімен* (ostium pharyngeum) ашылады. Түтіктің шырышты қабаты негізінен призматикалық кірпікшелі эпителиймен жабылған, құрамында кілегей бездері және лимфоидті тіндердің жинағы (түтікті бадамшалар) бар.

Ішкі құлақ (auris interna; сурет 311) лабиринт самай пирамидасының қабатында дабыл қуысы мен ішкі дыбыс жолы арасында орналасып, есту мүшесінің маңызды да күрделі бөлігі болып табылады.

Сүйекті лабиринт (labyrinthus osseus) 3 бөліктен тұрады: кіреберіс, жартылай дөңгелекті өзектер, ұлу. **Кіреберіс** - (vestibulum) бұрыс пішінді қуыс. Оның латералді қабырғасында екі терезесі болады. Біріншісі жартылай дөңгелекті өзектермен жалғасқан, екіншісі дөңгелек ұлуға жақын орналасқан. Кіреберістің артқы қабырғасында бес тесік орналасқан, олармен оған жартылай дөңгелекті өзектер келеді, ал алдыңғы қабырғасында ұлу өзегіне апаратын үлкендеу шұңқыршақ бар. Кіреберістің медиалді қабырғасының ішкі бетімен өтетін жиегі арқылы кіреберіс саңылау екі ұңғылға бөлінеді - *сферикалық* (recessus sphericus) және *эллиптикалық* (recessus ellipticus). Эллиптикалық ұңғылда кішкене тесік бар, одан пирамиданың сүйекті заты арқылы отіп, оның артқы қабырғасында аяқталатын кіреберіс су құбыры басталады. **Ұлу** (cochlea) *иірімді сүйекті өзектен* (canalis spiralis cochleae), түзіледі, ол кіреберістен бастап екі жарым иірім жасап, ұлу қабыршағына ұқсап оралады. Айналасында ұлу жолдары оралатын *сүйекті білік* (modiolus) горизонталді жатады. Ұлу озегі қуысына, оның барлық айналымдары бойында сүйекті біліктен *сүйекті табақша* (lam. spiralis ossea). Ол ұлудың спиральді озегін түгелдей жаппайды, *геликотрему* (helicotrema), кіреберіс сатысы мен дабыл сатысын байланыстырып тұрады. Спиральді өзегінде ұлудың нервті өзегі орналасады.

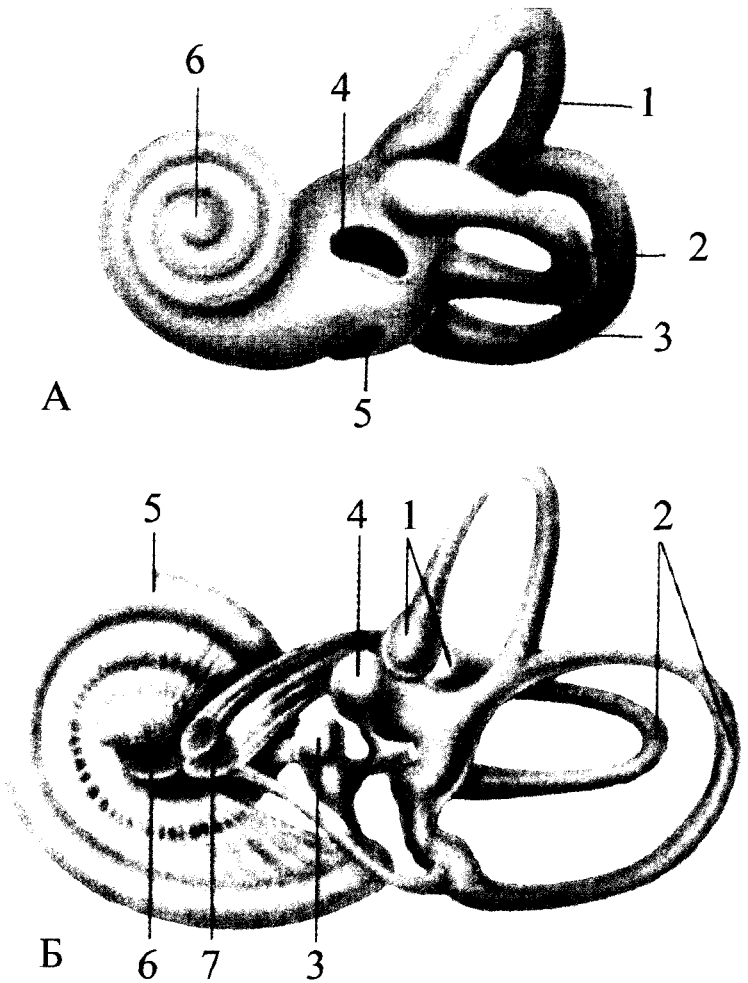

Сурет 311. Сүйекті (А) және жарғақты (Б) лабиринт.
А: 1 - алдыңғы (жоғарғы) сүйекті жартылай дөңгелекті өзек (canalis semicircularis anterior); 2 - латералді жартылай дөңгелекті өзек (canalis semicircularis lateralis); 3 - артқы жартылай дөңгелекті өзек (canalis semicircularis posterior); 4 - кіреберіс терезесі (fenestra vestibule); 5 - ұлу терезесі (fenestra cochleae); 6 - күмбез (cupula). Б: 1 - жарғақты ампулалар (ampullae membranaceae); 2 - жартылай дөңгелек түтіктер (ductus semicirculares); 3 - дөңгелек қапшық (sacculus); 4 - эллипстік қапшық (utricuius); 5 - ұлу түтігі (ductus cochlearis); 6 - кіреберіс-ұлу нервісінің ұлу бөлігі (pars cochlearis n. (vestibulocochlearis); 7 - кіреберіс-ұлу нервісінің кіреберіс бөлігі (pars vestibularis n. vestibulocochlearis).

Сүйекті жартылай дөңгелекті өзектер (canalis semicircularis ossei)- өзара перпендикуляр жазықтықта орналасқан үш доғатәрізді сүйекті жолдар. *Алдыңғы* (сагитальді, жоғарғы) *жартылай дөңгелекті өзек* (canalis semicircularis anterior) самай сүйек пирамидасының білегіне тік бұрыш жасай вертикалді орналасады. *Артқы* (фронталді; canalis semicircularis posterior) - тік пирамиданың артқы бетіне параллельді дерлік орналасады. *Латералді* - (canalis semicircularis lateralis) көлденең орналасады. Үш жартылай дөңгелек өзектер кіреберісте тек бес тесікпен ашылады, өйткені алдыңғы және артқы өзектердің көрші шеттері бір ортақ аяқшаға бірігеді, ал қалған төрт аяқша өздігінен ашылады. Әр шұңқыршақ аяқшаларының біреуі кіреберісте, күяр алдында сүйекті ампула (ampulla ossei) түзеді.

Жарғақты лабиринт - сүйекті лабиринттің ішінде орналасады да, оның пішінін қайталайды (сурет 311, б). Оның кіреберісі лабиринттің орта бөлігіндегі доңес шұңқыршақ болып табылады. Сүйекті лабиринттің кіреберісінде жарғақты лабиринттің екі бөлігі орналасқан: *элипсті* және *сфералы түтік* (ductus uriculosaccularis), олардан іші эндолифмаға толы, қабырғалары жұқа жартылай мөлдір дөнекер тінді жарғақтан түзілген лабиринт басталады. Артқы элиптикалық қапшық жартылай дөңгелекті түтіктің бес тесігіне жалғасады, ал алдыңғы сферикалық қапшық байланыстырушы түтік арқылы үлу түтігіне өтеді. Жарғақты түтіктерге байланысты алдыңғы, *артқы және латералді ампуласы* (ampullae membranaceae anterior, posterior et lateralis) ажыратылады тепе-теңдік мүшесіне жартылай дөңгелек өзектердің қапшасы, жатырлығы, ампуласында орналасқан арнайы рецепторлы зона кіреді. Қапшық пен жатырлықта - дақ (macula), оның бөліктерінде жарғақты лабиринттің бір қабатты жалпақ эпителиі призмалыққа ауысады. Дақта 8000-9000-ға жуық сенсорлы-эпителиалді клеткалар екі типті, апикалді полюсінде орталық орналасқан кірпікті және 40-80 қатты стероцилийден (арнайы микроталшықтар) тұрады. Қолдайтын клеткалар көптеген микроталшықтармен отолитті жарғақты түзуге орналасады (сурет 313, Б). Жартылай дөңгелекті өзектің ампулалары төмпек-ампулярлы қырлар түзеді. Қырлар призмалық эпителимен жабылған. Олардың стереоцилии мен киноцилилары сілікпе зат қабатымен қосылған, биік күмбезтәрізді, өзінің бетінде отолиттер болмайды (сурет 312).

Тепе-теңдік мүшесінің қызметі: гравитация, сызықты және бұрышты жылдамдықтарды қабылдайды, олар бұлшықет жұмы-

сын қадағалайтын, ОНЖ-не берілетін нерв сигналдарын түзеді.

Кіреберістің алдында **ұлу** (cochlea), ол жарғақты иірмелі өзек, біліктен екі жарым айналым жасап, соқыр аяқталады (сурет 313, А). Өзек кескінінде үшбұрышты, оның сыртқы қабығы тамырлы жолақпен түзіліп, сүйекті ұлудың қабырғасымен біріғеді. Тамырлы жолақ жалпақ көпқабатты эпителимен, ол иірмелі байламда орналасып, көптеген қылтамырлармен берілген. Ол жарғақты лабиринттің бөлігі болып табылады, онда эндолимфа түзіледі. Ол қоректік заттар мен ауаның кортиев мүшесін тасымалдап, иондық құрамын қалыпты және рецепторлардың оптималді қызметтері үшін жағдай жасайды.

Білігінен ұлудың иірмелі өзегінің барлық ұзындығында білігінен иірмелі сүйек табақшасы, ұлу қуысын екі өтіске жоғарғы *кіреберіс сатысы* (scala vestibuli), ал төменгісі - бір шетімен дабыл қуысының ұлу терезесі жарғағына барады, ол *дабыл сатысы* (scala tympani) деп аталады. Екі өтісте перилимфа бар, ұлудың ұшында геликотремамен тікелей және өзара байланысады. Ұлу қуысын бөліп тұратын сүйекті иірмелі табақшасы иірмелі өзектің қарама-қарсы жағына жетпейді, оның жалғасы дәнекер тінді иірмелі *базилярлы табақша* (lamina basillaris) болып табылады. Бұл табақша ұлу өзегінің түбін құрап, аморфты заттан тұрады, онда коллагенді микрофибрилдердің будалары 20 000 дыбыс есту ішектерін олар иірмелі байламнан иірмелі сүйек табақшаға дейін керіледі. Дыбыс ішектері ұлуда орналасуына қарай әр түрлі ұзындықта 0,02 - 0,5 мм және әр түрлі жиілікті тербелісті 16-дан -20 000 Гц қабылдайды. Сондықтан оғарғы жиілікті тербелістер ұлу негізінде максималді да, ал төменгі жиілікті - оның ұшында болады. Базилярлы табақшаға бұрыштап сүйекті иірмелі табақшаның жиегінен *кіреберіс жарғағы* (membrane vestibularis) шығып, ол су, электролитерді пери және эндолимфа аралығында тасымалдап, **ұлу түтігін** (ductus cochlearis), бөліп тұрады. Бұл ұшбұрышты түтік базилярлы табақша күрделі нейроэпителий түрінде орналасып, өзіндік қабылдайтын есту анализаторының аппараты - *иірмелі* немесе Кортиев *мүшесі* (organum spirale) болып табылады.

Иірмелі мүше дыбыс тербелістерін қабылдайтын аппарат болып табылады. Ол көптеген рецепторлы **сенсор-эпителиалді клеткалардан** және әр түрлі тірек клеткаларынан тұрады (сурет 314). Сенсор - эпителиалді клеткалары 2 түрлі: сыртқы және ішкі түкті клеткалар. *Ішкі клеткалары* ірі, алмұртпішінді, бір қатарда орналасып,

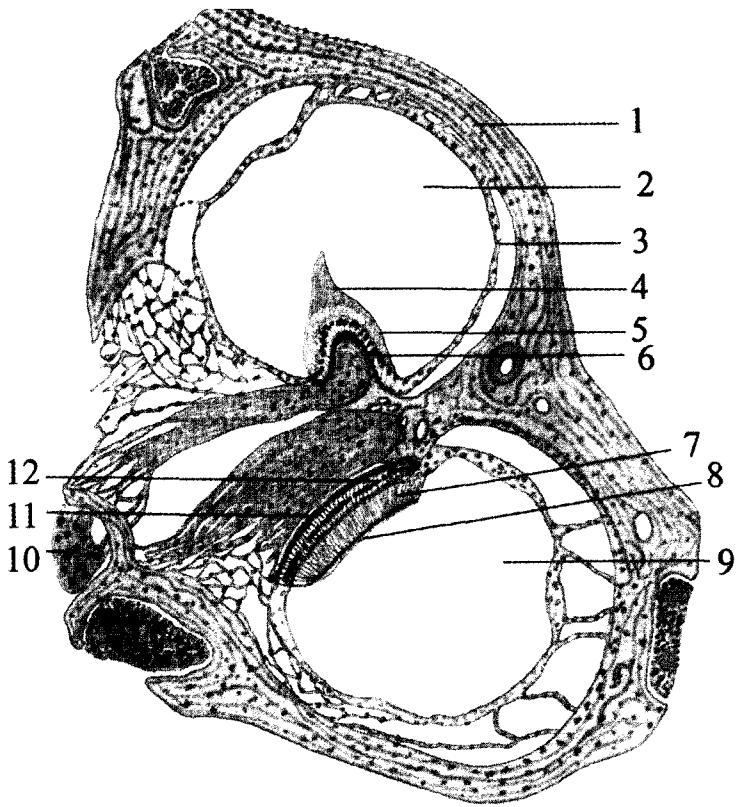

Сурет 312. Сүйекті және жарғақты жартылай дөңгелек өзектердің көлденең кесіндісі (ампула және элипстік аумақ тұсында).

1 - сүйекті жартылай дөңгелек өзегінің қабырғасы (paries canalis semicircularis ossei); 2 - жарғақты жартылай дөңгелек өзегінің ампула қуысы (cavum ampullae membranaceae); 3 - ампула қабырғасы; 4 - сілікпелік күмбез (cupula gelatinosa); 5 - қолдаушы эпителиоциттер (epitheliocyti suctentantes); 6 - ампулярлық қыр (crista ampullares); 7 - статоконий жарғағы (membrana statoconiorum); 8 - статоконий (statoconii); 9 - элипстәрізді қапшық қуысы (cavum utriculi); 10 - кіреберіс нервісінің түйіні; 11 - элипстәрізді қапшық дағы (macula utriculi); 12 - сенсорлық түк клеткалары (cellulae sensoriae pilosae).

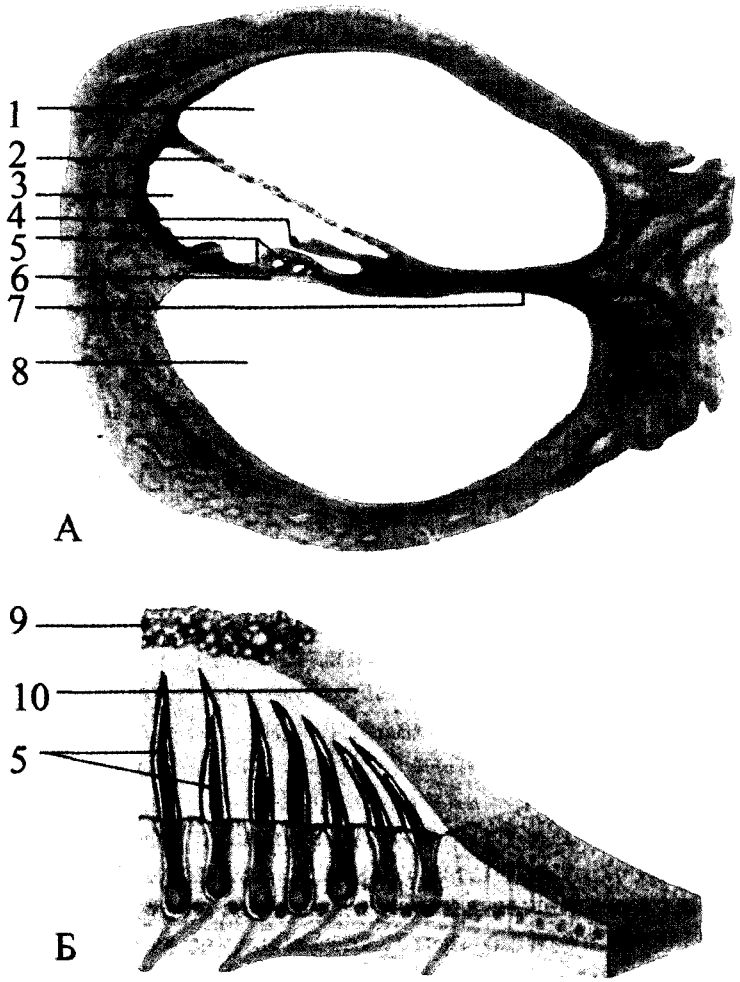

Сурет 313. Ұлудың көлденең кесіндісі (А) және вестибулярлы аппараттың қабылдаушы бөлігі (Б).

1 - кіреберіс сатысы (scala vestibule); 2 - вестибулярлы жарғақ (membrana vestibularis); 3 - ұлу түтігі (ductus cochlearis); 4 - жамылғы жарғақ (membrana tectoria); 5 - түкті сенсорлық клеткалар (cellulae sensoriae pilosae); 6 - базилярлы жарғақ (membrane basilaris); 7 - сүйекті иірімді табақша (lam. spiralis ossea); 8 - дабыл сатысы (scala tympani); 9 - статоконии (statoconia); 10 - статоконий жарғағы (membrana statoconiorum).

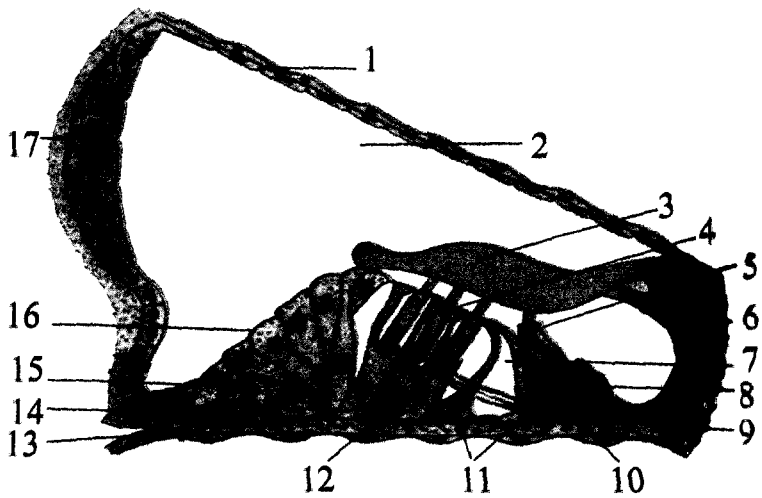

Сурет 314. Есту мүшесінің қабылдаушы бөлігі (Кортиев мүшесі).
1 - вестибулярлы жарғақ; 2 - үлу өзегі; 3 - жамылғы жарғақ; 4, 5 - ішкі және сыртқы шаш клеткалары; 6 -спиралді лимб; 7 - ішкі үңгір; 8 - ішкі шекаралық клеткалар; 9 - нерв талшықтары; 10 - ішкі бунақтық клеткалар; 11 - ішкі және сыртқы клеткалық бағаналар; 12 - сыртқы бунақтық клеткалар; 13 - базилярлы табақша; 14 - Бехтер клеткалары; 15 - сыртқы қолдаушы клеткалар (Клаудиус клеткалары); 16 - сыртқы шекаралық клеткалар; 17 - жиектік клеткалар.

бар жағынан ішкі бұлақ клеткаларымен қоршалған, ал апикалді 50-70- стереоцилилер сызық бойынша орналасқан. Олардың жалпы саны 3500-4000. *Сыртқы тукті клеткалардың* саны 12-20 000, призма пішінді, сыртқы бұлақ клеткаларында 3-5 қатар болып орналасады. Апикалді 100-300 стереоцилилер 3-4 қатарда орналасып, үлу негізінен ұшына қарай ұзынырақ болады. Стереоцилилердің шеті сілікпетәрізді жамылғы жарғақ (membrane tectoria) ол иірмелі мүше клеткаларының үстінде орналасқан. Иірмелі мүшенің клеткаларына иірмелі түйіннің нерв клеткаларының жіңішке өсінділері келіп, ал олардың орталық өсінділері ұлу негізінде кіреберіс ұлу түбіршігін құрайды.

ДӘМ СЕЗУ МҮШЕСІ

Дәм сезу мүшесі (organum gustatorium) асқорытудың бастапқы бөлімінде орналасқан, тамақтың сапасын айыру үшін қызмет етеді (сурет 315). Дәм сезу рецепторлары нейроэпителиалді түзілістер және дәм сезу бүршігі деп аталады. Олар яғни **дәм сезу бүршіктері (gemmae gustatoriae)** көп қабатты эпителийде *саңырауқұлақтәрізді* (papillae fungiformes), *жапырақтәрізді* (papillae foliatae) *науашықтәрізді* (papillae vallatae) бүртіктері тілде, көмей қақпашығында, жүтқыншақтың артқы қабырғасында орналасады. Адамдарда дәм сезу бүйректерінің саны 2000-3000-ге жетеді, жартысынан көбі науашықтәрізді бүртікте орналасады.

Әрбір дәм сезу бүйрегі эллипс пішінді және бір-біріне тығыз жататын 40-60 клеткалардан тұрады. Олардың арасында рецепторлы, қолдаушы және базальді клеткаларды ажыратады. Бүйректің жоғарғы ұшы ауыз қуысымен *дәм сезу тесіктері* (porus gustotorius) арқылы орналасқан байланыста болады. *Дәм сезудің сенсорлы эпителиоциттері* (sensorius gustatorius) бір-бірінен қолдаушы эпителиоциттер арқылы бөлініп тұрады. Олар дәмді сезудің бетің үлкейтіп үлкен мөлшерде микро талшықтарды алып келеді. Қолдаушы эпителиоциттер дәм сезу клеткаларымен нерв талшықтарын базальді бөлімде қоршайды. Базальді эпителиоциттер дәм сезу бүйрегінің негізінде орналасқан және аз серпілмелі жасушалардан тұрады. Бұл жасушалардан дәм сезу және қолдаушы жасушалар дамиды. Дәм сезу бүйрегіне кіретін нерв талшықтары қолдаушы эпителиоциттерге өтіп, сенсорлы клеткалардың бүйір бетінде аяқталады, яғни дәм сезу сезімталдығын қабылдайтын бетінде.

Тілдің алдыңғы $^2/_3$-не бұл бет нервісінің дабыл ішегімен қабылданады, ал артқы $^1/_3$-і жұмсақ таңдайда - тіл жұтқыншақ нервісінің аяқталуымен қабылданады. Нейрондардың орталық өсінділері дәм сезуді түрлендіріп, өздеріне ортақ *сезімтал ядролар* (n.solitarius) VII, IX және X бассүйек нервтеріне беттейді. Ядросы сопақша мидың артқы бөлігінде орналасады. Бұл ядро клеткасының аксондары көру төмпешігіне беттеп, содан кейін мидың қыртысына - дәм сезу анализаторы орналасқан қыртысты бөлігіне барады. Дәм сезу 4 негізгі сезуді қабылдайды: ащы (тіл түбінде), тәтті (тілдің ұшы), қышқыл мен тұздыны (тілдің жиектері).

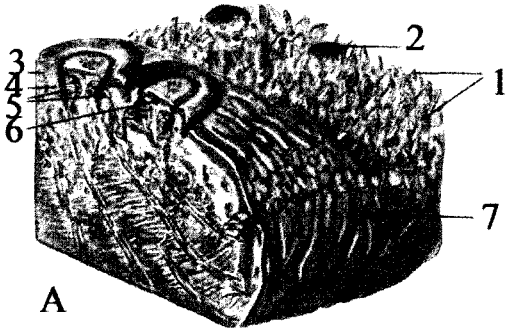

Сурет 315. Дәм сезу мушесі.

А - тіл арқашығының шырышты қабығының бөлігі; Б - дәм сезу гистологиялық құрылысы; А: 1 - жіп тәрізді бүртіктер (papillae filiformes); 2 - саңырауқұлақтәрізді бүртіктер (papilla fungiformis); 3 - шырышты қабықтың меншікті табақшасы; 4 - дәм сезу нерв талшығы; 5 - дәм сезу бүршігі (gemma gustatoria); 6 - науашақ тәрізді бүртік (papilla vallata); 7 - жапырақтәрізді бүртік (papilla foliata). Б: 1 - иіс сезу бүршігі (gemma gustatoria); 2 - иіс сезу тесігі (porus gustatorius); 3 - ауыздың шырышты қабығының көпқабатты жалпақ эпителиі; 4 - иіс сезу сенсорлы эпителиоцитер; 5 - бүршіктің дәнекер тіні; 6 - бүртіктер арасындағы кеңістік; 7 - қолдаушы эпителиоцит.

ИІС СЕЗУ МҮШЕСІ

Иіс сезу мүшесі (organum olfactum) адамда мұрын қуысының жоғарғы бөлімінде орналасқан (сурет 316). Иіс сезу аймағы мұрын қалқанының жоғарғы және ортаңғы және мұрын қырының жоғарғы бөлігін жабатын шырышты қабықтан тұрады.

Иіс сезу аймағы қалындығы 60-90 мкм эпителийтәрізді қабаттан тұрады. Онда иіс сезу нейросенсорлы, қолдаушы және базальді эпителиоциттерді ажыратады. Иіс сезу жамылғысының беті шырышты қабатпен жабылған.

Нейросенсорлы иіс сезу клеткалары (cellulae neurosensoriae olfactoriae) қолдаушы эпителиоциттер аралығында орналасқан 1мм рецептор тығыздығы 30 000 жетеді. (жалпы 6-7 млн. жетеді) Қысқа шеттік өсіндісі ұзын орталық аксоны болады. Шеттік өсінділердің дисталді бөлімдері өзіндік қалындаумен - иіс *сезу түйіршіктері* (clava olfactoria) аяталады. Олардың әр-қайсысында өз дөңгеленген ұштарында 10-12 дейін ұшкір жылжымалы иіс сезу кірпікшелері болады. Иіс сезу кірпікшелері болады. Иіс сезу кірпікшелері жылжымалы және иісті заттардың молекуласының қабылдаушысы болып табылады. *Қолдаушы эпителиоциттер* көп ядролы эпителиалді қабатты құрайды. Онда иіс сезу клеткалары орналасады. Иіс сезу клеткалары қолдаушы клеткалармен бөлінген. *Базальді эпителиоциттер* рецепторлық клеткаларға регенерация бастауын қамтамасыз етеді. Сонымен қатар, иіс сезу аймағының талшықты тінінде түтікті - *ұяшықты иіс сезу бездерінің* соңғы бөлімдері орналасады. Олардың бөлетін секреті рецепторлық қабаттың бетін ылғалдандырады. Бұл жағдай иіс сезу бездерінің қызметіне қажетті нәрсе болып табылады.

Иіс сезу клеткасының базальді бөлігі ұзын жіңішке аксонға жалғасады. Ол тірек клеткалары арқылы өтеді. Аксондар дәнекер тін қабығында иіс сезу нервісінің түйіндерін жасайды. Будалар 20-40 иіс *сезу жіпшелеріне* (fila olfactoria) бірігіп, кейін торлы сүйектің тесіктері арқылы иіс сезу буылтығына беттейді. Ал мұнда иіс сезу клеткаларының аксондары митралді клеткалармен қатынасқа түседі. Соңғысының орталық өсінділері иіс сезу құрамында болып, иіс сезу үшбұрышына бетейді, ал содан соң иіс сезу жолағы құрамында болып, алдыңғы тесіктелген затқа, сүйелдіденеасты және диагоналді жолаққа түседі. Митральді клеткалардың өсінділері латералді жолақ құрамында болып, иіс сезу орталығында орналасқан парагиппокампалді қатпарға өтеді.

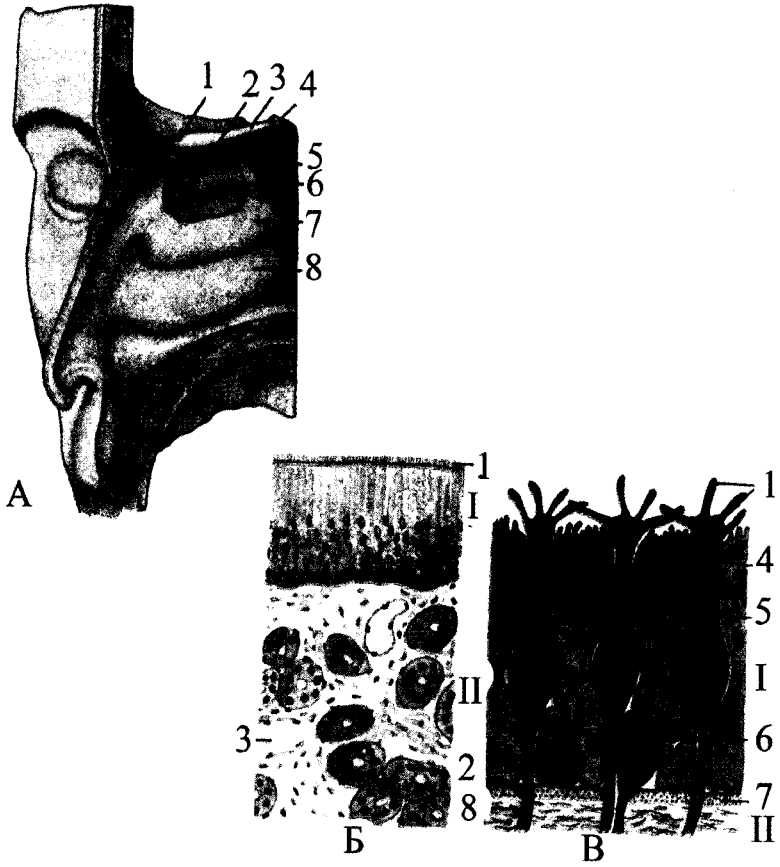

Сурет 316. Иіс сезу мүшесі.

А - мұрын қуысының иіс сезу аймағы: Б - иіс сезу аймағының шырышты қабығының гистологиялық кесіндісі: В - иіс сезу эпителиінің ультра құрылыстық ұйымдастыру схемасы. А: 1 - иіс сезу буылтығы (bulbus olfactorius); 2 - иіс сезу нервтері (пп. olfactorii); 3 - иіс сезу жолы (tr. olfactorius); 4 - торлы сүйектің торлы табақшасы; 5 -жоғарғы мұрын қалқаны (concha nasalis); 6 - мұрынның шырышты қабығының иіс сезу аймағы (regio olfactoria tunicae mucosae nasi); 7 -ортаңғы мұрын қалқаны; 8 - төменгі мұрын қалқаны; Б және В: I - иіс сезу эпителиі; II - шырышты қабықтың меншікті табақшасы; 1-кірпікшелер; 2 - иіс сезу бездерінің шеттік бөліктері; 3 - қантамыр; 4 - қолдаушы эпитолиоцит; 5 - иіс сезу клеткасы; 6 - базалді эпителиоцит; 7 - базалді жарғақ; 8 - аксон.

ТЕРІ ЖӘНЕ ОНЫҢ ТУЫНДЫЛАРЫ

Тері (cutis; сурет 317) ауданы 1,5-2,3 м болатын дененің сыртқы жамылғысы. Тері 3 қабаттан тұрады: 1) беткей - эпидермис (epidermis); 2) терең - меншікті тері немесе дерма (dermis), теріасты майлы клеткалар (subcutis).

Қалың немесе жұқа терілерді ажыратады. *Қалың тері* (алақанда) мүйізді қабықты эпидермистен жасалған, түктер және май бездері болмайды. Дененің басқа жерлерінде денеде нашар жетілген мүйізді қабаттан және қалың дермадан тұратын *жіңішке* (70-140 мкм) эпидермис қаптайды, түктері және тері бездері болады.

Эпидермис 5 қабаттық (базалді, қылқанды, жылтыр, түйіршікті, және мүйізді) біріккен жасушасынан тұрады. Эпителидің дермадан шектейтін базалді жарғақшада базалді қабат жасушалары жатады. Осының арқасында дермамен байланысуы және тері түлеуі жүреді. Осы қабатта меланоцит жасушалары болады. Олар бояушы заттарды - қара-қоңыр (эумеланин) және сары-қызыл түстің меланин пигменттерді жинаушы және синтездеушілер болып табылады. Олардың құрылымы терінің түрлі дәрежедегі бояуын қамтамасыз етеді. *Қылқанды қабат* (stratum spinosum) ірі жасушалардың бірнеше қатарынан тұрады және бір-бірімен көптеген өсінділері арқылы байланысып тұрады. *Түйіршікті қабат* (stratum granulosum) кератигеолині бар жасушалардан жасалған. *Жылтыр қабат* (stratum lucidum) тек жуан теріде болады. Ол ашық, гомогенді, элеидин ақуызын құрайды. *Мүйізді қабат* (stratum corneum) тегіс қабатты мүйіз қабықшаларымен түзілген. Олар химиялық заттардың әсеріне қарсы тұру механизмін жасайды.

Дерма (меншікті тері; dermis) - терінің дәнекер тінді бөлімі, қалыңдығы 0,5-5 мм, эпидермисте орналасады және оның қоректенуін қамтамасыз етеді. Сонымен бірге теріге қаттылық береді және оның туындыларын құрайды. Екі қабаты болады: *емізікті* (stratum papillare) және *торлы* (stratum reticulare). Емізікті қабат лимфалы және тамырлы капиляры бар талшықты дәнекер тіннен тұрады. Құрамында тағы нерв талшықтары және аяқталулары болады. Олар торлы қабаттың нерв аяқталуларымен бірігіп температураны, ауыру сезімдерін қабылдайды. Тері бетінде алақанда бейнеленген әр жеке адамда әр түрлі болатын жүлгелер мен төмпешіктер суреті болады.

Дерманың торлы қабаты тереңірек, қалың және қатты, тығыз

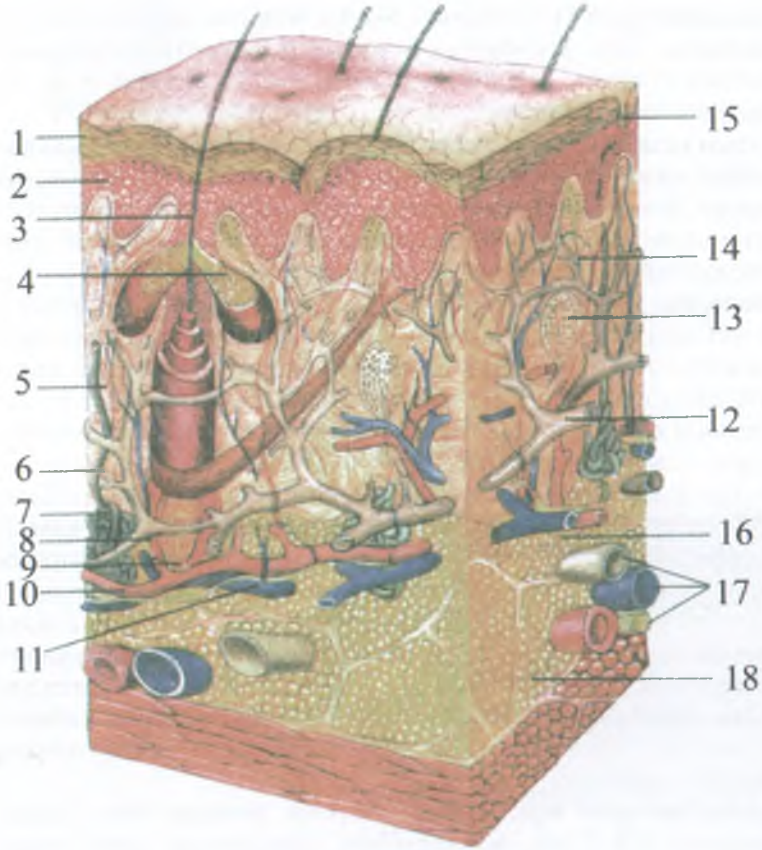

Сурет 317. Терінің құрылысы.
1 - эпидермис (epidermis); 2 - дерма бүртіктері (papillae dermi); 3 - шаш (pilus); 4 - майлы бездер (gl. sebacea); 5 -меншікті тері (dermis); 6 - тер безінің шығару түтігі (ductus sudoriferus); 7 - тер безінің шеттік бөлігі (pars terminalis glandulae sudoriferae); 8 - шаш буылтығы (bulbus pili); 9 - шаш бүртігі (papilla pili); 10 - терінің меншікті артериалдық қантамырлары; 11 - терінің веналық тамырлары; 12 - терінің лимфа тамырлары; 13 - сезімтал нерв шеттері; 14 - нерв талшықтары; 15 - тері тесіктері (porus sudoriferus); 16 - теріасты жасуық (tela subcutanea); 17 - теріасты клеткасының тамыры мен нервтері; 18 - жасуықтағы май қабатары (panniculi adiposi).

талшықты дәнекер тіннен жасалған және серпімді талшықпен араласқан каллогенді талшықтардың қалың түйіндерін құрайды.

Теріастылық клетчатка (гиподерма) қоректік заттар депосы болып табылады, әрі жылуды ұстап тұру қызметін атқарады. Дәрумендер мен гормондардың депосы да осы. Теріге жылжымалық қабілет береді. Талшықты тіннің май тінінің бөлшектерінен жасалған, оның қалыңдығы қоректенуге байланысты болады, ал жалпы мүшеде болуы жыныс гормондарының әсеріне байланысты.

Адамда тері қосымшаларына шашы, тырнақтары, тері және май бездері.

Шаштар (pili) - қалыңдығы 0,005-0,6 мм және ұзындығы 1,5 м болатын, серпімді мүйізді жіпшелер. Олар бүкіл денені (еріннің, алақан, саусақтың бүйір беттері, деліткінің, аталық жыныс мүшесінің басындағы теріден басқа) жабады. Түктердің 3 түрі бар:

1) Ұзын-қалың, пигментті, бастың шашында, жыныстық жетілген сон қолтық астында, шапта (еркектерде мұрт пен сақал пайда болады), тағы басқа дене аймақтарында кездеседі.

2) Қатты, қысқа, қалың, пигментті түктер кірпікте, қаста, мұрын кіреберісінің қуысында, есту жолының сыртында кездеседі.

3) Ұлпілдек, яғни жіңішке, қысқа, түссіз түктер дененің қалған бөліктерін жабады.

Түкте **білігі** (scapus pili) және **түбірі** (radix pili) болады. Білік терінің бетінде орналасады, ал түбірі тері астында болады. Соңғысы кеңеюмен - *түкті буылтықпен* (bulbus pili) аяқталады, бұл аймақта түктің өсуі жүреді. Буылтықтың түбінде дәнекер тін - *түкті емізік* (papilla pili) болады. Ол тамыр және нервні құрайды. Түктің түбірі түктік қапшықпен және *фоликуламен* (folliculus pili) ұсталған. Эпителиалді жасушалары түктің өсуін қамтамасыз ететін камбиалді элементтер қызметін атқарады. Фоликуламен түкті көтеруші бұлшықет түйіндері және оны жарыққа ашатын майлы бездермен тығыз байланысқан.

Шаштың *милы заты* ірі әлсіз пигментті жұмсақ кератині бар жасушадан тұрады. **Қабықшалы зат** милы затты қоршай орналасады және қатты, механикалық және химиялық тұрақты кератинмен толтырылған. Шаштың тері өсіндісі қабықшалы затты қоршайды және қатты кератині бар жасушалардан тұрады.

Ішкі эпителиалді қынап түктің түбірін майлы бездер ағынының деңгейіне дейін қоршайды да сол жерде жоғалып кетеді. Оған 3 қабат кіреді. Оларды жақыннан ажыратуға болады және жоғары-

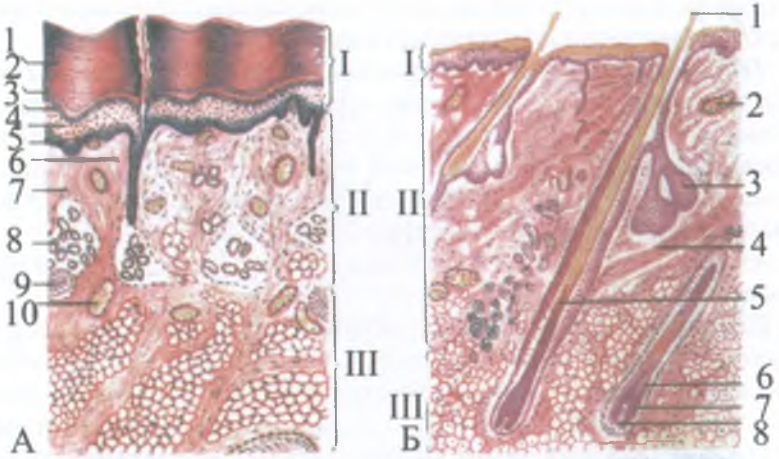

Сурет 318. Терінің гистологиялық құрылысы.
I - эпидермис (epidermis); II - меншікті тері (dermis); III - теріасты клетчаткасы (tela subcutanea). А - алақан терісінің жоғарғы құрылысы: 1 - мүйізді қабат (stratum corneum); 2 - жылтыр қабат (stratum lucidum); 3 - түйіршікті қабат (stratum granulosum); 4 - тікенекті қабат (stratum spinosum); 5 - базалді қабат (stratum basallis); 6 - бүртікті қабат (stratum papillare); 7 - торлы қабат (stratum reticulare); 8 - тербездерінің шеткі болігі; 9 - сезу нервісінің шеттері; 10 - қантамыр. Б-шаш құрылысы: 1 - шаш өзегі (scarpus pili); 2 - қантамыр; 3 - май түгі; 4 - түкті көтеретін бұлшықет (m. arrector pili); 5 - түк тамыры (radix pili); 6 - шаш сауыты; 7 - буылтығы (bulbus pili); 8 - шаш бүртігі (papilla pili).

сында біріккен мүйізді қабатқа бірігеді. Сыртқы эпителиальді қынап эпидермистің фоликулаға жалғасы болып табылады. Ол мүйізді қабатын майлы бездер деңгейінде жоғалтып, 1-2 қабатқа жұқарып, буылтықпен бірігеді.

Түкті көтеретін бұлшықет (m. arrector pili) нәзік бұлшықетті клеткалардан тұрады. Ол бір басымен түктік қалтаға, екінші басымен дерманың емізікті қабатына жалғанған. Бұлшықеттің жиырылуында әдетте қиғаш жататын түктің түбірі вертикалді болады, ал бұлшықет жабысқан терінің аймағы тартылады, яғни үйректің терісі сияқтанады. Осы уақытта секретін болетін майлы бездер де болады.

Тырнақ (unguis) терінің туынды эпидермисі. Бұл тығыз мүйізді табақша, саусақтың дисталді бунағының тырнақты бөлігінде жатады. Бүйірінен және негізінен ол **тері қатпарларымен** (vallum unguis) шектелген. Тырнақ пен қатпарлар арасында бүйірлік және артқы

тырнақтық жүлгелер бар. Тырнақтың **түбірі** (radix unguis) артқы тырнақтық жүлгеде орналасқан. **Денесі** (corpus unguis) және **еркін жиегі** (margo liber) болады. Тырнақ табақшасы бір-біріне тығыз жанасқан мүйізді заттан тұрады, және оның өсуі тырнақтың эпителиінің өсулік қабатына байланысты жүреді. Оның проксималді бөлімі артқы тырнақтық саңылауда орналасқан және эпонхиямен жабылған. Табақша дисталінда тырнақастылық табақшада жатады (гипонихием).

Тырнақ орны эпителиалды түзіліс. Ол базалді және қылқанды қабаттардан тұрады және тырнақ табақшаларының астында жатады. Тырнақ матрицасы қалыңдаған проксималді бөлім, бөлінген жасушалардан құралған. Бұл жасушалар тырнақ түбіріне кіреді. Тырнақ өсуі 0,1 мм 1 тәулік жылдамдықта болады.

Тері бездері (glandula sudoriferae) жылы реттеуге қатысады, зат алмасуға, тұздар, дәрі, металдар алмасуына, бөліп шығаруға қатысады. Құрылысы бойынша бұл қарапайым түтікті бездер. Олардың соңғы бөлімдері дерманың ең терең қабатында орналасады, ал шығарушы ағындар тері қабаты спиральді болып, оның бетіне ашылады. Мерокринді (эккринді) және апокринді болып бөлінеді.

Мерокринді тер бездері теріде барлық жерінде 3-5 мм болады. Әсіресе олар алақанда, маңдайда көптеп кездеседі. Мөлдір, гипоорганикалық құрамында органикалық компоненттері бар, терді секреттеп бөледі.

Апокринді тер бездері, мерокриндіден айырмашылығы, ол дененің белгілі аймақтарында орналасады; қолтықастылық, сүт бездерінің емізіктерінде, шапта, гениталий аймағында. Жыныстық жетілу кезеңінде толық дифференциалданады. Құрамында органикалық заттары бар сүт түстес тер бөледі. Құрылысы бойынша бұлар қарапайым түтікті - ұяшықты бездер, олардың шығарушы ағыны түтікті фоликула уысына түседі. Олардың активтілігі адренергиялық нервісінің талшықтары және жыныстық гормондармен реттеледі.

Майлы бездер (glandulae sebaceae) - бұл тері майының қосылыстарын түзетін қарапайым түтікті бездер. Олар түктік қалташаға, жиіректері бетінде ашылады.

Теріні қанмен қамтамасыз ету екі, яғни артериялық және веналық шумақтармен - тереңдік және беткейлік бір-бірімен байланысқан түрде жүреді. Терең артериялық тері байланысы меншікті тері мен теріастылық майлы негізде орналасады және теріге, тер

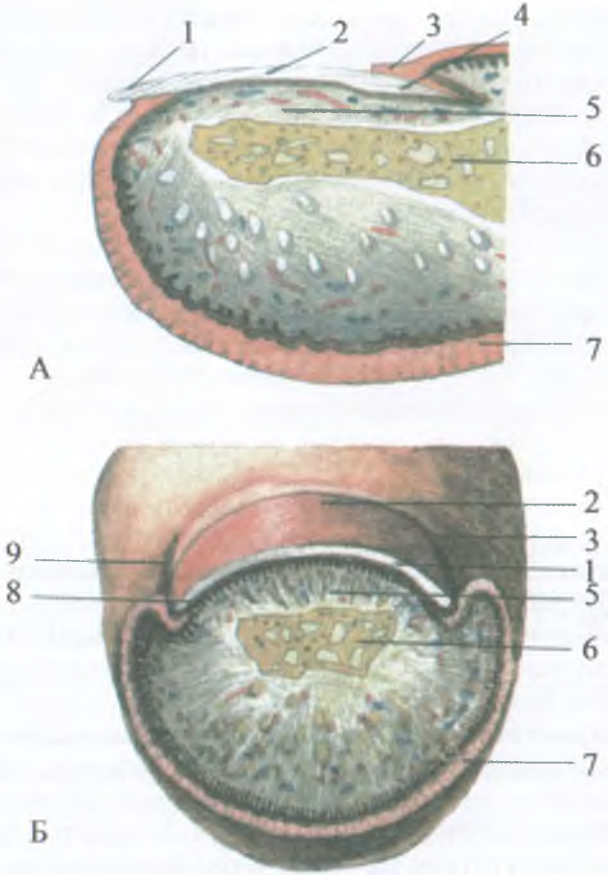

Сурет 319. Тырнақ құрылысы.
А - саусақтың дисталді бунағы арқылы ұзына бойы кесінді; Б - саусақтың көлденең кесіндісі; 1 - бос жиек (margo liber); 2 - тырнақ денесі (corpus unguis); 3 - тырнақ буылтығы (valum ungus); 4 - тырнақ түбірі (radi unguis); 5 - тырнақ орны (matrix unguis); 6 - дистальды бунақ (phalanx distalis); 7 - эпидермис (epidermis); 8 - тырнақтың бойлық қабығы (stratum germinativum unguis); 9 - тырнақтың бүйір жүлгесі.

бездеріне, май бөлшектеріне, түктерге қоректік қызмет көрсетеді, яғни қоректендіреді. Емізікастылық артериялық жүйесінен қылтамырлар тері емізігіне, май бездеріне және түк түбіріне өтеді. Веналық қан беткейлік емізікастылық, кейіннен тереңдік емізікастылық веналық шумақтарды жасай отырыш венаға ағады. Шумақтары дерма шекарасында және теріастылық май жасушаларында орналасады. Бұл шумақтан веналық қан терең дермалық веналық шумаққа ағады.

Тері нервтендіруі эфферентті және афферентті нерв талшықтары арқылы өтеді, субэпидермальді және дермальді шумақтарды құрайды. Афферентті талшықтар дермада жататын және механорецептор болып табылатын капшықталған нерв аяқталуларымен байланысты. Сонымен қатар олар дермадағы және эпидермистегі еркін аяқталулармен де байланысты нерв аяқталулары теріде біртегіс орналаспаған. Олар әсіріесе бет терісінде, алақанда және саусақта, сыртқы жыныс мүшелерінде көп болады. Эфферентті талшықтар қантамырлардың нәзік бұлшықет тініндегі түкті көтеретін бұлшықетті нервтендіреді.

МАЗМҰНЫ

Аубакиров Ашим Булатович - ҚазММА оперативтік хирургия және топографиялық анатомия курсымен адам анатомиясы кафедрасының меңгерушісі, медицина ғылымдарының докторы, профессор. 160 ғылыми ең-бектердің, адам анатомиясы бойынша 4 оқулықтың авторы, Астана қаласындағы морфологтар Ассоциясының төрағасы.

Жаналиева Марина Кубеновна - ҚазММА оперативтік хирургия және топографиялық анатомия курсымен адам анатомиясы кафедрасының аға оқытушысы, 10 ғылыми еңбектердің, 3 оқу әдістемелік нұсқаулардың авторы.

А.Б. Аубакиров, М.К. Жаналиева

АДАМ АНАТОМИЯСЫ

АТЛАС

"Сарыарқа" Баспа үйінде теріліп басылды.
Басуға қол қойылған күні 13.03.2008ж. Пішімі 60x84/16
Есептік баспа табағы 33. Таралымы 1500 дана. Тапсырыс № 1660.

Астана қ., Промышленный кенті, Көкарал к-сі, 2/1,
тел. 23-38-03, 23-44-87